Bu kitaba sığmayan daha neler var!

2023 Eğitim Vizyonu

Karekodu okut, bu kitapla ilgili EBA içeriklerine ulaş!



BU DERS KİTABI MİLLÎ EĞİTİM BAKANLIĞINCA ÜCRETSİZ OLARAK VERİLMİŞTİR.
PARA İLE SATILAMAZ.

ISBN: 978-975-11-5688-4

Bandrol Uygulamasına İlişkin Usul ve Esaslar Hakkında Yönetmeliğin Beşinci Maddesinin İkinci Fıkrası Çerçevesinde Bandrol Taşıması Zorunlu Değildir.

ANATOMİ VE FİZYOLOJİ 9

MESLEKİ VE TEKNİK ANADOLU LİSESİ

ANATOMİ VE FİZYOLOJİ



DERS KİTABI

9

MESLEKİ VE TEKNİK ANADOLU LİSESİ

ANATOMİ VE FİZYOLOJİ

9. SINIF

Yazarlar
Arife YAKAR
Hatice ÇANKAYA
Kubilay YAKAR
Sümeyye ERKAN

DEVLET KİTAPLARI

MİLLÎ EĞİTİM BAKANLIĞI YAYINLARI .....:7518
YARDIMCI VE KAYNAK KİTAPLAR DİZİSİ .....:1558

Her hakkı saklıdır ve Millî Eğitim Bakanlığına aittir. Kitabın metin, soru ve şekilleri kısmen de olsa hiçbir surette alınıp yayımlanamaz.

Dil Uzmanı
Aylin KARAKAYA
Ülkü KUTLU

Ölçme ve Değrlendirme Uzmanı
Aydemir KELEŞ

Rehberlik ve Psikolojik Danışma Uzmanı
Ahmet ALİŞ

Görsel Tasarım Uzmanı
Nurdan Regaip BAŞARAN

Grafik Tasarım Uzmanı
Cem ŞAHİN
Özden ALTUN
Yunus YILMAZ

ISBN: 978-975-11-5688-4

Millî Eğitim Bakanlığının 24.12.2020 gün ve 18433886 sayılı oluru ile
Meslekî ve Teknik Eğitim Genel Müdürlüğünce öğretim materyali olarak hazırlanmıştır.



İSTİKLÂL MARŞI

Korkma, sönmez bu şafaklarda yüzen al sancak;
Sönmeden yurdumun üstünde tüten en son ocak.
O benim milletimin yıldızıdır, parlayacak;
O benimdir, o benim milletimindir ancak.

Çatma, kurban olayım, çehreni ey nazlı hilâl!
Kahraman ırkıma bir gül! Ne bu şiddet, bu celâl?
Sana olmaz dökülen kanlarımız sonra helâl.
Hakkıdır Hakk'a tapan milletimin istiklâl.

Ben ezelden beridir hür yaşadım, hür yaşarım.
Hangi çılgın bana zincir vuracakmış? Şaşarım!
Kükremiş sel gibiyim, bendimi çiğner, aşarım.
Yırtarım dağları, enginlere sığmam, taşarım.

Garbın âfâkını sarmışsa çelik zırhlı duvar,
Benim iman dolu göğsüm gibi serhaddim var.
Ulusun, korkma! Nasıl böyle bir imanı boğar,
Medeniyyet dediğin tek dişi kalmış canavar?

Arkadaş, yurduma alçakları uğratma sakın;
Siper et gövdeni, dursun bu hayâsızca akın.
Doğacaktır sana va'dettiği günler Hakk'ın;
Kim bilir, belki yarın, belki yarından da yakın.

Bastığın yerleri toprak diyerek geçme, tanı:
Düşün altındaki binlerce kefensiz yatanı.
Sen şehit oğlusun, incitme, yazıktır, atanı:
Verme, dünyaları alsan da bu cennet vatanı.

Kim bu cennet vatanın uğruna olmaz ki feda?
Şüheda fışkıracak toprağı sıksan, şüheda!
Cânı, cânânı, bütün varımı alsın da Huda,
Etmesin tek vatanımdan beni dünyada cüda.

Ruhumun senden İlâhî, şudur ancak emeli:
Değmesin mabedimin göğsüne nâmahrem eli.
Bu ezanlar -ki şehadetleri dinin temeli-
Ebedî yurdumun üstünde benim inlemeli.

O zaman vecd ile bin secde eder -varsa- taşım,
Her cerîhamdan İlâhî, boşanıp kanlı yaşım,
Fışkırır ruh-ı mücerret gibi yerden na'şım;
O zaman yükselerek arşa değer belki başım.

Dalgalan sen de şafaklar gibi ey şanlı hilâl!
Olsun artık dökülen kanlarımın hepsi helâl.
Ebediyyen sana yok, ırkıma yok izmihlâl;
Hakkıdır hür yaşamış bayrağımın hürriyyet;
Hakkıdır Hakk'a tapan milletimin istiklâl!

Mehmet Âkif Ersoy

GENÇLİĞE HİTABE

Ey Türk gençliği! Birinci vazifen, Türk istiklâlini, Türk Cumhuriyetini, ilelebet muhafaza ve müdafaa etmektir.

Mevcudiyetinin ve istikbalinin yegâne temeli budur. Bu temel, senin en kıymetli hazinendir. İstikbalde dahi, seni bu hazineden mahrum etmek isteyecek dâhilî ve hâricî bedhahların olacaktır. Bir gün, istiklâl ve cumhuriyeti müdafaa mecburiyetine düşersen, vazifeye atılmak için, içinde bulunacağın vaziyetin imkân ve şeraitini düşünmeyeceksin! Bu imkân ve şerait, çok namüsait bir mahiyette tezahür edebilir. İstiklâl ve cumhuriyetine kastedecek düşmanlar, bütün dünyada emsali görülmemiş bir galibiyetin mümessili olabilirler. Cebren ve hile ile aziz vatanın bütün kaleleri zapt edilmiş, bütün tersanelerine girilmiş, bütün orduları dağıtılmış ve memleketin her köşesi bilfiil işgal edilmiş olabilir. Bütün bu şeraitten daha elîm ve daha vahim olmak üzere, memleketin dâhilinde iktidara sahip olanlar gaflet ve dalâlet ve hattâ hıyanet içinde bulunabilirler. Hattâ bu iktidar sahipleri şahsî menfaatlerini, müstevlîlerin siyasî emelleriyle tevhit edebilirler. Millet, fakr u zaruret içinde harap ve bîtap düşmüş olabilir.

Ey Türk istikbalinin evlâdı! İşte, bu ahval ve şerait içinde dahi vazifen, Türk istiklâl ve cumhuriyetini kurtarmaktır. Muhtaç olduğun kudret, damarlarındaki asil kanda mevcuttur.

Mustafa Kemal Atatürk



MUSTAFA KEMAL ATATÜRK

İÇİNDEKİLER

KİTABIN TANITIMI 13



1. ÖĞRENME BİRİMİ **VÜCUDUN GENEL YAPISI** 15

1. ANATOMİ VE FİZYOLOJİ İLE İLGİLİ TEMEL KAVRAMLAR 16
1. 1. Anatomi ve Fizyolojiye Giriş 16
1. 1. 1. Tanımlar 16
1. 1. 2. Anatominin Bölümleri 16
1. 1. 3. Anatomi ve Fizyolojinin Önemi 17
1. 2. Vücudun Genel Anatomik Yapısı 18
1. 2. 1. Anatomik Duruş 18
1. 2. 2. Vücudun Bölgeleri 18
1. 2. 3. Vücudun Boşlukları 19
1. 2. 4. Anatomik Düzlemler (Planum) 19
1. 2. 5. Anatomik Eksenler 20
1. 2. 6. Yönler ve Yön Bildiren Terimler 20
1. 3. Tıbbi Terim Kullanımının Önemi 21
1. 4. Hücre [Cellula (Selüla)] 21
1. 4. 1. Hücrelerin Ortak Özellikleri 22
1. 4. 2. Hücrenin Yapısı 22
1. 4. 3. Hücre Gövdesi (Sitoplazma) ve Organeller 22
1. 4. 4. Hücre Zarı (Plasmalemma) 24
1. 4. 5. Hücre Bölünmesi ve Çoğalması 27
1. 4. 6. Hücre Ölümü 28
1. 5. Doku 28
1. 5. 1. Epitel Doku 28
1. 5. 2. Destek Doku 30
1. 5. 3. Kas Doku 32
1. 5. 4. Sinir Doku 34
1. 6. Organlar ve Sistemler 34
1. 6. 1. Organlar 34
1. 6. 2. Sistemler 34
1. 7. Zarlar 34
1. 7. 1. Müköz Zarlar 34
1. 7. 2. Seröz Zarlar 35
1. 7. 3. Synovial (Sinovyal) Zarlar 35

2. İNSAN YAPISINA İLİŞKİN TIBBİ TERİMLER 36
2. 1. Tıbbi Terminoloji 36
2. 1. 1. Latincede Harflerin Okunuşu 36

ÖLÇME DEĞERLENDİRME ÇALIŞMALARI 43



2. ÖĞRENME BİRİMİ **HAREKET SİSTEMİ** 45

1. KEMİĞİN YAPISI 47
1. 1. Hareket Sistemine Giriş 47
1. 2. Kemik Tipleri 47
1. 3. Kemikleşme 48
1. 4. İskeletin Bölümleri 48

2. BAŞ KEMİKLERİ 51
2. 1. Kafatası Kemikleri (Neurocranium) 51
2. 2. Yüz Kemikleri (Viscerocranium) 53
2. 3. Yenidoğan Kafatası 54

3. GÖVDE KEMİKLERİ 56
3. 1. Omurga (Columna Vertebralis) 56
3. 1. 1. Bölgelere Göre Omur Çeşitleri 57

3. 2. Göğüs Kafesi Kemikleri 58
3. 2. 1. Göğüs Tahtası Kemiği (Os Sternum) 58
3. 2. 2. Kaburgalar (Ossa Costae) 58
4. ÜST EKSTREMİTE KEMİKLERİ 59
5. ALT EKSTREMİTE KEMİKLERİ 62
6. EKLEMLER 65
6. 1. Eklem Çeşitleri 65
6. 1. 1. Oynamaz (Fibröz) Eklem 65
6. 1. 2. Yarı Oynar (Kartilaginöz) Eklem 65
6. 1. 3. Oynar (Sinovyal) Eklem 66
7. KAS YAPI VE İŞLEVLERİ 70
7. 1. İskelet Kaslarının Çeşitleri 70
7. 2. İskelet Kaslarının Yapısı 71
7. 3. Kasın Kasılma Mekanizması 71
7. 4. İskelet Kaslarının Yardımcı Elemanları 73
7. 5. Vücudumuzdaki Önemli İskelet Kasları 73
7. 5. 1. Baş Kasları 73
7. 5. 2. Boyun Kasları 74
7. 5. 3. Gövde Kasları 75
7. 5. 4. Üst Ekstremite Kasları 78
7. 5. 5. Alt Ekstremite Kasları 79
8. HAREKET SİSTEMİ İLE İLGİLİ TERİMLER 82
8. 1. Hareket Sistemine İlişkin Anatomik ve Tanısal Terimler 82
8. 1. 1. Hareket Sistemine İlişkin Anatomik Terimler 82
8. 1. 2. Hareket Sistemine İlişkin Tanısal Terimler 82
8. 2. Hareket Sistemi Semptomlarına İlişkin Tıbbi Terimler 84
ÖLÇME DEĞERLENDİRME ÇALIŞMALARI 85



3. ÖĞRENME BİRİMİ **SİNİR SİSTEMİ 87**

1. MERKEZÎ SİNİR SİSTEMİ 88
1. 1. Sinir Sistemine Giriş 88
1. 1. 1. Sinir Doku Hücreleri 88
1. 1. 2. Sinaps ve İmpuls İletimi 90
1. 1. 3. Duyu Reseptörleri 91
1. 2. Merkezî Sinir Sisteminin Yapı ve Organları 92
1. 2. 1. Tüm Beyin (Encephalon) 92
1. 2. 2. Omurilik (Medulla Spinalis) 95
2. PERİFERİK SİNİR SİSTEMİ 100
2. 1. Periferik Sinir Sisteminin Yapısı 100
2. 1. 1. Kafa Sinirleri (Nervus Cranialis) 100
2. 1. 2. Omurilik Sinirleri (Nervus Spinalis) 102
2. 2. Periferik Sinir Sisteminin İşlevi 103
2. 2. 1. Duyu Bölümü 103
2. 2. 2. Motor Bölümü 103
3. SİNİR SİSTEMİ İLE İLGİLİ TERİMLER 106
3. 1. Sinir Sistemine İlişkin Anatomik ve Tanısal Terimler 106
3. 1. 1. Sinir Sistemine İlişkin Anatomik Terimler 106
3. 1. 2. Sinir Sistemine İlişkin Tanısal Terimler 106
3. 2. Sinir Sistemi Semptomlarına İlişkin Tıbbi Terimler 107
ÖLÇME DEĞERLENDİRME ÇALIŞMALARI 109



4. ÖĞRENME BİRİMİ **ENDOKRİN SİSTEM** 111

1. ENDOKRİN SİSTEMİN GENEL ÖZELLİKLERİ 112
1. 1. Endokrin Sisteme Giriş 112
1. 2. Endokrin ve Ekzokrin Bezin Farkları 112
1. 3. Hormon 113
1. 3. 1. Hormon Çeşitleri 113
1. 3. 2. Hormonların Görevleri 113
2. ENDOKRİN BEZLER VE HORMONLAR 114
2. 1. Hipofiz Bezi (Glandula Hypophysis, Gl. Pituitary) 114
2. 1. 1. Hipofiz Ön Lob Hormonları 114
2. 1. 2. Hipofiz Arka Lob Hormonları 116
2. 2. Epifiz Bezi 117
2. 3. Tiroit Bezi 117
2. 4. Paratiroit Bezleri 118
2. 5. Böbrek Üstü Bezleri (Adrenal Bezler) 119
2. 5. 1. Medulla Bölümü Hormonları 119
2. 5. 2. Korteks Bölümü Hormonları 119
2. 6. Pankreas Bezi 120
2. 6. 1. Kan Şeker Düzeyinin Ayarlanması 121
2. 7. Timüs Bezi 121
2. 8. Gonadlar 121
2. 8. 1. Erkek Cinsiyet Hormonları 121
2. 8. 2. Kadın Cinsiyet Hormonları 121
3. ENDOKRİN SİSTEME İLİŞKİN TIBBİ TERİMLER 123
3. 1. Endokrin Sisteme İlişkin Anatomik ve Tanısal Terimler 123
3. 1. 1. Endokrin Sisteme İlişkin Anatomik Terimler 123
3. 1. 2. Endokrin Sisteme İlişkin Tanısal Terimler 123
3. 2. Endokrin Sistem Semptomlarına İlişkin Tıbbi Terimler 123
ÖLÇME DEĞERLENDİRME ÇALIŞMALARI 125

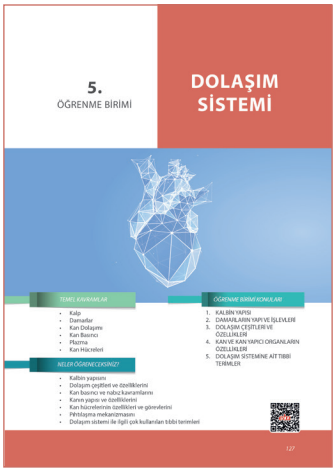

5. ÖĞRENME BİRİMİ **DOLAŞIM SİSTEMİ** 127

1. KALBİN YAPISI 129
1. 1. Kalbin Yapısı ve Özellikleri 129
1. 1. 1. Kalbin Yeri ve Komşulukları 129
1. 1. 2. Kalbin Odacıkları 129
1. 1. 3. Kalbin Kapakları 130
1. 2. Koroner Arterler 130
1. 3. Kalbin Uyarı ve İleti Sistemi 131
1. 4. Kalbin Çalışması 132
2. DAMARLARIN YAPI VE İŞLEVLERİ 134
2. 1. Kan Damarları 134
2. 1. 1. Atardamarlar (Arter) 134
2. 1. 2. Toplardamarlar (Vena, Ven) 138
2. 1. 3. Kılcal Damarlar 140
2. 2. Kan Basıncı ve Nabız 141
2. 2. 1. Kan Basıncı 141
2. 2. 2. Nabız 141
3. DOLAŞIM ÇEŞİTLERİ VE ÖZELLİKLERİ 143
3. 1. Dolaşım Çeşitleri 143
3. 1. 1. Büyük Kan Dolaşımı 143
3. 1. 2. Küçük Kan Dolaşımı 143
3. 1. 3. Portal Dolaşım 143
3. 1. 4. Fetal Dolaşım (Plasental Dolaşım) 144
3. 1. 5. Lenf Dolaşımı 145

4. KAN VE KAN YAPICI ORGANLARIN ÖZELLİKLERİ 147
4. 1. Kanın Yapısı ve Görevleri 147
4. 1. 1. Plazma 147
4. 1. 2. Kan Hücreleri 148
4. 1. 3. Kanın Görevleri 150
4. 1. 4. Kanama 150
4. 1. 5. Kanamanın Durdurulması ve Pıhtılaşma Mekanizması 150
4. 2. Kan Yapıcı Organlar 151
4. 2. 1. Kemik İliği 151
4. 2. 2. Dalak 151
4. 2. 3. Karaciğer 151
4. 2. 4. Timüs Bezi 152
4. 2. 5. Lenf Düğümleri 152
4. 3. Kan Grupları ve Rh Faktörü 152
4. 3. 1. Kan Grupları 152
4. 3. 2. Rh Sistemi 153
4. 3. 3. Kan Grubu Testi 154

5. DOLAŞIM SİSTEMİNE AİT TIBBİ TERİMLER 156
5. 1. Dolaşım Sistemine İlişkin Anatomik ve Tanısal Terimler 156
5. 1. 1. Dolaşım Sistemine İlişkin Anatomik Terimler 156
5. 1. 2. Dolaşım Sistemine İlişkin Tanısal Terimler 156
5. 2. Dolaşım Sistemi Semptomlarına İlişkin Tıbbi Terimler 157
ÖLÇME DEĞERLENDİRME ÇALIŞMALARI 159

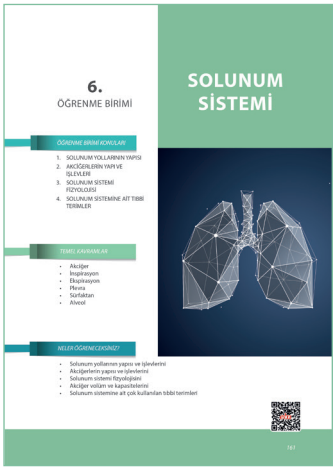

6. ÖĞRENME BİRİMİ **SOLUNUM SİSTEMİ 161**

1. SOLUNUM YOLLARININ YAPISI 162
1. 1. Üst Solunum Yolları 162
1. 1. 1. Burun (Nasus) 163
1. 1. 2. Yutak (Pharynx) 163
1. 1. 3. Gırtlak (Larynx) 164
1. 2. Alt Solunum Yolları 165
1. 2. 1. Soluk Borusu (Trachea) 165
1. 2. 2. Bronşlar (Bronchi) 165
1. 2. 3. Bronşiyoller (Bronchiolus) 166

2. AKCİĞERLERİN YAPI VE İŞLEVLERİ 167
2. 1. Akciğerler (Pulmones) 167
2. 1. 1. Akciğerin Yapısı 167
2. 1. 2. Akciğerin Görevleri 169

3. SOLUNUM SİSTEMİ FİZYOLOJİSİ 171
3. 1. Solunum Fizyolojisi 171
3. 1. 1. Solunum Mekanizması 171
3. 1. 2. Gazların Difüzyonu 172
3. 1. 3. Kanda Oksijen ve Karbondioksit Taşınması 172
3. 2. Akciğer Volüm ve Kapasiteleri 173
3. 2. 1. Akciğer Volümleri 173
3. 2. 2. Akciğer Kapasiteleri 173

4. SOLUNUM SİSTEMİNE AİT TIBBİ TERİMLER 175
4. 1. Solunum Sistemine İlişkin Anatomik ve Tanısal Terimler 175
4. 1. 1. Solunum Sistemine İlişkin Anatomik Terimler 175
4. 1. 2. Solunum Sistemine İlişkin Tanısal Terimler 175
4. 2. Solunum Sistemi Semptomlarına İlişkin Tıbbi Terimler 176
ÖLÇME DEĞERLENDİRME ÇALIŞMALARI 177

İÇİNDEKİLER



7. ÖĞRENME BİRİMİ **SİNDİRİM SİSTEMİ** 179

1. SİNDİRİM KANALI ORGANLARI 181
1. 1. Sindirim Sistemine Giriş 181
1. 2. Sindirim Kanalı 182
1. 2. 1. Ağız Boşluğu (Cavum Oris) 183
1. 2. 2. Yutak (Farenks) 186
1. 2. 3. Yemek Borusu (Oesophagus) 186
1. 2. 4. Mide (Gaster) 187
1. 2. 5. İnce Bağırsak (Intestinum Tenue) 188
1. 2. 6. Kalın Bağırsak (Intestinum Crassum) 193

2. SİNDİRİME YARDIMCI ORGAN VE BEZLER 196
2. 1. Tükürük Bezleri (Glandulae Salivariae) 196
2. 2. Karaciğer (Hepar) 197
2. 2. 1. Karaciğerin Yapısı 197
2. 2. 2. Karaciğerin Görevleri 197
2. 3. Safra Kesesi 198
2. 4. Pankreas Bezi (Gl. Pancreaticus) 199

3. SİNDİRİM SİSTEMİ İLE İLGİLİ TERİMLER 200
3. 1. Sindirim Sistemine İlişkin Anatomik ve Tanısal Terimler 200
3. 1. 1. Sindirim Sistemine İlişkin Anatomik Terimler 200
3. 1. 2. Sindirim Sistemine İlişkin Tanısal Terimler 200
3. 2. Sindirim Sistemi Semptomlarına İlişkin Tıbbi Terimler 201

ÖLÇME DEĞERLENDİRME ÇALIŞMALARI 203

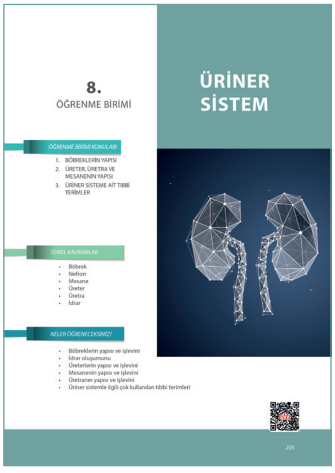

8. ÖĞRENME BİRİMİ **ÜRİNER SİSTEM** 205

1. BÖBREKLERİN YAPISI 206
1. 1. Böbreklerin Yapı ve İşlevi 206
1. 1. 1. Böbreklerin Yapısı 206
1. 1. 2. Böbreklerin İşlevi 207
1. 1. 3. Nefronun Yapı ve İşlevi 208
1. 2. İdrar Oluşumu 211
1. 2. 1. Filtrasyon (Süzülme) 211
1. 2. 2. Reabsorpsiyon (Geri Emilim) 212
1. 2. 3. Sekresyon (Aktif Boşaltım) 212
1. 3. İdrarın Özellikleri 213
1. 4. Jukstaglomerüler Aparat ve Renin Anjiyotensin Sistemi 213

2. ÜRETER, ÜRETRA VE MESANENİN YAPISI 215
2. 1. Üreterin (Ureter) Yapı ve İşlevi 215
2. 2. Mesanenin (Vesica Urinaria) Yapı ve İşlevi 215
2. 3. Üretranın (Urethra) Yapı ve İşlevi 216

3. ÜRİNER SİSTEME AİT TIBBİ TERİMLER 217
3. 1. Üriner Sisteme İlişkin Anatomik ve Tanısal Terimler 217
3. 1. 1. Üriner Sisteme İlişkin Anatomik Terimler 217
3. 1. 2. Üriner Sisteme İlişkin Tanısal Terimler 217
3. 2. Üriner Sistem Semptomlarına İlişkin Tıbbi Terimler 217

ÖLÇME DEĞERLENDİRME ÇALIŞMALARI 219

İÇİNDEKİLER



9. ÖĞRENME BİRİMİ **ÜREME SİSTEMİ** 221

1. ERKEK ÜREME ORGANLARI 223
1. 1. Erkek Dış Üreme Organları 223
1. 2. Erkek İç Üreme Organları 224

2. KADIN ÜREME ORGANLARI 226
2. 1. Kadın Dış Üreme Organları 226
2. 2. Kadın İç Üreme Organları 226
2. 3. Memelerin Yapı ve Fonksiyonları 228
2. 4. Kadın Üreme Sistemi Sağlığı ve Hijyen 228

3. ÜREME SİSTEMİ FİZYOLOJİSİ 229
3. 1. Erkek Üreme Organları Fizyolojisi 229
3. 1. 1. Sperma Oluşumu (Spermatogenesis) 229
3. 2. Kadın Üreme Organları Fizyolojisi 229
3. 2. 1. Menstrüel Siklus 229
3. 2. 2. Ovum (Yumurta Hücresi) Oluşumu (Oogenesis) 230
3. 2. 3. Ovaryal Siklus 231
3. 2. 4. Fertilizasyon (Döllenme) 232

4. ÜREME SİSTEMİNE AİT TIBBİ TERİMLER 233
4. 1. Üreme Sistemine İlişkin Anatomik ve Tanısal Terimler 233
4. 1. 1. Üreme Sistemine İlişkin Anatomik Terimler 233
4. 1. 2. Üreme Sistemine İlişkin Tanısal Terimler 233
4. 2. Üreme Sistemi Semptomlarına İlişkin Tıbbi Terimler 234

ÖLÇME DEĞERLENDİRME ÇALIŞMALARI 235



10. ÖĞRENME BİRİMİ **DUYU ORGANLARI** 237

1. GÖRME ORGANI YAPI VE İŞLEVİ 238
1. 1. Gözün (Oculus) Yapısı 238
1. 1. 1. Göz Küresi (Bulbus Oculi) 238
1. 1. 2. Gözün Koruyucu Elemanları ve Yardımcı Oluşumlar 240
1. 2. Görme Fizyolojisi 241
1. 2. 1. Uyum (Akomodasyon) 241
1. 2. 2. Kırma Kusurları 241

2. İŞİTME VE DENGE ORGANI YAPI VE İŞLEVİ 243
2. 1. Kulağın (Auris) Yapısı 243
2. 1. 1. Dış Kulak (Auris Externa) 243
2. 1. 2. Orta Kulak (Auris Media) 244
2. 1. 3. İç Kulak (Auris Interna) 244
2. 2. İşitme Fizyolojisi 245
2. 3. Denge Fizyolojisi 246

3. KOKU ORGANI YAPI VE İŞLEVİ 248
3. 1. Burnun (Nasus) Yapısı 248
3. 2. Koku Alma Fizyolojisi 248

4. DOKUNMA ORGANI YAPI VE İŞLEVİ 250
4. 1. Derinin (Dermis) Yapısı 250
4. 2. Ter Bezleri 251
4. 3. Yağ Bezleri 251
4. 4. Tırnağın Yapısı 251
4. 5. Kıllar 252
4. 6. Dokunma Fizyolojisi 252

5. TAT ORGANI YAPI VE İŞLEVİ 254
5. 1. Dilin (Lingua) Yapısı 254
5. 2. Tat Alma Fizyolojisi 255

6. DUYU ORGANLARINA İLİŞKİN TIBBİ TERİMLER 256
6. 1. Duyu Organlarına İlişkin Anatomik ve Tanısal Terimler 256
6. 1. 1. Duyu Organlarına İlişkin Anatomik Terimler 256
6. 1. 2. Duyu Organlarına İlişkin Tanısal Terimler 256
6. 2. Duyu Organları Semptomlarına İlişkin Tıbbi Terimler 257

ÖLÇME DEĞERLENDİRME ÇALIŞMALARI 259
CEVAP ANAHTARI 261
KAYNAKÇA 268

KİTABIN TANITIMI

Öğrenme Birimi numarasını gösterir.

Öğrenme Birimi adını gösterir.



Karekod okuyucu ile taratarak resim, video, animasyon, soru ve çözümleri vb. ilave kaynaklara ulaşabileceğiniz karekod.
Detaylı bilgi için http://kitap.eba.gov.tr/karekod

Konu ile ilgili ilgi çekici ve bilgi dağarcığını zenginleştirici bilgileri gösterir.

Belirlenen konuların farklı yönlerini tartışmak için grup olarak yapılacak etkinlikleri gösterir.

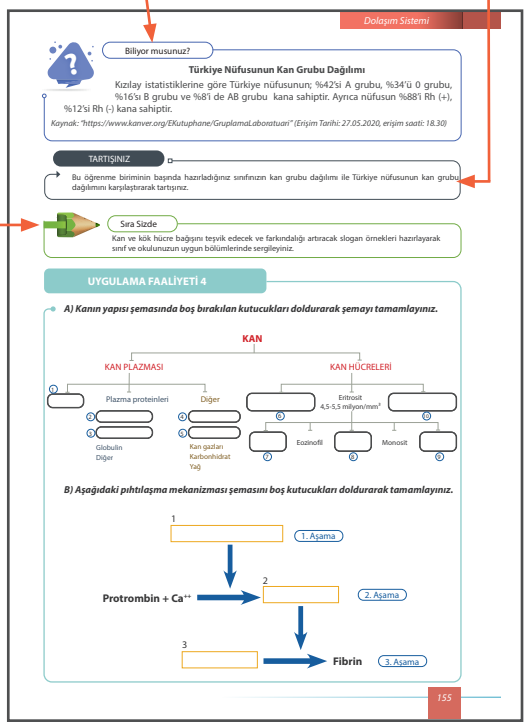

İşlenen konudan hemen sonra öğrenilenleri pekiştirmeye yönelik yapılması gereken çalışmaları gösterir.

Öğrenme biriminin başında yapılacak ön çalışmaları gösterir.



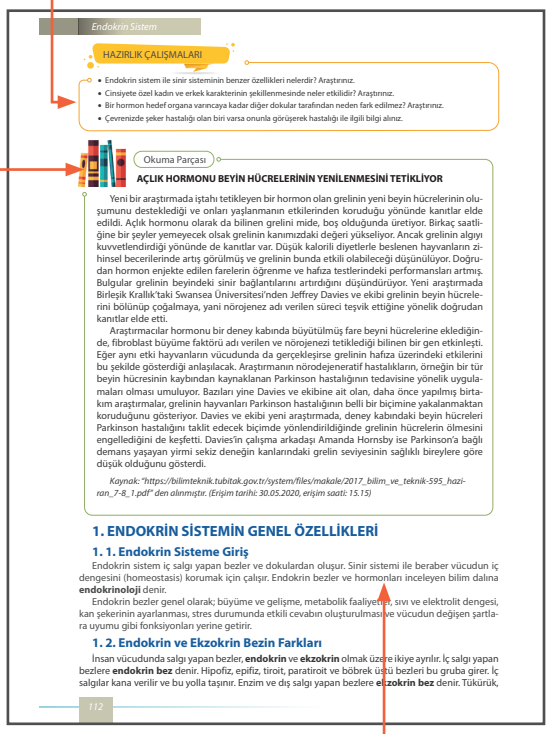

Öğrenme birimi sonundaki ölçme ve değerlendirme çalışmalarını gösterir.

Konuyu destekleyen okuma metinlerini gösterir.

Kazanımları destekleyen konu metinlerini gösterir.

KİTABIN TANITIMI

Derinlemesine araştırılması gereken çalışmaları gösterir.

Öğrenme Birimi konularını gösterir.

Öğrenme biriminde öğrenilecek konular içinde öne çıkan kavramları gösterir.

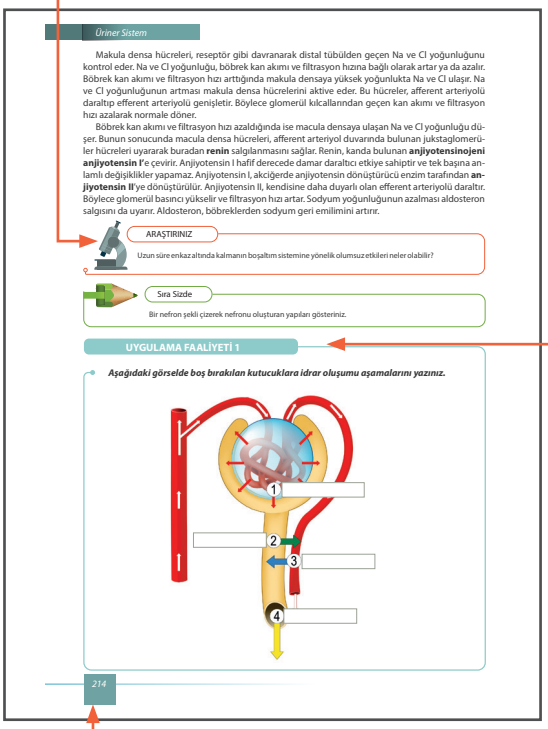

Üriner Sistem

Makula densa hücreleri, reseptör gibi davranarak distal tübülden geçen Na ve Cl yoğunluğunu kontrol eder. Na ve Cl yoğunluğu, böbrek kan akımı ve filtrasyon hızına bağlı olarak artar ya da azalır. Böbrek kan akımı ve filtrasyon hızı arttığında makula densaya yüksek yoğunlukta Na ve Cl ulaşır. Na ve Cl yoğunluğunun artması makula densa hücrelerini aktive eder. Bu hücreler, afferent arteriyolü daraltıp efferent arteriyolü genişletir. Böylece glomerül kılcallarından geçen kan akımı ve filtrasyon hızı azalarak normale döner.

Böbrek kan akımı ve filtrasyon hızı azaldığında ise macula densaya ulaşan Na ve Cl yoğunluğu düşer. Bunun sonucunda macula densa hücreleri, afferent arteriyol duvarında bulunan juksta glomerüler hücreleri uyararak buradan **renin** salgılanmasını sağlar. Renin, kanda bulunan **anjiyotensinojeni anjiyotensin I**'e çevirir. Anjiyotensin I hafif derecede damar daraltıcı etkiye sahiptir ve tek başına anlamlı değişiklikler yapamaz. Anjiyotensin I, akciğerde anjiyotensin dönüştürücü enzim tarafından **anjiyotensin II**'ye dönüştürülür. Anjiyotensin II, kendisine daha duyarlı olan efferent arteriyoldaraltır. Böylece glomerül basıncı yükselir ve filtrasyon hızı artar. Sodyum yoğunluğunun azalması aldosteron salgısını da uyarır. Aldosteron, böbreklerden sodyum geri emilimini artırır.

ARAŞTIRINIZ

Uzun süre enkaz altında kalmanın boşaltım sistemine yönelik olumsuz etkileri neler olabilir?

Sıra Sizde

Bir nefron şekli çizerek nefronu oluşturan yapıları gösteriniz.

UYGULAMA FAALİYETİ 1

Aşağıdaki görselde boş bırakılan kutucuklara idrar oluşumu aşamalarını yazınız.

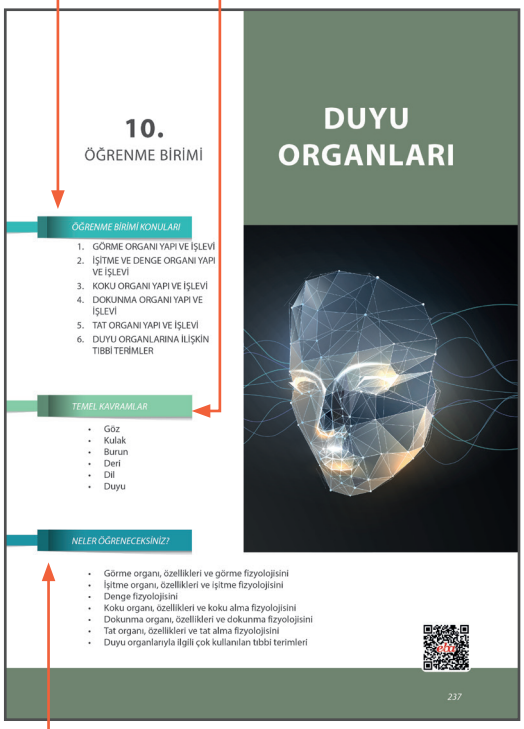

10.
ÖĞRENME BİRİMİ

DUYU ORGANLARI

ÖĞRENME BİRİMİ KONULARI

1. GÖRME ORGANI YAPI VE İŞLEVİ
2. İŞİTME VE DENGE ORGANI YAPI VE İŞLEVİ
3. KOKU ORGANI YAPI VE İŞLEVİ
4. DOKUNMA ORGANI YAPI VE İŞLEVİ
5. TAT ORGANI YAPI VE İŞLEVİ
6. DUYU ORGANLARINA İLİŞKİN TIBBİ TERİMLER

TEMEL KAVRAMLAR

- Göz
- Kulak
- Burun
- Deri
- Dil
- Duyu

NELER ÖĞRENECEKSİNİZ?

- Görme organı, özellikleri ve görme fizyolojisini
- İşitme organı, özellikleri ve işitme fizyolojisini
- Denge fizyolojisini
- Koku organı, özellikleri ve koku alma fizyolojisini
- Dokunma organı, özellikleri ve dokunma fizyolojisini
- Tat organı, özellikleri ve tat alma fizyolojisini
- Duyu organlarıyla ilgili çok kullanılan tıbbi terimleri

Kitabın sayfa numarasını gösterir.

Konu sonunda öğrenilenleri pekiştirmeye yönelik yapılması gereken faaliyetleri gösterir.

Öğrenme biriminde öğrenilecek konuları gösterir.

Konu içeriğini destekleyen görseli gösterir.

Uygulama Faaliyetlerinin çözümlerini gösterir.

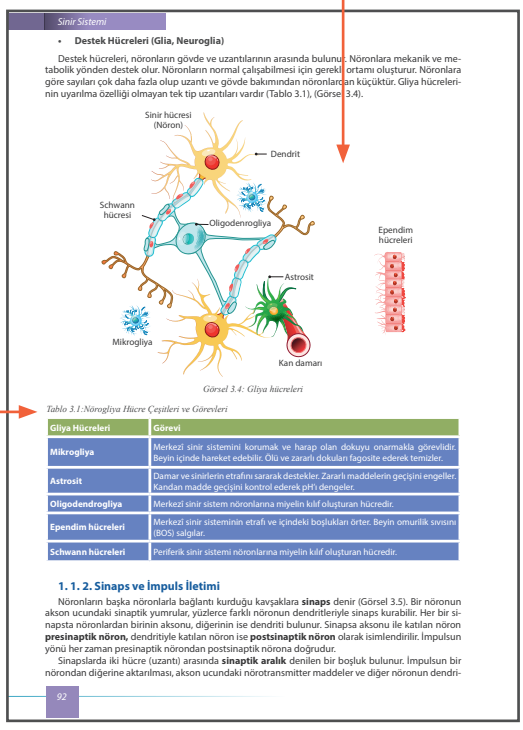

Sinir Sistemi

- **Destek Hücreleri (Glia, Neuroglia)**

Destek hücreleri, nöronların gövde ve uzantılarının arasında bulunur. Nöronlara mekanik ve metabolik yönden destek olur. Nöronların normal çalışabilmesi için gerekli ortamı oluşturur. Nöronlara göre sayıları çok daha fazla olup uzantı ve gövde bakımından nöronlardan küçüktür. Glia hücrelerinin uyarılma özelliği olmayan tek tip uzantıları vardır (Tablo 3.1), (Görsel 3.4).

Görsel 3.4: Glia hücreleri

Tablo 3.1:Nöroglıya Hücre Çeşitleri ve Görevleri

Glia Hücreleri	Görevi
Mikroglıya	Merkezi sinir sistemini korumak ve harap olan dokuyu onarmakla görevlidir. Beyin içinde hareket edebilir. Ölü ve zararlı dokuları fagosite ederek temizler.
Astrosit	Damar ve sinirlerin etrafını sararak destekler. Zararlı maddelerin geçişini engeller. Kandan madde geçişini kontrol ederek pH'ı dengeler.
Oligodendroglıya	Merkezi sinir sistem nöronlarına miyelin kılıf oluşturan hücredir.
Ependim hücreleri	Merkezi sinir sisteminin etrafı ve içindeki boşlukları örter. Beyin omurilik sıvısını (BOS) salgılar.
Schwann hücreleri	Periferik sinir sistemi nöronlarına miyelin kılıf oluşturan hücredir.

1. 1. 2. Sinaps ve İmpuls İletimi

Nöronların başka nöronlarla bağlantı kurduğu kavşaklara **sinaps** denir (Görsel 3.5). Bir nöronun akson ucundaki sinaptik yumrular, yüzlerce farklı nöronun dendritleriyle sinaps kurabilir. Her bir sinapsta nöronlardan birinin aksonu, diğerinin ise dendriti bulunur. Sinapsa aksonu ile katılan nöron **presinaptik nöron,** dendritiyle katılan nöron ise **postsinaptik nöron** olarak isimlendirilir. İmpulsun yönü her zaman presinaptik nörondan postsinaptik nörona doğrudur.

Sinapslarda iki hücre (uzantı) arasında **sinaptik aralık** denilen bir boşluk bulunur. İmpulsun bir nörondan diğerine aktarılması, akson ucundaki nörotransmitter maddeler ve diğer nöronun dendri-

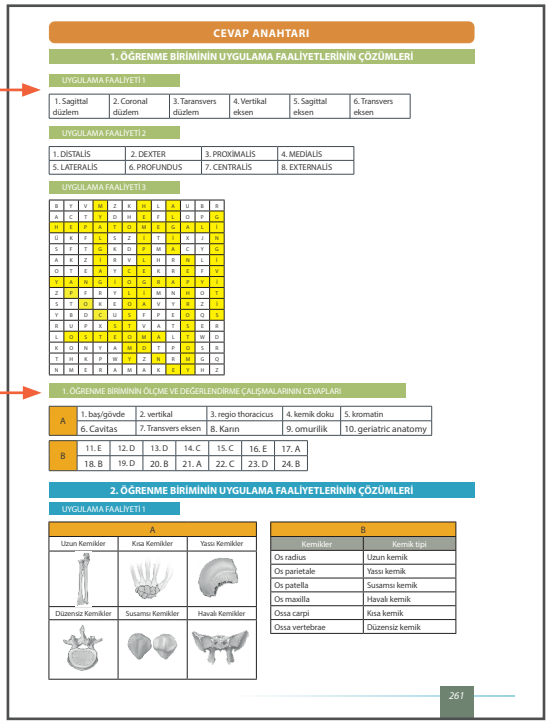

CEVAP ANAHTARI

1. ÖĞRENME BİRİMİNİN UYGULAMA FAALİYETLERİNİN ÇÖZÜMLERİ

UYGULAMA FAALİYETİ 1

1. Sagittal düzlem	2. Coronal düzlem	3. Taransvers düzlem	4. Vertikal eksen	5. Sagittal eksen	6. Transvers eksen

UYGULAMA FAALİYETİ 2

1. DİSTALİS	2. DEXTER	3. PROXİMALİS	4. MEDİALİS
5. LATERALİS	6. PROFUNDUS	7. CENTRALİS	8. EXTERNALİS

UYGULAMA FAALİYETİ 3

B	Y	V	M	Z	K	H	L	A	G	E	R			
A	C	T	J	D	H	E	F	L	O	P	Q			
H	E	P	R	T	O	W	E	C	A	L	I			
U	K	F	L	S	Z	I	T	T	X	J	N			
S	F	T	G	K	D	P	M	A	C	Y	G			
A	K	Z	I	R	Y	L	H	R	N	L	T			
O	T	E	A	Y	C	K	R	E	R	F	Y			
Y	A	N	C	I	O	G	E	A	F	Y	I			
Z	P	F	R	T	L	I	M	N	N	O	T			
S	T	G	K	E	D	A	V	Y	R	Z	T			
T	E	D	E	U	I	Z	F	E	Q	S				
R	U	P	X	S	T	V	A	T	E	R	A			
L	O	S	T	E	D	M	A	L	T	W	D			
K	O	N	Y	A	M	D	T	P	O	S	R			
T	H	K	P	W	T	Z	S	R	M	G	Q			
N	M	E	R	A	M	A	P	E	T	H	Z			

1. ÖĞRENME BİRİMİNİN ÖLÇME VE DEĞERLENDİRME ÇALIŞMALARININ CEVAPLARI

A	1. baş/gövde	2. vertikal	3. regio thoracicus	4. kemik doku	5. kromatin
	6. Cavitas	7. Transvers eksen	8. Karın	9. omurilik	10. geriatric anatomy

B	11. E	12. D	13. D	14. C	15. C	16. E	17. A
	18. B	19. D	20. B	21. A	22. C	23. D	24. B

2. ÖĞRENME BİRİMİNİN UYGULAMA FAALİYETLERİNİN ÇÖZÜMLERİ

UYGULAMA FAALİYETİ 1

A		
Uzun Kemikler	Kısa Kemikler	Yassı Kemikler
Düzensiz Kemikler	Susamsı Kemikler	Havalı Kemikler

B	
Kemikler	Kemik tipi
Os radius	Uzun kemik
Os parietale	Yassı kemik
Os patella	Susamsı kemik
Os maxilla	Havalı kemik
Ossa carpi	Kısa kemik
Ossa vertebrae	Düzensiz kemik

Konu içeriğini destekleyen ve konu ile ilgili bilgi veren tabloyu gösterir.

Her öğrenme biriminin sonunda yer alan ölçme ve değerlendirme çalışmalarındaki soruların cevaplarını gösterir.

1.
ÖĞRENME BİRİMİ

VÜCUDUN GENEL YAPISI



TEMEL KAVRAMLAR

- Anatomi
- Fizyoloji
- Hücre
- Doku
- Tıbbi Terminoloji

ÖĞRENME BİRİMİ KONULARI

1. ANATOMİ VE FİZYOLOJİ İLE İLGİLİ TEMEL KAVRAMLAR
2. İNSAN YAPISINA İLİŞKİN TIBBİ TERİMLER

NELER ÖĞRENECEKSİNİZ?

- Anatomi ve fizyolojinin tanımını
- Anatomik duruş, düzlem ve eksenleri
- Hücrenin yapısı ve özelliklerini
- Dokunun yapısı ve özelliklerini
- Temel tıbbi terimlerin okunuşlarını ve temel tıbbi terimleri

HAZIRLIK ÇALIŞMALARI

- Fen ve Teknoloji derslerinde öğrendiğiniz bilgiler ışığında vücudun bölümlerini sayınız.
- Komşu organlardan yararlanarak burnunuzun yerini tarif ediniz.
- Vücudumuzu oluşturan hücrelerin özellikleriyle ilgili hatırladıklarınızı sınıfınızdaki arkadaşlarınızla paylaşınız.
- Bildiğiniz doktor branşlarını, organ isimlerini, hastanede kullanılan alet isimlerini ve yabancı dillerden Türkçeye geçmiş hastalık isimlerini bir kâğıda yazarak arkadaşlarınızla paylaşınız.

1. ANATOMİ VE FİZYOLOJİ İLE İLGİLİ TEMEL KAVRAMLAR

1. 1. Anatomi ve Fizyolojiye Giriş

1. 1. 1. Tanımlar

Anatomi terimi, Yunanca **ana** (içinden) ve **tome** (kesmek) kelimelerinin birleşmesinden oluşur. "Keserek çıkarma, parçalama" anlamına gelmektedir. **Anatomi,** İnsan vücudunun normal şekil ve yapısını, vücudu oluşturan organ ve oluşumları ve bu organ ve oluşumlar arasındaki yapısal ilişkileri inceleyen bilim dalıdır.

Fizyoloji terimi ise Yunanca **physis** [fizis (doğa)] ve **logos** (bilim) kelimelerinden oluşmaktadır. Canlılarda hücre, doku, organ ve sistemlerin görevlerini, bunların aktiviteleri sonucunda uğradıkları değişiklikleri, birbirleriyle olan bağlantılarını ve fonksiyonel ilişkilerini araştıran ve inceleyen bilim dalı olarak tanımlanabilir.

1. 1. 2. Anatominin Bölümleri

İnsan vücudu, anatomik duruş standardına göre incelenir. Organ ve oluşumlarla ilgili tarifler de bu pozisyona göre yapılır. Bunun amacı, bir standart sağlamak ve anlam karışıklığına meydan vermemektir. Anatomi, inceleme yöntemlerine göre çeşitli bölümlere ayrılır:

1. 1. 2. 1. Makroskobik Anatomi

İnsan vücudunu gözle görülebilen şekliyle inceleyen anatomi dalıdır. İkiye ayrılır:

- **Sistematik Anatomi**

Bir görevi yerine getirmek için bir araya gelen organlar sistemleri oluşturur. Sistematik anatomi, vücudu sistemlere ayırarak sisteme ait organları tek tek inceleyen anatomi dalıdır. Hareket sistemi, dolaşım sistemi gibi (Görsel 1.1).

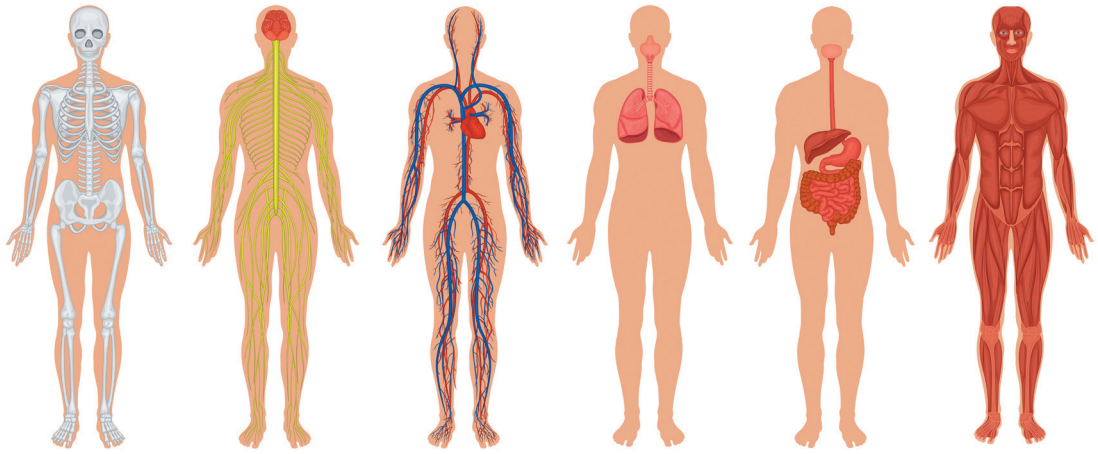

Görsel 1.1: Vücuttaki bazı sistemler

- **Bölgesel [Topoğrafik, Regional (Rejiyonal)] Anatomi**

Organ ve oluşumların yerlerini, komşuluklarını, birbirlerine göre pozisyonlarını ve ilişkilerini inceleyen anatomi dalıdır. Bölgesel anatomi vücudu bölgelere ayırarak inceler. Alın bölgesi, göbek bölgesi gibi.

1. 1. 2. 2. Mikroskobik Anatomi

İnsan vücuduna ait gözle görülemeyecek kadar küçük yapıları mikroskop altında inceleyen anatomi dalıdır (Görsel 1.2). İkiye ayrılır:

- **Cytology (Sitoloji):** Hücreleri inceleyen bilimdir.
- **Histologia (Histoloji):** Dokuları inceleyen bilimdir.



Görsel 1.2: Mikroskobik inceleme

1. 1. 2. 3. Gelişim Anatomisi

İnsan vücudunun şekillenmeye başladığı ilk andan ölümüne kadar geçirdiği evreleri ve normal yapısal değişiklikleri inceler. Kendi içinde alt bölümlere ayrılır:

- **Embryologic anatomy (Embriyolojik anatomi):** Doğum öncesi dönemi inceler.
- **Child anatomy (Çayld anatomi):** Çocukluk dönemini inceler.
- **Adult anatomy (Adult anatomi):** Yetişkinlik dönemini inceler.
- **Geriatric anatomy (Geriyatrik anatomi):** Yaşlılık dönemini inceler.

1. 1. 2. 4. Patolojik Anatomi

İnsan vücudundaki normal olmayan yapıları inceleyen anatomi dalıdır.

1. 1. 2. 5. Fonksiyonel Anatomi

İnsan vücudundaki doku ve organların çalışmalarını inceleyen anatomi dalıdır.

1. 1. 2. 6. Radyolojik Anatomi

Vücuttan çeşitli yöntemlerle (röntgen filmi, tomografi vb.) elde edilen görüntü kesitlerinin incelenmesi ile ilgilenen anatomi dalıdır.

1. 1. 2. 7. Karşılaştırmalı Anatomi

İnsanlarla hayvanlar arasındaki benzer organları karşılaştırarak inceleyen anatomi dalıdır.

1. 1. 3. Anatomi ve Fizyolojinin Önemi

Her mesleğin kendine özgü ve uzun yıllar içinde oluşmuş kavramları ve bilgi birikimi vardır. Bunlara sahip olmak çalışma hayatındaki başarıyı artırır. Anatomi ve fizyoloji, tıp bilimlerinin temelini oluşturur. Bu nedenle sağlıkla ilgili alanlarda eğitim görenlerin bu dersi çeşitli düzeylerde mutlaka alması gerekir. Sağlık mesleğine adım atan tüm öğrencilerin kendi sağlığını ve toplumun sağlığını koruyabilmesi, geliştirebilmesi, topluma verimli ve yararlı bir hizmet sunabilmesi iyi bir donanıma sahip olması ile mümkündür. Sağlık çalışanları insana hizmet veren bir mesleği yaptıkları için hizmet verdikleri bu grubu çok iyi tanımalıdır. Anatomi ve fizyoloji dersi ile kazanılan bilgi ve yeterlilikler, diğer meslek derslerinin de daha kolay ve kalıcı bir şekilde öğrenilmesini sağlayacak, mesleki uygulamaları kolaylaştıracaktır. Kişinin donanımlı olması da meslek yaşamında kendine duyduğu güvenini artıracaktır.

1. 2. Vücudun Genel Anatomik Yapısı

Anatomide bir organın veya vücuttaki bir yapının anlatılmasında kullanılan tüm tanımlama ve tarifler anatomik duruşa göre yapılır.

1. 2. 1. Anatomik Duruş

Ayakta duran, baş ve gövdesi dik, yüzü öne dönük, avuç içleri öne bakan, kolları yanlardan sarkık, ayakları düz ve öne dönük duruş pozisyonuna **anatomik duruş** denir (Görsel 1.3).
İnsan vücudu ve organlarla ilgili tarifler, kişi hangi pozisyonda olursa olsun bu pozisyona göre yapılır. Bu pozisyonda ön kol kemikleri birbirine paraleldir. Sağ ve sol terimleri, anatomik duruştaki kişinin sağı ve solunu ifade eder.



Görsel 1.3: Anatomik duruş

1. 2. 2. Vücudun Bölgeleri

İnsan vücudu, dış görünüşüne göre **baş, boyun, gövde** ve **uzuvlar** olmak üzere dört bölgeye ayrılır (Görsel 1.4):

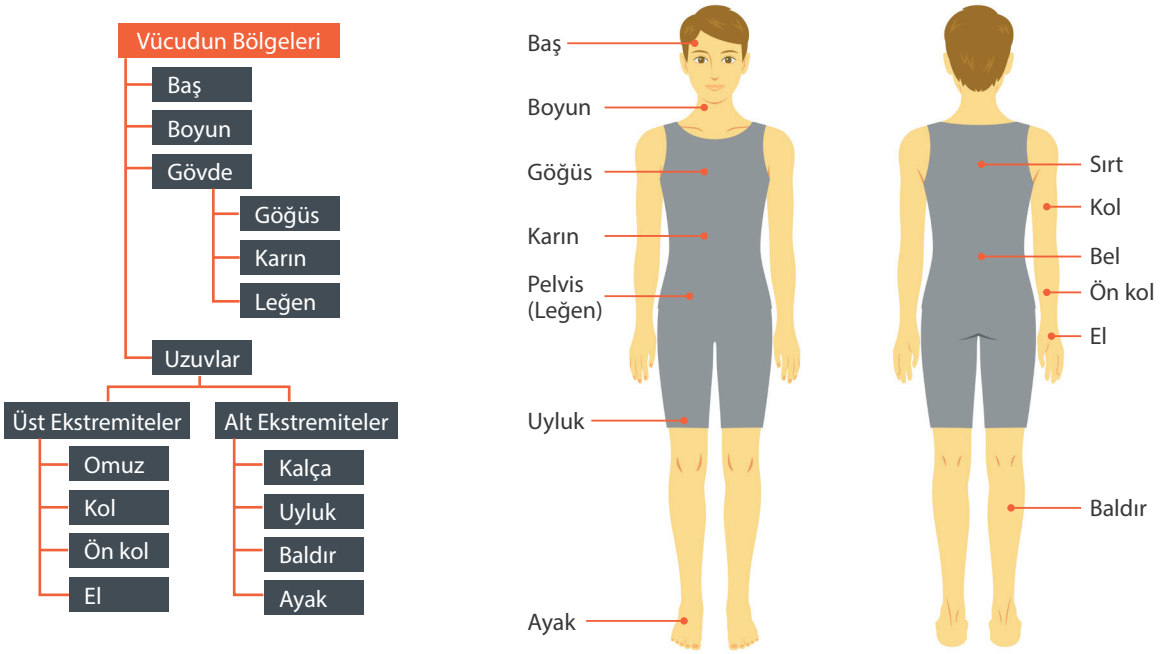

Görsel 1.4: Vücudun bölgeleri

- **Baş [Caput (Kaput)]:** Kafa bölgesi [regio capitis (rejiyo kapitis)] ve yüz bölgesi [r. facialis (rejiyo fasyalis)] olmak üzere iki bölgeden oluşur.
- **Boyun [Collum (Kollum), Cervix (Serviks)]:** Baş ve gövde arasındaki bölgedir [r. cervicalis (rejiyo servikalis)].
- **Gövde [Truncus (Trunkus)]:** Önde göğüs [r. thoracicus (rejiyo torasikus)], karın (r. abdominalis) ve pelvis [r. pelvicalis (rejiyo pelvikalis)]; arkada sırt (r. dorsalis) ve bel (r. lumbalis) bölgesi yer alır.
- **Uzuvlar [Extremitas (Ekstremitas)]**
  - **Üst Ekstremiteler [Extremitas Superior (Ekstremitas Süperiyör)]:** Omuzdan başlayarak parmaklara kadar uzanır. Omuz (r. deltoidea), kol [r. brachialis (rejiyo brakiyalis)], ön kol [r. antebrachialis (rejiyo antebrakiyalis)] ve el bölgesinden (r. manus) oluşur.
  - **Alt Ekstremiteler [Extremitas Inferior (Ekstremitas İnferiyör)]:** Kalçadan başlayarak ayaklara kadar uzanır. Kalça (r. glutealis), uyluk (r. femoralis), baldır [r. cruris (rejiyo kruris)] ve ayak bölgesinden (r. pedis) oluşur.

1. 2. 3. Vücudun Boşlukları

İç organların yerleştiği kemik, kas ve zarlarla çevrili boşluklara **cavitas** (kavitas) denir (Görsel 1.5). Bu boşluklar şunlardır:

- **Kafatası Boşluğu [Cavitas Cranii (Kavitas Krani)]:** Kafatası kemikleri içinde kalan boşluktur. Burada beyin, beyincik ve hipofiz gibi yapılar bulunur.
- **Omurga Kanalı (Canalis Vertebralis):** Omurga içinde kanal şeklinde uzanan boşluktur. Burada omurilik bulunur.
- **Göğüs Boşluğu [Cavitas Thoracis (Kavitas Torasis)]:** Göğüs boşluğu ile karın boşluğu, diyafragma kası ile birbirinden ayrılır. Diyafragmanın üstünde kalan boşluğa göğüs boşluğu denir. Burada kalp, akciğerler, büyük damarlar, yemek ve soluk borusu bulunur. Akciğerleri içine alan boşluğa **plevra boşluğu**, kalbi içine alan boşluğa ise **mediastinum** denir.
- **Karın Boşluğu (Cavitas Abdominalis):** Diyafragmanın altında kalan boşluktur. Burada mide, bağırsaklar, karaciğer, safra kesesi, dalak, pankreas, böbrekler ve aort bulunur.
- **Leğen Boşluğu (Cavitas Pelvis):** Karın boşluğu ile leğen boşluğu arasında sınırı belirleyen bir yapı yoktur. Leğen boşluğu, leğen kemikleri arasında oluşan boşluktur. Burada idrar kesesi, rektum ve cinsiyet organları bulunur.

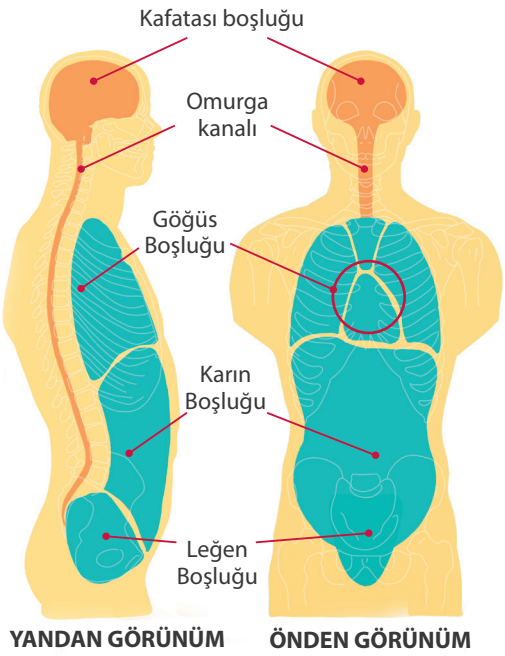

Görsel 1.5: Vücudun boşlukları

1. 2. 4. Anatomik Düzlemler (Planum)

Anatomik duruşta bulunan bir insanın vücudundan üç ana düzlemin geçtiği varsayılır (Görsel 1.6). Vücudu farklı kesitlere ayıran ve gerçekte olmayan bu düzlemler, eksenlerle birlikte, bir organ ya da yapının vücuttaki yeri ve duruşunu tarif etmek için kullanılır. Tüm düzlemler, ikinci sakral omurun 1-2 cm önünde birbiriyle kesişir. Bu kesişme noktasına vücudun **ağırlık merkezi** (gravite) denir.

- **Frontal (Alın) Düzlem:** Vücudu **ön** (anterior) ve **arka** (posterior) olmak üzere ikiye ayıran düzlemdir. Planum frontalis veya planum coronalis (koronalis) de denir.

- **Sagittal Düzlem:** Vücudu **sağ** (dexter) ve **sol** (sinister) olmak üzere iki parçaya ayıran düzlemlere sagittal (sajital) düzlemler (planum sagittalis) denir. Vücudu sağ ve sol iki eşit parçaya ayıran düzleme ise **median düzlem** (planum medianum) denir.

- **Transvers (Enine) Düzlem:** Vücudu **alt** (inferior) ve **üst** (superior) olmak üzere iki parçaya ayıran düzlemdir. Planum transversum veya planum horizontale de denir.

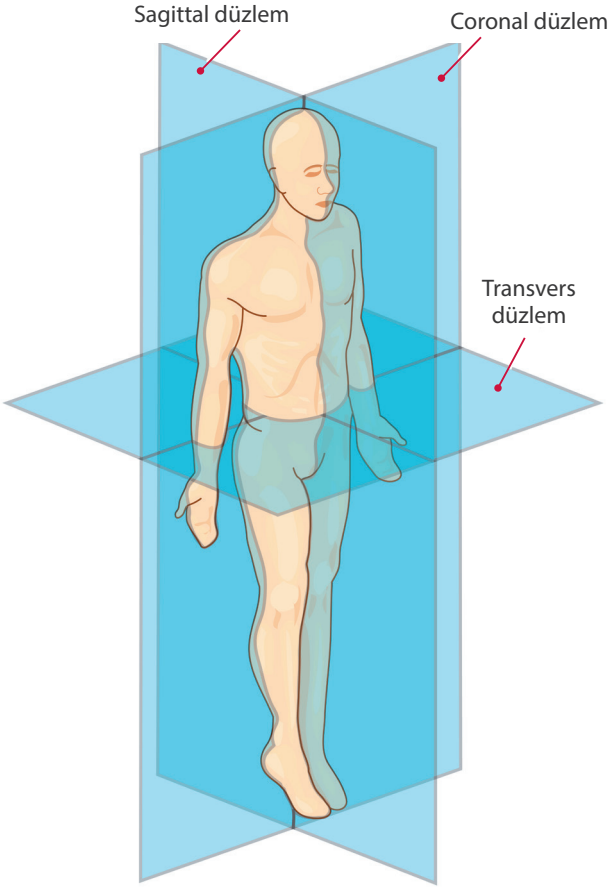

Görsel 1.6: Vücudun düzlemleri

1. 2. 5. Anatomik Eksenler

Vücudun üç ana ekseni vardır. Bunlar ekstremitelerin durumları ve eklem hareketlerinin tanımlanmasında kullanılır (Görsel 1.7).

- **Sagittal Eksen [Axis Sagittalis (Aksis Sajitalis)]:** Anatomik duruşta yere paralel, önden arkaya veya arkadan öne doğru uzanan eksendir.
- **Vertikal Eksen (Axis Verticalis):** Yukarıdan aşağı veya aşağıdan yukarı uzanan, yere dik eksendir.
- **Transvers Eksen (Axis Transversalis):** Yere paralel, vücudun sağından ya da solundan diğer tarafa doğru uzanan eksendir.

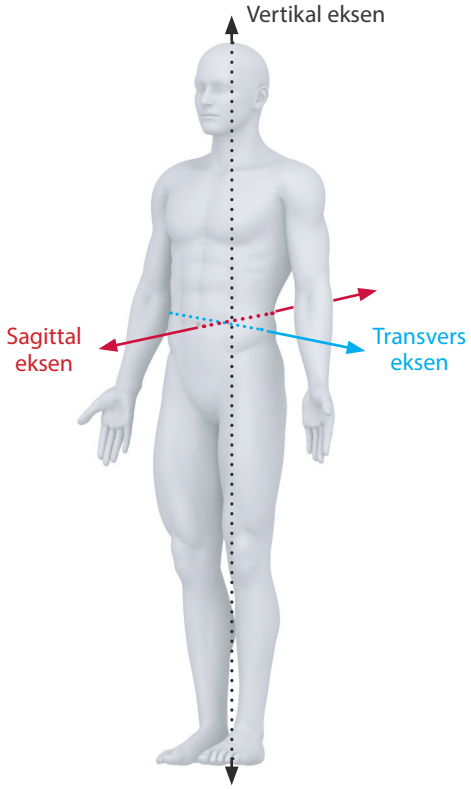

Görsel 1.7: Vücudun eksenleri

TARTIŞINIZ

Anatomik duruş, düzlemler ve eksenler, insan vücudunun incelenmesinde ne gibi faydalar sağlar?

1. 2. 6. Yönler ve Yön Bildiren Terimler

Anatomide organ ve yapıların yerlerini, yönlerini ve duruş şekillerini tarif etmekte kullanılan birçok terim vardır (Tablo 1.1), (Görsel 1.8).

Tablo 1.1: Yön Bildiren Terimler ve Anlamları

TERİM	ANLAMI	TERİM	ANLAMI
Dexter	Sağ	Sinister	Sol
Anterior	Ön, önde	Posterior	Arka, arkada
Superior	Üst, üstte	Inferior	Alt, altta
Dorsalis	Sırt tarafında	Ventralis	Karın tarafında
Verticalis	Düşey	Horizontalis	Yatay
Medialis	İç yan	Lateralis	Dış yan
Sagittalis	Oksal, ok yönünde	Transversalis	Enine
Proximalis (proksimalis)	Gövdeye yakın	Distalis	Gövdeden uzak
Centralis (sentralis)	Merkez	Peripheralis (periferalis)	Çevre, merkezden uzak
Superficialis (süperfisiyalis)	Yüzeysel	Profundus	Derin
Internalis	İç	Externalis	Dış
Cranialis (kraniyalis)	Baş tarafında	Caudalis	Kuyruk tarafında
Basalis	Taban	Apicalis	Tepe
Palmaris	Elin avuç içi tarafı	Plantaris	Ayağın taban tarafı
Intermedius	İki yapı arasında	Contralateralis	Karşı taraf
Longitudinalis	Uzunlamasına	Obliquus (oblikus)	Eğik, çapraz

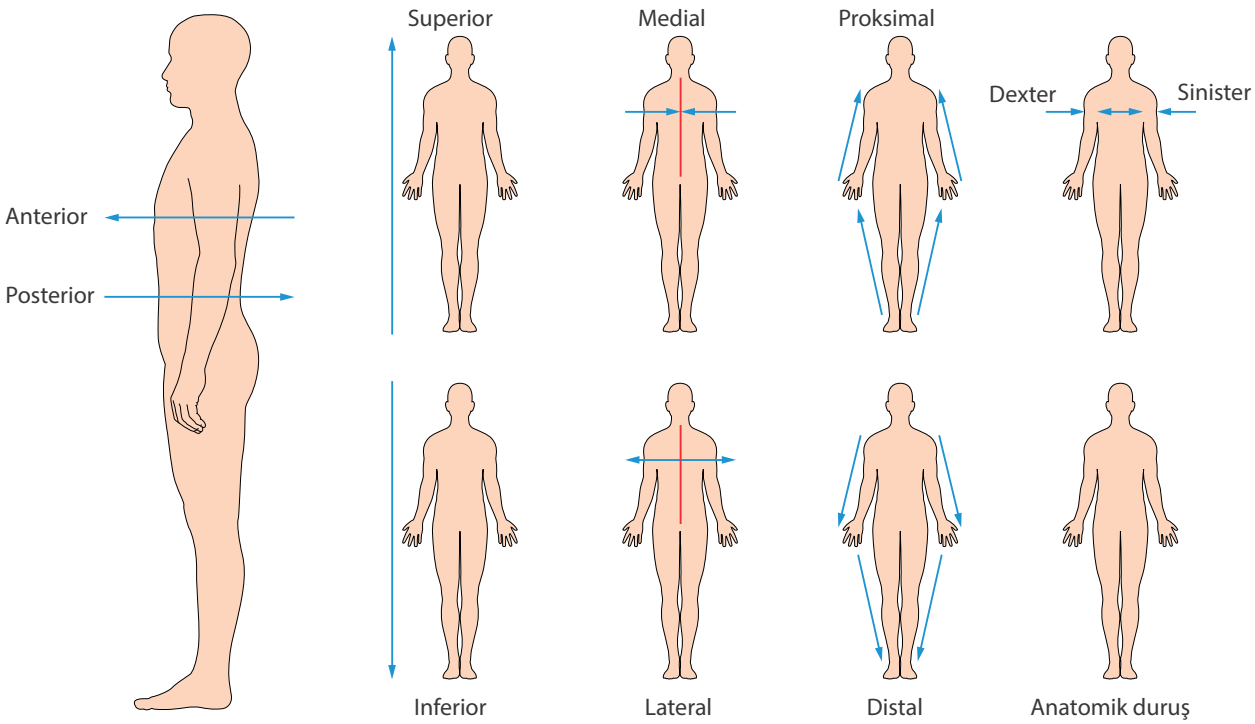

Görsel 1.8: Anatomik yönler

1. 3. Tıbbi Terim Kullanımının Önemi

Tıbbi terimler, sağlık çalışanları tarafından hem çalışma hayatında hem de akademik literatürde uzun yıllardan beri kullanılmaktadır. Her bilim gibi tıp bilimi de sürekli ilerlemekte ulaşılan yeni bilgiler, insanlarla paylaşılmaktadır. Yeni hastalıklar ve hastalık etkenleri tespit edilip tetkik ve tedavi yöntemleri sürekli geliştirilmektedir. Tıp alanında gerçekleşen bu değişimin aksine, tıbbi terimlerde böyle bir değişimden söz etmek pek de mümkün değildir. Kökeni Latince ve Yunanca olan anatomiye ait tıbbi terimler ile organ ve oluşum isimleri tıpkı coğrafyadaki kavram ve yer isimleri gibi literatüre yerleşmiştir ve kolay kolay değişmemektedir. Tüm sağlık çalışanlarının bu terimleri doğru öğrenmesi, onların mesleklerini başarılı bir şekilde yürütmeleri açısından oldukça önemlidir. Üstelik yaşadığımız bu dönemde bilimsel içeriğe ulaşmak eskiye göre çok daha kolay hâle gelmiştir. Ulaştığımız içerikten yararlanma imkânımız bu bilim diline aidiyetimizle orantılı olarak artacaktır. Bu, kuşkusuz emek isteyen bir süreçtir. Ama başarılı olmanın ilk basamağı, başlamak ve çaba göstermektir.

1. 4. Hücre [Cellula (Selüla)]

Hücre, canlının yaşamsal özelliklere sahip en küçük birimidir. İnsan vücudu yaklaşık 200 farklı hücre tipinden oluşmuştur. Yetişkin bir insanda 75-100 trilyon hücre bulunur. İnsan vücudundaki en küçük hücreler, kan pulcukları (trombositler) ve mikrogliya hücreleri; en büyük hücre ise yumurta hücresidir (ovum). Hücre yapısının büyük bir kısmını su, geri kalan kısmını ise protein, lipitler, karbonhidratlar ve elektrolitler oluşturur.

Hücreler, oluşumuna katıldıkları doku ve organların yapısına göre yuvarlak, yassı, ipliksi, mekik, prizmatik, küp vb. biçimde olabilir (Görsel 1.9). Oksijen taşımak, hareket oluşturmak, çeşitli maddeler üretmek, duyuları iletmek gibi pek çok farklı görevi de yapabilirler.

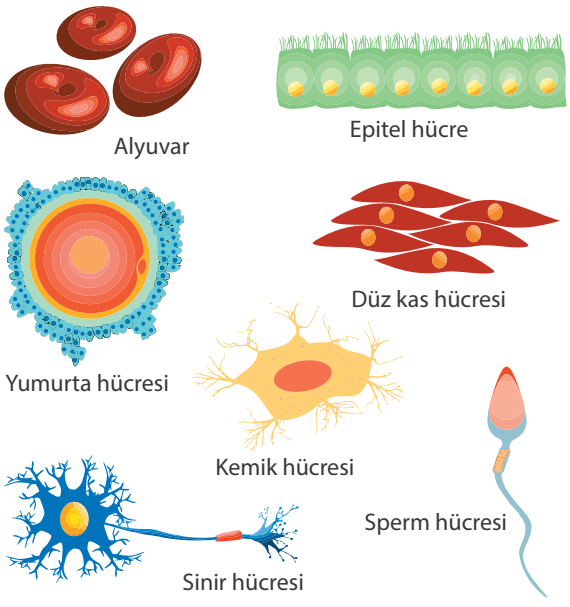

Görsel 1.9: Hücre çeşitleri

1. 4. 1. Hücrelerin Ortak Özellikleri

- Çoğalarak yeni hücreler oluşturur.
- Bazıları hareket edebilir.
- İç ve dış etkenler tarafından uyarılabilir ve uyarıya cevap verebilir.
- Dış ortamdaki besin ve oksijen gibi maddeleri alıp kullanabilir ve madde değişimi yapabilir.
- Büyür, gelişir ve ölür.

1. 4. 2. Hücrenin Yapısı

Hücreler basitçe hücre zarı, çekirdek, içinde çeşitli organeller bulunduran ve kalan tüm boşluğu dolduran sitoplazmadan oluşur. Hücrede, hem sitoplazmada hem de çekirdek içinde sıvı bulunur.

- **Hücre İçi Sıvı**

Hücrede sitoplazma ve çekirdekteki sıvının toplamına **hücre içi sıvı** [intracellular (intraselüler)] denir. Vücuttaki toplam sıvının %60 kadarını oluşturur. Hücre içi sıvıda yüksek yoğunlukta potasyum, düşük yoğunlukta sodyum ve klor bulunur. **Hücre dışı sıvı**yla [extracellular (ekstraselüler)] madde alışverişi yaparak içeriğini dengeler.

1. 4. 3. Hücre Gövdesi (Sitoplazma) ve Organeller

1. 4. 3. 1. Sitoplazma

Çekirdekle hücre zarı arasındaki boşluğu dolduran; çiğ yumurta akı kıvamında, renksiz ve saydam bir sıvıdır. Hücredeki yaşamsal faaliyetlerin çoğu, sitoplazma ve sitoplazma içindeki organellerde gerçekleşir.

1. 4. 3. 2. Organeller

Sitoplazmada çeşitli metabolik faaliyetlerin gerçekleştiği hücresel yapılardır (Görsel 1.10). Organeller etraflarının zarla çevrili olma durumuna göre şöyle sınıflandırılabilir (Tablo 1.2):

Tablo 1.2: Organellerin Sınıflandırılması

Etrafı Zarla Çevrili Organeller	Zarla Çevrili Olmayan Organeller
• Mitokondri • Endoplazmik retikulum • Golgi aygıtı • Lizozom • Peroksizom	• Sentrozom • Ribozom • Mikrofilament • Mikrotübül

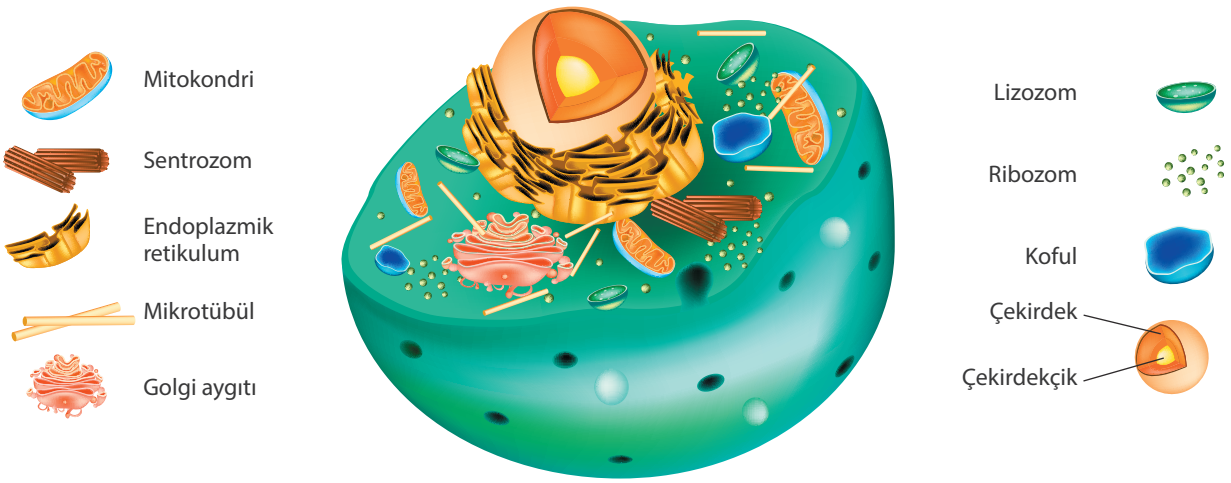

Görsel 1.10: Hücrenin yapısı

- **Mitokondri**

Hücrede enerji üretiminin yapıldığı silindir şeklindeki yapılardır. Bölünerek çoğalabilen tek organeldir. Besinlerle alınan yağ ve karbonhidratlardan ATP (adenozin trifosfat) sentezlenir. Bu özelliğinden dolayı bu yapıya **enerji üretim ve solunum merkezi** de denilebilir.

- **Golgi Aygıtı**

Çekirdeğin yakınında çok sayıda kesecikten oluşmuştur. Bütün hücrelerde bulunur. Özellikle sekresyon (salgılama) yapan hücrelerde (süt, ter ve tükürük bezleri vb.) sayısı daha fazladır. Salgı maddelerini çeşitli işlemlerden geçirerek hücre dışına gönderir.

- **Endoplazmik Retikulum (ER)**

Hücre zarıyla çekirdek arasında uzanan, zar yapısında kanallardan oluşmuştur. Bazı bölgelerinde ribozomlar bulunur. Bu bölgelere **granüllü endoplazmik retikulum** (GER) denir. Diğer bölgelerine ise **düz endoplazmik retikulum** denir. GER'de protein sentezi, düz ER'de ise çeşitli steroit hormon ve yağların sentezi yapılır. Ayrıca kas hücrelerinde kalsiyum iyonu depolar.

- **Lizozom**

Golgi aygıtı tarafından oluşturulan tek katlı zarla çevrili, kese şeklinde organellerdir. Alyuvarlar dışında hücrelerin tümünde bulunur. Özellikle makrofaj hücreleri, çok çekirdekli lökosit ve karaciğer hücrelerinde fazladır. Hücrenin sindirim ve savunma görevini yürütür.

- **Ribozom**

Hücrenin en küçük organelidir. Etrafında zar bulunmaz. Sinir, karaciğer ve salgı yapan hücrelerde daha çok bulunur. Protein sentezinde görevlidir.

- **Peroksizom**

Tek katlı zarla çevrilmiş, küre biçimli organellerdir. Yapılarında katalaz ve çeşitli oksidaz enzimleri bulunur. Katalaz enzimi hücre için çok zararlı bir madde olan hidrojen peroksiti (H_2O_2) su ve oksijene dönüştürerek etkisiz hale getirir.

- **Sentrozom**

Sentriyol adı verilen birbirine dik iki silindirik cisimden oluşur. Her bir sentriyol, bir daire üzerinde dizilmiş dokuz adet mikrotübülden meydana gelir. Hücre bölünmesinde görevlidir.

- **Mikrofilament ve Mikrotübüller**

Mikrofilament, ara filament ve mikrotübüller hücre iskeletini oluşturur. Organellerle veziküllerin hücre içinde yer değiştirmesinde ve bölünme sırasında kromozomların hareketinde rol oynar.

1. 4. 3. 3. Çekirdek [Nucleus (Nükleus)]

Hücrenin yönetim merkezidir ve genetik materyal burada bulunur. Bazı hücreler, çekirdek bulunmasına rağmen bölünmez (sinir ve kalp kası hücreleri gibi). Bazı hücrelerde birden fazla çekirdek bulunurken (karaciğer ve kalp kası hücreleri gibi), bazı hücreler ise olgunlaştıklarında çekirdeklerini kaybeder (alyuvarlar gibi). Çekirdeği oluşturan yapılar şunlardır:

- Çekirdek zarı (Nucleolemma)
- Nükleoplazma (Nucleoplasma)
- Kromatin
- Çekirdekçik (Nucleolus)

Çekirdek zarı çift katlıdır ve nükleoplazmayı sitoplazmadan ayırır. Nükleoplazmada bir ya da birden fazla **çekirdekçik** ve **kromatin** bulunur. Çekirdekte **DNA** (deoksiribonükleik asit) ve **RNA** (ribonükleik asit) olmak üzere iki çeşit nükleik asit vardır. DNA molekülü kromozomların yapısını oluşturur. Kromozomlar interfaz (bölünme dışı dönem) evresinde çekirdek içinde açılmış ve yarı dağınık iplikçikler şeklinde görülür. Buna **kromatin** denir.

1. 4. 4. Hücre Zarı (Plasmalemma)

Sitoplazmayı saran, hücreyi dış ortamdan ayıran ve şekil veren zardır (Görsel 1.11). Dış ortamla iç ortam arasında madde geçişini kontrol eder. Bazı maddelerin geçişine izin verir, bazı maddelere izin vermez. Bu özelliğine **seçici geçirgenlik (**selektif permeabilite) denir. Çift katlı fosfolipit moleküllerinden oluşmuştur. Lipit yapısından dolayı yağda eriyen maddeler zardan kolaylıkla geçer. Su ve suda eriyen maddelerse çeşitli **porlar, kanallar** ve **taşıyıcı moleküller** sayesinde geçebilir.

Hücre Zarının Görevleri

- *Hücreye madde giriş çıkışını kontrol eder ve düzenler.*
- *Hücreyi dış ortamdan ayırır.*
- *Sitoplazma ve hücreyi korur.*
- *Hücreye belirli bir şekil kazandırır.*

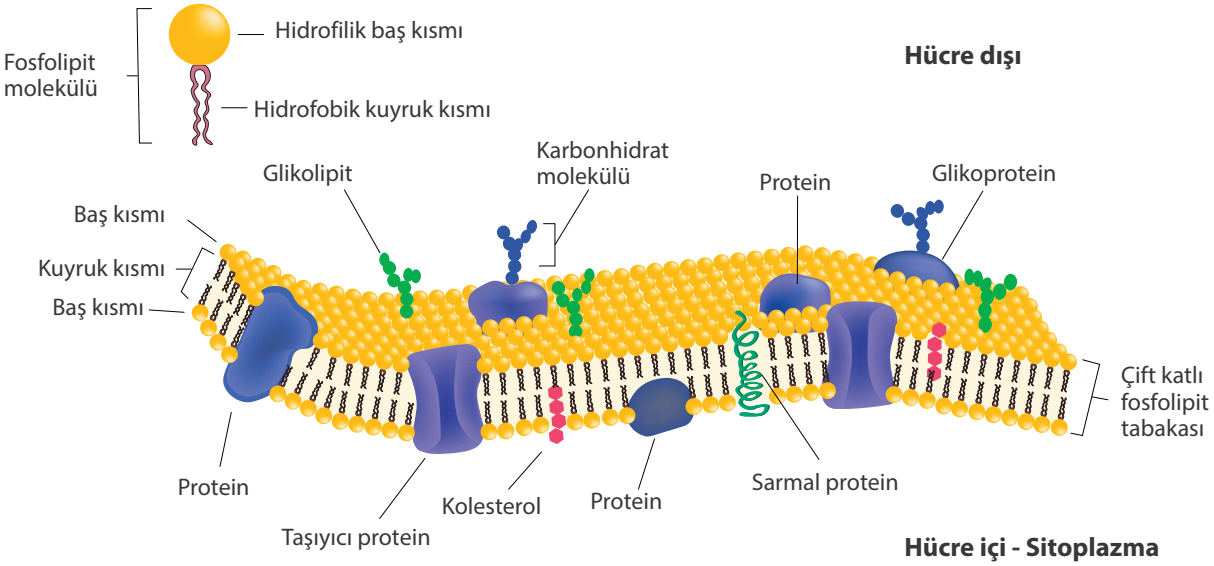

Görsel 1.11: Hücre zarı

1. 4. 4. 1. Hücre Zarından Madde Geçişleri

Hücreler canlılıklarını sürdürebilmek için mutlaka madde alışverişi yapmak zorundadır. Madde alışverişi sayesinde metabolik faaliyetler için ihtiyaç duyulan çeşitli maddeler hücreye alınırken metabolik faaliyetler sonucu oluşan atık maddeler ve son ürünlerin de dışarı gönderilmesi sağlanır. Böylece hücre içi yaşamsal denge korunmuş olur (Görsel 1.12).

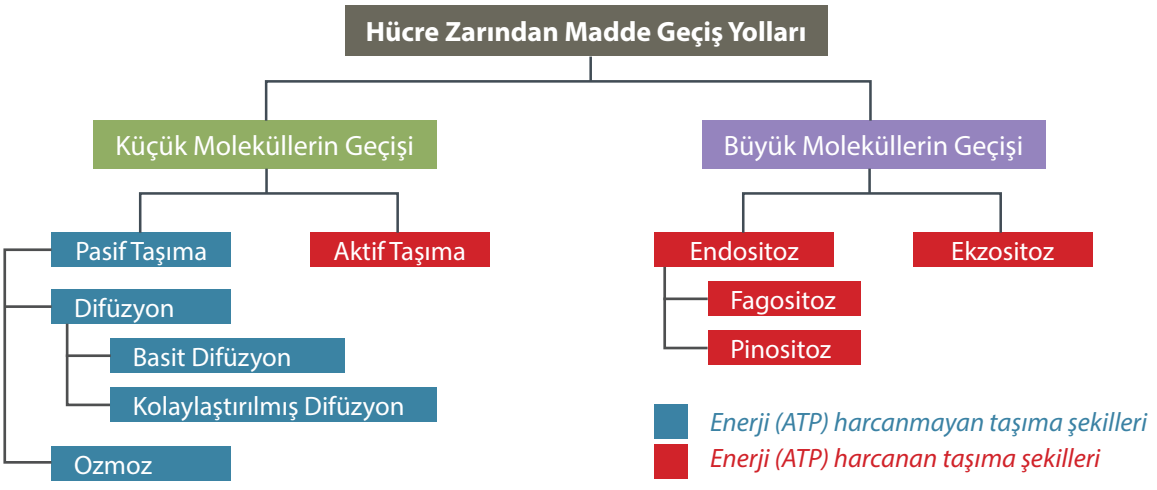

Görsel 1.12: Hücre zarından madde geçiş yolları



ARAŞTIRINIZ

İnsanlar, hücreleri yenilendiği halde neden yaşlanır?

a) Küçük Moleküllerin Geçişi

Küçük moleküllü maddeler, hücre zarını **pasif** ve **aktif taşıma** olmak üzere iki yolla geçer.

1. **Pasif Taşıma:** Moleküllerin, yoğunluklarının çok olduğu ortamdan az olduğu ortama doğru zardan geçmesidir. Bu geçişi sağlayan kuvvet, yoğunluk farkıdır. Pasif taşımada enerji harcanmaz. Küçük boyutlu ve yağda eriyen maddeler bu yolla geçer. Pasif taşıma **difüzyon** ve **ozmoz** olarak ikiye ayrılır.

- **Difüzyon:** Çok yoğun ortamdan az yoğun ortama doğru madde geçişidir. Örneğin, bir bardak suya atılan bir damla mürekkebin bütün suya dağılması. **Basit difüzyon** ve **kolaylaştırılmış difüzyon** olarak ikiye ayrılır.
  - **Basit Difüzyon:** Bazı küçük moleküllerin hücre zarından zarın her iki tarafındaki yoğunlukları eşitleninceye kadar geçişidir. Enerji harcanmaz ve taşıyıcı proteinler kullanılmaz. Örneğin, O_2 (oksijen) ve CO_2 (karbondioksit) gibi maddeler bu yolla taşınır.
  - **Kolaylaştırılmış Difüzyon:** Su ve suda çözünen bazı maddeler hücre zarından doğrudan geçemez. Glikoz, amino asit ve bazı iyonların taşıyıcılar aracılığıyla (kanallar ve taşıyıcı moleküller) enerji harcanmadan çok yoğun ortamdan az yoğun ortama doğru taşınmasıdır.
- **Ozmoz:** Suyun difüzyonudur. Suyun, su oranının çok olduğu ortamdan az olduğu ortama doğru yarı geçirgen bir zardan geçişine denir. Yoğunluğu fazla olan çözelti, yoğunluğu az olan çözeltiye bir vakum (emme) kuvveti uygulayarak suyu kendine doğru çeker. Bu emme kuvvetine **ozmotik basınç** denir.

2. **Aktif Taşıma:** Enerji harcanarak maddelerin az yoğun ortamdan çok yoğun ortama doğru taşıyıcılar aracılığıyla taşınmasıdır. Örneğin; sodyum, potasyum ve glikoz bu yolla taşınır.

b) Büyük Moleküllerin Geçişi

Endositoz ve **ekzositoz** olmak üzere iki şekilde gerçekleşir.

1. **Endositoz:** Hücre zarından geçemeyecek kadar büyük moleküllerin hücre içine alınmasıdır. Hücre zarı, hücre içine doğru kese oluşturarak maddeyi içine alır ve hücre zarından kopar. İlgili madde oluşan kese (koful) ile hücre içine alınmış olur. Enerji harcanır. İki çeşidi vardır:

- **Fagositoz (Hücre Yemesi):** Katı maddelerin endositozla hücre içine alınmasıdır.
- **Pinositoz (Hücre İçmesi):** Sıvı maddelerin endositozla hücre içine alınmasıdır.

2. **Ekzositoz:** Hücrelerin koful içindeki büyük maddeleri hücre dışına vermesi olayıdır. Dışarı verilen maddeler, atık maddeler olabileceği gibi hücrede üretilen bazı maddeler de olabilir.Endositoz gibi bu taşıma şeklinde de enerji harcanır.

1. 4. 4. 2. Hücre Zarının Dinlenim Potansiyeli

Hücre içi sıvı ile hücre dışı sıvı içerik olarak farklı yapıdadır. Bu farklılık hücre için hayati öneme sahiptir. Bazı maddelerin yoğunluğu içeride, bazılarının yoğunluğu ise dışarıda fazladır. Bu yoğunluk farkını zarın seçici geçirgen özelliği sağlar.

Hücre içi ve hücre dışının farklı iyon (anyon ve katyon) içeriklerine sahip olması nedeniyle hücre zarının iki tarafı arasında bir elektriksel voltaj farkı oluşur. Örneğin; dinlenme durumundaki bir kas hücresinde hücre içi, dışına göre negatif potansiyele sahiptir.

Hücreler faaliyet göstermediklerinde, örneğin kas hücresi kasılmadığında, **dinlenim potansiyeli**ne sahiptir. Tersine, kas hücresi kasıldığında oluşan potansiyel ise **aksiyon potansiyeli**dir. Burada belirleyici olan iyonlar **sodyum** (Na^+) ve **potasyum**dur (K^+). Potasyum, hücre içi sıvının; sodyum ise hücre dışı sıvının en önemli katyonudur. Kas hücresi dinlenim durumundayken bir uyarı aldığında, aksiyon potansiyeli sayesinde kasılır; kasılma tamamlanınca tekrar dinlenim durumuna geçer. Dinlenim potansiyelinden aksiyon potansiyeline veya aksiyon potansiyelinden dinlenim potansiyeline geçiş, milisaniyeler içinde gerçekleşen hücre zarından iyon geçişleri sayesinde olur (Görsel 1.13).

Dinlenim potansiyeline sahip hücrede hücre içi **negatif,** hücre dışı **pozitif** potansiyele sahiptir. Bu duruma **polarizasyon** denir. Potasyum hücre içinde daha yoğun (~30 kat) olarak bulunur. Sodyum ise

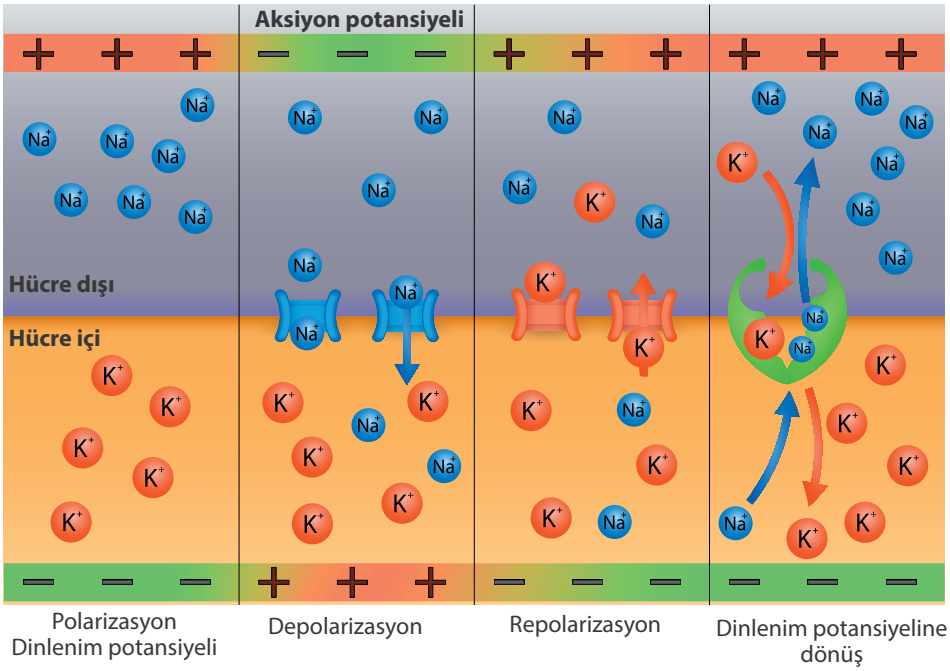

Görsel 1.13: Aksiyon potansiyelinde iyon geçişleri

hücre dışında daha yoğundur (~12 kat). Bu iyonlar hücre zarından taşıyıcı olmadan geçemezler. Hücreler bu iyonların taşıyıcı moleküllerini istedikleri zaman açıp kapatabilir hatta aktif taşıma ile yüksek yoğunluk farkı oluşturacak şekilde tek yönlü de taşıyabilir.

1. 4. 4. 3. Aksiyon Potansiyeli

Hücrelerde oluşan aksiyon potansiyeli, uyarı noktasından başlayarak hücre zarı boyunca hızla ilerler. Bu sayede hücreler etkinlik gösterebilir. Aksiyon potansiyeli adım adım ilerleyen bir süreçtir (Görsel 1.14).

Polarizasyon: Dinlenim durumundaki hücrede iyon ve elektriksel yük dağılımı şöyledir: Potasyum hücre içinde, sodyum hücre dışında daha yoğun olarak bulunur. Ayrıca hücre içi negatif, hücre dışı pozitif potansiyele sahiptir. Bu döneme **polarizasyon** dönemi denir.

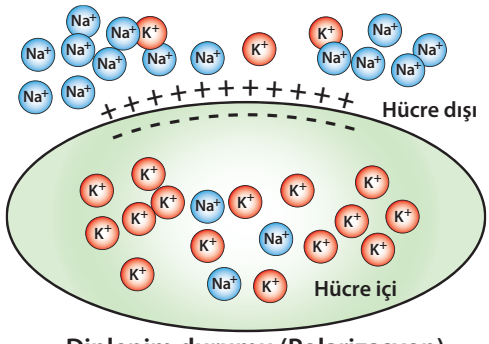

Dinlenim durumu (Polarizasyon)

Depolarizasyon: Hücre uyarıldığı anda bir noktadan başlayarak hücre zarının seçici geçirgenliği kaybolur ve sodyum hızla hücre içine doğru hücum eder. Sodyumun içeriye girmeye başladığı noktadan itibaren elektriksel yük tersine döner ve bu değişim tüm zar boyunca ilerler. Bu döneme polarizasyonun kaybolması anlamında, **depolarizasyon** denir. Bu dönemin sonunda iyon ve elektriksel yük dağılımı şöyledir: Potasyum ve sodyum iyonları içeridedir. Bundan dolayı elektriksel yük dağılımı tersine döndüğünden hücre içi pozitif, hücre dışı negatif olmuştur.

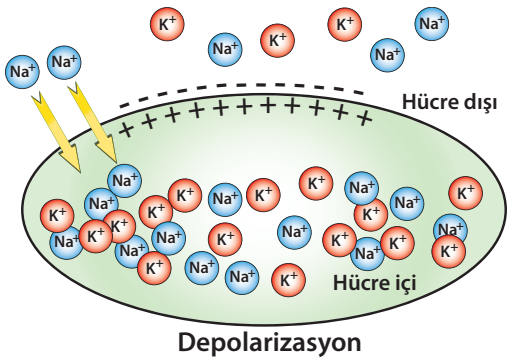

Depolarizasyon

Repolarizasyon: Sodyum iyonu içeri girdikten sonra sodyum geçişi durdurulup potasyum geçişine izin verilir. Böylece potasyum bir anda hücre dışına doğru hücum eder. Yine bir noktadan başlamak üzere elektriksel yük başlangıçtaki duruma dönmeye başlar. Bu döneme, polarizasyonu yeniden kazanma anlamında **repolarizasyon** denir. Bu dönem sonunda iyon ve elektriksel yük dağılımı şöyledir: Potasyum hücre dışında, sodyum hücre içindedir. Yani iyon dağılımı dinlenim durumundakinin tam tersidir. Ancak elektriksel yük dağılımı dinlenim durumundaki duruma dönmüştür. Yani hücre içi negatif, hücre dışı pozitiftir.

Polarizasyon: Repolarizasyon döneminden sonra tekrar dinlenim durumuna geçiş süreci başlar. Aynı anda potasyum sürekli hücre içine, sodyum sürekli hücre dışına gönderilerek ters olan iyon dağılımı normale döndürülür. Elektriksel yük dağılımı zaten normal şeklindedir. Katyon geçişi aynı anda ve karşılıklı olduğu için elektriksel yükte herhangi bir değişikliğe neden olmaz. Hücre, iyon geçişinin tamamlanmasıyla **dinlenim** durumuna geçer.

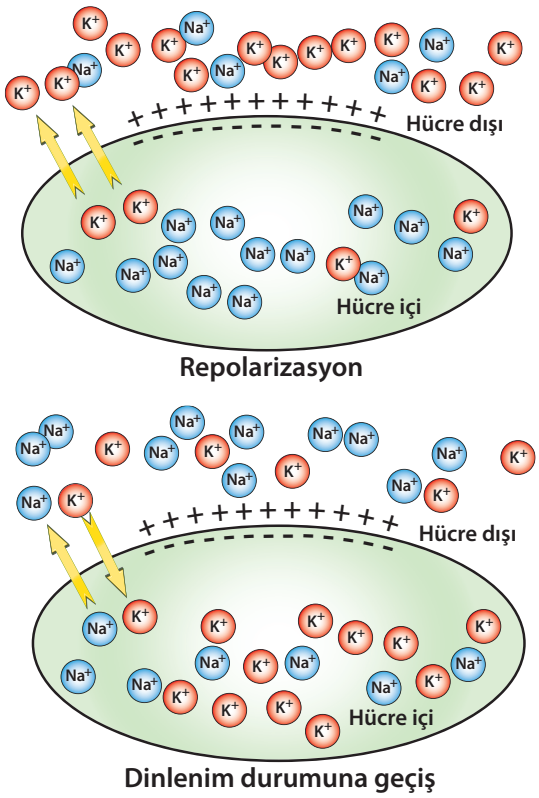

Görsel 1.14: Aksiyon potansiyelinin aşamaları

1. 4. 5. Hücre Bölünmesi ve Çoğalması

Hücreler belli büyüklüğe ulaştıklarında bölünerek yeni hücreler oluşturur. İnsan vücudunda kalp kası ve sinir hücreleri dışındaki hücrelerde kısa ya da uzun periyotlarla bölünme görülür. Hücre bölünmesi mitoz ve mayoz olmak üzere iki şekilde gerçekleşir.

Mitoz Bölünme

- Vücut hücrelerinde görülür (alyuvar, sinir ve kas hücreleri hariç).
- Büyüme, gelişme ve dokuların onarımını sağlar.
- Zigot oluşumu ile görülmeye başlayıp canlının ölümüne kadar sürer.
- Tek aşamada gerçekleşir, bir çekirdek ve bir sitoplazma bölünmesi olur.
- Bölünme sonucu iki yeni hücre oluşur.
- Parça değişimi olmaz. Bu yüzden oluşan yeni hücreler birbirinin tıpatıp aynısıdır.
- Kromozom sayısı değişmez. Oluşan hücrelerin hepsi ana hücre ile aynı sayıda kromozom taşır.

Mayoz Bölünme

- Sadece üreme ana hücrelerinde görülür.
- Üreme hücresi (sperm, yumurta hücresi) oluşumunu sağlar.
- Ergenlikte başlar, canlının üreme dönemi bitene kadar devam eder.
- İki aşamalıdır. Çekirdek ve sitoplazma ikişer kez bölünür.
- Bölünme sonucu dört yeni hücre oluşur.
- Parça değişimi olduğundan kalıtsal çeşitlilik sağlar.
- Oluşan hücrelerin hepsi farklı genetik yapıya sahiptir.
- Kromozom sayısı yarıya iner. Bu da tür içinde kromozom sayısının sabit kalmasını sağlar.

1. 4. 6. Hücre Ölümü

Tüm canlılar gibi hücrelerin de ömürleri vardır ve bu süre sonunda ölür. Bazı hücrelerin ömrü insan ömrüyle eşitken bazılarınınki daha kısadır. Örneğin, alyuvarların ortalama ömrü 120 gündür ve alyuvarlar bu sürenin sonunda ölür. Ancak her zaman böyle olmaz. Hücreler çok farklı sebeplerden dolayı erken de ölebilir. İnsan vücudunda her an binlerce hücre ölürken binlerce yeni hücre de oluşur. Hücre ölümü, geriye dönüşü olmayan bir olaydır. Genellikle iki şekilde gerçekleşir:

- Nekroz (patolojik hücre ölümü)
- Apoptozis (programlı hücre ölümü)

Nekroz, istenmeyen ve beklenmedik hücre ölümüdür. Fizyolojik olmayan şartlarda gerçekleşir. Çoğunlukla hastalıklar (kanser, enfeksiyon vb.), fiziksel (travma, sıcak vb.) ve kimyasal (zehirlenme, asit, baz vb.) etkenler nekroza neden olur. Nekroz ile dokularda hasar oluşur, iltihap gelişir.

Apoptozis, ağaç yapraklarının dökülmesi gibi fizyolojik bir olaydır. Normal hücre kaybı olduğu için dokularda hasar ve iltihap oluşmaz. Örneğin, embriyonel gelişim döneminde kapalı olan parmak aralarının, buradaki epitel hücrelerin ölmesiyle açılarak parmakların şekillenmesi.

1. 5. Doku

Yapısal ve fonksiyonel olarak aynı türden hücrelerin özel bir görevi yerine getirmek üzere oluşturduğu topluluğa **doku** denir. İnsan vücudunda **epitel doku, destek doku, kas doku** ve **sinir doku** olmak üzere dört temel doku vardır (Görsel 1.15).

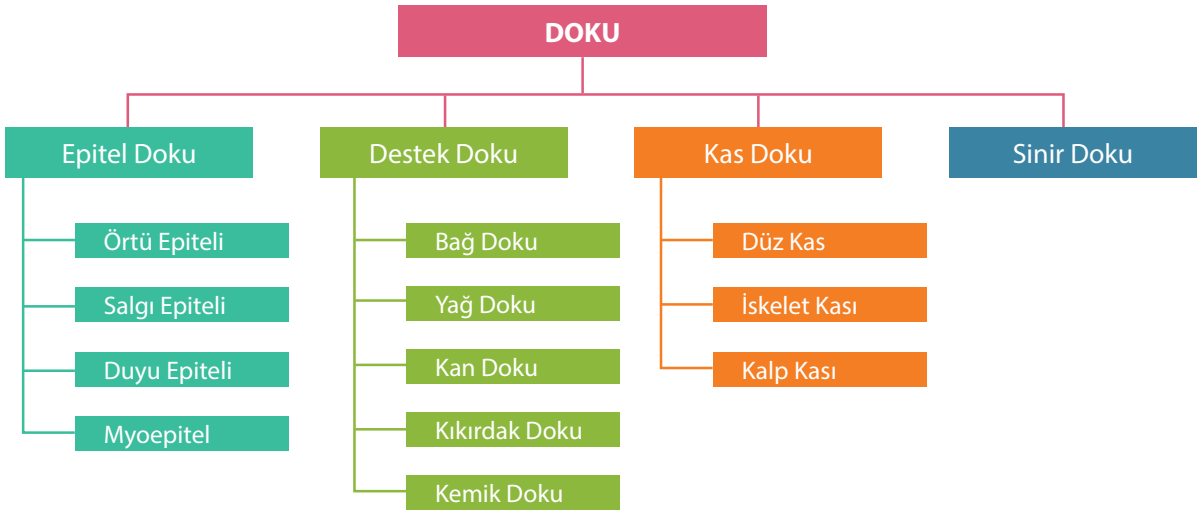

Görsel 1.15: Doku çeşitleri

1. 5. 1. Epitel Doku

Koruma, salgılama, emilim ve **duyu** görevleri vardır. Hücreler birbirlerine çok yakın dizilmiştir. Doku içinde kan damarı bulunmaz. Beslenmesini aradaki bazal membran aracılığıyla komşu olduğu bağ dokudan difüzyon yoluyla sağlar. Epitel doku hücreleri yenilenme özelliğine sahiptir. Kopan ve ölen hücrelerin yerine mitoz bölünmeyle sürekli yenileri yapılır.

Epitel Dokunun Görevleri

- ***Koruma Görevi:*** *Vücudun dış yüzeyini (deri), vücut boşluklarını ve organların üzerini örterek (bağırsaklar, kan damarları vb.) korur.*
- ***Salgılama Görevi:*** *İç salgı ve dış salgı yapan bütün bezlerin fonksiyonel kısmını oluşturur.*
- ***Emilim Görevi:*** *Bağırsak ve böbreklerde çeşitli maddelerin emilimini sağlar.*
- ***Duyu Görevi:*** *Vücudun hemen her yerinde duyuları alabilecek şekilde farklılaşan epitel hücreler bulunur. Örneğin, dilin yüzeyini kaplayan hücreler tat ve dokunma duyularını alır.*

Epitel doku; **örtü epiteli, salgı epiteli, neuroepitel** (nöroepitel) ve **myoepitel** (miyoepitel) olmak üzere dörde ayrılır.

1. 5. 1. 1. Örtü Epiteli

Dıştan ve içten vücudun bütün yüzeyini örter. Vücuda giren veya vücuttan çıkan her madde bu epitel bariyeri geçmek zorundadır. Koruma, salgılama (mide mukozası) ve emilim (bağırsaklar) görevi yapar (Görsel 1.16).

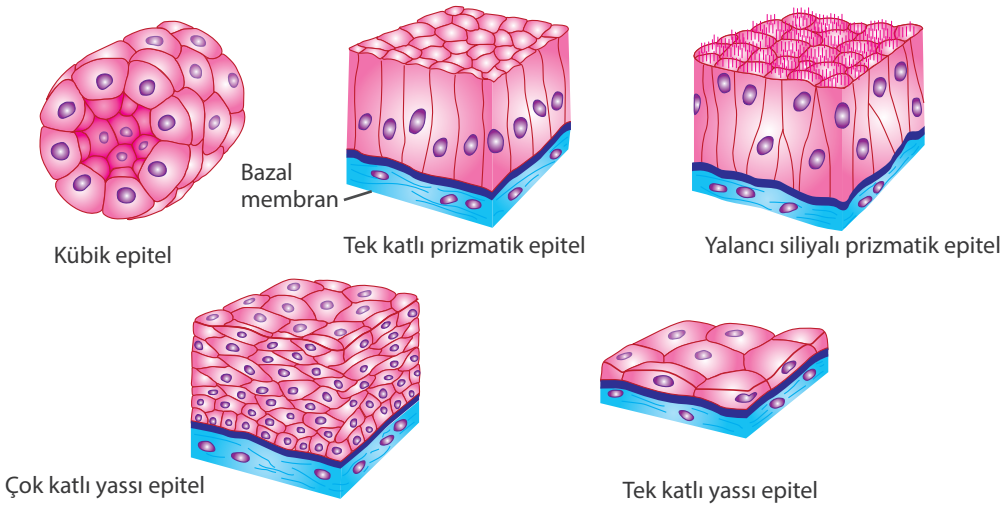

Görsel 1.16: Örtü epitel hücre tipleri

Tablo 1.3:Örtü Epiteli Hücrelerinin Sınıflandırılması

Hücrelerin Şekline Göre	Bazal Membran Üzerine Dizilen Hücre Katına Göre
1. Yassı epitel 2. Kübik epitel 3. Prizmatik epitel 4. Siliyalı epitel 5. Değişken epitel	1. Tek katlı (yassı, prizmatik, kübik, siliyalı) 2. Çok katlı (yassı, prizmatik, kübik, siliyalı, değişken) 3. Yalancı çok katlı (prizmatik)

1. 5. 1. 2. Salgı Epiteli

Salgı yapan epitel hücredir. Birleşerek salgı bezlerini meydana getirirler. İki tip salgı bezi vardır:

- **Dış Salgı (Ekzokrin) Bezleri:** Salgılarını bir kanal yoluyla veya doğrudan vücut boşluğu ya da vücut dışına veren bezlerdir. Örneğin, tükürük salgısı.
- **İç Salgı (Endokrin) Bezleri:** Salgılarını doğrudan kana veren bezlerdir. Bu bezlerin salgısına hormon denir. Örneğin, insülin hormonu.

1. 5. 1. 3. Duyu Epiteli (Neuroepitel)

Bazı duyuları alabilecek şekilde özelleşmiş epitel hücrelerdir. Örneğin; dilde tat, burunda koku, gözde görme duyularını alan hücreler.

1. 5. 1. 4. Myoepitel Hücreler

Yapılarında bulunan myofibriller sayesinde kasılabilen epitel hücrelerdir. Kasılarak salgılarını boşaltım kanallarına gönderirler.

Biliyor musunuz?

Yan yana ve üst üste yerleşerek deri, damar ve organların dış tabakasını oluşturan epitel hücrelerin yapısını inceleyen bilim insanları, prizmaya benzeyen yeni bir üç boyutlu şekil keşfettiler. Bu yeni şekle scutoid adı verildi. Epitel hücrelerin bu şekil sayesinde birbirine sıkıca bağlandığı ve bir örtü gibi organların üzerini kapladığı belirlendi.

1. 5. 2. Destek Doku

Destek doku; **bağ doku, yağ doku, kıkırdak doku, kemik doku** ve **kan doku** olmak üzere beş grupta incelenir.

1. 5. 2. 1. Bağ Doku

Dokuları ve hücreleri birbirine bağlar. Destek, bağlama, yağ depolama, savunma, doku tamiri gibi görevlerinin yanında diğer doku ve hücrelerin beslenmesinde de görevi vardır. Bağ dokunun sıkı, gevşek, mezenkim, müköz ve retiküler gibi çeşitleri vardır. Hepsinin ortak özellikleri şunlardır:

Bağ Dokunun Ortak Özellikleri

1. ***Matriks:*** *Temel madde*
2. ***Bağ doku lifleri:*** *Kolajen, elastik ve retiküler lifler*
3. ***Bağ doku hücreleri:*** *Sabit ve hareketli hücreler*

1. Matriks

Hücreler arası boşlukta bulunan temel maddedir. Bu sayede hücreler birbirine bağlanarak çok hücreli dokuları oluşturabilir. Protein, karbonhidrat ve sudan oluşmuş karmaşık bir ağ gibidir. Yarı sıvı özellikte olan matriks bazı dokularda daha koyu kıvamlı, kemik gibi bazı dokularda ise katılaşmış şekilde olabilir. Kanla hücreler arasındaki madde alışverişi, matriksteki doku sıvısı da denilen **hücreler arası sıvı** tarafından sağlanır.

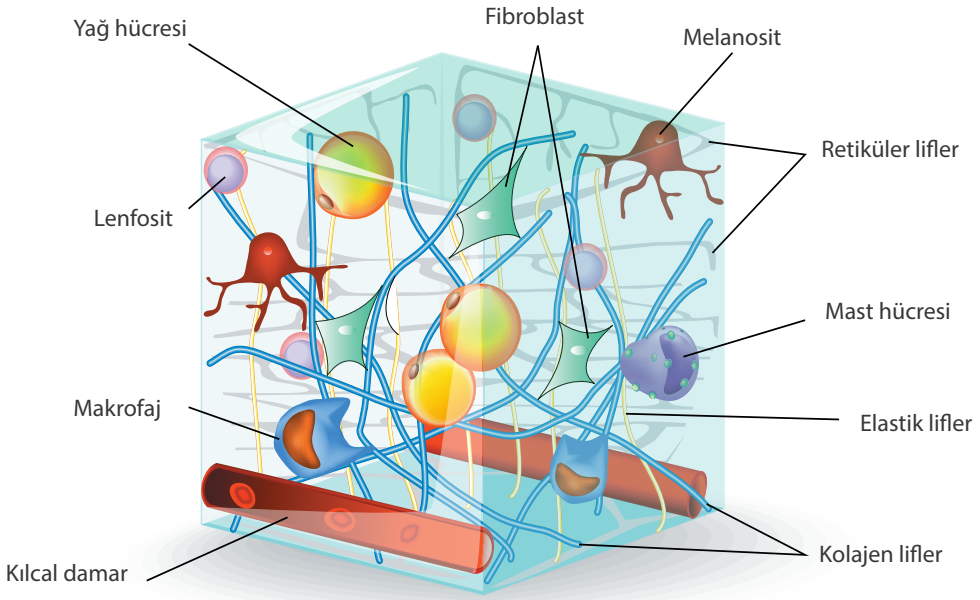

Görsel 1.17: Bağ dokunun yapısı

2. Bağ Doku Lifleri

Temel madde içerisinde protein yapıda üç çeşit bağ doku lifi bulunur (Görsel 1.17).

- ***Kolajen Lifler:*** En fazla bulunan liftir. Dokunun dayanıklılığını artırır.
- ***Elastik Lifler:*** Esnek bir yapıya sahiptir. Dokuların esnekliğini artırır.
- ***Retiküler Lifler:*** En ince liftir. Etrafına kollar vererek organ ve yapıları destekleyen bir ağ oluşturur.

3. Bağ Doku Hücreleri

Fibroblast: Sayıca en fazla bulunan hücredir. Hareketsizdir. Görevi, bağ dokunun temel madde ve liflerini yapmaktır. Bu sayede yaralanan dokuların onarılmasını sağlar.

Bağ dokuda bundan başka **yağ hücreleri, mast hücreleri, makrofaj hücreleri, plazma hücreleri, retikulum hücreleri** ve **pigment hücreleri** de bulunur.

1. 5. 2. 2. Yağ Doku

Yağ hücrelerinin oluşturduğu doku çeşididir. Yağ depolamakla görevlidir. Yağ doku (adipoz doku), daha çok iç organların çevrelerinde ve deri altında bulunur. Vücudun organ ve yapılarını, basınca ve dış etkilere karşı (sıcak, soğuk, çarpma vb.) korur. Ayrıca deri altındaki küçük çukurları doldurarak vücut hatlarının estetik görünümünü oluşturur.

1. 5. 2. 3. Kıkırdak Doku

Kondrosit hücrelerinin oluşturduğu dokudur. Matriks (kondrin), kondrosit ve liflerden oluşur. Esneyebildiği için çok dayanaklı olmasının yanında sert bir dokudur. Çevresi bağ dokudan yapılmış bir zarla (perikondriyum) sarılmıştır. Yapısında damar bulunmadığından beslenme ve büyümesi bu zar aracılığıyla sağlanır. Üç çeşit kıkırdak doku vardır:

1. **Hyalin (Hiyalin) Kıkırdak:** Vücutta en çok bulunan kıkırdak çeşididir. Yapısında kolajen lifler bulunur. Kaburga kıkırdakları, soluk borusu, burun, kemiklerin eklem yüzleri ve kemiğin uzamasından sorumlu epifiz plağında bulunur.
2. **Elastik Kıkırdak:** Esneme özelliği diğerlerinden fazladır. Yapısında kolajen ve elastik lifler bulunur. Epiglottis, burun kanatları ve kulak kepçesinde bulunur.
3. **Fibröz Kıkırdak:** En dayanıklı kıkırdak çeşididir. Kolajen lif bakımından oldukça zengindir. Omurlar arası diskler [discus (diskus) intervertebralis], symphsis pubis (simfizis pubis) ve diz eklemindeki menisküslerde bulunur.

1. 5. 2. 4. Kemik Doku

Kemiğin yapısını oluşturur. Mineral birikimi nedeniyle oldukça serttir. Kemik matriksinde organik (kolajen lifler vb.) ve inorganik maddeler (kalsiyum, fosfat vb.) bulunur. İnorganik maddeler kemiğin sertliğini, organik maddeler ise esnekliğini sağlar.

Kemik yapımı (kolajen liflerin yapımı ve mineral birikimi ile) **osteoblast** adı verilen genç hücrelerin görevidir. Bu hücreler, daha çok kemik yüzeylerinde yan yana bulunur. Zamanla yeni oluşan matriksle kuşatılarak esas kemik hücresi **osteosit** şekline dönüşür. Osteositler aktivitelerini önemli ölçüde kaybederek daha çok matriksin bakımı ile ilgilenir. **Osteoklast**lar ise fagositoz yeteneği olan iri hücrelerdir. Kemiğin büyümesi ve şekillenmesi sırasında kemik dokunun parçalanmasından sorumludur (Görsel 1.18).

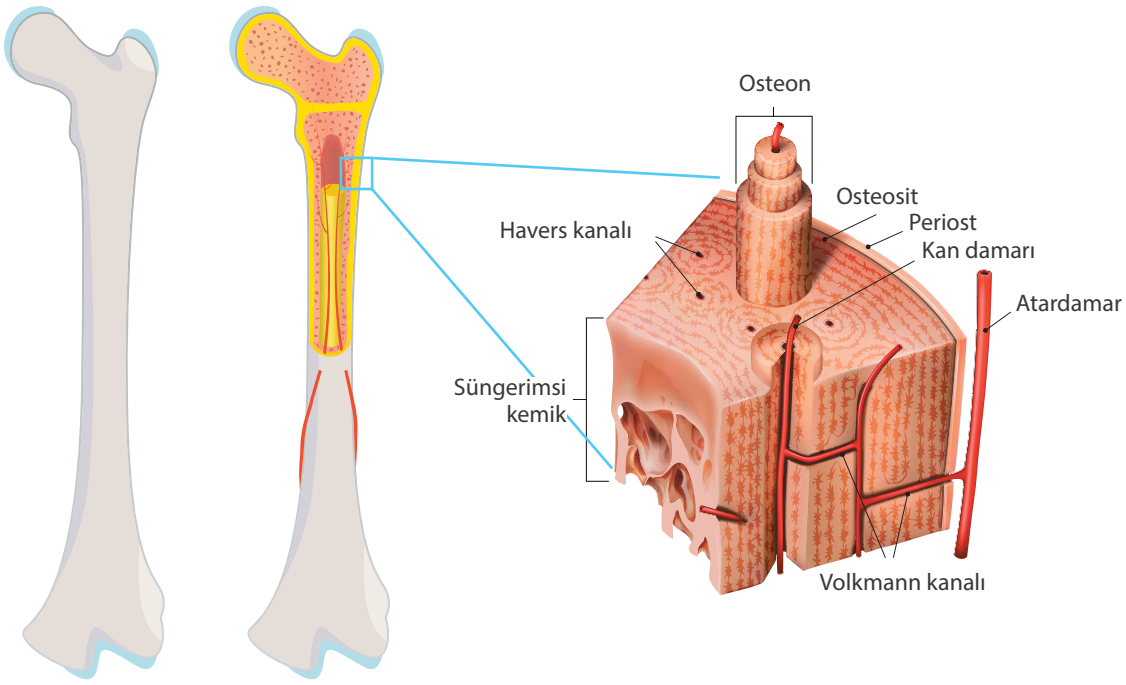

Görsel 1.18: Kemik kesiti ve kemik doku

Kemiklerin üzeri (uç kısımlar hariç) bağ dokudan yapılmış, **periosteum** (periost) adı verilen bir zarla sarılmıştır. Bu zar, kemik dokunun enine büyümesi, beslenmesi, korunması ve yaralanma durumunda onarılmasında görevlidir.

Kemikler, vücudun çatısını oluşturma ve hayati organları korumanın yanı sıra kalsiyum depolama ve kemik iliğinde kan hücresi üretmekle de görevlidir. Kemik doku yapısal olarak ikiye ayrılır:

- **Sıkı Kemik [Substantia Compacta (Substansiya Kompakta)]:** Çok serttir. Uzun, kısa ve yassı tüm kemiklerin dış yüzeyinde ve ayrıca uzun kemiklerin gövde bölümünde bulunur. Yapısında, boyuna uzanan **Havers kanalları** ve Havers kanallarını enine birleştiren **Volkmann kanalları** bulunur. Bu kanallardan damar ve sinirler geçer. Uzun kemiklerin gövdesindeki kemik içi boşlukta **sarı kemik iliği** bulunur.
- **Süngerimsi Kemik [Substantia Spongiosa (Substansiya Sponjioza)]:** Uzun kemiklerin uç kısmında ve diğer kemiklerin gövde kısmında, sıkı kemik tabakanın altında bulunur. Kanal sistemi yoktur. Gözenekli ve süngerimsi bir yapısı vardır. Bu gözenekli yapı kemiğin hem hafif olmasını hem de basınca ve ağırlığa dayanıklı olmasını sağlar. Özellikle uzun ve yassı kemiklerin süngerimsi kısmında kan hücrelerinin yapıldığı **kırmızı kemik iliği** bulunur.

1. 5. 2. 5. Kan Doku

Vücudun sıvı olan tek dokusudur. Tüm vücudu dolaşarak taşıma görevini yerine getirir. Besin ve oksijeni hücre ve dokulara, atık maddeleri ve karbondioksiti böbrek ve akciğerlere taşır.

Plazma ve **kan hücrelerinden** oluşur. **Plazma,** kanın sıvı kısmıdır. İçeriğinde su, proteinler, karbonhidratlar, hormonlar, yağlar, inorganik maddeler vb. bulunur. Kan hücreleri ise **alyuvar**, **akyuvar** ve **kan pulcukları**dır (Görsel 1.19).

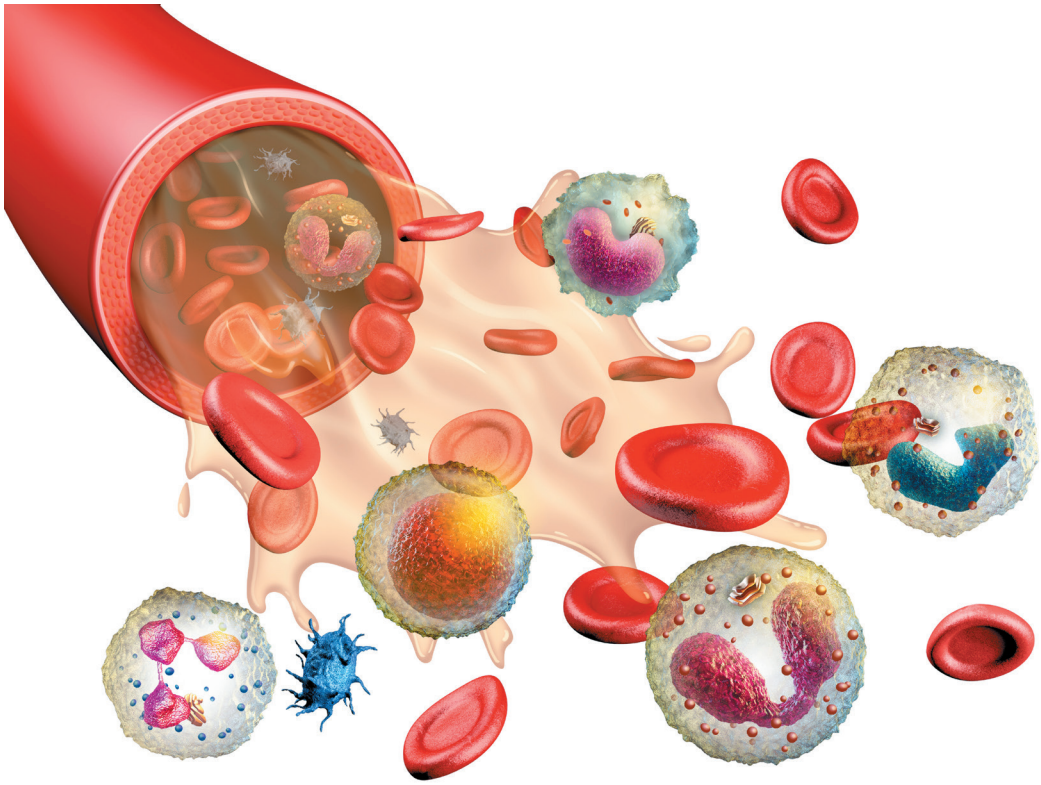

Görsel 1.19: Kan doku

1. 5. 3. Kas Doku

Vücutta hareketi sağlayan, kasılıp gevşeme özelliğine sahip kas hücrelerinin (miyosit) oluşturduğu dokudur. **Düz**, **iskelet** (çizgili) ve **kalp kası** olmak üzere üç çeşidi vardır (Görsel 1.20).

Düz kas hücreleri mekik şeklinde ve tek çekirdekli nispeten daha küçük hücrelerdir. İskelet kası hücreleri, birçok kas hücresinin uç uca birleşmesi ve kaynaşmasıyla oluşmuş (sinsityum) ince, uzun ve çok

çekirdekli hücrelerdir. Bu çok çekirdekli hücrelere **kas lifi** de denir. Kalp kası hücreleri ise çizgili kas hücresine benzemekle birlikte genellikle tek çekirdekli, nadiren iki çekirdeklidir.

Hücrelerin iç kısmında uzunlamasına yerleşmiş çok miktarda **miyofibril** denilen; protein yapıda, kasılmayı sağlayan iplikçikler bulunduğundan sitoplazmaları oldukça azalmıştır. Miyofibrillerin yapısında iki tip iplikçik bulunur. Bunlardan kalın olanına **miyozin,** ince olanına **aktin** denir.

Kas hücrelerinin sitoplazmasına **sarkoplazma,** hücre zarına **sarkolemma,** endoplazmik retikulumuna ise **sarkoplazmik retikulum** adı verilir. Çeşitleri şunlardır:

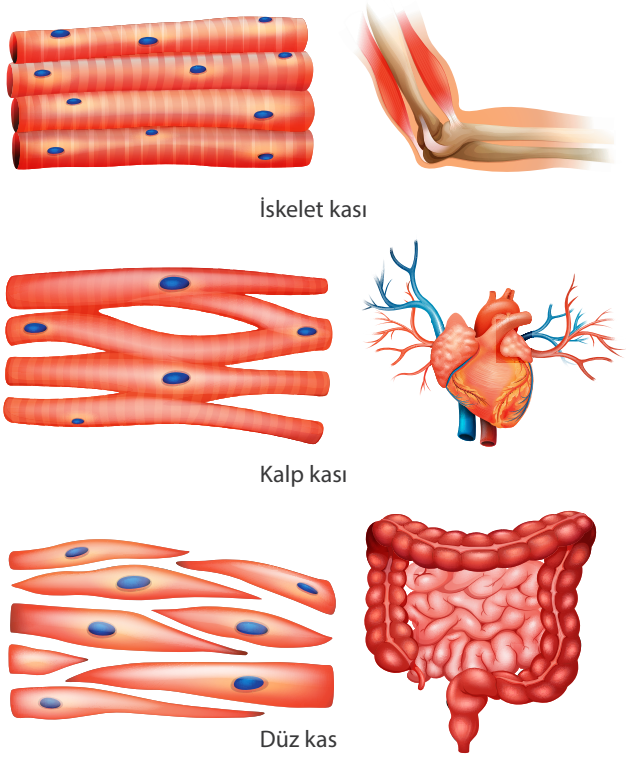

Görsel 1.20: Kas doku çeşitleri

1. 5. 3. 1. Düz Kaslar

Dolaşım, sindirim, solunum ve boşaltım sistemini oluşturan iç organların (mide, bağırsak, damarlar vb.) yapılarında bulunur.

Düz Kasların Özellikleri

1. *Otonom sinirlerin kontrolü altında istemsiz çalışır.*
2. *Hücreleri mekik şeklindedir.*
3. *Çekirdekleri tek olup hücrenin ortasında bulunur.*
4. *Çizgili kaslara göre yavaş ve düzenli kasılır. Ayrıca uzun süre çalışabilir ve çabuk yorulmaz.*
5. *Yapısında miyoglobin bulunmadığından beyazımsı pembe renktedir.*
6. *Miyozin ve aktin iplikçikleri hücre içinde dağınık yerleştiğinden enine çizgilenme göstermez.*

1. 5. 3. 2. İskelet Kasları (Çizgili Kaslar)

Vücudun çatısını oluşturan kemiklere tutunarak hareketi sağlayan kaslardır. Vücutta en çok bulunan kas çeşididir. İskelet kasları kasılıp gevşeyerek konuşma, yürüme, koşma, nefes alıp verme gibi çeşitli hareketleri gerçekleştirir.

İskelet Kaslarının Özellikleri

1. *Somatik sinirlerin kontrolünde istemli olarak çalışır.*
2. *Hücreleri uzun, ince, silindirik şekildedir.*
3. *Birçok kas hücresinin kaynaşmasıyla oluştuğundan çok çekirdekli hücrelerdir.*
4. *Düz kaslara göre daha kuvvetli ve daha hızlı kasılır. Ancak çalışma süreleri daha kısa olup çabuk yorulur.*
5. *Yapısında miyoglobin bulunduğundan kırmızı renktedir.*
6. *Miyozin ve aktin iplikçikleri hücre içinde düzenli yerleştiğinden enine çizgilenme gösterir.*

1. 5. 3. 3. Kalp Kası

Sadece kalbin yapısında bulunur. Çizgili yapıda olmasına karşın istem dışı çalışır. Çok güçlü bir kastır. Durmaksızın çalışarak kanın vücutta sürekli dolaşmasını sağlar. Hücreler; iskelet kasındaki gibi kaynaşmamış, uç uca birleşmiştir. Komşu hücrelerin bu birleşme bölgelerine **interkalar** (ara) **disk** adı verilir. Ayrıca dallanmalar yaparak da birbirleriyle bağlantı kurarlar. Böylece üç boyutlu bir kas ağı oluşur.

Kalp Kasının Özellikleri

1. *Yapısı çizgili kaslara benzer ancak düz kaslar gibi otonom sinirlerin kontrolü altında istemsiz çalışır.*
2. *Hücreleri silindirik şekildedir.*
3. *Tek veya nadiren iki çekirdekli olup çekirdek hücrenin ortasında bulunur.*
4. *Çok sayıda mitokondriye sahip olduğundan yorulmaksızın, hızlı ve ritmik olarak kasılır.*
5. *Yapısında miyoglobin bulunduğundan kırmızı renktedir.*
6. *Miyozin ve aktin iplikçikleri düzenli yerleştiğinden enine çizgilenme gösterir.*

Sıra Sizde

Kas tiplerinin ortak ve farklı özelliklerini gösteren bir tablo hazırlayınız.

1. 5. 4. Sinir Doku

Sinir doku, farklı tipte sinir ve destek hücrelerinin oluşturduğu ağ yapısında bir dokudur. Uyarıları (impuls) alma ve iletme gibi görevleri vardır. Vücudun iç ve dış kısmından gelen uyarıları alarak ilgili merkeze ileten ve çeşitli merkezlerden gelen uyarıları da ilgili organlara ulaştıran sistem, tümüyle sinir dokudan oluşmuştur.

Sinir doku, **neuron** (nöron) adı verilen sinir hücreleri ve bunların arasını dolduran **destek hücreleri**nden meydana gelmiştir.

1. 6. Organlar ve Sistemler

1. 6. 1. Organlar

Hücreler bir araya gelerek **doku**ları, dokular bir araya gelerek belli bir işlevi olan **organ**ları oluşturur. İnsan vücudunda pek çok organ vardır. Beyin, kalp, mide, karaciğer ve akciğer bunlardan bazılarıdır. Organlar, genellikle birçok doku ve hücre türünden oluşmuş karmaşık bir yapıya sahiptir.

1. 6. 2. Sistemler

Belli bir görevi yerine getirmek üzere bir araya gelmiş organ topluluklarına **sistem** denir. Farklı görevleri yerine getirerek aynı amaca yönelik çalışırlar. Bir sisteme ait organlar kendi işlevlerini yapmakla aslında daha kapsamlı ve büyük bir görevi yapmış olurlar. Örneğin, dolaşım sisteminin görevi, kanı bütün vücuda ulaştırmaktır. Bunun için kalp, pompalama; damarlar ise kanın iletilmesi işlevini yerine getirir.

İnsan Vücudundaki Sistemler

1. *Hareket sistemi [Systema locomotorium (Sistema lokomotoryum)]*
2. *Sinir sistemi [Systema nervosum (Sistema nervosum)]*
3. *Endokrin sistem [Systema endocrinae (Sistema endokrina)]*
4. *Dolaşım sistemi [Systema circulatium (Sistema sirkülasyum)]*
5. *Solunum sistemi [Systema respiratorium (Sistema respiratoryum)]*
6. *Sindirim sistemi [Systema digestorium (Sistema dijestoryum)]*
7. *Boşaltım sistemi [Systema urineria (Sistema ürinerya)]*
8. *Üreme sistemi [Systema genitalia (Sistema jenitalya)]*
9. *Duyu sistemi [Systema sensorium (Sistema sensoryum)]*

1. 7. Zarlar

Organların ve vücut boşluklarının yüzeylerini tabaka şeklinde kaplayan ince örtüdür. Bu zarlar epitel veya bağ doku kaynaklı olabilir. Zarların üç çeşidi vardır:

1. 7. 1. Müköz Zarlar

Epitel doku kaynaklı zardır. **Mukoza** olarak da adlandırılır. Dış ortamla doğrudan veya dolaylı bağlantısı olan boşlukların ve içi boş organların iç yüzeyini döşer. Salgıladıkları salgıya **mukus** denir. Koruma, emilim ve mukus salgılama gibi görevleri vardır. Sindirim (ağız boşluğu, mide vb.), solunum (burun boşluğu, soluk borusu vb.), üreme ve boşaltım sistemine ait organların boşlukları bu tür zarlarla kaplıdır.

1. 7. 2. Seröz Zarlar

Bu zarlar da epitel doku kaynaklıdır. Dış ortamla bağlantısı olmayan vücut boşluklarının iç yüzünü ve aynı boşluktaki organ ve yapıların dış yüzünü örter. İki kattan oluşur. Boşluğun iç yüzünü örten katına **paryetal,** organ ve oluşumların dış yüzünü örten katına ise **visseral kat** denir. Berrak ve akışkan **seröz** sıvı salgılar. Bu salgı, zarları daima ıslak ve kaygan tutar. Önemli seröz zarlar şunlardır:

- **Pleura (Plevra):** Akciğerleri saran zardır. Paryetal plevra göğüs duvarı iç yüzeyini, visseral plevra akciğerlerin dış yüzünü sarar.
- **Peritoneum (Periton):** Karın zarı da denir. Paryetal periton karın ve leğen boşluğunun iç yüzeyini, visseral periton aynı boşlukta bulunan organların dış yüzünü sarar.
- **Pericardium (Perikart):** Kalbi saran zardır. Paryetal perikart kalbin bulunduğu boşluğu, visseral perikart ise kalbin dış yüzünü sarar.

1. 7. 3. Synovial (Sinovyal) Zarlar

Bağ doku kaynaklı zardır. Hareketli eklemlerde eklem kapsülünün iç yüzeyini sarar. **Synovia** adı verilen bir sıvı salgılar. Kaygan, berrak ve koyu kıvamlı olan bu sıvı, eklem yüzlerinin birbirine sürtünmesini önleyerek hareketi kolaylaştırır.

Sıra Sizde

Sınıfta anatomik duruşa uygun pozisyonu göstererek anatomik duruşun özelliklerini sayınız.

UYGULAMA FAALİYETİ 1

Aşağıda verilen iki görseldeki numaralı kutucuklara düzlem ve eksenlerin adını yazınız.

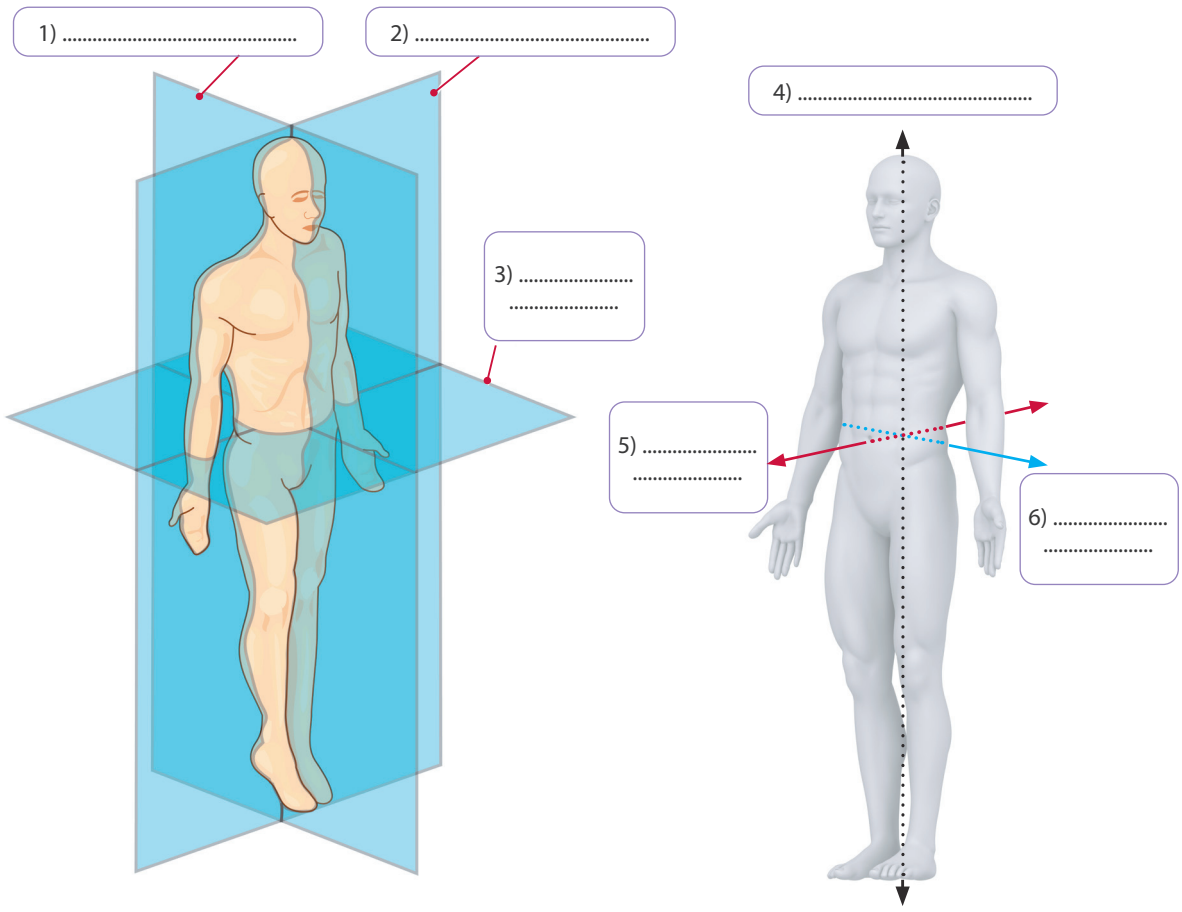

2. İNSAN YAPISINA İLİŞKİN TIBBİ TERİMLER

2. 1. Tıbbi Terminoloji

Terim; anlamı değişmeyen, tek başına ya da cümle içinde kullanıldığı her konumda aynı anlamı veren ve bilimsel olarak başka karşılığı olmayan sözcük olarak tanımlanır.

Bilimsel dilin en önemli özelliklerinden biri, kendine has ve günlük kullanımda olmayan farklı terimlere sahip olmasıdır. Anatomi de her bilim dalında olduğu gibi çok sayıda kendine özgü terime sahiptir. Yüzlerce yıldır kullanılan; çoğunluğu Latince ve bir kısmı da Yunanca olan bu terimler, ana dildeki karşılıkları ile birlikte öğrenilmelidir. Böylece daha kalıcı bir öğrenme sağlanmış olur.

Tıp terminolojisinde Latincenin kullanılma nedenleri arasında; yaşayan bir dil olmaması, ülkeler arası siyasi sorunlardan etkilenmeyecek olması, uzun yıllar Batı dünyasının edebiyat ve ilim dili olarak kullanılması ve özellikle de birçok Avrupa dilini etkilemiş olması sayılabilir. Latince, bilim dili olarak hâlâ geniş kullanım alanına sahiptir.

2. 1. 1. Latincede Harflerin Okunuşu

Klasik Latin alfabesi 23 harften oluşmaktayken sonraki dönemde ilaveler yapılarak alfabedeki harf sayısı 26'ya çıkartılmıştır. Latince yazıldığı gibi okunan bir dildir. Bütün harfler okunur ve ünsüz harfler "e" seslidir. Türkçede 29 harf bulunduğu için Türkçedeki bazı harflerin Latincede karşılığı bulunmaz.

Latincede "a, e, i, o, u, y" olmak üzere altı tane ünlü harf vardır. Bunlardan "y" harfi ünlü harf olup Türkçedekinden farklıdır.

Kural	"c" harfi "a, o, u" ünlü harflerinden veya ünsüz harflerden önce geldiğinde "k" şeklinde okunur.		
	Yazılışı	**Okunuşu**	**Anlamı**
Örnek	**Ca**put	Kaput	Baş
	Costa	Kosta	Kaburga
	Cutis	Kutis	Deri
	Clavicula	Klavikula	Köprücük

Kural	"c" harfi "e, i, y" ve "ae, oe" ünlü harflerinden önce geldiğinde "s" şeklinde okunur.		
	Yazılışı	**Okunuşu**	**Anlamı**
Örnek	**Ce**llula	Sellula	Hücre
	Cilium	Silium	Kirpik
	Cyclus	Siklus	Devir
	Caecum	Sekum	Kör bağırsak
	Coeliacus	Sölyakus	Karınla ilgili

Kural	"y" harfi iki ünsüz harfin arasında olursa "i" şeklinde okunur.		
	Yazılışı	**Okunuşu**	**Anlamı**
Örnek	D**y**spnea	Dispne	Solunum güçlüğü
	S**y**stole	Sistol	Kalbin kasılma evresi
	Th**y**mus	Timüs	Timüs bezi

Kural	"x" harfi "ks" şeklinde okunur.		
	Yazılışı	**Okunuşu**	**Anlamı**
Örnek	A**x**is	Aksis	Eksen
	De**x**ter	Dekster	Sağ taraf
	E**x**tra	Ekstra	Dışında

Kural	"ph" harfleri "f" şeklinde okunur. "ch harfleri "k" şeklinde okunur.		
	Yazılışı	**Okunuşu**	**Anlamı**
Örnek	Ence**ph**alon	Ensefalon	Tüm beyin
	Pharynx	Farinks	Yutak
	Chiasma	Kiyazma	Çapraz
	Bra**ch**ium	Brakium	Kol

Kural	"rh" harfleri "r" şeklinde okunur.		
	Yazılışı	**Okunuşu**	**Anlamı**
Örnek	**Rh**omboid	Romboid	Eşkenar dörtgen
	Rhombencephalon	Rombensefalon	Arka beyin
	Rhodopsin	Rodopsin	Retinadaki kırmızı pigment

Kural	"ae" harfleri "a" ya da "e" şeklinde okunur. "g" harfi "g" ya da "j" şeklinde okunur.		
	Yazılışı	**Okunuşu**	**Anlamı**
Örnek	T**ae**nia	Tenya	Şerit
	H**ae**ma	Hema	Kan
	Gel	Jel	Pelte kıvamlı madde
	Gaster	Gaster	Mide

Kural	"eu, oe" harfleri "ö" harfi şeklinde okunur. "au" harfleri "o" şeklinde okunur.		
	Yazılışı	**Okunuşu**	**Anlamı**
Örnek	N**eu**ron	Nöron	Sinir hücresi
	Oesophagus	Özofagus	Yemek borusu
	Automatic	Otomatik	Kendiliğinden

- **Kökler:** Tıbbi terimler en az bir kökten oluşur. Kökler, ek almamış veya türetilmemiş yalın sözcüklerdir. Köklerin başına ön ek; sonuna son ek getirilerek kökle anlam yönünden ilgili olan yeni terimler türetilir. Örneğin; gaster (mide), gastrointestinal (mide bağırsak).
    - **Akronimler:** Kısaltması yapılacak kelime veya kelimelerin ünlü ve ünsüzlerinden yararlanarak gerektiğinde bir ünlü ekleyerek akılda kalabilecek bir söz oluşturmadır. Kısaltmalı kelime veya kısma ad olarak tanımlanır.

Çok Kullanılan Akronim ve Kısaltmalar			
MR	**M**anyetik **R**ezonans Görüntüleme	**Ab**	Antibody, Antikor
PET	**P**ozitron **E**misyon **T**omografi	**Ag**	Antijen
BT	**B**ilgisayarlı **T**omografi	**Hb**	Hemoglobin
CT	**C**omputed **T**omografi	**HCT**	Hematokrit
BOS	**B**eyin **O**murilik **S**ıvısı	**CA**	Canser
VKİ	**V**ücut **K**itle **İ**ndeksi	**A., a.**	Arteria
EKG	**E**lektro**k**ardiyo**g**rafi	**V., v.**	Vena
TİT	**T**am **İ**drar **T**etkiki	**Art.**	Articulatio
KOAH	**K**ronik **O**bstrüktif **A**kciğer **H**astalığı	**Lig.**	Ligamentum
DM	**D**iabetes **M**ellitus (Şeker hastalığı)	**Gl.**	Glandula
US	**U**ltra**s**onografi	**M., m.**	Musculus
UV	**U**ltra**v**iyole	**N., n.**	Nervus
Mİ	**M**yokart **İ**nfarktüsü (Kalp krizi)	**Post.**	Posterior
İV	**İ**ntra**v**enöz (Damar içi)	**Sup.**	Superior
İM	**İ**ntra**m**üsküler (Kas içi)	**Dex.**	Dexter
EX	**Ex**itus (Ölüm)	**Dist.**	Distalis

- **Ön Ekler:** Köklerin önüne getirilerek kökle anlam yönünden ilgili yeni terimler oluşturan eklerdir.

Anatomi Terminolojisinde Sık Kullanılan Ön Ekler			
Ön Ek	***Anlamı***	**Örnek**	**Anlamı**
ante–	*Önce, evvel*	**ante**natal	Doğum öncesi
bi–	*Çift, iki*	**bi**lateral	Çift taraflı
brady–	*Yavaş, düşük*	**brady**cardia	Nabzın düşmesi
circum–	*Çevresinde*	**circum**renal	Böbrek çevresinde
ecto–	*Dış*	**ecto**genous	Vücut dışından olan
endo–	*İç*	**endo**cranial	Kafatası içinde
epi–	*Üzerinde*	**epi**otic	Kulak üzerinde
extra–	*Dışında*	**extra**cellular	Hücre dışı
hemi–	*Yarım*	**hemi**sphere	Yarım küre
hyper–	*Yüksek, fazla*	**hyper**tension	Yüksek kan basıncı
hypo–	*Düşük, yetersiz*	**hypo**thermia	Düşük vücut ısısı
infra–	*Alt, altında*	**infra**patellar	Diz kapağı altında
inter–	*Arası, arasında*	**inter**cellular	Hücreler arası
intra–	*İçi, içinde*	**intra**venous	Ven içine
iso–	*Aynı, eşit*	**iso**tonic	Ozmotik basıncı eşit
macro–	*Büyük*	**macro**gastria	Midenin büyük olması
mega(lo)–	*Aşırı büyük*	**megalo**blast	Çekirdekli iri eritrosit
micro–	*Küçük*	**micro**dose	İlacın çok küçük dozu
multi–	*Çok, birçok*	**multi**parous	Çok doğum yapmış
neo–	*Yeni*	**neo**natal	Yeni doğan
olig(o)–	*Az, yetersiz*	**olig**uria	İdrarın azalması

para–	*Yakın, komşu*	**para**nasal	Burnun yakınında
peri–	*Çevresinde*	**peri**pleural	Plevra çevresinde
poly–	*Birçok, sık, aşırı*	**poly**dipsia	Aşırı susuzluk hissi
post–	*Sonra, arkasında*	**post**operative	Ameliyat sonrası
pre–	*Ön, önde, önce*	**pre**operative	Ameliyat öncesi
re–	*Tekrar, geri*	**re**infection	İkinci kez hastalanma
retro–	*Arka, geri*	**retro**sternal	Sternum arkasında
semi–	*Yarım, yarı*	**semi**circular	Yarım daire
sub–	*Alt, altında*	**sub**lingual	Dilaltı
supra–	*Üst, üstünde*	**supra**renal	Böbrek üstü
tachy–	*Hızlı, çabuk*	**tachy**pnea	Solunumun hızlı olması
trans–	*Aracılığıyla*	**trans**fusion	Kan nakli
uni–	*Tek*	**uni**polar	Tek kutuplu

Anatomi Terminolojisinde Sık Kullanılan Olumsuzluk Bildiren Ön Ekler			
Ön Ek	***Anlamı***	**Örnek**	**Anlamı**
a–	*Yok, eksik*	**a**septic	Mikropsuz, temiz
an–	*Yok, eksik*	**an**uria	İdrar yokluğu
ant(i)–	*Karşı, zıt*	**anti**dote	Zehre karşı, panzehir
dis–	*Yok, uzaklaştırma*	**dis**enfeksiyon	Enfeksiyonu uzaklaştırma
de–	*Bozulma*	**de**fibrilasyon	Fibrilasyonun bozulması
in–, im-	*Olumsuz*	**in**fertility	Kısırlık
ir–	*Dönüşsüz*	**ir**reversible	Geriye dönüşü olmayan
dys–	*Engel*	**dys**uria	İdrar yapma güçlüğü

- **Son Ekler:** Köklerin sonuna getirilerek kökle anlam yönünden ilgili yeni terimler oluşturan eklerdir.

Anatomi Terminolojisinde Sık Kullanılan Son Ekler			
Son Ek	***Anlamı***	**Örnek**	**Anlamı**
–ellum	*Azaltma, küçültme*	cerebrum–cereb**ellum**	Beyincik
–illa		papule–pap**illa**	Tomurcuk, kabartı
–olus		bronchi–bronchi**olus**	Bronştan ayrılan dal
–ulum		corneous–cornic**ulum**	Küçük çıkıntı
–ulus		fascia–fascic**ulus**	Küçük lif demeti
–acus	*Ait, ilgili*	cardi**acus**	Kalple ilgili
–al(is)		crani**alis**	Kafa ile ilgili
–ar(is)		incul**aris**	Adacığa ait
–ic(us)		hepat**icus**	Karaciğerle ilgili
–osus		arteri**osus**	Atardamarla ilgili

–(e)ous	*Benzer*	cas**eous**	Peynire benzeyen
–(o)id(eus)		fung**oideus**	Mantara benzeyen
-form(e)		fili**forme**	İpliksi, ipliğe benzeyen
–in(e)		amygdal**ine**	Bademe benzeyen
–ia	*Yapma, etme, etkinlik, eylem*	hypoton**ia**	Tonüs azalması
–io(n)		luxat**ion**	Yerinden çıkarma
–ium		pervigil**ium**	Uyuyamama hâli
–iv(e)		recess**ive**	Gerileme
–tor		constric**tor**	Büzücü, daraltıcı

Tanı, Tedavi ve Uygulamalarla İlgili Son Ekler			
Son Ek	***Anlamı***	**Örnek**	**Anlamı**
–ectomy	*Keserek çıkarma*	Tonsill**ectomy**	Bademciklerin çıkarılması
		Gastr**ectomy**	Midenin çıkarılması
–tomy	*Kesme, açma*	Osteo**tomy**	Kemiğin kesilmesi
		Gastro**tomy**	Midenin açılması
–plasty	*Düzeltme*	Rhino**plasty**	Burnun düzeltilmesi
		Tympano**plasty**	Kulak zarının düzeltilmesi
–stomy	*Ağızlaştırma*	Colo**stomy**	Kalın bağırsağın karın duvarına ağızlaştırılması
		Nephro**stomy**	Böbreğin bir tüple deriye ağızlaştırılması
–rhapy	*Dikmek*	Neuror**rhaphy**	Kesik sinirin dikilmesi
		Herniorr**haphy**	Fıtığın dikilmesi
–itis	*İltihap*	Tonsill**itis**	Bademciklerin iltihabı
		Gingiv**itis**	Diş eti iltihabı
–rhagia	*Kanama*	Rhinor**rhagia**	Burun kanaması
		Gastror**rhagia**	Mide kanaması
–algia	*Ağrı*	Lumb**algia**	Bel ağrısı
		My**algia**	Kas ağrısı
–megali	*Aşırı büyüme*	Splen**omegali**	Dalağın büyümesi
		Hepato**megali**	Karaciğerin büyümesi
–oma	*Tümör*	Lymph**oma**	Lenf doku tümörü
		Oste**oma**	Kemik doku tümörü
–plegia	*Felç*	Hemi**plegia**	Vücudun yarısının felci
		Mono**plegia**	Bir uzvun felci
–scopy	*İçini inceleme*	Endo**scopy**	İçi boş organların incelenmesi
		Colono**scopy**	Kalın bağırsağın incelenmesi
–graphy	*Görüntüleme*	Angio**graphy**	Damarın görüntülenmesi
		Ultrasono**graphy**	Ses dalgalarıyla organların görüntülenmesi

- **Tekil ve Çoğul**

Kural	Tekil terimler "us" ile bitiyorsa çoğul yapmak için "us" yerine "i" getirilir.			
	Tekil	**Anlamı**	**Çoğul**	**Anlamı**
Örnek	Nod**us**	Düğüm	Nod**i**	Düğümler
	Nerv**us**	Sinir hücresi	Nerv**i**	Sinir hücreleri
	Nucle**us**	Çekirdek	Nucle**i**	Çekirdekler
	Carp**us**	El bileği	Carp**i**	El bilekleri
	Muscul**us**	Kas	Muscul**i**	Kaslar

Kural	Tekil terimler "a" ile bitiyorsa çoğul yapmak için terimin sonuna "e" eklenir.			
	Tekil	**Anlamı**	**Çoğul**	**Anlamı**
Örnek	Arteri**a**	Atardamar	Arteria**e**	Atardamarlar
	Ven**a**	Toplardamar	Ven**ae**	Toplardamarlar
	Vertebr**a**	Omur	Vertebra**e**	Omurlar
	Cost**a**	Kaburga	Cost**ae**	Kaburgalar

Kural	Tekil terimler "is" ile bitiyorsa çoğul yapmak için "is" yerine "es" getirilir.			
	Tekil	**Anlamı**	**Çoğul**	**Anlamı**
Örnek	Epiphys**is**	Kemik ucu	Epiphys**es**	Kemik uçları
	Canal**is**	Kanal	Canal**es**	Kanallar
	Dental**is**	Diş	Dental**es**	Dişler

Kural	Tekil terimler "um veya on" ile bitiyorsa çoğul yapmak için "um ve on" yerine "a" getirilir.			
	Tekil	**Anlamı**	**Çoğul**	**Anlamı**
Örnek	Atri**um**	Kulakçık	Atri**a**	Kulakçıklar
	Ligament**um**	Bağ	Ligament**a**	Bağlar
	Bacteri**um**	Bakteri	Bacteri**a**	Bakteriler
	Gangli**on**	Küme, topluluk	Gangli**a**	Kümeler

Kural	Tekil terimler "ex veya ix" ile bitiyorsa çoğul yapmak için "ex ve ix" yerine "ices" getirilir			
	Tekil	**Anlamı**	**Çoğul**	**Anlamı**
Örnek	Ap**ex**	Tepe	Ap**ices**	Tepeler
	Cerv**ix**	Boyun	Cerv**ices**	Boyunlar
	Rad**ix**	Kök	Rad**ices**	Kökler

Sıra Sizde

Latince harflerin okunuşunu tekrar ederek pekiştiriniz. İlerleyen bölümlerde karşılaştığınız Latince terimleri okumakta zorlanırsanız bu bölüme dönerek harflerin okunuşunu tekrar gözden geçiriniz.

UYGULAMA FAALİYETİ 2

Aşağıda anlamları verilen yer ve yön bildiren terimleri bulmacaya yerleştiriniz.

1. Gövdeden uzak
2. Sağ
3. Gövdeye yakın
4. İç yan
5. Dış yan
6. Derin
7. Merkez
8. Dış

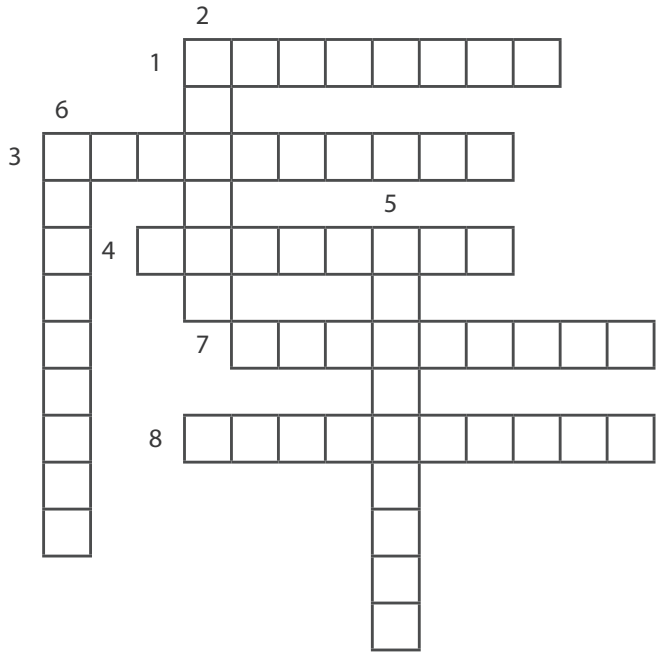

UYGULAMA FAALİYETİ 3

Aşağıdaki kelime avı bulmacasına yerleştirilmiş olan Latince tanı ve tedavi terimlerini bulunuz.

HEPATOMEGALİ
MYALGİA
HEMİPLEGİA
ANGİOGRAPY
COLOSTOMY
OSTEOMA
NEPHROSTOMY
ALGİA
ENDOSCOPY
GİNGİVİTİS

B	Y	V	M	Z	K	H	L	A	U	B	R
A	C	T	Y	D	H	E	F	L	O	P	G
H	E	P	A	T	O	M	E	G	A	L	İ
Ü	K	F	L	S	Z	İ	T	İ	X	J	N
S	F	T	G	K	D	P	M	A	C	Y	G
A	K	Z	İ	R	V	L	H	R	N	L	İ
O	T	E	A	Y	C	E	K	R	E	F	V
Y	A	N	G	İ	O	G	R	A	P	Y	İ
Z	P	F	R	Y	L	İ	M	N	H	O	T
S	T	O	K	E	O	A	V	Y	R	Z	İ
Y	B	D	C	U	S	F	P	E	O	Q	S
R	U	P	X	S	T	V	A	T	S	E	R
L	O	S	T	E	O	M	A	L	T	W	D
K	O	N	Y	A	M	D	T	P	O	S	R
T	H	K	P	W	Y	Z	N	R	M	G	Q
N	M	E	R	A	M	A	K	E	Y	H	Z



1. ÖĞRENME BİRİMİNİN ÖLÇME DEĞERLENDİRME ÇALIŞMALARI

A) Aşağıdaki cümleleri dikkatlice okuyarak boş bırakılan yerlere doğru sözcüğü yazınız.

1. İnsan vücudu, dış görünüşüne göre ……, …… boyun ve uzuvlar olmak üzere dört bölümde incelenir.

2. Yukarıdan aşağıya uzanan ve yere dik inen eksene, …… eksen denir.

3. …… Latincede göğüs bölgesi anlamına gelir.

4. ……vücudun en sert dokusudur.

5. Kromozomların interfaz evresinde açılmış dağınık iplikçikler şekline ……denir.

6. ……, iç organların yerleştiği kemik, kas ve zarlarla çevrili boşluklara denir.

7. ……, yere paralel, vücudun sağından ya da solundan diğer tarafa doğru uzanan eksendir.

8. …… boşluğunda; mide, ince ve kalın bağırsaklar, karaciğer, safra kesesi, dalak, pankreas, böbrekler, böbrek üstü bezleri ve aort bulunur.

9. Canalis vertebralis içinde …… bulunur.

10. Yaşlılık dönemini inceleyen anatomi dalına …… denir.

B) Aşağıdaki çoktan seçmeli soruları okuyunuz ve doğru seçeneği işaretleyiniz.

11. Vücudu sağ ve sol olmak üzere eşit iki parçaya ayıran düzlem hangisidir?

A) Frontal Düzlem
B) Coronal Düzlem
C) Horizontal Düzlem
D) Transvers Düzlem
E) Median Düzlem

12. Aşağıdakilerden hangisi, karın bölgesi anlamına gelmektedir?

A) Regio capitis
B) Regio brachialis
C) Regio femoralis
D) Regio abdominalis
E) Regio lumbalis

13. İnsan vücudunu gözle görülebilen şekliyle inceleyen anatomi dalı hangisidir?

A) Bölgesel Anatomi
B) Fonksiyonel Anatomi
C) Patolojik Anatomi
D) Makroskobik Anatomi
E) Mikroskobik Anatomi

14. Aşağıdaki anatomik terimlerden hangisi "enine" anlamına gelmektedir?

A) Median
B) Internal
C) Transvers
D) Vertical
E) Anterior

15. Aşağıdakilerden hangisi hücre iskeletini oluşturan yapılar arasında yer alır?

A) Çekirdekçik
B) Kromatit
C) Mikrotübül
D) Peroksizom
E) Hücre zarı

16. Aşağıdakilerden hangisi epitel dokunun görevleri arasında yer <u>almaz?</u>

A) Duyu
B) Salgılama
C) Koruma
D) Emilim
E) Oksijen taşıma

17. Aşağıdakilerden hangisi destek dokunun çeşitleri arasında yer <u>almaz?</u>

A) Sinir doku
B) Bağ doku
C) Yağ doku
D) Kan doku
E) Kıkırdak doku

18. I. Basit difüzyon
II. Kolaylaştırılmış difüzyon
III. Aktif taşıma
IV. Ozmoz
V. Endositoz

Yukarıda verilen hücre zarı madde taşıma şekillerinden hangisi veya hangileri enerjiye ihtiyaç <u>duymaz?</u>

A) Yalnız I
B) I, II ve IV
C) I, III ve V
D) II, IV ve V
E) I, II, III, IV ve V

19. I. Mitokondri → Solunum ve enerji üretimi
II. Ribozom → Protein sentezi
III. Golgi aygıtı → Salgılama
IV. Miktotübül → Hücre içinde taşıma işleri
V. Lizozom → Genetik şifreyi taşıma

Yukarıda verilen organel ve işlevi eşleştirmelerinden hangisi/hangileri doğrudur?

A) I ve III
B) II, IV ve V
C) I, III ve V
D) I, II, III ve IV
E) I, II, III, IV ve V

20. Aksiyon potansiyelinin başlangıcında hücre içine girerek depolarizasyona neden olan iyon hangisidir?

A) Klor
B) Sodyum
C) Oksijen
D) Potasyum
E) Fosfat

21. Aşağıdakilerden hangisi düz kasların özelliklerinden <u>değildir?</u>

A) Yapısında miyoglobin bulunduğundan kırmızı renktedir.
B) Otonom sinirlerin kontrolü altında istemsiz çalışır.
C) Hücreleri mekik şeklindedir.
D) Çekirdekleri tektir ve hücrenin ortasında bulunur.
E) Yavaş ve düzenli kasılır, çabuk yorulmaz.

22. Destek, bağlama, yağ depolama, savunma, doku tamiri ve hücrelerin beslenmesinde görevi olan doku çeşidi hangisidir?

A) Yağ doku
B) Destek doku
C) Bağ doku
D) Kıkırdak doku
E) Epitel doku

23. Aşağıdakilerden hangisi hücrenin ortak özelliklerinden <u>değildir?</u>

A) Çoğalarak yeni hücreler oluşturur.
B) Bazı hücreler hareket edebilir.
C) İç ve dış etkenler tarafından uyarılır ve uyarıya cevap verebilir.
D) Büyük moleküllü besin maddelerini parçalar.
E) Büyür, gelişir ve ölür.

24. Aşağıdakilerden hangisi kıkırdak doku hücresine verilen isimdir?

A) Osteosit
B) Kondrosit
C) Osteoblast
D) Osteoklast
E) Periosteum

NOT: *Cevaplarınızı cevap anahtarıyla karşılaştırınız. Yanlış cevap verdiğiniz ya da cevap verirken tereddüt ettiğiniz sorularla ilgili konuları veya faaliyeti geri dönerek tekrarlayınız. Cevaplarınızın tümü doğru ise bir sonraki öğrenme birimine geçiniz.*

2.
ÖĞRENME BİRİMİ

HAREKET SİSTEMİ



ÖĞRENME BİRİMİ KONULARI

1. KEMİK YAPISI
2. BAŞ KEMİKLERİ
3. GÖVDE KEMİKLERİ
4. ÜST EKSTREMİTE KEMİKLERİ
5. ALT EKSTREMİTE KEMİKLERİ
6. EKLEMLER
7. KAS YAPI VE İŞLEVLERİ
8. HAREKET SİSTEMİ İLE İLGİLİ TERİMLER

TEMEL KAVRAMLAR

- Kemik
- Bıngıldak
- Eklem
- Kas
- Kasılma
- Hareket

NELER ÖĞRENECEKSİNİZ?

- Kemiklerin yapısını, tiplerini ve kemikleşmeyi
- Vücuttaki önemli kemikleri
- Eklemlerin çeşitlerini ve hareket tiplerini
- Kasılma mekanizmasını
- Vücuttaki bazı önemli kasları
- Hareket sistemiyle ilgili çok kullanılan terimleri

HAZIRLIK ÇALIŞMALARI

- Sağlıklı bir iskelete sahip olmak için neler yapılabilir? Araştırınız.
- Kemikleşmenin erken tamamlanması hangi sorunlara neden olur? Araştırınız.
- Yeni doğan bir bebeğin bıngıldakları ile ilgili bilgilerinizi arkadaşlarınızla paylaşınız.
- Bel fıtığının sebeplerini araştırınız.
- Kasların nasıl kasıldığını araştırınız.
- Bu öğrenme biriminde yeni Latince terimler öğreneceksiniz. Bu terimleri doğru okuyabilmek için öğrendiğiniz okunuş kurallarını tekrar ediniz.



Okuma Parçası

HAREKET ET, MUTLU OL

Spora başladığımız andan itibaren sağlıklı bir yaşama ve zinde bir vücuda doğru adım atmış oluyoruz. Sporun bize sağlayacağı yararlar sadece bunlar değil. Aynı zamanda ruh sağlığımız üzerinde de önemli bir etkisi var. Peki, sporun ruhumuzu nasıl iyileştirdiğini biliyor musunuz?

Vücudumuz tıpkı bir makineye benzer. Çalıştırılmadığında verimi düşer ve paslanmış bir makine gibi işlev göremez hâle gelebilir. Yani sağlıklı çalışması için hareket etmesi şarttır. Ancak sağlıklı olmak yalnızca hasta olmamak anlamına gelmiyor. Bu kavram aynı zamanda zihinsel ve ruhsal bakımdan da sağlıklı olmaya karşılık geliyor. Sporun obezite, kalp rahatsızlıkları gibi pek çok sağlık sorununa iyi geldiğine yönelik bilgilendirmelerle sıkça karşılaşıyoruz. İlkokul çağından yaşlılığa kadar sporun ne kadar önemli olduğunu duyuyoruz. Buna karşın spor birçoğumuz için yalnızca bir dönem yaşamımıza girmeyi başarabilen bir heves ya da kulak asılmayan bir gerçek olarak kalıyor. Bu gerçeğin stresi ve strese bağlı hastalıkları azaltmak konusunda hiç de azımsanamayacak etkileri var. Bu konudaki araştırmalar arasında ergenler üzerinde yapılan çalışmalar önemli bir yer tutuyor. Ergenlik dönemi hepimizi baş etmesi zor durumlarla karşı karşıya getiren, belki birçoğumuzun ailesi için eziyet haline gelen bir dönem. Bu dönemde hem vücudumuzda oluşan biyolojik değişiklikler hem de olgunlaşmayla birlikte ortaya çıkan bilişsel yetiler bizi sorgulamalara ve değişken bir ruh hâline itiyor. Ancak pek çok araştırma bir program doğrultusunda, belli bir amaca yönelik etkinliklere ve organize sporlara katılmanın ergenin ruh sağlığı üzerinde olumlu etkileri olduğunu göstermiş. Örneğin, ülkemizde yetiştirme yurtlarında kalan 13-16 yaş aralığındaki 166 ergenin fiziksel etkinlik düzeyi ve ruhsal durumları arasındaki ilişkiyi değerlendirmek üzere bir araştırma yapılmış. Bu araştırmanın sonucunda sporla uğraşanların sigara, alkol, madde ve ilaç kullanma sıklıklarının ve depresyon puanlarının daha düşük, birine zarar verme ve bir şeyleri kırıp dökme isteklerinin daha az olduğu tespit edilmiş.

Sporun en etkileyici işlevlerinden biri beynimizin öğrenme ve hafızadan sorumlu merkezi hipokampüste yeni nöronların oluşumunu sağlaması. Her ne kadar bu işlemin nasıl gerçekleştiğine ilişkin çalışmalar hâlen devam ediyor olsa da spor sırasında oluşan hafif derecede stresin kalsiyum akışını tetiklediği, bunun da hipokampüste yer alan nöronlardaki kopyalama faktörlerini harekete geçirdiği düşünülüyor.

İnsan beyni 30 yaşından itibaren sinir dokularını kaybetmeye başlar. Egzersizler ise dendrit sayısını artırarak sinirler arası bağlantıları güçlendirir. Böylelikle daha yoğun bir ağ oluşturarak beynimizin bilgiyi daha iyi işlemesini ve saklamasını sağlar. Bu da nöron kaybına bağlı olarak gelişen alzheimer ve parkinson gibi hastalıklara karşı koruyucu ve iyileştirici etkiye sahiptir.

Kaynak: "https://bilimteknik.tubitak.gov.tr/system/files/biltek_arsiv/btd583_38_42.pdf" den alınmış ve düzenlenmiştir. (Erişim tarihi: 10.05.2020, erişim saati: 01.30)

1. KEMİĞİN YAPISI

1. 1. Hareket Sistemine Giriş

İnsan vücudunun mevcut biçimi temelde kemikler tarafından oluşturulur. Bu kemik yapı, eklemler ve kaslarla bir arada tutulur. Kemiklerin hayati organlarımızı korumanın yanında başka görevleri de vardır.

Hareket sistemi (systema locomotorium); kemikler, kaslar ve eklemlerden oluşur. Bu sistemin pasif üyeleri kemik ve eklem; aktif üyesi ise kastır. Kaslar kirişler (tendon) yardımıyla kemiklere tutunur. Kemik ve eklemin yerleşimine göre hareketi oluşturan kuvveti üretir.

1. 2. Kemik Tipleri

Kemikleri inceleyen bilim dalına **osteoloji** (osteologia) denir. Latincede **os,** kemik; **ossa** kemikler anlamına gelir. Kemikler şekillerine göre altı gruba ayrılır (Görsel 2.1):

Kemik Tipleri

- Uzun kemikler (Ossa longum)
- Kısa kemikler (Ossa brevia)
- Yassı kemikler (Ossa plana)
- Düzensiz kemikler (Ossa irregulare)
- Susamsı kemikler (Ossa sesamoidea)
- Havalı kemikler (Ossa pneumaticum)

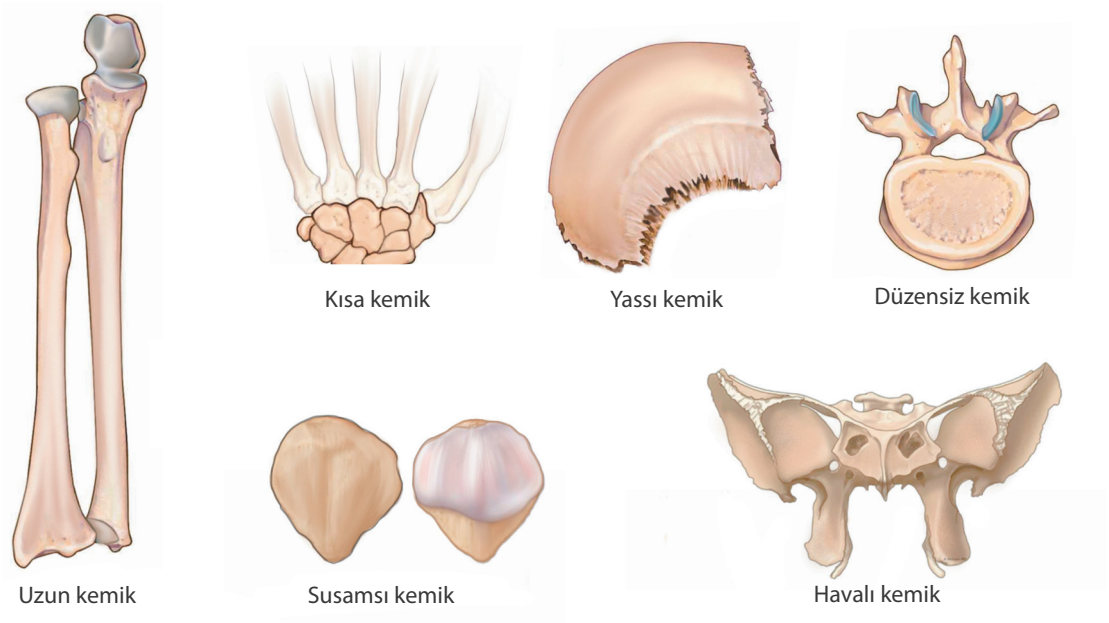

Görsel 2.1: Kemik tipleri

- **Uzun Kemikler (Ossa Longum)**

Silindir biçiminde uzunluğu kalınlığından fazla olan kemiklerdir. Üst ve alt ekstremitede yer alan kol, dirsek, döner, uyluk, kaval, kamış, tarak ve parmak kemikleri bu gruba girer. **Epifiz** (epiphysis) denilen şişkince iki ucu ve **diyafiz** (diaphysis) denilen bir gövdesi vardır. Epifizle diyafiz arasındaki epifize yakın bölüme **metafiz** (metaphysis) denir. Epifiz bölümlerindeki eklem yüzleri kıkırdak doku ile örtülmüştür.

Metafiz ile epifiz arasında hiyalin kıkırdak yapıda **epifiz plağı** bulunur. Epifiz plağı, kemiğin 20-25 yaşlarına kadar boyca büyümesini sağlayıp kemikleşir. Tüm uzun kemiklerin epifiz plağı kemikleştiğinde vücudun boyca büyümesi durur.

- **Kısa Kemikler (Ossa Brevia)**

Uzunluğu, genişliği ve kalınlığı birbirine yakın olan kemiklerdir. El ve ayak bileği kemikleri bu grupta yer alır.

- **Yassı Kemikler (Ossa Plana)**

Uzunluğu ve genişliği kalınlığından fazla olan ince kemiklerdir. Kafadaki artkafa, duvar ve şakak; gövdedeki kaburga, kürek, göğüs tahtası ve leğen kemiği bu grupta yer alır.

- **Düzensiz Kemikler (Ossa Irregulare)**

Tip olarak hem diğer kemiklere hem de birbirine benzemeyen kemiklerdir. Omurlar, elmacık, alt çene, üst çene, dil, temel, kalbur kemik vb. bu grupta yer alır.

- **Susamsı Kemikler (Ossa Sesamoidea)**

Bu kemikler bir kasın tendonu içine gömülü olup eklemin hareketini düzenler. Örneğin, diz kapağı kemiği ile nohut kemik.

- **Havalı Kemikler (Ossa Pneumaticum)**

Yapısında sinüs denilen hava boşlukları bulunan kemiklerdir. Örneğin; alın, şakak, kalbur, üst çene ve temel kemik.

1. 3. Kemikleşme

Bağ doku veya kıkırdak dokunun kemik dokuya dönüşmesine **kemikleşme** (ossification) denir. Anne karnındaki ilk 2-3 aylık dönemde kemikler kıkırdak yapıda olup henüz kemikleşmemiştir. Sonraki dönemde kemikleşme iki şekilde gerçekleşir. Her iki kemikleşme şekli de iki aşamalıdır. İlk aşamada geçici kemik dokusu oluşturulur. İkinci aşamada geçici doku kaldırılıp yerine kalıcı kemik dokusu (sıkı ve süngerimsi kemik doku) oluşturulur.

- **Bağ Dokudan Kemikleşme:** Osteoblast bağ doku kökenli hücredir. Bu tip kemikleşme osteoblastların oluşturduğu matrikste doğrudan minerallerin birikmesiyle gerçekleşir. Yassı ve düzensiz kemikler bu şekilde kemikleşir.
- **Kıkırdaktan Kemikleşme:** Kıkırdak yapının kemikleşmesiyle olur. Hiyalin yapıda bir kıkırdak modelden kemikleşme gerçekleşir. Uzun ve kısa kemikler bu şekilde kemikleşir. Uzun kemiklerde kemikleşme, epifiz plağının kemikleşmesiyle sona erer. Eklem yüzünü örten kıkırdaklar hiçbir zaman kemikleşmez.

Büyüme döneminde tüm kemikler düzenli bir sıra ile kemikleşir. Her kemiğin kemikleşmesinin tamamlandığı normal yaş bilinmektedir. Bir kişinin **kemik yaşı** iskelet röntgeninin çekilip kemikleşmesi tamamlanan kemiklerin tespit edilmesiyle belirlenebilir.

Sıra Sizde

Kemik tiplerinden örnekleri iskelet üzerinde gösteriniz.

1. 4. İskeletin Bölümleri

Vücuttaki tüm kemikler tarafından oluşturulan kemik yapıya **iskelet** denir. İskelet; **baş, gövde, üst** ve **alt ekstremiteler** olmak üzere dört bölümde incelenir. Erişkin bir insanda 206 adet kemik bulunur. Yeni doğan bebekte ise 270 kadardır. Yaş ilerledikçe bazı kemiklerin birbirine kaynamasıyla sayı normale iner (Görsel 2.2). İskeletin görevleri şunlardır:

Kemik ve İskeletin Görevleri

- Kemikler, kas ve eklemlerle birlikte vücudun hareketini sağlar.
- Kaslar için tutunma yüzeyi oluşturur.
- Vücudun genel şeklini oluşturur.
- İç organları (beyin, kalp vb.) dış etkilerden korur.
- Kalsiyum, fosfor gibi mineralleri depolar.
- Kan hücreleri (alyuvar, akyuvar ve kan pulcukları) üretir.

Vücudun bölgelerine göre **kemik sayıları** aşağıdaki tabloda verilmiştir:

Tablo 2.1: Vücudun Bölümlerine Göre Kemik Sayıları

Vücut Bölümleri	Kemik Sayısı
Baş iskeleti	22 adet
Gövde iskeleti	51 adet
Üst ekstremite iskeleti	64 adet
Alt ekstremite iskeleti	62 adet
Diğer kemikler (kulak kemikleri ve dil kemiği)	7 adet

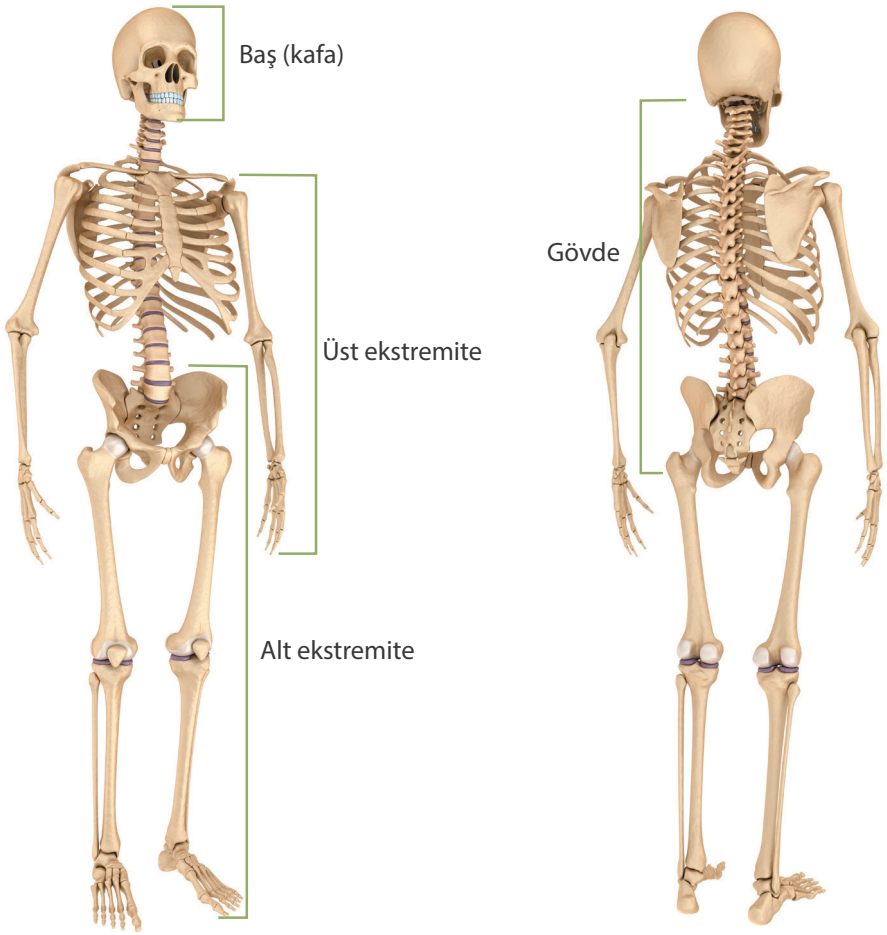

Görsel 2.2: İskeletin bölümleri

TARTIŞINIZ

Sıkı ve süngerimsi kemik doku, uzun kemiklerin hangi bölümünde bulunur?

Biliyor musunuz?

Kemik sağlığı için besinlerle protein, A, C, D vitamini, kalsiyum ve fosfor alınmalıdır. Ayrıca düzenli egzersiz yapılmalı ve uygun şekilde güneş ışığından yararlanılmalıdır.

UYGULAMA FAALİYETİ 1

A) Aşağıda verilen boşluklara, tiplerine göre kemikleri sınıflandırarak kemiklerin şekillerini çiziniz.

.....	.....	.....
.....	.....	.....

B) Aşağıda verilen kemiklerin tip olarak hangi gruba ait olduğunu örneğe uygun şekilde, önündeki kutucuğa yazınız.

Kemikler	Kemik Tipi
Os radius	-
Os parietale	-
Os patella	-
Os maxilla	*Havalı kemik*
Ossa carpi	-
Ossa vertebrae	-

2. BAŞ KEMİKLERİ

Baş (kafa) iskeletinin tümüne **cranium** denir. **Kafa kemikleri** (ossa cranii); **kafatası kemikleri** (neurocranium) ve **yüz kemikleri** (viscerocranium) olarak ikiye ayrılır.

Kafa bölgesinde kafa kemiklerinden sayılmayan 7 kemik daha vardır. Bunlar kulaklardaki üç çift kemikçik (çekiç, örs ve üzengi) ile kafanın tabanında yer alan **dil kemiği**dir. Dil kemiği hiçbir kemikle eklem yapmaz.

2. 1. Kafatası Kemikleri (Neurocranium)

Beyni çevreleyen kemiklerdir. 4'ü tek, 2'si çift toplam 8 tanedir. Kafa kemiklerine yukarıdan bakıldığında görülen kısma **calvaria** (kafa kubbesi) denir. Kafa kemikleri birbirine **sutura** denilen dikiş tarzı eklemler sayesinde sıkıca birleşmiştir (Görsel 2.3). Önemli olan bazı suturalar şunlardır (Tablo 2.2):

Tablo 2.2:Kafa Kemikleri Arasındaki Önemli Suturalar

Sutura Adı	Yeri
Sutura Coronalis	Alın kemiğinin arka kenarı ile iki duvar kemiğinin ön kenarı arasında enine uzanan suturadır. Üç kemiğin kesiştiği yere **bregma noktası** denir.
Sutura Sagittalis	İki duvar kemik arasında sagittal düzlemde uzanan suturadır.
Sutura Lambdoidea	Artkafa kemiği ile iki duvar kemiğinin arka kenarı arasındaki suturadır. Üç kemiğin kesiştiği yere **lambda noktası** denir.

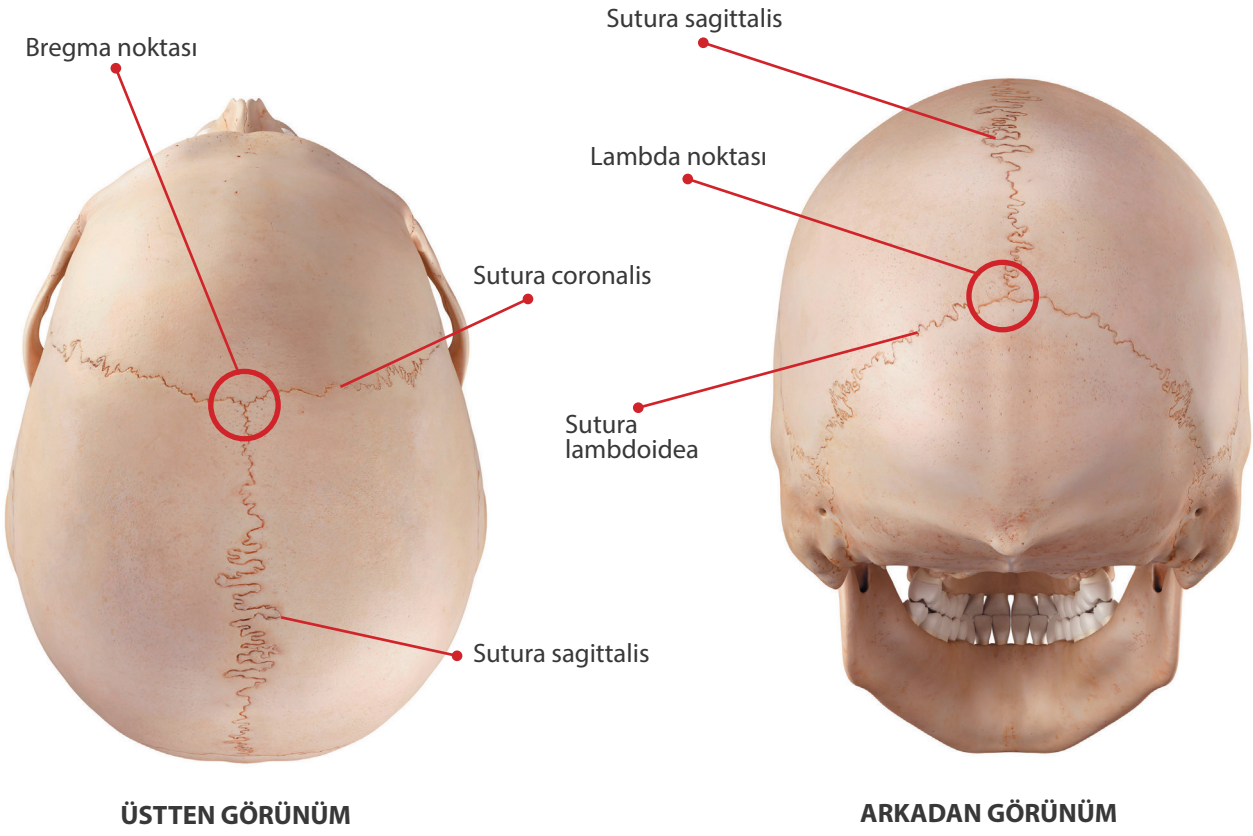

Görsel 2.3: Kafadaki suturalar

Kafatası kemikleri şunlardır (Görsel 2.4):

Alın Kemiği (Os Frontale) (1 adet)

Kafanın ön üst bölümünde bulunur. Doğumda iki parça hâlinde olup 5-6 yaşlarında kemikleşerek tek kemiğe dönüşür. Önde kaş kemerleri ve **orbita**nın (göz çukuru) tavanını oluşturur. Kafanın üst bölümünde iki duvar kemiği ile eklem yapar. Göz çukurunun üst iç kısmında 2 adet sinüsü (boşluk) vardır.

Artkafa Kemiği (Os Occipitale) (1 adet)

Kafanın arka alt bölümünde yer alır. Omurganın ilk omuru ile eklem yapar. Kafatası boşluğunun omurga kanalı ile bağlantısını sağlayan **foramen magnum** (büyük delik), bu kemik üzerindedir. Bu delikten omurilik, sinirler ve damarlar geçer.

Temel Kemik (Os Sphenoidale) (1 adet)

Kafanın tabanında artkafa ve şakak kemiğinin önünde yer alır. Bütün kafa kemikleri ve bazı yüz kemikleri ile eklem yapar. Görünümü kanatları açık bir kartala benzer. Gövdesinin üst kısmındaki **sella turcica** (Türk eyeri) denilen bölümüne hipofiz bezi yerleşmiştir. Gövde kısmında 2 adet sinüsü vardır.

Kalbur Kemik (Os Ethmoidale) (1 adet)

Kafa tabanının ve temel kemiğin önünde yer alır. Burun bölmesinin üst kısmını oluşturur. Burnun dış duvarında görülen concha nasalis superior ve concha nasalis media bu kemiğin uzantısıdır. 2 adet sinüsü vardır.

Duvar Kemik (Os Parietale) (2 adet)

Kafatasının üst yan duvarını oluşturur. İki duvar kemiği kafanın üst bölümünde birbiriyle (sutura sagittalis) eklem yapar.

Şakak Kemiği (Os Temporale) (2 adet)

Kulakların ön üst bölümünde yer alır. İçinden dış kulak yolu geçer. Kulağın arkasında mastoit çıkıntısı vardır. Şakak kemiği ile alt çene kemiği arasında kafanın tek oynar eklemi bulunur.

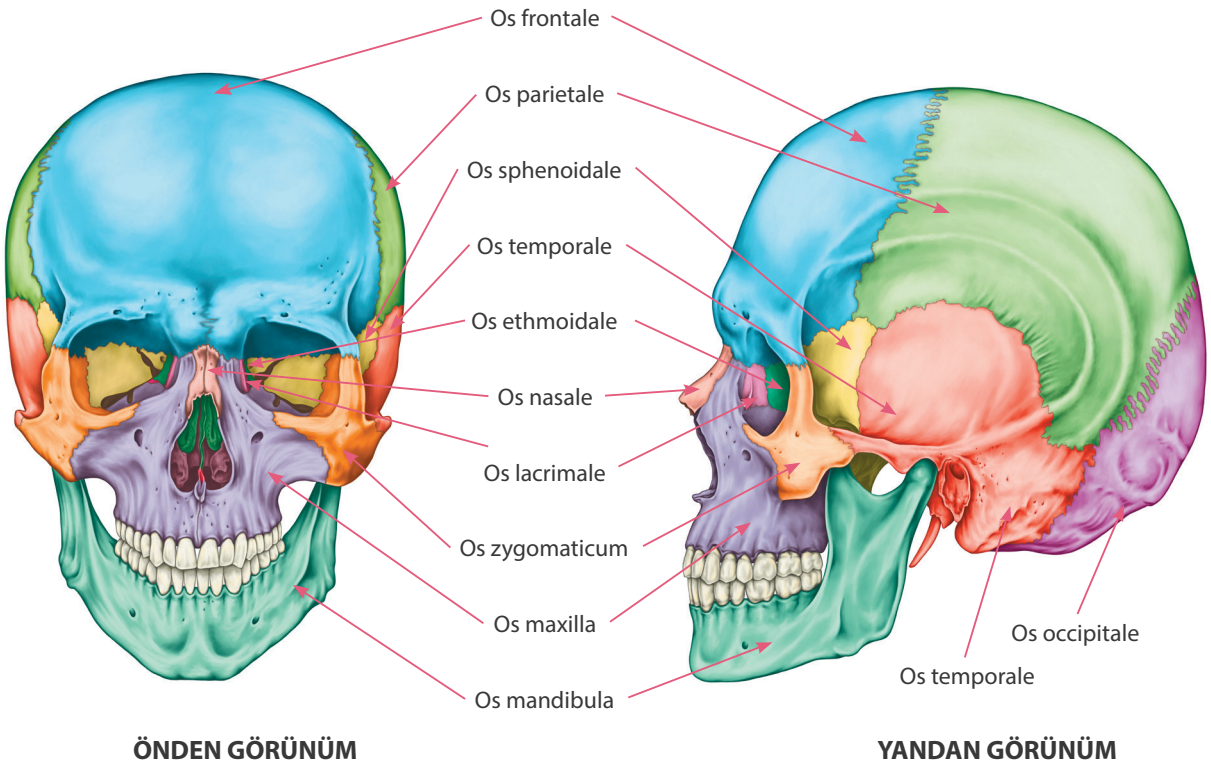

Görsel 2.4: Kafa ve yüz kemiklerinin ön ve yandan görünümü

2. 2. Yüz Kemikleri (Viscerocranium)

Kafanın ağız ve burun boşluklarını çevreleyen kısmıdır. Bu bölgede 2'si tek, 6'sı çift olmak üzere toplam 14 kemik bulunur (Görsel 2.4 ve Görsel 2.5).

Alt Çene Kemiği (Os Mandibula) (1 adet)
Şakak kemiği ile **alt çene eklemi**ni (art. temporomandibularis) oluşturur. Açıklığı, arkaya bakan at nalına benzer. Yüz bölgesinin en büyük ve en kuvvetli kemiğidir. Üzerinde alt dişlerin sıralandığı diş kemeri bulunur.

Sapan Kemiği (Os Vomer) (1 adet)
Burun bölmesinin arka alt kısmını oluşturur.

Üst Çene Kemiği (Os Maxilla) (2 adet)
Ağız boşluğu tavanının (damak) büyük bölümü ile göz çukurunun alt kısmını oluşturur. Gövdesinde 2 sinüsü vardır. Alt tarafında üst diş kemeri yer alır.

Elmacık Kemiği (Os Zygomaticum) (2 adet)
Göz çukurunun alt dış bölümünde yer alır. Yüzdeki elmacık tümseğini oluşturur. Sağlam ve dayanıklı bir kemiktir.

Burun Kemiği (Os Nasale) (2 adet)
Burun sırtının arka bölümünü oluşturur.

Gözyaşı Kemiği (Os Lacrimale) (2 adet)
Yüz kemiklerinin en küçüğü ve en incesidir. Göz çukurunun iç yan duvarının ön tarafında yer alır. İç tarafta gözyaşı kanalı ile komşudur.

Damak Kemiği (Os Palatinum) (2 adet)
Üst çene kemiği ile beraber ağız boşluğunun tavanını oluşturur.

Alt Burun Konkası (Concha Nasalis Inferior) (2 adet)
Burun boşluğunun dış yan duvarında bulunur. Burun boşluğu dış yan duvarındaki 3 konkadan alttakini oluşturur.

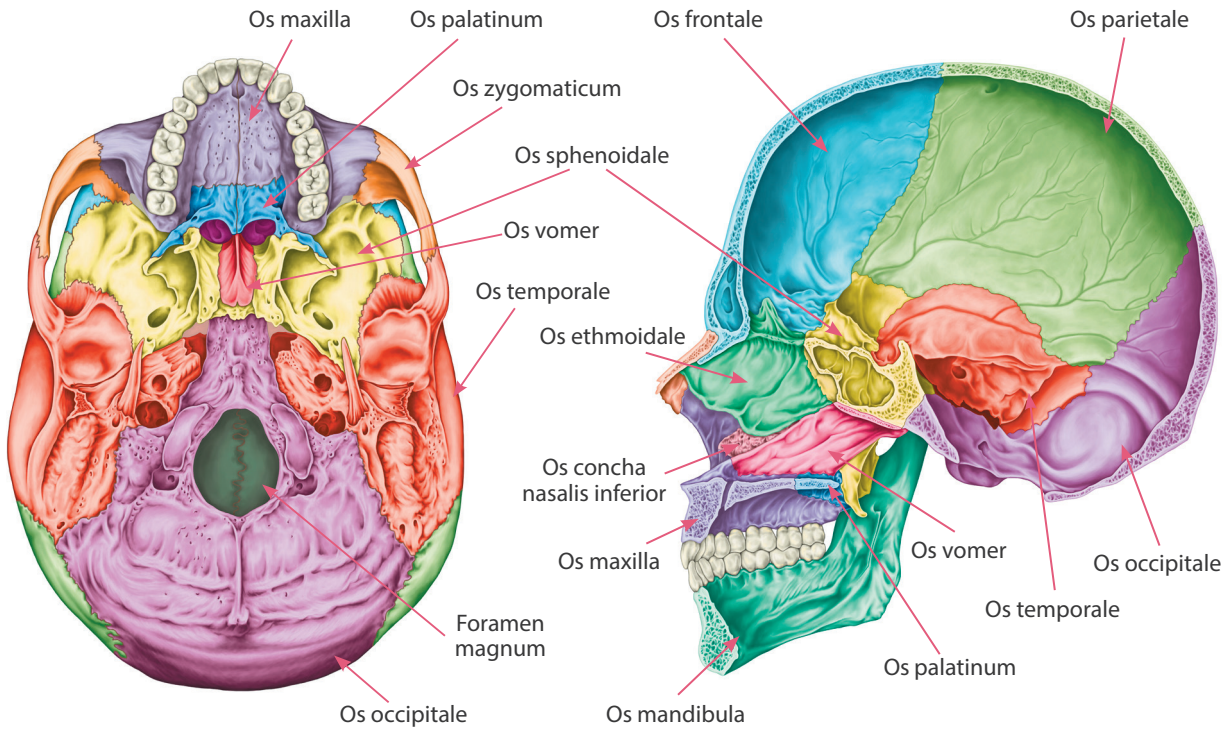

Görsel 2.5: Kafa ve yüz kemiklerinin alttan ve yandan (iç kesit) görünümü

Kafatası ve yüz bölgesinde bazı kemiklerin iç kısımlarında sinüsler bulunur. Bunlardan burun boşluğuyla bağlantılı sinüslere **paranazal sinüs** denir. 4 çift kemikte birer adet olmak üzere toplam 8 sinüs bulunur (Tablo 2.3). Sinus ethmoidalis diğerlerinden farklı olarak birçok küçük odacığın birleşmesiyle oluşmuştur. Sinüslerin tümü burun boşluğu gibi mukoza ile kaplıdır (Görsel 2.6). Paranazal sinüslerin sesin rezonansını ayarlamak, beyin dokusunu dış etkilerden korumak ve yüz kemiklerinin ağırlığını azaltmak gibi görevleri vardır.

Tablo 2.3:Paranazal Sinüsler ve Bulunduğu Kemikler

Paranazal Sinüs	Bulunduğu Kemik	Sayısı
Sinus frontalis	Alın kemiği	2 adet
Sinus sphenoidalis	Temel kemik	2 adet
Sinus ethmoidalis	Kalbur kemik	2 adet
Sinus maxillaris	Üst çene kemiği	2 adet

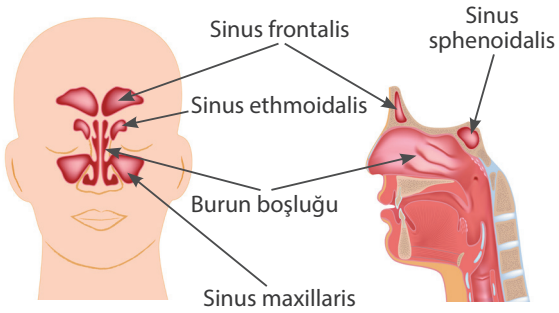

Görsel 2.6: Paranazal sinüsler

2. 3. Yenidoğan Kafatası

Yeni doğan bebeklerin bazı kafa kemikleri arasında 6 adet **bıngıldak** (fontanel) denilen zar yapıda, kemikleşmemiş alan bulunur (Tablo 2.4). Bıngıldaklar beynin büyümesi ve doğum sırasında kafa hacminin küçülmesine yardım eder. Tek olan bıngıldaklar daha önemlidir (Görsel 2.7).

Tablo 2.4:Yeni Doğan Bebekte Bulunan Fontaneller

Adı	Sayısı	Yeri ve Özellikleri
Fonticulus anterior (Ön fontanel)	1 adet	Sutura coronalis ile sutura sagittalisin birleşme yerinde yani bregma noktasında yer alır. Fontanellerin en büyüğüdür. 18'inci aya kadar kapanır.
Fonticulus posterior (Arka fontanel)	1 adet	Sutura sagittalis ile sutura lambdoideanın birleşme yerinde yani lambda noktasında yer alır. İlk 2-3 ay içinde kapanır.
Fonticulus anterolateralis (Ön yan fontanel)	2 adet	Frontal, paryetal, temporal ve sfenoit kemiklerin birleşim yerinde bulunur.
Fonticulus posterolateralis (Arka yan fontanel)	2 adet	Paryetal, oksipital ve temporal kemiklerin birleşim yerinde bulunur.

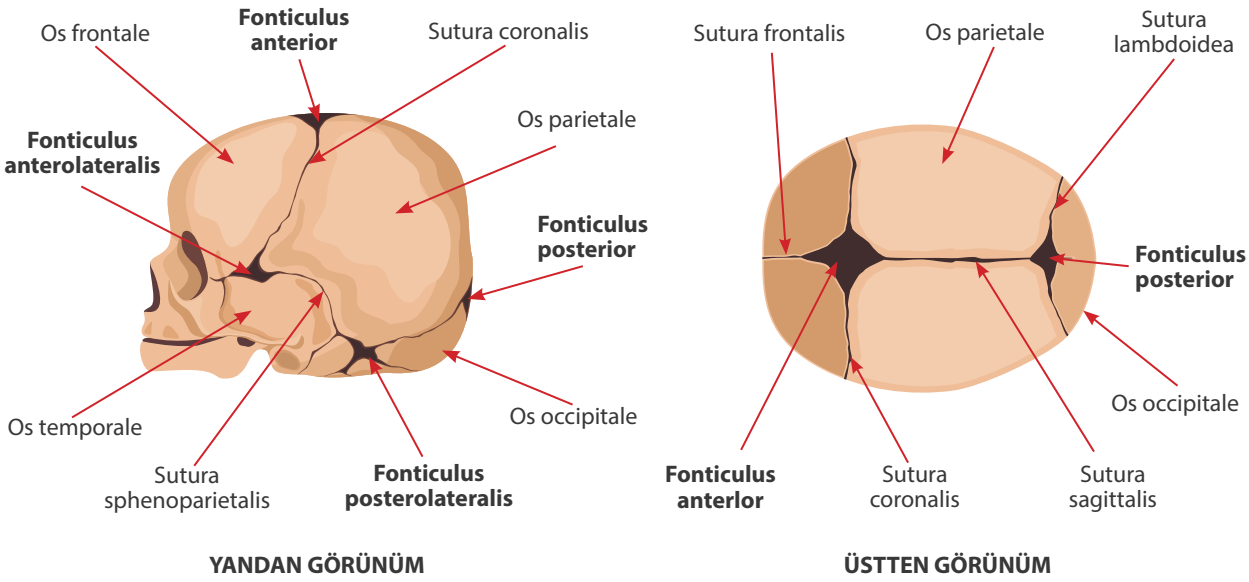

Görsel 2.7: Yenidoğan kafatası ve bıngıldakların yeri

Sıra Sizde

- Kafatasındaki suturaları iskelet maketi üzerinde ya da tahtaya çizerek gösteriniz.
- Kafa ve yüz kemiklerinin yerini kendi üzerinizde veya iskelet maketi üzerinde tarif ediniz.

UYGULAMA FAALİYETİ 2

Aşağıda verilen görselde fontanellerin isimlerini kutucuklara yazınız. Daha sonra tablo-da boş bırakılan kısımlara fontanellerin yerlerini tarif ediniz.

Fontanelin adı:	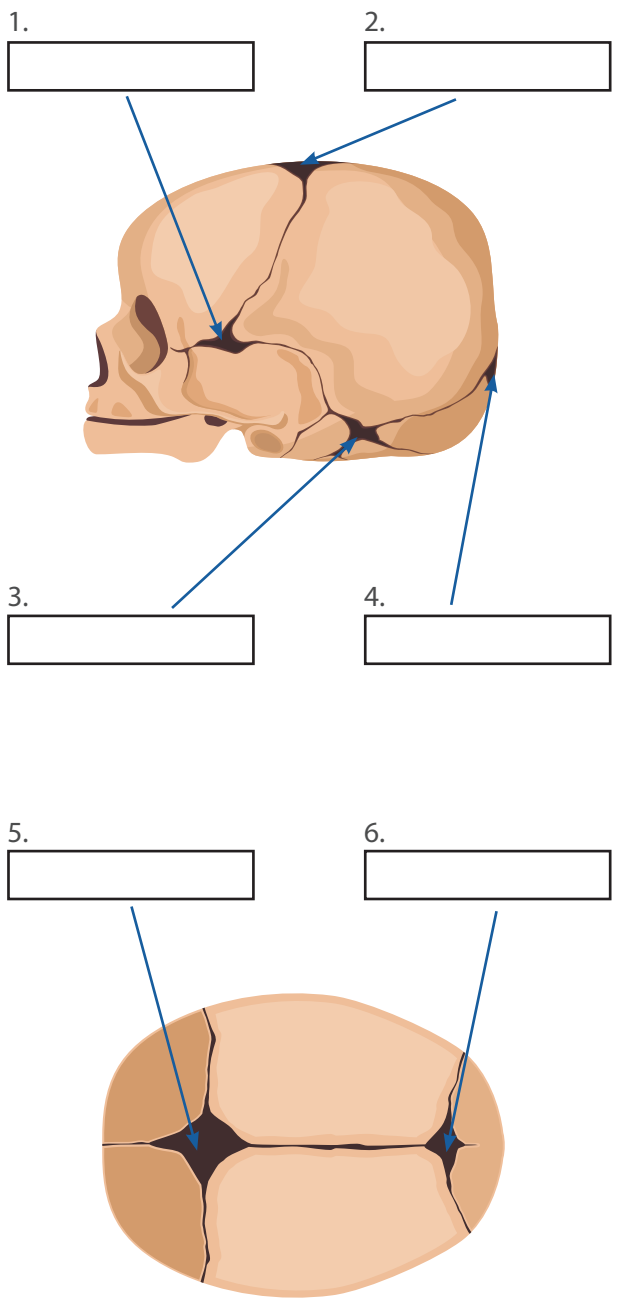
Yeri:	
Fontanelin adı:	
Yeri:	
Fontanelin adı:	
Yeri:	
Fontanelin adı:	
Yeri:	

3. GÖVDE KEMİKLERİ

Omurga ve göğüs kafesini çevreleyen toplam 51 kemikten oluşur. Gövde, her iki tarafına ekstremitelerin tutunduğu vücudun ana bölümüdür.

3. 1. Omurga (Columna Vertebralis)

Gövdenin yükünü taşıyan kemik kolondur. Uzunluğu erişkin bir erkekte yaklaşık 70 cm, kadında ise 60 cm'dir. Vücudun dorsal bölgesinde artkafa kemiğinin altından başlayıp pelvise kadar uzanır. Bu kemik kolonda her bir omur deliğinin üst üste gelmesiyle **omurga kanalı** (canalis vertebralis) oluşur. Omurga kanalı içerisinde **omurilik** bulunur.

Omurgaya yandan bakıldığında dört eğrilik görülür. Bunlar, boyun ve bel bölgesinde **lordoz** (omurganın arkaya doğru eğilmesi), göğüs ve sakrum bölgesinde kifozdur (omurganın öne doğru eğilmesi). Omurganın en hareketli yeri boyun ve bel bölgesidir (Görsel 2.8).

Omurganın Görevleri

- Baş, boyun ve gövdenin ağırlığını taşır.
- Başın ve gövdenin hareketlerini sağlar.
- Omuriliği barındırır ve korur.

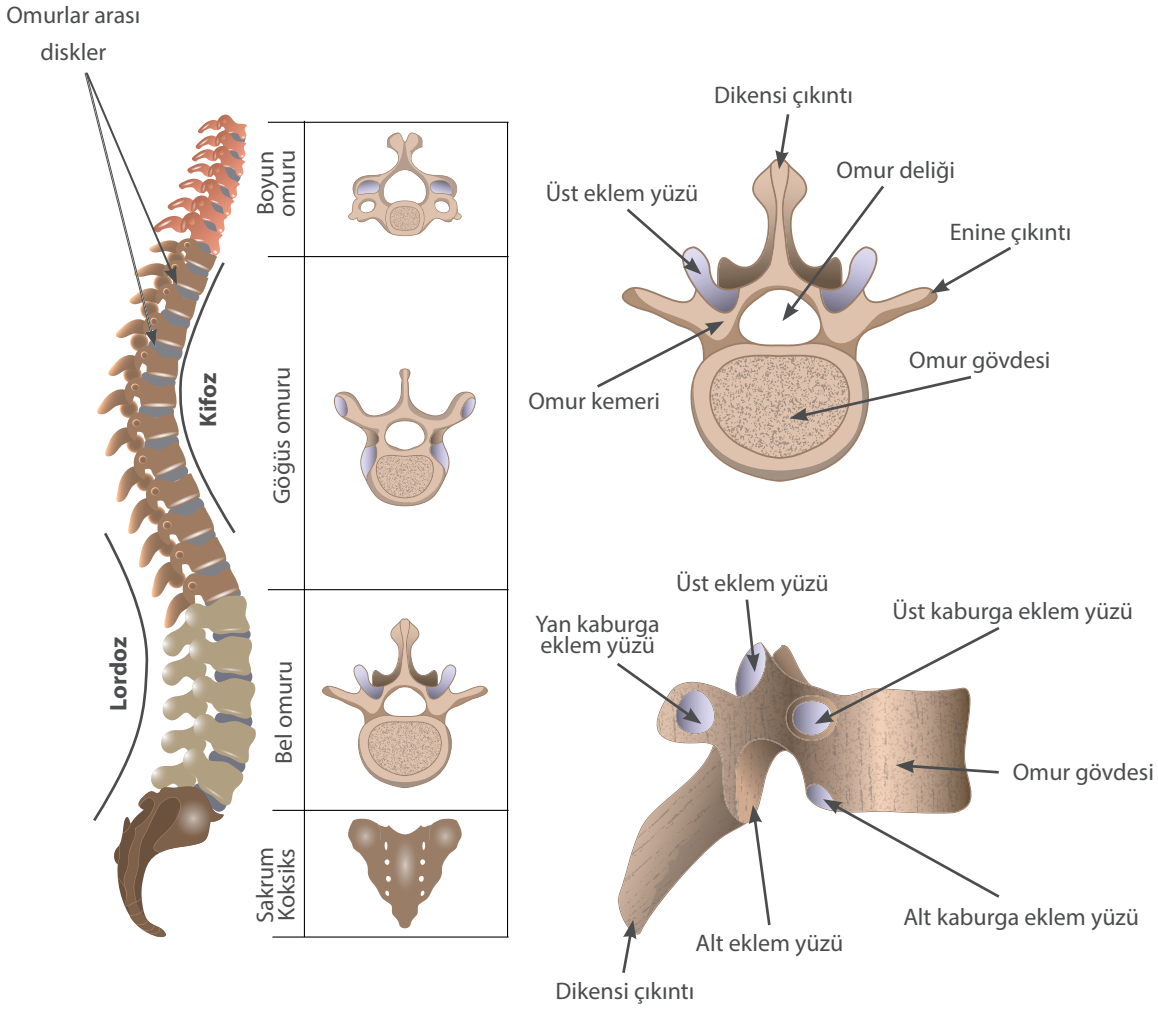

Görsel 2.8: Omurga ve omurun yapısı

3. 1. 1. Bölgelere Göre Omur Çeşitleri

Omurgada 33 **omur** (vertebra) olmasına rağmen 26 kemik bulunur. Bunun sebebi yetişkinlerde **sakrum** (sağrı) ve **koksiks** (kuyruk sokumu) omurlarının kendi aralarında kaynaşıp birer kemiğe dönüşmesidir (Tablo 2.5). Bu 26 kemik arasında 23 tane **omurlar arası disk** (discus intervertebralis) bulunur (İlk iki omur ve sakrumla koksiks arasında yoktur.). Kemik ve diskler üst üste dizilerek omurgayı oluşturur. Diskler fibröz kıkırdak yapısında olup oldukça dayanıklıdır (Görsel 2.9).

Tablo 2.5:Bölgelere Göre Omur Sayıları

Omurların Bulunduğu Bölge	Sembolü	Sayısı
Boyun omurları (Vertebrae cervicales)	C_1-C_7	7 omur
Göğüs omurları (Vertebrae thoracicae)	T_1-T_{12}	12 omur
Bel omurları (Vertebrae lumbales)	L_1-L_5	5 omur
Kuyruk sokumu veya sağrı omurları (Vertebrae sacrale, os sacrum)	S_1-S_5	5 omur (1 kemik)
Kuyruk omurları (Vertebrae coccygea, os coccyge)	Co_1-Co_4	4 omur (1 kemik)

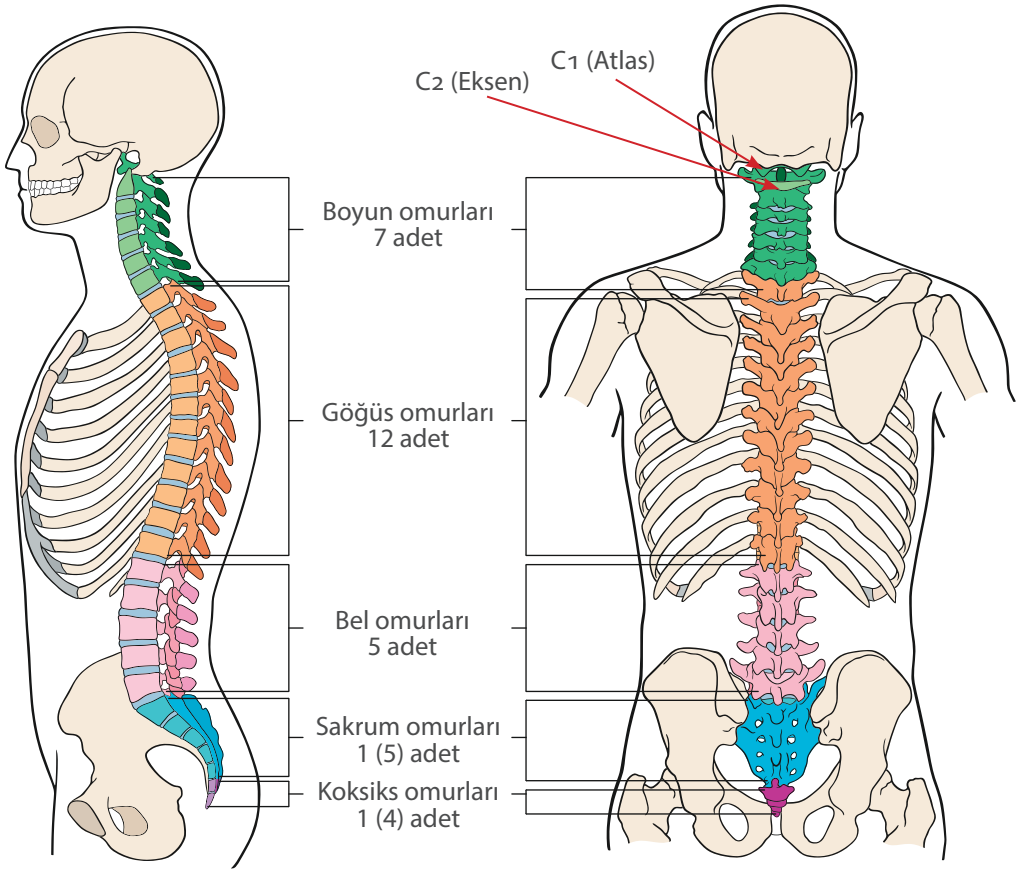

Görsel 2.9: Omurga ve bölgelere göre omurların dağılımı

Servikal omurlardan ilk ikisi diğer omurlardan farklıdır (atipik). C1 omura **atlas**, C2 omura **eksen** (axis) adı verilir. Atlas üst tarafta foramen magnumu çevreleyecek şekilde artkafa kemiği, alt tarafta ise eksenle eklem yapar. Atlas ile eksen arasında disk yoktur. Bu iki eklem kafanın hareketini sağlar.

Servikal omurlar küçüktür. Omur gövdeleri yukarıdan aşağıya doğru özellikle T4'ten itibaren giderek büyümeye başlar. Gövdesi en büyük ve en sağlam omurlar lumbal bölgededir.

S1'in gövdesinin üst kenarında öne doğru yaptığı çıkıntıya **promontorium** adı verilir. Vücudun ağırlık merkezi S2'nin 2-2,5 cm önüne denk gelir. S5 ile Co1 arasında disk yoktur.

3. 2. Göğüs Kafesi Kemikleri

Göğüs kafesi, önde göğüs tahtası kemiği ile 12 çift kaburgadan oluşur. Arka bölümünde göğüs omurları bulunur. Göğüs kafesinin iç kısmına **göğüs boşluğu** denir. Bu boşlukta kalp ve akciğer gibi önemli organlar bulunur (Görsel 2.10).

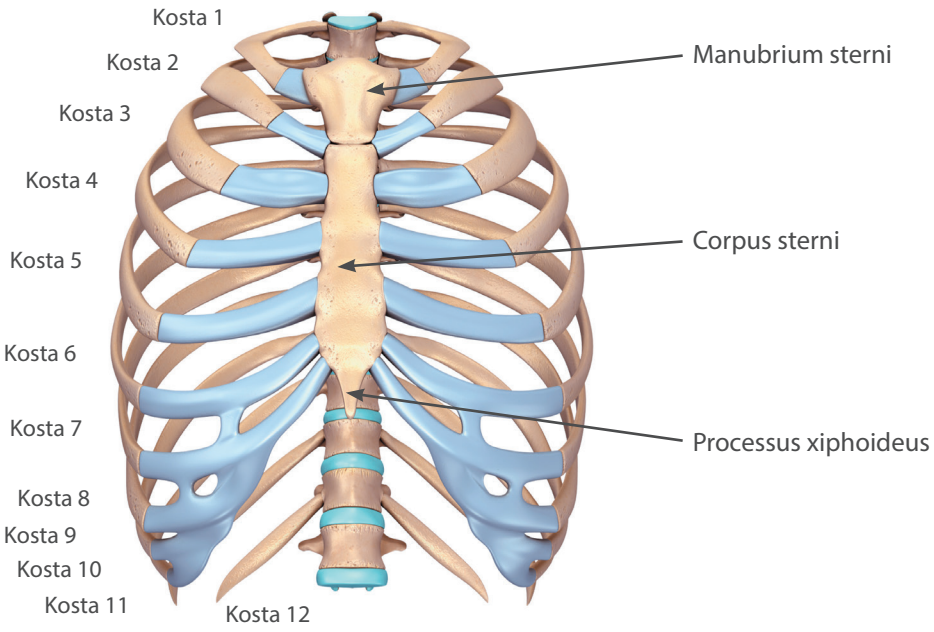

Görsel 2.10: Sternum ve kostalar

3. 2. 1. Göğüs Tahtası Kemiği (Os Sternum)

Üç kısımdan oluşur. Üstteki kısmına **sternum sapı** (manubrium sterni), ortadaki kısmına **sternum gövdesi** (corpus sterni) ve uç kısmına ise **hançersi çıkıntı** (processus xiphoideus) denir.

Sternum sapı hem köprücük kemiği (clavicula) hem de 1 ve 2'nci kaburga ile eklem yapar. Sternum gövdesi ise her iki tarafında bulunan 2 ve 7'nci kaburgalarla eklem yapar. Hançersi çıkıntı, kaburgalarla eklem yapmaz.

3. 2. 2. Kaburgalar (Ossa Costae)

12 çift kaburga vardır. Bunlar, ince, yassı ve eğri kemiklerdir. Baş kısımları (caput costae) arkada göğüs omurlarıyla eklem yapar. Önde sternumla eklem yapan kısmı hiyalin kıkırdaktan oluşur. Kaburgalar sternuma bağlanma özelliklerine göre iki gruba ayrılır. Sternumla doğrudan eklem yapan ilk 7 çift kaburgaya **gerçek kaburga** denir. Son 5 çift kaburgaya ise **yalancı kaburga** denir. Bunların ilk 3 çiftinin (8, 9 ve 10'uncu) kıkırdakları önce kendi aralarında birleşip 7'nci kaburganın kıkırdağına katılır ve sternumla dolaylı eklem yapar. Son 2 çift yalancı kaburga (11 ve 12'nci) kasların içinde serbest olarak sonlanır ve **yüzen kaburga** olarak adlandırılır.

Tablo 2.6: Gövde Kemiklerinin Sayıları

Kemikler	Sayı
Columna vertebralis	**26**
Os sternum	**1**
Ossa costae	**(12 x 2) = 24**
Toplam	**51**

Sıra Sizde

- Omurganın bölgelerini ve bu bölgelerin omurlarını iskelet üzerinde gösteriniz.
- Göğüs kafesi kemiklerini iskelet üzerinde gösteriniz.

4. ÜST EKSTREMİTE KEMİKLERİ

Üst ekstremite; **omuz, kol, ön kol** ve **el** bölgelerinden oluşur. İki üst ekstremitede 32'şer kemik olmak üzere toplam 64 kemik bulunur.

- **Omuz Bölgesi Kemikleri**

Köprücük Kemiği (Os Clavicula)

Her iki omzun ön tarafında hem kürek kemiği hem de sternum ile eklem yapar. Vücutta en sık kırılan kemiktir. Omuzla göğüs arasında köprü görevi yapar. Kemikleşmeye ilk başlayan kemiktir (Görsel 2.11).

Kürek Kemiği (Os Scapula)

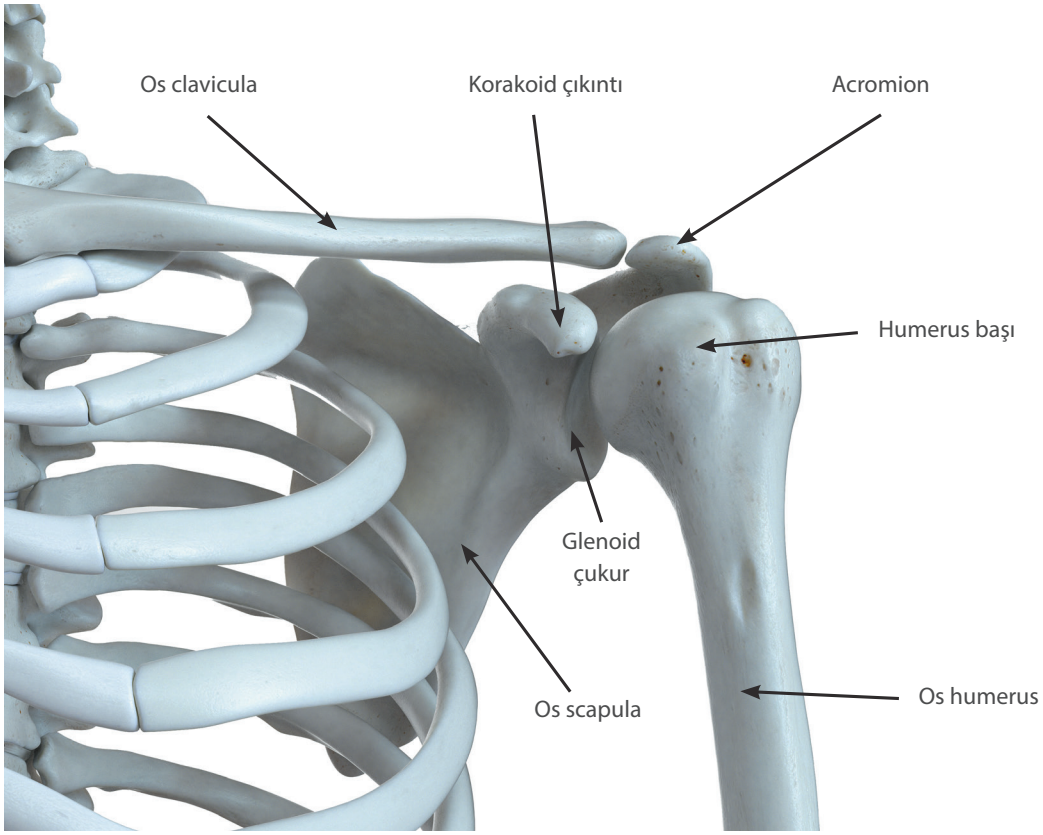

Görsel 2.11: Omuz kemikleri

Her iki omzun arka bölgesinde T2-T7 arasında yer alır. Tabanı yukarıda, üçgen şeklinde yassı ve büyükçe bir kemiktir. Arkadan dış yana doğru uzanan çıkıntısına **acromion** denir. Acromion çıkıntısı köprücük kemiği ile eklem yapar. Üst dış yanda öne doğru uzanan ve bazı kasların tutunduğu gagaya benzer çıkıntısına **korakoid çıkıntı** (processus coracoideus) denir. Üst dış kenarında ise kol kemiğiyle eklem yapan **glenoid çukur** (cavitas glenoidalis) bulunur (Görsel 2.11).

TARTIŞINIZ

Clavicula kemiği en çok hangi sebeplerden kırılır?

Sıra Sizde

Scapula kemiğinin acromion ve coracoid çıkıntıları ile cavitas glenoidalis bölümünü iskelet üzerinde gösteriniz.

- **Kol Bölgesi Kemiği**

Kol Kemiği (Os Humerus)

Omuz ve dirsek eklemi arasında bulunan kemiktir. Üst ekstremitenin en uzun kemiğidir. **Humerus başı** (caput humeri), kürek kemiği ile eklem (omuz eklemi) yapar.

Alt ucu iki ön kol kemiği ile eklem (dirsek eklemi) yapar. İç yandaki dirsek kemiği ile eklem yapan kısmına **humerus makarası** (trochlea humeri) ve dış yandaki döner kemikle eklem yapan kısmına **humerus başçığı** (capitulum humeri) denir (Görsel 2.12).

- **Ön Kol Bölgesi Kemikleri**

Dirsek Kemiği (Os Ulna)

Serçe parmak tarafındaki kemiktir. Humerus ile eklem yapan üst ucuna **olecranon** (dirsek çıkıntısı) denir. **Ulna başı** (caput ulnae) aşağıda olup bilek eklemine katılır (Görsel 2.12).

Döner Kemik (Os Radius)

Başparmak tarafındaki kemiktir. Üstteki **radius başı** (caput radii) humerus ile eklem yapar. Anatomik duruşta ulna ile paraleldir. Öne uzatılan elin avuç içi aşağı çevrildiğinde bu kemik ulnanın üzerine doğru döner. Alt ucu bilek eklemine katılır (Görsel 2.12).

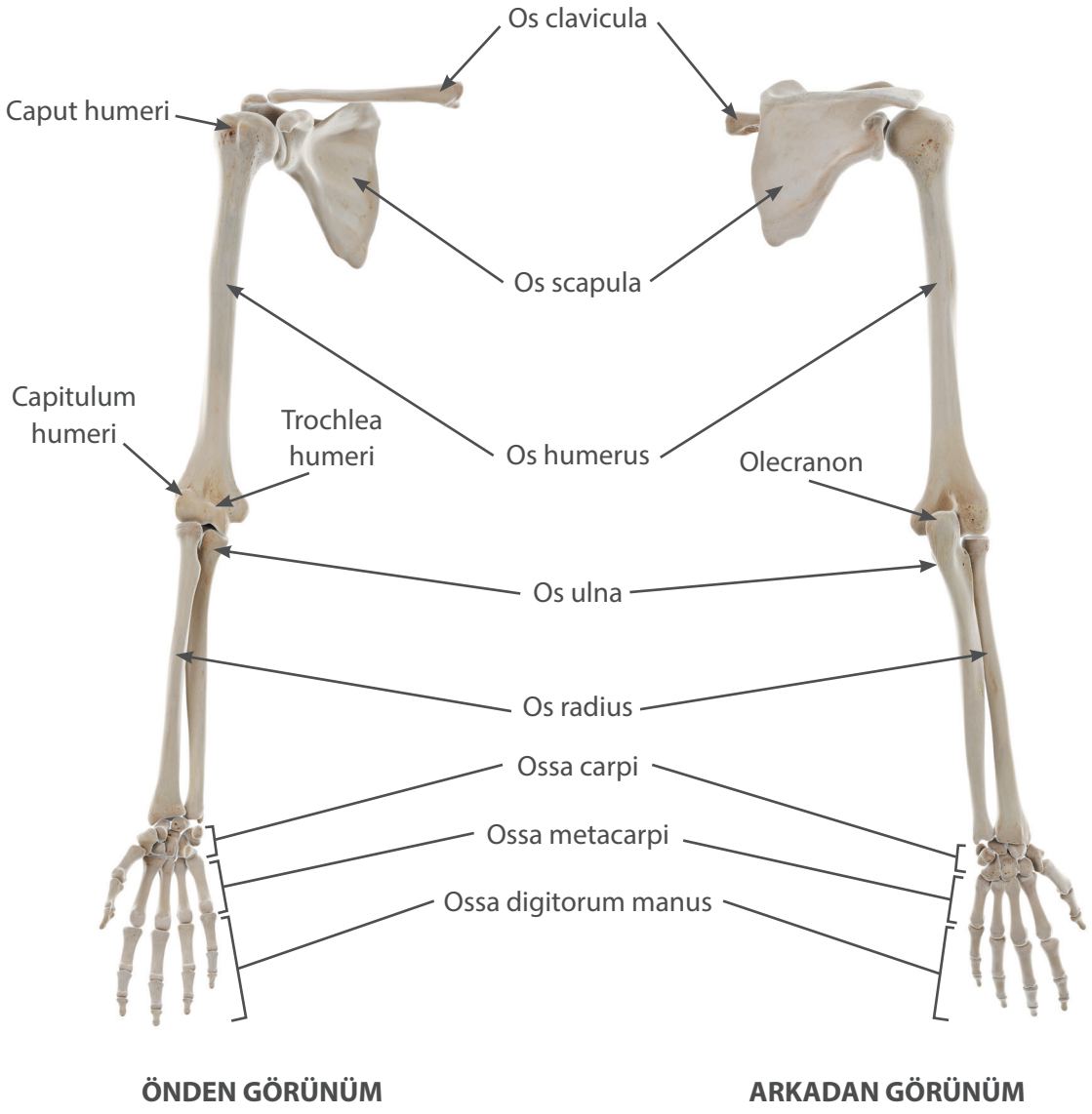

Görsel 2.12: Üst ekstremite kemikleri

- **El Bölgesi Kemikleri**

El Bileği Kemikleri (Ossa Carpi)

El bileğinde 4'erli iki sıra halinde 8 kısa kemik bulunur. Ön kol kemikleri ile el tarağı kemikleri arasında yer alır. Kaslar ve bağlarla birbirine sıkıca bağlandıkları için hareketleri kısıtlıdır (Görsel 2.13).

El Tarak Kemikleri (Ossa Metacarpi)

Avuç içi ve el sırtının iskeletini oluşturan 5 uzun kemiktir. El bileği kemikleri ile parmak kemikleri arasında bulunur (Görsel 2.13).

El Parmak Kemikleri (Ossa Digitorum Manus, Phalanges)

Beş parmakta toplam 14 kemik bulunur. Kemik sayısı başparmakta 2 diğer parmaklarda 3'er tanedir (Görsel 2.13).

Tablo 2.7: Üst Ekstremite Kemiklerinin Sayıları

Kemikler	Sayı
Os scapula	(1 x 2) = **2**
Os clavicula	(1 x 2) = **2**
Os humerus	(1 x 2) = **2**
Os ulna	(1 x 2) = **2**
Os radius	(1 x 2) = **2**
Ossa carpi	(8 x 2) = **16**
Ossa metacarpi	(5 x 2) = **10**
Ossa digitorum manus	(14 x 2) = **28**
Toplam	**(32 x 2) = 64**

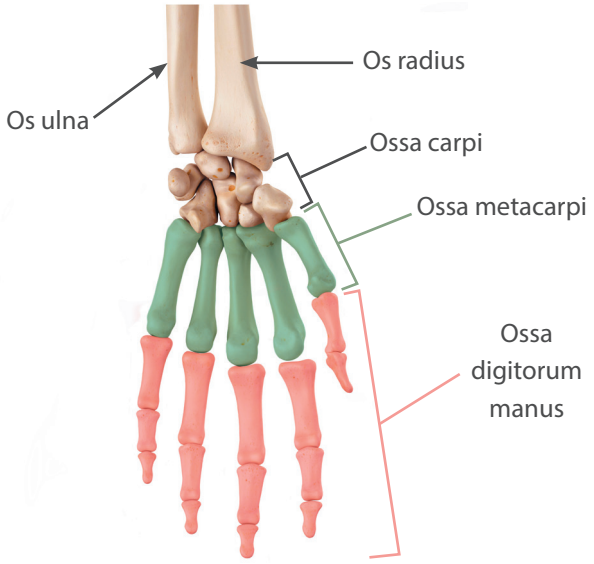

Görsel 2.13: El bileği ve el kemikleri

Sıra Sizde

Üst ekstremite kemiklerini iskelet üzerinde gösteriniz.

UYGULAMA FAALİYETİ 3

Aşağıda karışık olarak verilen üst ekstremite kemiklerinin Latince ve Türkçe isimlerini eşleştiriniz.

Os humerus	Döner kemik
Ossa digitorum manus	El tarak kemikleri
Os clavicula	Kol kemiği
Os radius	Kürek kemiği
Os ulna	El parmak kemikleri
Ossa carpi	El bileği kemikleri
	Köprücük kemiği
	Dirsek kemiği

5. ALT EKSTREMİTE KEMİKLERİ

Alt ekstremite; **kalça, uyluk, baldır** ve **ayak** bölgelerinden oluşur. İki alt ekstremitede 31'er olmak üzere toplam 62 kemik bulunur.

- **Kalça Bölgesi Kemikleri**

Kalça Kemiği (Os Coxa)

Dış yanında uyluk kemiği ile eklem yapan çanak şeklinde **acetabulum** yer alır. Sağ ve sol kalça kemiği sakrumla beraber leğen (pelvis) boşluğunu oluşturur. Kalça kemiği, üç kemiğin birleşmesinden oluşur. Bu üç kemik 15-16 yaşlarında kaynaşarak tek kemik hâline gelir. Kalça kemiğini oluşturan kemikler şunlardır:

1. **Leğen Kemiği (Os Ilium):** Üst bölümü oluşturur. Arkada sakrumdan başlayıp geniş bir kavis çizerek öne doğru gelir ve çatı kemiği ile birleşir (Görsel 2.14).
2. **Çatı Kemiği (Os Pubis):** Ön bölümü oluşturur. Karşılıklı iki çatı kemiği ön alt tarafta birbiriyle eklemleşir (symphysis pubis) (Görsel 2.14).
3. **Oturak Kemiği (Os Ischii):** Alt arka bölümü oluşturur. Oturur pozisyonda gövde ağırlığını taşıyan kemiktir. Çatı kemiğiyle beraber foramen obturatumu oluşturur (Görsel 2.14).

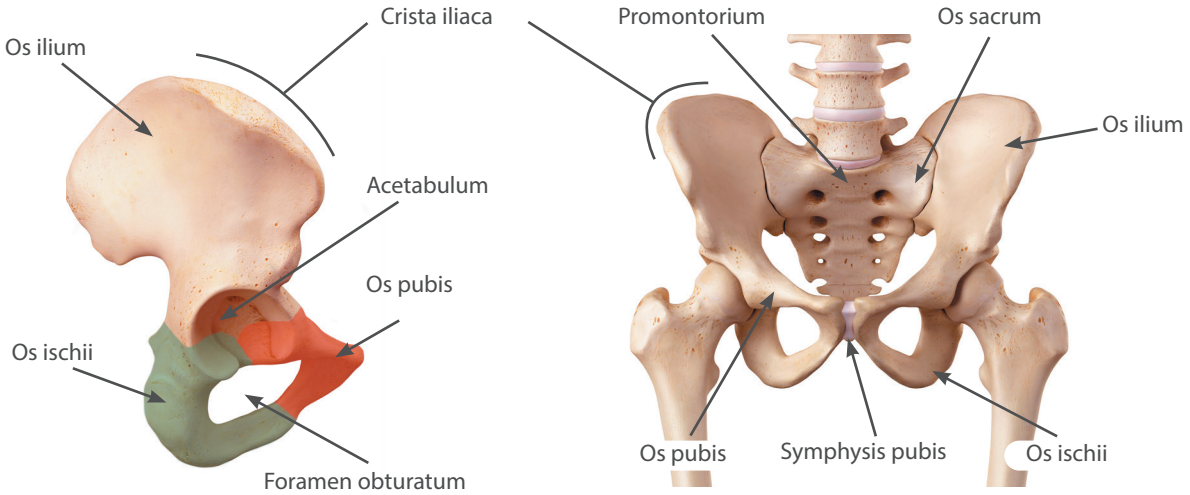

Görsel 2.14: Kalça kemiği ve bölümleri

- **Uyluk Bölgesi Kemikleri**

Uyluk Kemiği (Os Femur)

İskeletin en büyük, en uzun ve en sağlam kemiğidir. Femur başı (caput femoris) kalça kemiğinin acetabulum çukuru ile eklem yapar (kalça eklemi). Alt ucunda kaval kemiğiyle eklem (diz eklemi) yapan iki yumrusu (condylus) vardır (Görsel 2.15).

Diz Kapağı Kemiği (Os Patella)

Vücudun en büyük susamsı kemiğidir. Dört başlı femur kasının tendonu içine yerleşmiştir. Femur ile eklem yaparak diz eklemine katılır (Görsel 2.15).

- **Baldır Bölgesi Kemikleri**

Kaval Kemiği (Os Tibia)

İç yanda bulunan büyük kemiktir. **Tibia başı** (caput tibia) yukarıda femur ile eklem yapar. Alt ucu ayak bileği eklemine katılır. Dış yanda kamış kemikle eklem yapar (Görsel 2.15).

Kamış Kemik (Os Fibula)

Kamış kemiğin esas işlevi, kaslara tutunma yeri sağlamak ve tibia kemiğine destek olmaktır. Bu kemik diz eklemine katılmaz. Kemiğin baş bölümü tibia kemiğinin dış yanındaki yumru ile eklem yapar. Alt ucu ayak bileği eklemine katılır (Görsel 2.15).

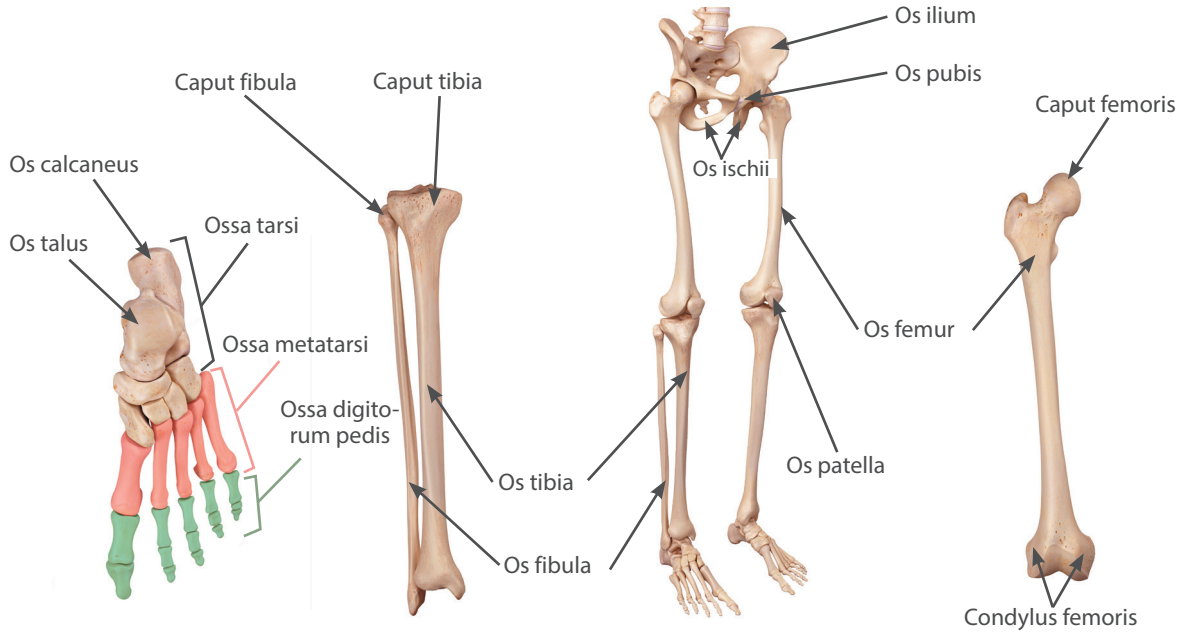

Görsel 2.15: Alt ekstremite kemikleri

- **Ayak Bölgesi Kemikleri**

Ayak Bileği Kemikleri (Ossa Tarsi)

Ayak bileğinde iki sıra halinde dizilmiş 7 kısa kemik vardır. Baldır kemikleri ile ayak tarağı kemikleri arasında yer alır. Bunlardan **aşık kemiği** (os talus), tibia ve fibula ayak bileği eklemini oluşturur. Ayak bileğindeki en büyük kemik, **topuk kemiği**dir (os calcaneus) (Görsel 2.15).

Ayak Tarak Kemikleri (Ossa Metatarsi)

Ayak tabanı ve ayak sırtının iskeletini oluşturan 5 uzun kemiktir. Ayak bileği kemikleri ile ayak parmak kemikleri arasında bulunur (Görsel 2.15).

Ayak Parmak Kemikleri (Ossa Digitorum Pedis, Phalanges)

Başparmakta 2, diğer parmaklarda 3'er tane olmak üzere toplam 14 parmak kemiği bulunur (Görsel 2.15).

Tablo 2.8: Alt Ekstremite Kemiklerinin Sayıları

Kemikler	Sayı
Os coxa	(1 x 2) = **2**
Os femur	(1 x 2) = **2**
Os patella	(1 x 2) = **2**
Os tibia	(1 x 2) = **2**
Os fibula	(1 x 2) = **2**
Ossa tarsi	(7 x 2) = **14**
Ossa metatarsi	(5 x 2) = **10**
Ossa digitorum pedis	(14 x 2) = **28**
Toplam	**(31 x 2) = 62**

Sıra Sizde

Alt ekstremite kemiklerini iskelet üzerinde gösteriniz.

UYGULAMA FAALİYETİ 4

A) Türkçeleri verilen alt ekstremite kemiklerinin Latincelerini bulmacaya yerleştiriniz.

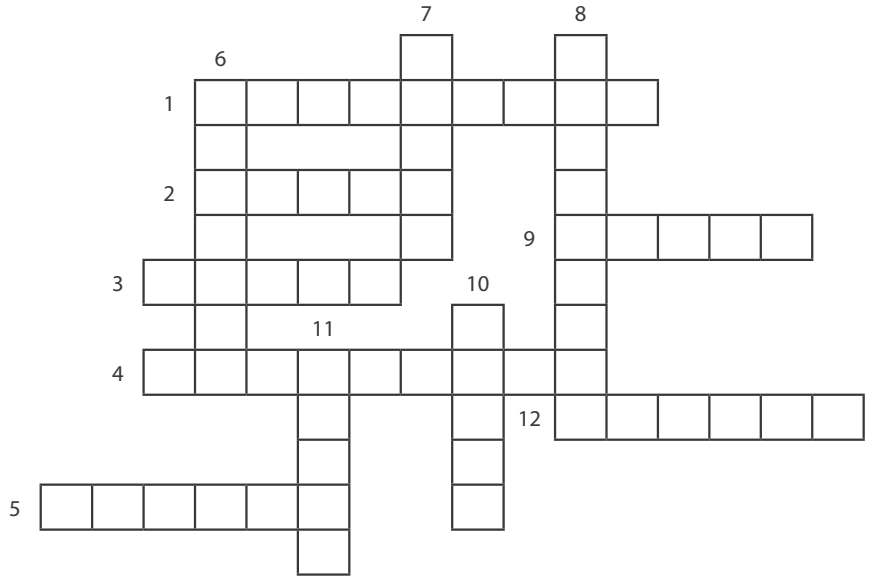

1. Parmak kemikleri
2. Aşık kemiği
3. Leğen klemiği
4. Topuk kemiği
5. Kamış kemik
6. Diz kapağı kemiği
7. Ayak bileği kemikleri
8. Ayak tarak kemikleri
9. Kaval kemik
10. Uyluk kemiği
11. Kalça kemiği
12. Oturak kemiği

B) Görselde işaretlenen kemiklerin Latincelerini yazınız.

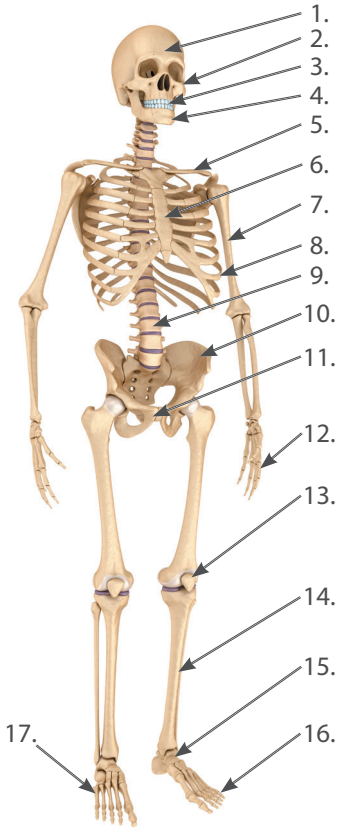

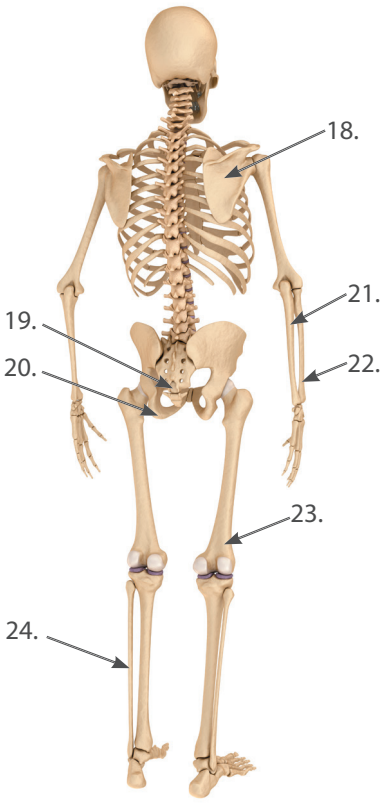

6. EKLEMLER

Hareket sisteminde iki veya daha fazla kemiği işlevsel olarak bir araya getiren birleşme bölgelerine **eklem** (articulatio) denir. Eklemleri inceleyen bilim dalına **artroloji** (arthrologia) denir.

6. 1. Eklem Çeşitleri

Eklemler hareket edebilme yeteneğine göre **oynamaz, yarı oynar** ve **oynar eklem** olmak üzere üç gruba ayrılır.

6. 1. 1. Oynamaz (Fibröz) Eklem

Hareket yetenekleri yoktur. Eklem yüzleri birbirine tam olarak uyar. Kemikler arasında boşluk bulunmaz ve kemikler fibröz bağ doku ile sıkıca bağlanmıştır. (Görsel 2.16). Üç tipi vardır:

- **Sutura:** Kafa kemikleri arasında bulunan dikiş tarzı eklemdir.
- **Gomphosis:** Diş kökü ile çene kemiği arasındaki eklemdir.
- **Syndesmosis:** Kemik yüzleri birbirine ligamentlerle sıkıca bağlanmıştır. Örneğin, ulna ile radius gövdesi arasındaki eklem.

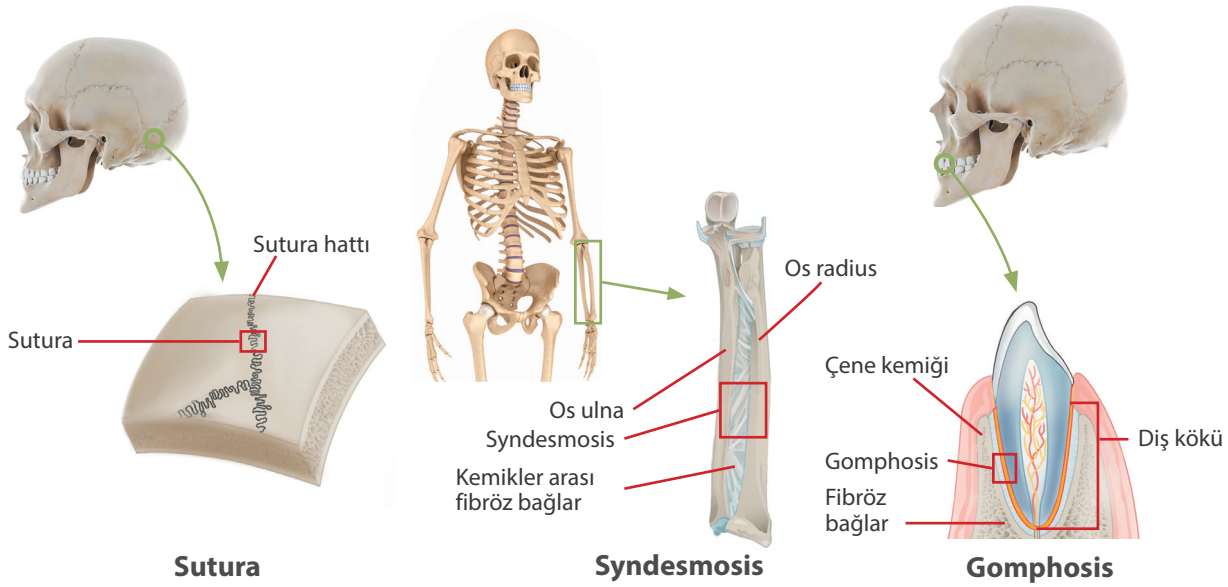

Görsel 2.16: Oynamaz eklem çeşitleri

6. 1. 2. Yarı Oynar (Kartilaginöz) Eklem

Yapısında kıkırdak bulunan ve sınırlı hareket yeteneğine sahip eklemdir (Görsel 2.17).

- **Synchondrosis:** Eklem yüzleri arasında **hiyalin kıkırdak** bulunur. Örneğin, kaburgalarla sternum arasındaki eklemler ve uzun kemiklerin epifiz plakları.
- **Symphysis:** Eklem yüzleri arasında **fibroz kıkırdak** yapısında daima bir disk bulunur. Örneğin, pubis kemikleri arasındaki eklem (symphysis pubis) ve omurlar arasındaki eklemler (symphysis intervertebralis).

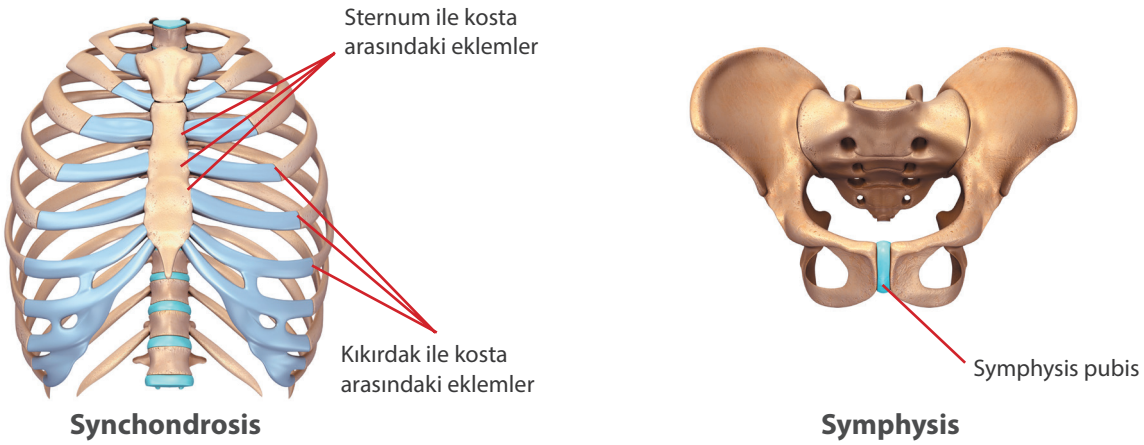

Görsel 2.17: Yarı oynar eklem çeşitleri

6. 1. 3. Oynar (Sinovyal) Eklem

Hareket yeteneğine sahip eklemdir. Oynar eklemi diğer eklemlerden ayıran çeşitli özellikler vardır (Görsel 2.18). Bunlar:

- **Eklem Kapsülü:** Hareketli eklemi diğer eklemlerden ayıran en önemli özelliktir. Eklem kapsülü dış ortama kapalı olup eklemi dış etkilerden ve zorlanmalardan korur. Fibröz ve sinovyal (synovial) membran olmak üzere iki kattan oluşur. Fibröz membran eklemi dışardan sarar ve kemikleri birbirine bağlar. İçteki sinovyal membran kapsül boşluğuna **sinovyal sıvı** salgılar. Yumurta akına benzeyen bu sıvı hem aşınma ve sürtünmeye karşı eklem yüzlerini korur hem de eklem kıkırdağını besler.

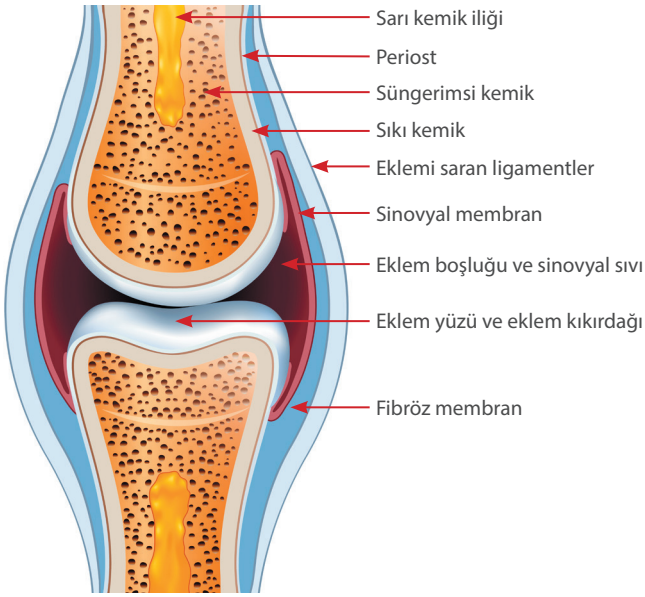

Görsel 2.18: Oynar eklemin yapısı

- **Eklem Boşluğu:** Kemiklerin eklem yüzü arasında kalan boşluktur. Kemikler arasında boşluk bulunmasına rağmen kemik uçlar; boşluk içindeki negatif basınç, kemikleri birbirine bağlayan ligamentler, kemiklere tutunan kas ve tendonlar sayesinde bir arada tutulur.
- **Eklem Kıkırdağı:** Kemiklerin eklem yüzü hiyalin yapıda ve esneyebilen eklem kıkırdağı ile örtülmüştür.

Bazı oynar eklemlerin kapsülü içinde kemikleri bir arada tutan çeşitli **ligamentler** ile eklem yüzlerinin uyumunu artıran **disk** ya da **menisküsler** bulunabilir.

6. 1. 3. 1. Oynar Eklem Hareketleri

Oynar eklem eklem yüzlerine göre **ginglymus** (menteşe), **trochoidea** (aks), **spheroidea** (küresel), **sellaris** (eyer), **plana** (düzlem) gibi çeşitlere ayrılır. Oynar eklemler dört tip hareket yapabilir (Tablo 2.9):

Tablo 2.9:Oynar Eklem Hareketleri

Hareketin Tipi	Hareketin Özelliği
1. Kayma hareketi	Kemik yüzler birbiri üzerinde kayar. Örneğin, el ve ayak bileği kemikleri arasındaki eklemlerin hareketi.
2. Açısal hareketler	• **Transvers eksen** etrafında **fleksiyon** ve **ekstansiyon** hareketi yapılır. • **Sagittal eksen** etrafında **abdüksiyon** ve **addüksiyon** hareketi yapılır.
• Fleksiyon (Bükme)	Genellikle eklemi oluşturan kemikler arasındaki açının küçülmesini sağlar. Örneğin, ön kolun kola doğru bükülmesi (Görsel 2.19). Ayrıca ayağa özel bazı fleksiyon hareketleri vardır. Ayağın tabanına doğru bükülmesine **plantar fleksiyon**, ayağın sırtına doğru bükülmesine **dorsifleksiyon** denir. Ayağın bilekten içe doğru bükülmesine **inversiyon,** dışa doğru bükülmesine ise **eversiyon** denir (Görsel 2.21).
• Ekstansiyon (Açma)	Eklemi oluşturan kemikler arasındaki açının büyümesini sağlar. Örneğin, kola doğru yaklaştırılmış ön kolun açılması. Eklemin normal konumundan daha fazla açılarak gerilmesine **hiperekstansiyon** denir (Görsel 2.19).
• Abdüksiyon (Uzaklaştırma)	Gövdeden veya orta hattan uzaklaştırma hareketidir. Örneğin, kolun omuzlardan yana doğru açılarak gövdeden uzaklaştırılması (Görsel 2.20).

• Addüksiyon (Yaklaştırma)	Gövdeye veya orta hatta yaklaştırma hareketidir. Örneğin, omuzlardan yana doğru açılmış kolun gövdeye yaklaştırılması (Görsel 2.20).
3. Rotasyon hareketleri	**Vertikal eksen** etrafında **içe** ya da **dışa dönme** (rotasyon) hareketi yapılır. Örneğin, başın sağa ve sola dönmesi (Görsel 2.20).
• Medial rotasyon (İçe dönme)	Eklemin içe doğru döndürülmesidir. Radius kemiğinin ulna üzerine doğru yaptığı medial rotasyon hareketine **pronasyon** denir (Görsel 2.21).
• Lateral rotasyon (Dışa dönme)	Eklemin dışa doğru döndürülmesidir. Pronasyondaki radius kemiğinin lateral rotasyonuna **supinasyon** denir (Görsel 2.21).
4. Konik hareket (Sirkümdüksiyon)	Rotasyondan farklıdır. Bir koni oluşturacak şekilde fleksiyon, abdüksiyon, ekstansiyon ve addüksiyon hareketlerinin dairesel olarak art arda tekrarlanmasıdır. Örneğin, kolun yana açılarak dairesel olarak döndürülmesi (Görsel 2.20).

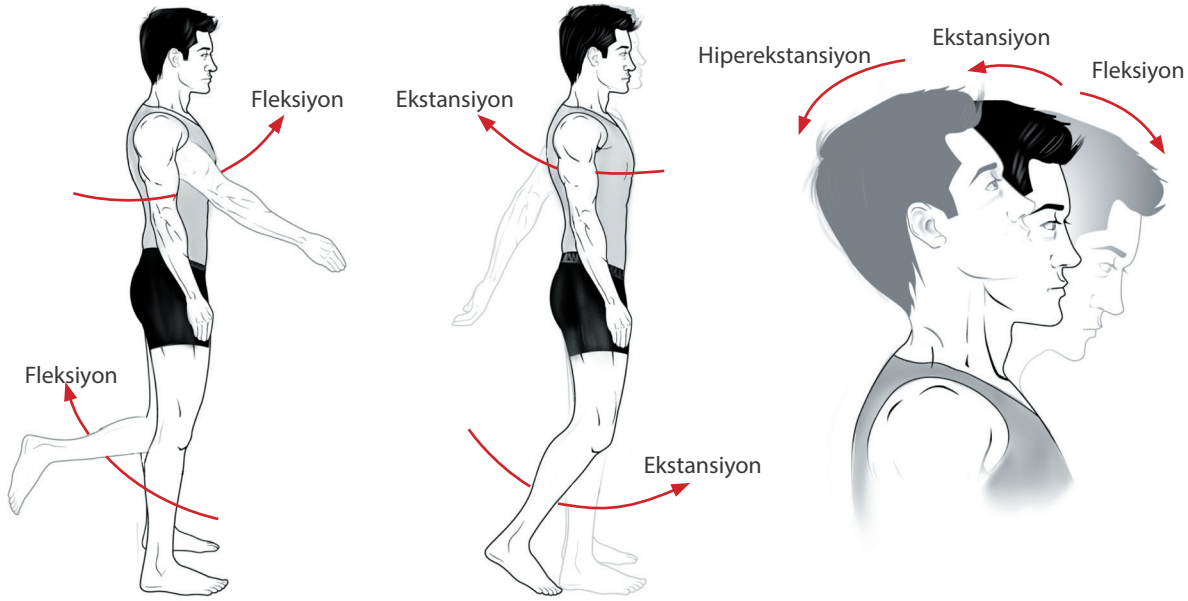

Görsel 2.19: Oynar eklem hareketleri

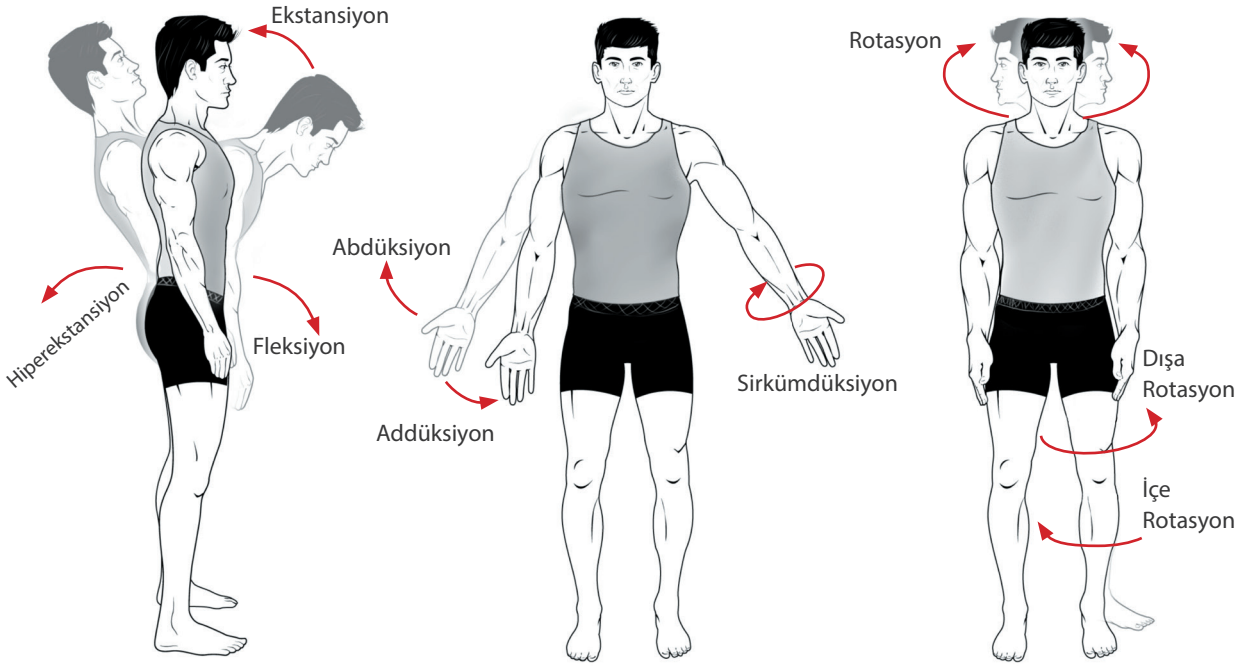

Görsel 2.20: Oynar eklem hareketleri

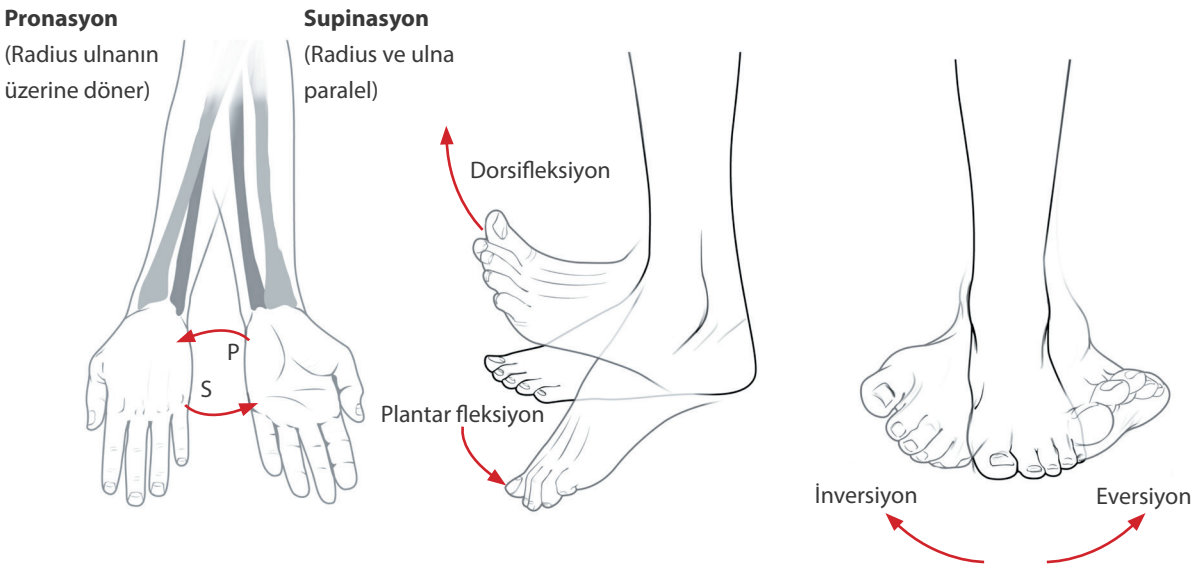

Görsel 2.21: Oynar eklem hareketleri

Oynar eklemlerden bazıları birçok hareketi yapabilirken bazıları sınırlı hareket yeteneğine sahiptir. Bunun sebebi eklem yüzlerinin şekli ve sahip olduğu eksen sayısıdır. Çok hareketli eklemler ikiden fazla eksene sahiptir. Eklemler, eksenlerine göre dört grupta incelenir:

1. **Tek Eksenli Eklem:** Ya **transvers** ya da **vertikal** eksenlidir. Bu eklemler tek eksen hareketi yapar. Örneğin, parmak kemiklerinin kendi aralarındaki eklemleri transvers eksenli olup parmaklara fleksiyon ve ekstansiyon yaptırır.
   Dirsek eklemi transvers eksende fleksiyon ve ekstansiyon yapar. Ancak ulna ve radius kemiği arasındaki eklem; vertikal eksenli olup ön kolu içe ve dışa rotasyon (supinasyon, pronasyon) yaptırır.
2. **İki Eksenli Eklem: Transvers** ve **sagittal** eksene sahiptir. Her iki eksene ait hareketleri ve bu iki eksen hareketlerinin birleşimi olan sirkümdüksiyon yaptırır. Örneğin, el bileği eklemi.
3. **Çok Eksenli Eklem: Transvers, sagittal** ve **vertikal** eksenlere ek olarak birçok ikincil ekseni vardır. Bu tip eklemler bütün hareketleri yapma yeteneğine sahiptir. Örneğin, kalça ve omuz eklemi.
4. **Belli Bir Ekseni Olmayan Eklem:** Bu tip eklemlerin ekseni yoktur. Sadece sınırlı kayma hareketi yaptırır. Örneğin, el bileğindeki bilek kemiklerinin kendi aralarındaki eklemler.

6. 1. 3. 2. Önemli Oynar Eklemler

- **Alt Çene Eklemi (Art. Temporomandibularis):** Kafa bölgesinin tek oynar eklemidir. Temporal ve mandibular kemik arasında bulunur. Alt çeneyi dış yana, iç yana, öne ve arkaya doğru çekme ile yukarı ve aşağı doğru hareket ettirir.
- **Atlas-Artkafa Eklemi (Art. Atlantooccipitalis):** Oksipital kemik ile atlas arasındaki eklemdir. Başa fleksiyon, ekstansiyon, biraz da lateral fleksiyon yaptırır.
- **Atlas-Eksen Eklemi (Art. Atlantoaxialis):** Atlas ile eksen arasındadır. Başa rotasyon hareketi yaptırır.
- **Omuz Eklemi (Art. Humeri):** Humerus başı ile skapula kemiği arasındaki eklemdir. Vücudun en fazla hareket yeteneğine sahip eklemidir. Kola tüm hareketleri yaptırır.
- **Dirsek Eklemi (Art. Cubiti):** Humerus, ulna ve radius kemiği arasındadır. Üç ayrı eklemden oluşur. Hem fleksiyon ve ekstansiyon hem de pronasyon ve supinasyon yaptırır.
- **El Bileği Eklemi (Art. Radiocarpalis):** Proksimaldeki üç karpal kemikle radius kemiği arasındadır. Ulna kemiği bu ekleme girmez. El bileğine fleksiyon, ekstansiyon, abdüksiyon, addüksiyon ve sirkümdüksiyon yaptırır.
- **Kalça Eklemi (Art. Coxae):** Kalça kemiğinin acetabulum çukuru ile femur başı arasındadır. Bacağa tüm hareketleri yaptırır.
- **Diz Eklemi (Art. Genus):** Vücudun en büyük ve karmaşık eklemlerinden biridir. Femur, tibia ve patella kemikleri arasındadır. Fibula kemiği bu ekleme katılmaz. Eklem yüzleri arasında menis-

küsler vardır. Eklemin ön yüzünde bulunan patella, eklem açısını genişletir. Dize fleksiyon ve ekstansiyon yaptırır. Ayrıca yarı fleksiyonda biraz iç ve dış rotasyon yaptırır.

- **Ayak Bileği Eklemi (Art. Talocruralis):** Tibia ve fibulanın distal uçları ile talus kemiği arasındaki eklemdir. Yapısındaki iki eklemden tibia ile talus arasındaki eklem, fibula ile talus arasındaki eklemden daha fazla yük taşır. Ayağa dorsifleksiyon ve plantar fleksiyon yaptırır.

Biliyor musunuz?

- **Çıkık:** Eklemi oluşturan kemiklerin anatomik pozisyonlarını kaybederek eklem yüzlerinin kalıcı olarak ayrılması durumudur.
- **Burkulma:** Eklemi oluşturan kemiklerin aniden anatomik pozisyonlarını kaybederek eklem yüzlerinin geçici olarak ayrılması durumudur.

Sıra Sizde

- Eklem çeşitlerini iskelet üzerinde gösteriniz.
- Oynar eklem hareketlerini omuz ekleminizde uygulamalı olarak gösteriniz.

UYGULAMA FAALİYETİ 5

Aşağıda boş bırakılan kutucuklara eklem hareketlerinin tiplerini yazınız.

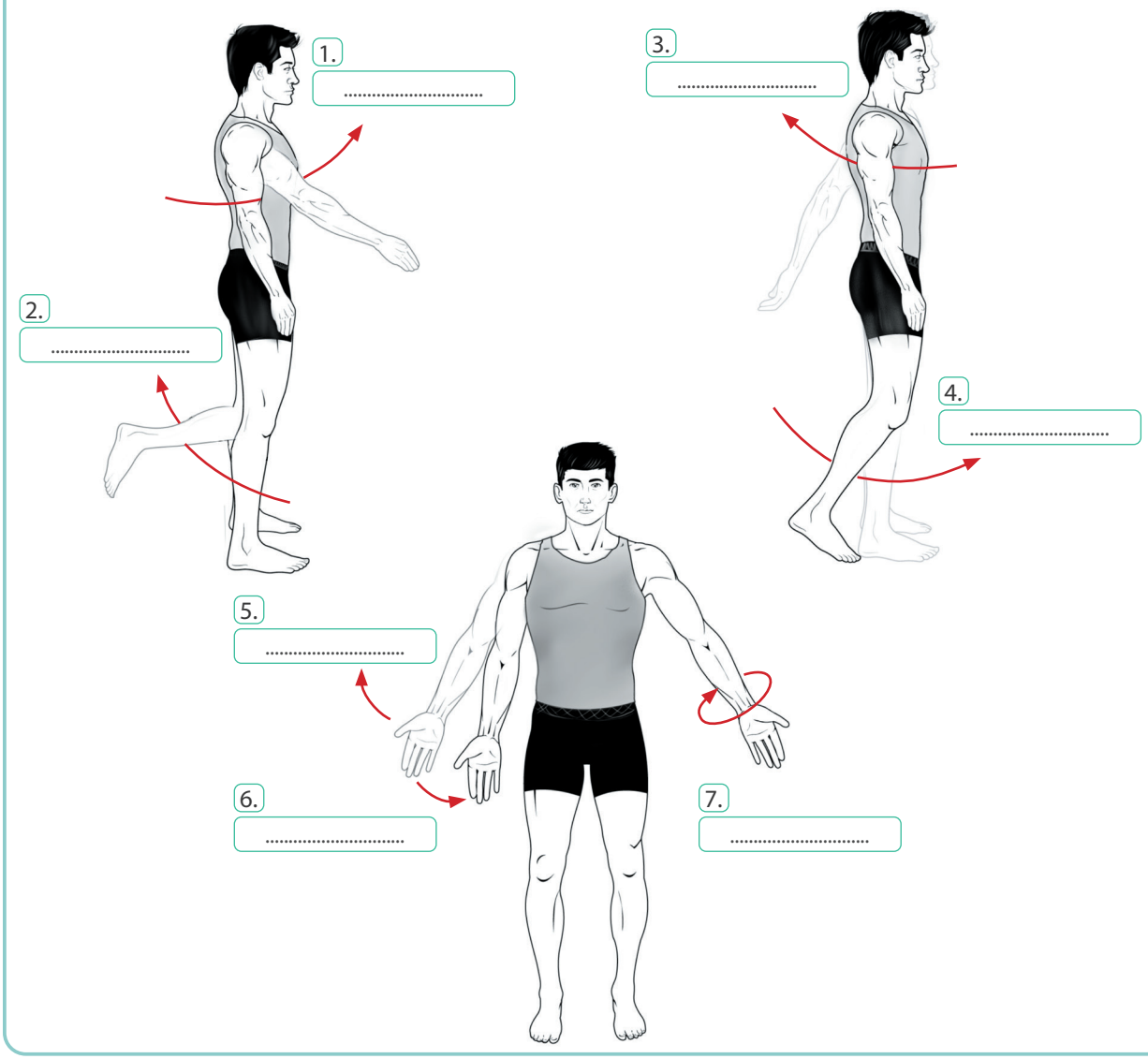

7. KAS YAPI VE İŞLEVLERİ

Kaslar, hareket sisteminin aktif ögesini oluşturur. Hareket işlevi, kasların kasılıp gevşeme yeteneği sayesinde yerine getirilir. Vücutta hareket edebilen her yapı, bu özelliğini kas dokuya borçludur. İskelet kası, düz kas ve kalp kası olmak üzere üç tipi vardır.

Kasların Görevleri

- Kemik ve eklem yardımıyla hareketi sağlar.
- Kemikler üzerine yapışarak vücudun şeklini oluşturur.
- Kaslar kasılarak ısı üretir.
- İç organların etrafını sararak onları dış etkilerden korur.
- Kan dolaşımı, sindirim ve boşaltım gibi işlevleri gerçekleştirir.

İnsan vücudunda irili ufaklı 650 kadar iskelet kası vardır. Büyük çoğunluğu vücudun iki yanında çift olarak bulunur. Vücut ağırlığının yaklaşık %40'ını oluşturur. Kasları inceleyen bilim dalına **myoloji** (myologia) denir. Latincede **musculus** kas, **musculi** kaslar anlamına gelir.

7. 1. İskelet Kaslarının Çeşitleri

İskelet kasları, bulundukları yer ve oluşturdukları hareketin tarzıyla orantılı olarak çok farklı şekil ve formlara sahiptir. Bu farklılıklardan yararlanılarak çeşitli sınıflandırma ve isimlendirmeler yapılmıştır. Örneğin; gövde şekilleri, baş sayısı, yerleştikleri bölge, liflerinin seyri. Aşağıda bunlarla ilgili bazı örnekler verilmiştir (Tablo 2.10), (Görsel 2.22).

Tablo 2.10:İskelet Kaslarının İsimlendirilmesi

Sınıflandırma Ölçütleri	Örnek Ölçütler	Kas Örnekleri
Gövde şekline göre	Yamuk şeklinde (trapezoid) Çember şeklindeki (orbiküler) Silindirik kaslar (teretik)	M. Trapezius M. Orbicularis oculi M. Teres major
Baş sayısına göre	İki başlı (biceps) Üç başlı (triceps) Dört başlı (quadriceps)	M. Biceps brachialis M. Triceps brachialis M. Quadriceps femoris
Yerleştikleri bölgeye göre	Şakak bölgesi (temporal) Göğüs bölgesi (pectoral)	M. Temporalis M. Pectoralis
Liflerinin seyrine göre	Dik seyirli (rectus) Eğik seyirli (oblik) Yatay seyirli (transvers)	M. Rectus abdominis M. Obliquus abdominis M. Transversus abdominis
Büyüklüklerine göre	Büyük (maximus) Küçük (minimus) Geniş (latissimus)	M. Gluteus maximus M. Gluteus minimus M. Latissimus dorsi
Yaptıkları işleve göre	Ön kolu dışa döndüren (supinator) Büken (flexor)	M. Supinator M. Flexor pollicis longus

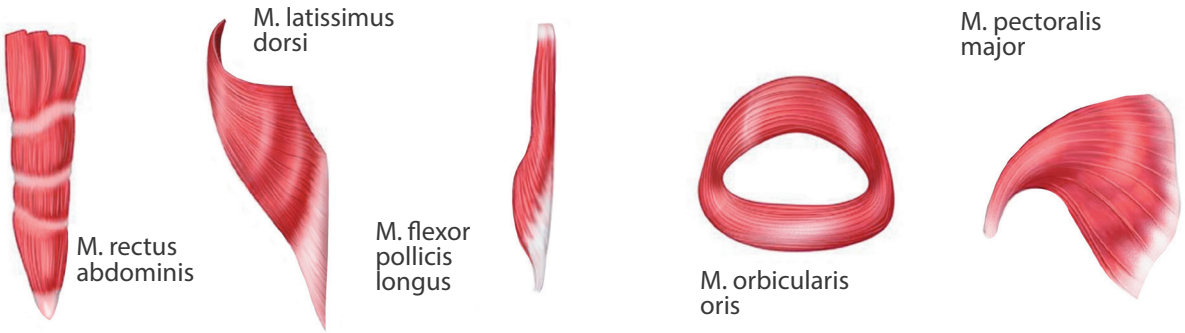

Görsel 2.22: Kasların isimlendirme örnekleri

7. 2. İskelet Kaslarının Yapısı

İskelet kasları çok sayıda uzun ve ince **kas lifi**nden (çok hücreden oluşan kas hücresi) oluşur. Kas liflerini saran zara **endomisyum** denir. Birçok kas lifi bir araya gelerek **kas demetleri**ni (fasciculus) oluşturur. Kas demetlerini saran zara **perimisyum** denir. Kas demetleri bir araya gelerek iskelet kasını oluşturur. Kası saran en dıştaki zara ise **epimisyum** denir. Ayrıca onun da üzerinde tüm kasların üzerini örten **fascia** bulunur. Kasların uç kısımlarında kasılma özelliği olmayan ve kemiklere tutunmasını sağlayan **kas kirişleri** (tendon) bulunur (Görsel 2.23).

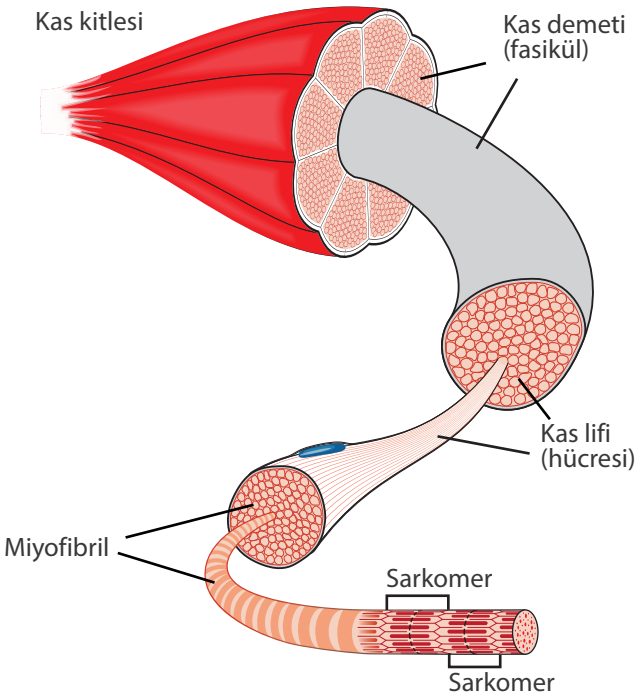

Görsel 2.23: İskelet kasının yapısı

Çoğu iskelet kasının iki ucu ve kas karnı denilen, kasılabilme özelliği olan bir gövdesi (venter) bulunur. Kasın kemiklere yapışan başlangıç ucuna **origo** (orijin), sonlanma ucuna ise **insertio** (insersiyo) adı verilir. Orijin genellikle gövdeye yakın insersiyo ise gövdeye uzak uçtur. Kas kasıldığında hareketsiz veya az hareketli olan uç orijin, hareketli uç ise insersiyodur.

Aynı işleve yönelik çalışan kaslara **sinerjist kaslar,** birbirine zıt çalışan kaslara **antagonist kaslar** denir. Örneğin, elin fleksör kasları birbirinin sinerjisti, esktansör kasların antagonistidir. İskelet kasları, istirahat halindeyken hafif gergin bir şekilde durur. Buna **kas tonüsü** denir.

İskelet kası hücrelerinin sarkoplazmalarında bol miktarda **miyozin** ve **aktin** iplikçiği bulunur. Bu iplikçikler, kasın kasılmayı sağlayan yapılarıdır. Bir kasın hareket oluşturabilmesi için en az iki ayrı kemiğe tutunması ve bir eklemi çaprazlaması gerekir.

7. 3. Kasın Kasılma Mekanizması

Miyozin ve aktin iplikçikleri; sarkoplazma içinde aktinler miyozinlerin etrafında olacak şekilde, uzunlamasına ve düzenli olarak yerleşmiştir. Bu yerleşimden dolayı iskelet kasları açık ve koyu alanlar şeklinde çizgilenme gösterir. Miyozin koyu, aktin açık alanları oluşturur. Ortada bir miyozin ve iki yanda aktinlerin oluşturduğu en küçük kasılabilir yapıya **sarkomer** (sarcomer) denir. Aktinlerin yer aldığı sarkomere ait iki kenar, **Z bandını** oluşturur. Kasılma, iki Z bandının birbirine yaklaşmasıyla gerçekleşir. Z bantlarını birbirine yaklaştıran mekanizma; miyozinin iki yandaki aktinleri sarkomerin merkezine doğru çekerek kaydırmasıdır. Uç uca yüzlerce sarkomerin aynı anda kasılmasıyla tüm kas kitlesi kasılmış olur (Görsel 2.24).

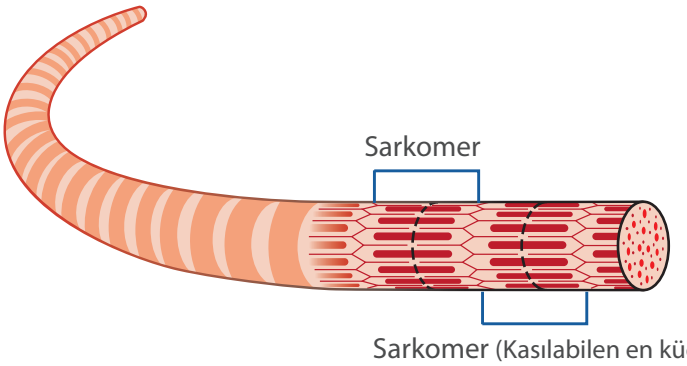

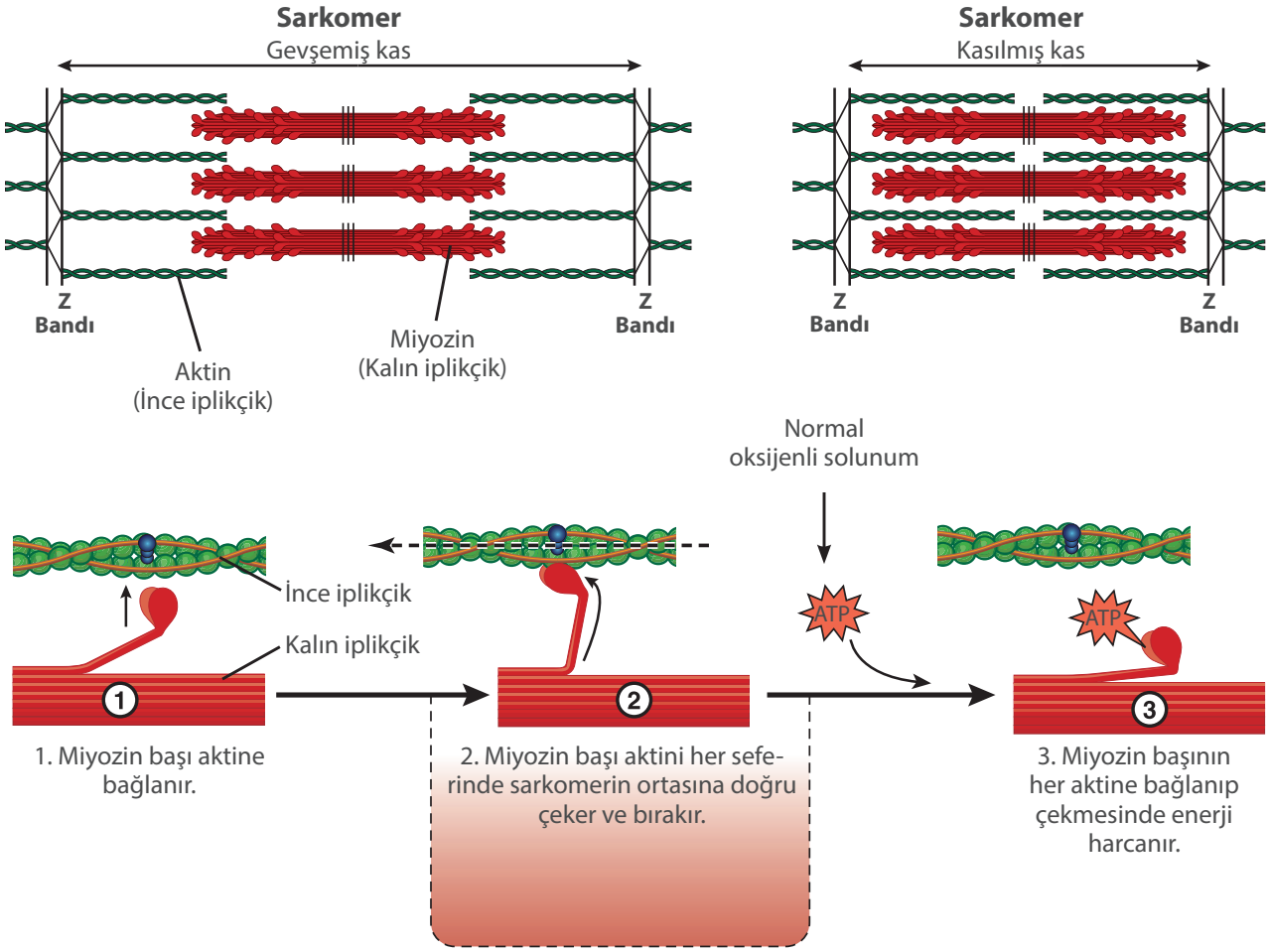

Görsel 2.24: Kasılma mekanizması

Kasılma için sinirsel uyarı gerekir. Motor sinirlerin akson (sinir teli) uçları çizgili kaslarla pek çok noktadan bağlantı (motor uç plak) yapar. Kasa uyarı ulaştığında kas hücresinde aksiyon potansiyeli başlar. Uyarılan hücrenin sarkoplazmik retikulumunda depo edilmiş olan kalsiyum iyonları serbest bırakılır. İplikçikler arasına dağılan kalsiyum iyonları, miyozinin aktine bağlanmasını sağlar. Böylece miyozin, aktini iki yandan çekerek kasılmayı gerçekleştirir. Kasılma sırasında enerji harcanır. Gevşeme durumunda kalsiyum iyonları sarkoplazmik retikuluma aktif taşıma ile tekrar alınır. Aktif taşıma yapıldığından gevşeme sırasında da enerji harcanır.

Kasların kasılmasını sağlayan en küçük uyarı şiddetine **eşik değer** denir. Kas, eşik değerin altındaki uyarılara tepki göstermez. Eşik değerin üzerindeki uyarılara ise aynı şiddette tepki gösterir. Buna **ya hep ya hiç prensibi** denir.

7. 4. İskelet Kaslarının Yardımcı Elemanları

İskelet kaslarının kasılabilen bölümleri dışında yardımcı elemanları da vardır. Bunlarla hem kemik ya da kaslara tutunur hem de sert dokulardan korunur (Tablo 2.11).

Tablo 2.11:İskelet Kaslarının Yardımcı Elemanları

Yardımcı Eleman	Özellikleri
Kas kirişi (Tendon)	Sıkı bağ dokudan yapılmış dayanıklı, kasların kemiklere tutunmasını sağlayan yapıdır. Çoğunlukla şerit şeklinde olmakla birlikte yassı ve geniş şekilde de olabilir (aponevroz).
Akzar (Fascia)	Kasları; dolayısıyla tüm vücudu saran sağlam, dayanıklı ve çoğunlukla gümüş renkli zardır. Kasların hem tek tek hem de toplu halde kasılmasına yardım eder.
Sinovyal kese (Bursa synovialis)	Çıkıntılı kemik kısımlar ile kas ve tendon arasına koruyucu bir yastık gibi giren, içinde sinovyal sıvı bulunan kesedir.
Kiriş kını (Vagina synovialis tendinis)	Kemik veya diğer sert kısımlardan geçen tendonları bir kılıf gibi saran, içinde sinovyal sıvı bulunan kesedir.

7. 5. Vücudumuzdaki Önemli İskelet Kasları

İskelet kasları; **baş, boyun, gövde, üst** ve **alt ekstremite** kasları olmak üzere beş grupta incelenir.

7. 5. 1. Baş Kasları

Baş bölümündeki iskelet kasları **mimik** (yüz) ve **çiğneme** kasları olarak iki grupta incelenir.

- **Mimik Kasları:** Sayıları 20'den fazladır. Tüm mimik kasları yüz kemiklerinden başlayıp deride sonlanır. Bu sayede sevinç, üzüntü, şaşkınlık, korku gibi durumlarda deriyi hareket ettirerek yüz ifadelerini oluşturur. Mimik kaslarından bazıları aşağıda verilmiştir (Görsel 2.25):

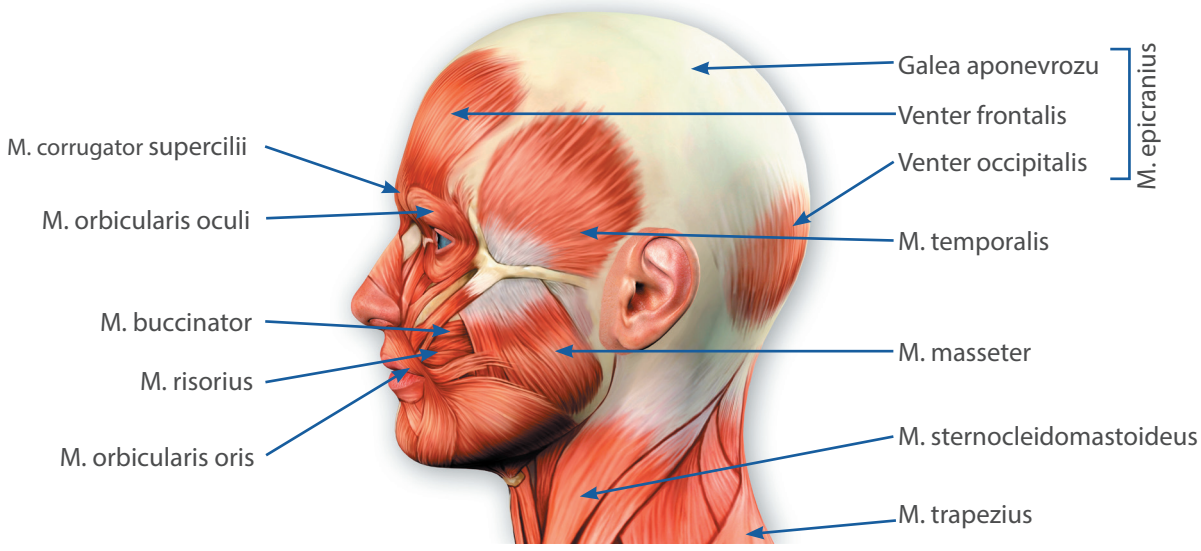

Görsel 2.25: Önemli mimik kasları

M. Epicranius (Kafa Üst Kası)
Oksipital kemikten kaş kemerlerine kadar uzanan kastır. Orta bölümünde kas lifi yoktur. Ön parçaya venter frontalis, arka parçaya venter occipitalis denir. Kaşları gerer ve alında kırışıklık oluşturur.
M. Orbicularis Oculi (Göz Çevre Kası)
Göz çevresi ve kapakları içinde yer alır. Göz kapaklarını sıkıca kapatır.
M. Orbicularis Oris (Ağız Çevre Kası)
Ağzın etrafında yer alır. Ağzı kapatır ayrıca dudakları öne doğru çeker. Konuşma işlevine yardım eder.

M. Buccinator (Üfürtücü Kas)
Hem çiğneme hem de mimik kasıdır. Yanak duvarını oluşturur. Yanakları dişlere doğru sıkıştırıp üfleme hareketi yaptırır. Müzik aleti çalınmasına yardım eder.

M. Corrugator Supercilii (Kaş Çatan Kas)
Kaşı içe ve aşağı çeker. Alında dikey kırışıklık oluşturur. Kaşların çatılmasını sağlar.

M. Risorius (Tebessüm Kası)
Ağız köşesinde sonlanır. Ağız köşelerini geriye çeker. Tebessüm ifadesi oluşturur. Ayrıca sırıtma ya da alaycı yüz ifadesi de oluşturur.

- **Çiğneme Kasları:** 4 çift çiğneme kası vardır. Çiğneme ve çene hareketlerinden sorumludur. İnsersiyoları alt çene kemiğinin farklı noktalarıdır (Görsel 2.26).

M. Masseter (Çiğneme Kası)
Üst çeneden başlayıp alt çene kemiğinin köşesinde sonlanır. Dişleri birbirine yaklaştırmak için alt çeneyi kapatır.

M. Temporalis (Şakak Kası)
Şakak kemiğinden başlayıp alt çene kemiğinin kol bölümünde sonlanır. En kuvvetli çiğneme kasıdır. Mandibulayı yukarı kaldırıp ağzı kapatır.

M. Pterygoideus Medialis (İç Yan Kanatsı Kas)
Mandibula köşesinin iç kısmında sonlanır. Çift taraflı kasılırsa ağzın kapatılmasına yardım eder. Tek taraflı kasılırsa alt çeneyi kendine doğru çeker.

M. Pterygoideus Lateralis (Dış Yan Kanatsı Kas)
Alt çene ekleminin diskinde sonlanır. Çift taraflı kasılırsa ağzın açılmasını sağlar. Ağzı açan tek çiğneme kasıdır.

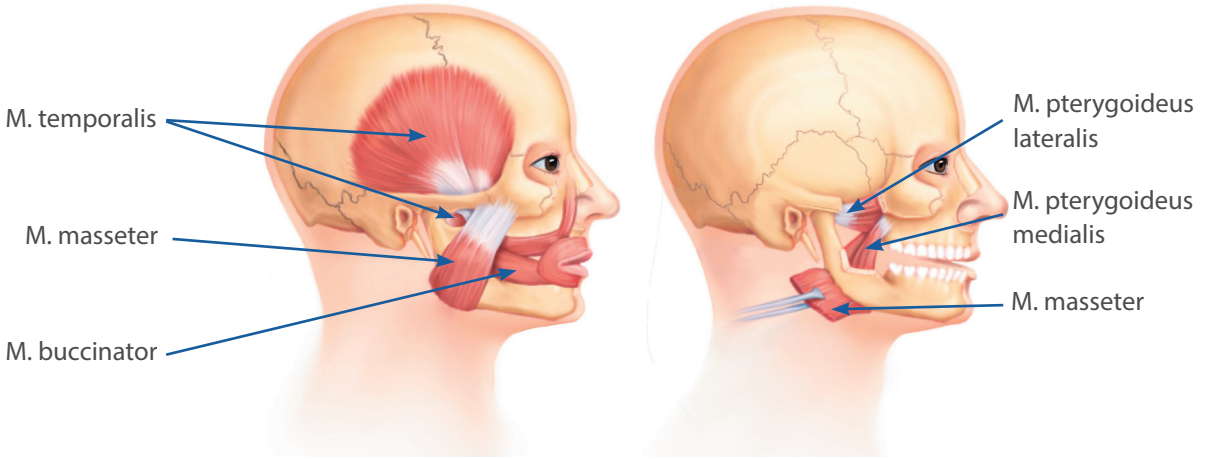

Görsel 2.26: Çiğneme kasları

7. 5. 2. Boyun Kasları

Boyun kasları; **yüzeysel, hyoid altı, hyoid üstü, derin** ve **ense kasları** şeklinde gruplandırılarak incelenir. Boyun kaslarından ikisi aşağıda verilmiştir (Görsel 2.27).

M. Sternocleidomastoideus (SCM)
Sternum sapı ve klavikuladan başlayıp temporal kemiğin mastoit çıkıntısında sonlanır. Boynun yan tarafında bulunan kalın ve yüzeysel bir kastır. Tek taraflı kasılınca başı kendi tarafına eğer, yüzü karşı tarafa baktırır. Çift taraflı kasılırsa başa fleksiyon yaptırır.

M. Platysma
Göğüsten başlayıp boynun iki kenarından yukarıya uzanarak mandibulanın alt kenarında sonlanır. Yüzeysel bir kastır. Ağzın açılmasına yardım eder. Ağız köşelerini ve alt dudağı aşağı çekerek mimik işlevine de katkı yapar.

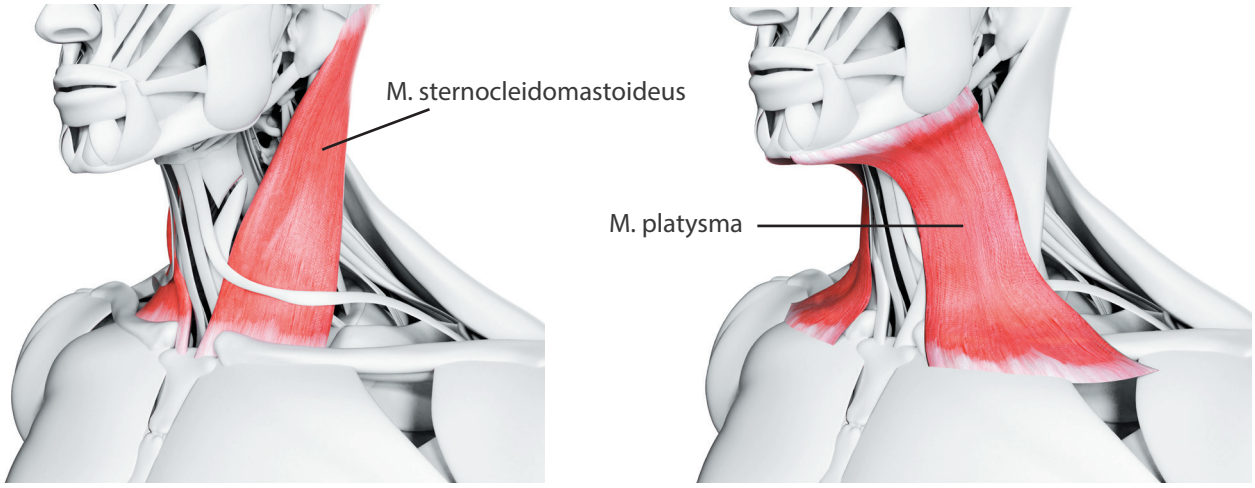

Görsel 2.27: Önemli boyun kasları

7. 5. 3. Gövde Kasları

Gövde kasları; **göğüs, sırt** ve **karın kasları** şeklinde gruplandırılarak incelenir.

7. 5. 3. 1. Göğüs Kasları

Yüzeysel göğüs kasları daha çok üst ekstremitelerin hareketlerine, derin göğüs kasları ise daha çok solunuma yardımcı olur. Bazı önemli göğüs kasları aşağıda verilmiştir (Görsel 2.28):

- **Yüzeysel Göğüs Kasları**

M. Pectoralis Major (Büyük Göğüs Kası)

Göğüs kafesinin üst ön kısmını örten, geniş yelpaze şeklinde ve kalın bir kastır. Koltuk altının ön duvarını oluşturur. Klavikula ve sternumdan başlayıp humerusta sonlanır. Derin ve kuvvetli soluk almaya yardım eder. Kola addüksiyon, fleksiyon ve iç rotasyon yaptırır.

M. Pectoralis Minor (Küçük Göğüs Kası)

Büyük göğüs kasının altında üçgen şeklinde bir kastır. 2-5'inci kaburgaların ön yüzünden başlar, skapulanın korakoid çıkıntısında sonlanır. Skapulayı öne doğru çeker. Soluk almaya yardım eder.

M. Subclavius (Köprücük Altı Kası)

Birinci kaburga ile klavikula arasında uzanan küçük bir kastır. Koltuk altı damar ve sinir ağını korur.

M. Serratus Anterior (Ön Dişli Kas)

Göğüs yan duvarında yassı, eldiven parmağı gibi dişleri olan bir kastır. Kaburgalar ile skapula arasındadır. Skapulayı kaburgalara doğru çeker. Soluk almaya yardım eder.

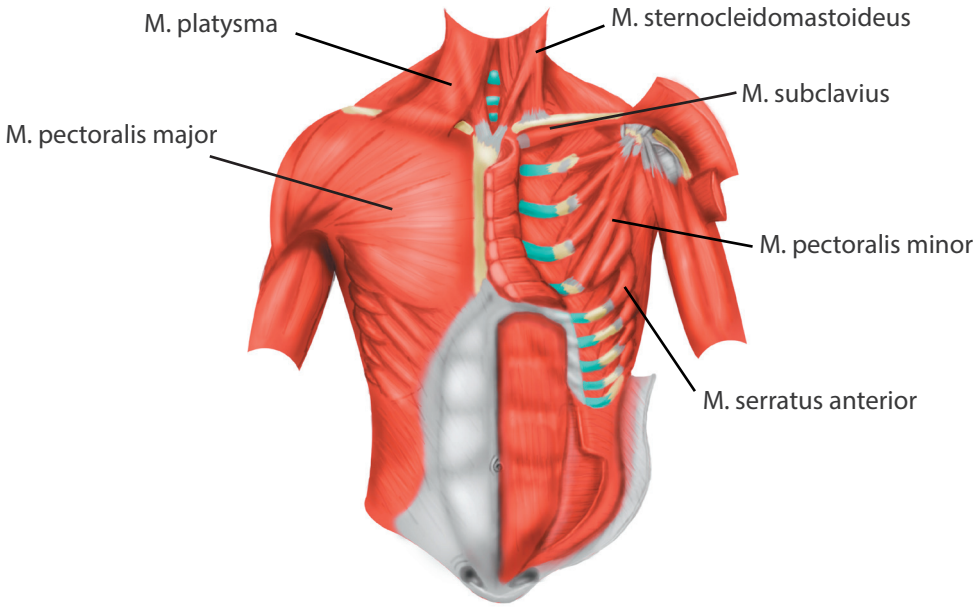

Görsel 2.28: Yüzeysel göğüs kasları

- **Derin Göğüs Kasları**

M. Intercostales Externi (Dış Kaburgalar Arası Kaslar)

Kaburgalar arasında dışta ve yüzeysel bulunan 11 çift kastır. Kaburgaları yukarı kaldırarak göğüs boşluğunun hacmini artırır ve soluk almaya yardım eder. Her kas iki kaburga arasında yukardan aşağı ve arkadan öne doğru uzanır (Görsel 2.29).

M. Intercostales Interni (İç Kaburgalar Arası Kaslar)

Kaburgalar arasında ve içte yer alan 11 çift kastır. Kaburgaları aşağı çekerek göğüs boşluğunun hacmini daraltır ve soluk vermeye yardım eder. Her kas iki kaburga arasında aşağıdan yukarı ve önden arkaya doğru uzanır. Lifleri intercostales externinin liflerine dik seyreder (Görsel 2.29).

Diaphragma (Diyafragma Kası)

Göğüs ve karın boşluğunu ayıran kubbe şeklinde bir kastır. Kubbenin orta kısmı tendon, kenarları kas liflerinden oluşur. Üzerinde aort atardamarı, yemek borusu ve alt ana toplardamarın geçtiği üç delik bulunur. Diyafragma, soluk almayı sağlayan esas kastır. Kasıldığı zaman düzleşerek karın organlarını aşağı iter. Böylece göğüs boşluğunu genişleterek soluk almayı sağlar. Diyafragma gevşeyince eski halini alır ve soluk verme gerçekleşir (Görsel 2.29).

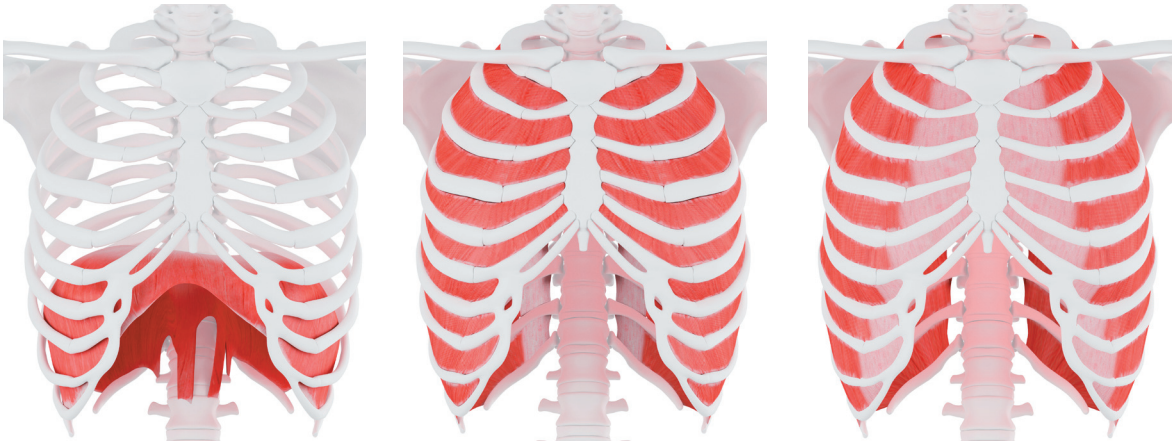

Görsel 2.29: Derin göğüs kasları

7. 5. 3. 2. Sırt Kasları

Sırt kasları; **yüzeysel, orta** ve **derin** olmak üzere üç grupta incelenir. Bazı önemli sırt kasları aşağıda verilmiştir (Görsel 2.30).

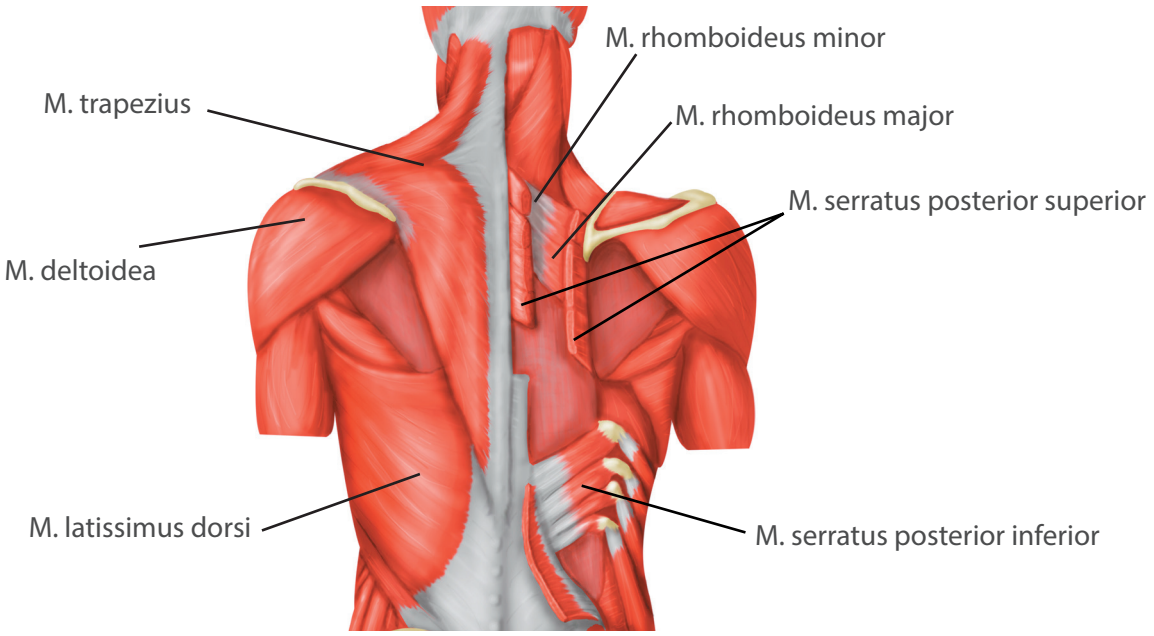

Görsel 2.30: Sırt kasları

M. Trapezius (Yamuk Kas)
Oldukça ince olup sırtın üst bölgesi ve ensenin en yüzeysel kasıdır. Kolun yukarı kaldırılmasına yardım eder. Orta lifler skapulayı omurgaya doğru çeker.

M. Latissimus Dorsi (Sırt Geniş Kası)
Sırtın en geniş kasıdır. Sırtın arka alt ve yan kısımlarını örter. Kola addüksiyon, içe rotasyon ve ekstansiyon yaptırır.

M. Rhomboideus Major (Büyük Romboid Kas)
Trapez kasın önünde dikdörtgen şeklinde küçük, yassı bir kastır. Skapulayı omurgaya doğru çeker, sabitler.

M. Rhomboideus Minor (Küçük Romboid Kas)
Büyük romboid kasın üst tarafında yer alır ve onunla beraber skapulayı omurgaya doğru çeker.

M. Serratus Posterior Superior (Üst Arka Dişli Kas)
Kasıldığı zaman kaburgaları yukarı doğru kaldırarak göğüs boşluğunu genişletir ve soluk almaya yardımcı olur.

M. Serratus Posterior Inferior (Alt Arka Dişli Kas)
Kasıldığı zaman kaburgaları aşağı doğru çekerek göğüs boşluğunu daraltır ve soluk vermeye yardımcı olur.

7. 5. 3. 3. Karın Kasları

Karın boşluğundaki organları saran ve koruyan kaslardır. Organlara basınç uygulayarak dışkı yapma, idrar yapma, kusma, soluk alıp verme ve doğuma yardımcı olur. Gövdenin fleksiyon ve rotasyonunu sağlar.

İki yandaki karın kaslarının aponevrozları ön orta hatta birleşerek **ak çizgi**yi (linea alba) oluşturur. Linea alba, sternumun ksifoit çıkıntısı ile simfizis pubis arasında uzanır. Bazı önemli karın kasları aşağıda verilmiştir (Görsel 2.31):

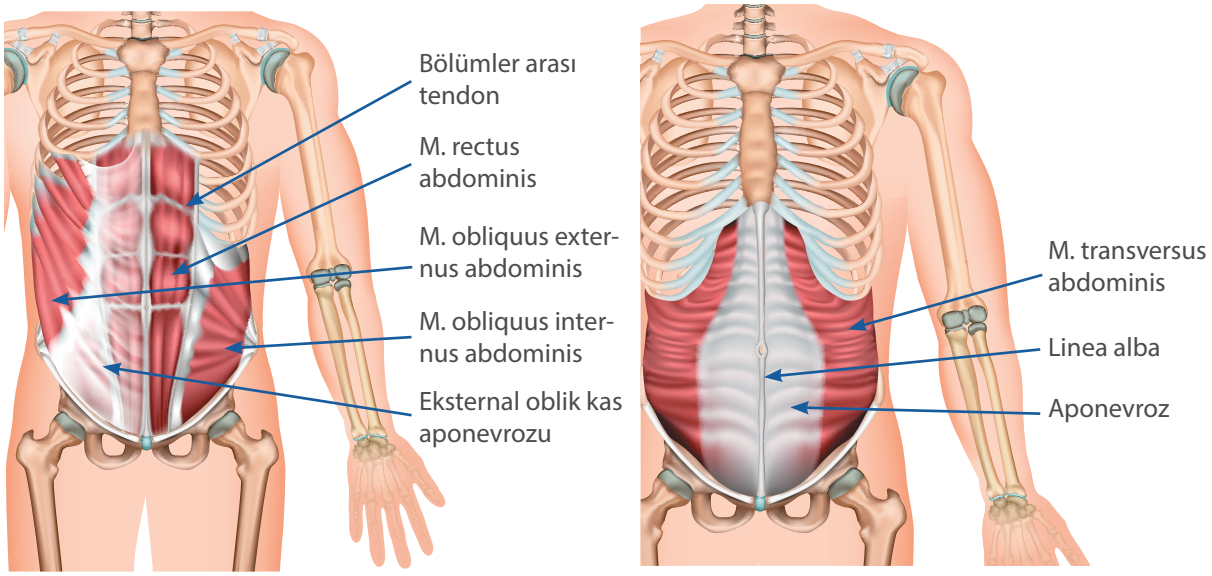

Görsel 2.31: Karın kasları

M. Rectus Abdominis (Dik Karın Kası)

Karnın ön duvarında strenum ve kaburgalardan başlayıp simfizis pubise kadar uzanan dikey seyirli çift kastır. İki kas, linea alba (ak çizgi) ile birbirinden ayrılır. Kasıldığında gövdeye fleksiyon yaptırır. M. Obliquus externus abdominis aponevrozunun altında kalır. Yaklaşık 30 cm uzunluğunda, 5 cm genişliğindedir. Kas, ara tendonlarla 3-4 yerde kesintiye uğrayarak 4-5 parçaya ayrılır. Kasları iyi gelişmiş ve zayıf insanlarda parçalı kas görünümü oluşturur.

M. Obliquus Externus Abdominis (Dış Eğik Karın Kası)

Karın kaslarının en geniş ve yüzeysel olanıdır. Karnın ön ve yan tarafında yer alır. Gövdenin fleksiyon ve rotasyonuna yardımcı olur.

M. Obliquus Internus Abdominis (İç Eğik Karın Kası)

Karnın dış eğik kasının altında, enine karın kasının üzerinde yer alır. Dış eğik karın kası ile sinerjist çalışarak gövdenin fleksiyon ve rotasyonuna yardımcı olur.

M. Transversus Abdominis (Enine Karın Kası)

Karnın ön yan duvarının en içte kalan kasıdır. Kuvvetli soluk vermeye yardım eder.

M. Pyramidalis (Piramit Kas)

Karnın ön bölümünde pubisten başlayıp linea albada sonlanan küçük üçgen şeklinde kastır. Kasıldığında linea albayı gerer.

M. Quadratus Lumborum (Bel Dörtgen Kası)

Karın kasları içinde arka tarafta bulunan tek kastır. Leğen kemiği ile 12'nci kaburga ve bel omurları arasında yer alır. Tek taraflı kasılırsa gövdenin yana fleksiyonuna neden olur.

7. 5. 4. Üst Ekstremite Kasları

7. 5. 4. 1. Omuz Kasları

M. Deltoideus

Üç kısımdan oluşan ve omuz kabarıklığını oluşturan kastır. Asıl işlevi kola abdüksiyon yaptırmaktır. Bunun yanı sıra farklı kısımlarıyla diğer kasların hareketlerine de katkıda bulunur (Görsel 2.32).

M. Teres Major (Büyük Silindirik Kas)

Skapula ile humerus arasında uzanır. Kola addüksiyon, ekstansiyon ve iç rotasyon yaptırır (Görsel 2.32).

M. Teres Minor (Küçük Silindirik Kas)

Skapula ile humerus arasında uzanır. Kola dış rotasyon yaptırır (Görsel 2.32).

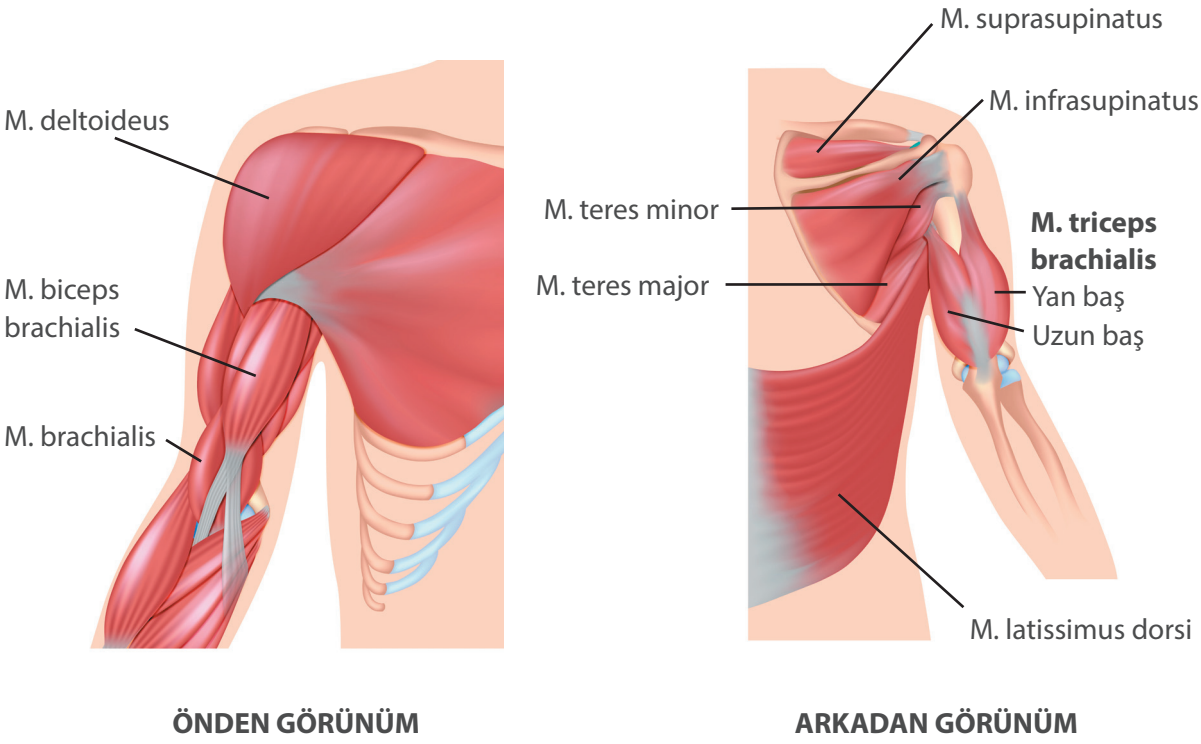

Görsel 2.32: Omuz kasları

7. 5. 4. 2. Kol Kasları

Elin **fleksör** kasları ön kolun ön bölümünde, elin **ekstansör** kasları ise ön kolun arka bölümünde yer alır. Kol bölgesindeki bazı önemli kaslar şunlardır:

M. Biceps Brachialis (İki Başlı Kol Kası)

Kolun ön bölümünde bulunan iki başlı kastır. Skapuladan başlayıp radiusta sonlanır. Ön kola supinasyon ve fleksiyon yaptırır (Görsel 2.33).

M. Brachialis (Kol Kası)

Humerusun ön yüzünden başlayıp ulnanın üst ucunda sonlanır. Ön kola fleksiyon yaptırır (Görsel 2.33).

M. Coracobrachialis (Korakobrakial Kas)

Korakoid çıkıntı ile humerus arasındadır. Ön kola fleksiyon ve addüksiyon yaptırır (Görsel 2.33).

M. Triceps Brachialis (Üç Başlı Kol Kası)

Kolun arkasında bulunan üç başlı kastır. Bir ucu skapula, iki ucu humerustan başlayıp ulnanın olekranon çıkıntısında sonlanır. Ön kola ekstansiyon yaptırır (Görsel 2.32).

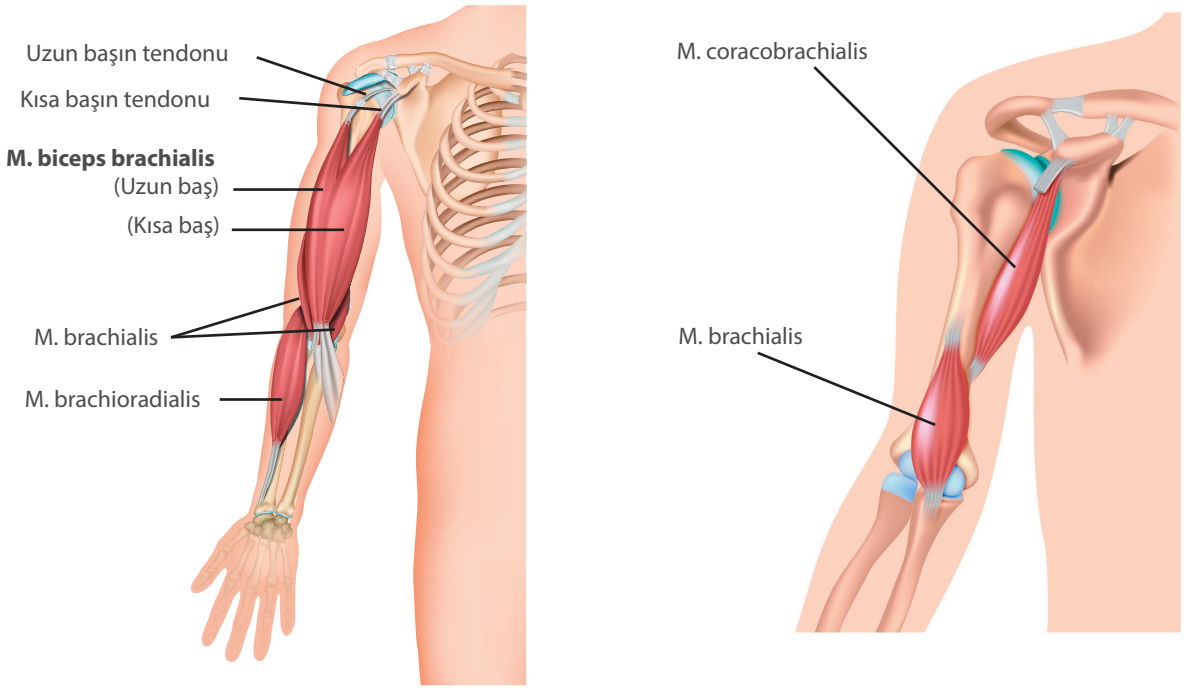

Görsel 2.33: Üst ekstremite kasları

7. 5. 5. Alt Ekstremite Kasları

7. 5. 5. 1. Kalça Kasları

M. Iliopsoas

Leğen kemiği ve bel omurlarından başlayıp femurun üst bölümünde sonlanır. Uyluğun en güçlü fleksör kasıdır.

M. Gluteus Maximus (Büyük Kalça Kası)

Vücudun en kalın kasıdır. İliumun dış yüzü ve sakrumdan başlayıp femurda sonlanır. Uyluğun en güçlü ekstansör kasıdır. Uyluğa ekstansiyon ve dışa rotasyon yaptırır. İliopsoas kasının antagonistidir.

M. Gluteus Medius (Orta Kalça Kası)

Büyük kalça kasının altında yar alır. Leğen kemiğinden başlayıp femurda sonlanır. Uyluğun en güçlü abdüktör kasıdır.

M. Gluteus Minimus (Küçük Kalça Kası)

En altta yer alan kalça kasıdır. Leğen kemiğinden başlayıp femurda sonlanır. Uyluğa abdüksiyon yaptırır (Görsel 2.34).

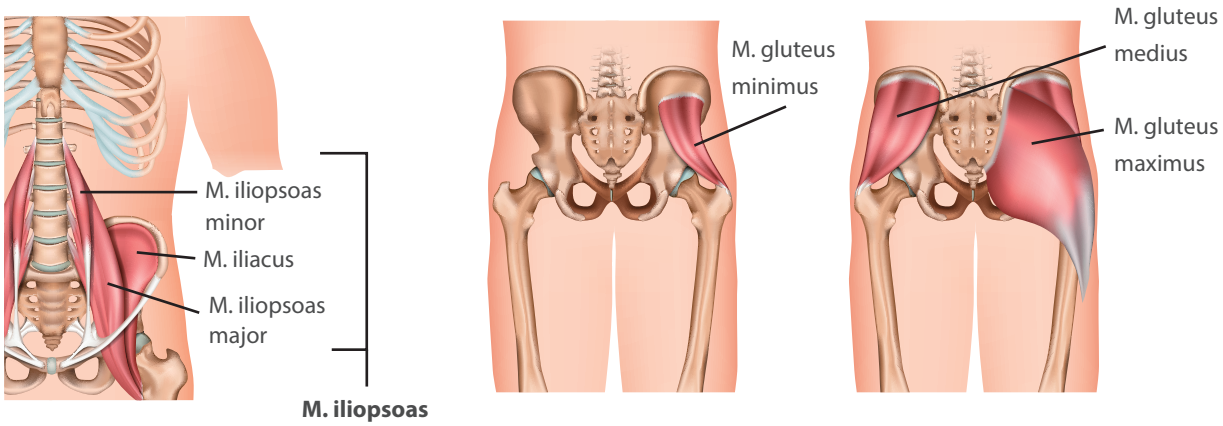

Görsel 2.34: Kalça kasları

7. 5. 5. 2. Uyluk Kasları

M. Sartorius (Terzi Kası)

Vücudun en uzun kasıdır. Leğen kemiğinden başlayıp ön iç yanından geçerek tibia kemiğinin üst ucunda sonlanır. Uyluğa fleksiyon ve abdüksiyon yaptırır. Diz yarım fleksiyondayken baldıra iç rotasyon yaptırır (Görsel 2.35).

M. Quadriceps Femoris (Uyluk Dört Başlı Kası)

Uyluğun ön bölgesindeki dört kasın (m. rectus femoris, m. vastus lateralis, m. vastus medialis, m. vastus intermedius) birleşmesinden oluşur. Dört baştan biri leğen kemiği diğer üçü femurdan başlar. Aşağı doğru uçlar birleşerek tek bir tendon oluşturur. Tendon diz üzerinden geçer ve tibia kemiğinde sonlanır. Patella bu kasın tendonu içine yerleşmiştir. Diz eklemine ekstansiyon yaptırır (Görsel 2.35).

Hamstring Grubu Kaslar

Arka adele de denir. Üç kastan (m. biceps femoris, m. semitendinosus, m. semimembranosus) oluşur. Bu kaslar oturak kemiğinden başlayıp tibia ve fibula kemiğinde sonlanır. Kalçaya ekstansiyon ve dize fleksiyon yaptırır. Sporcuların en çok sakatlandıkları kasların başında gelir (Görsel 2.35).

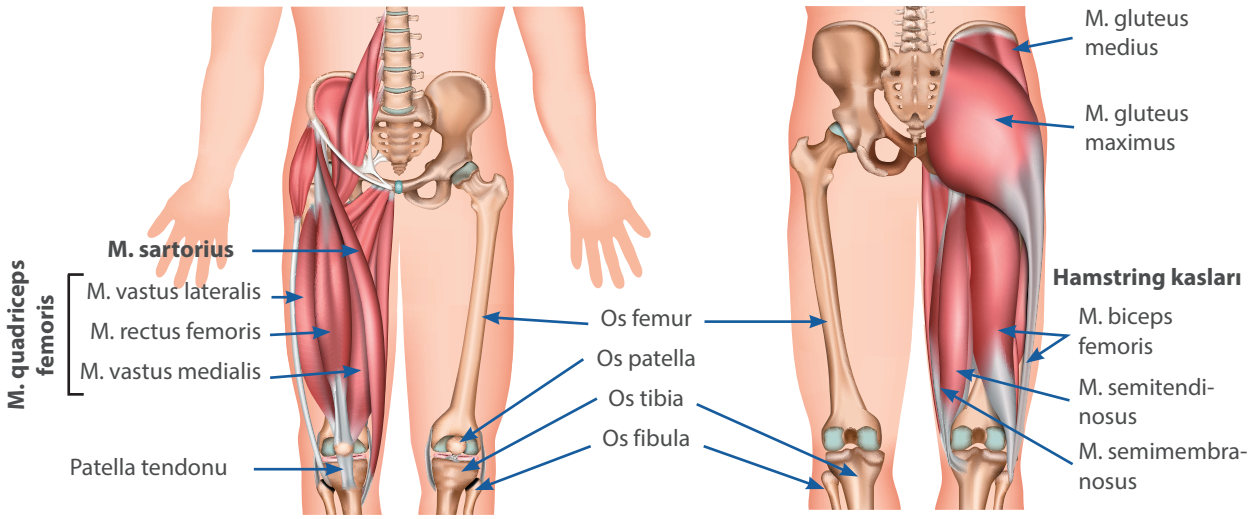

Görsel 2.35: Uyluk ön ve arka kasları

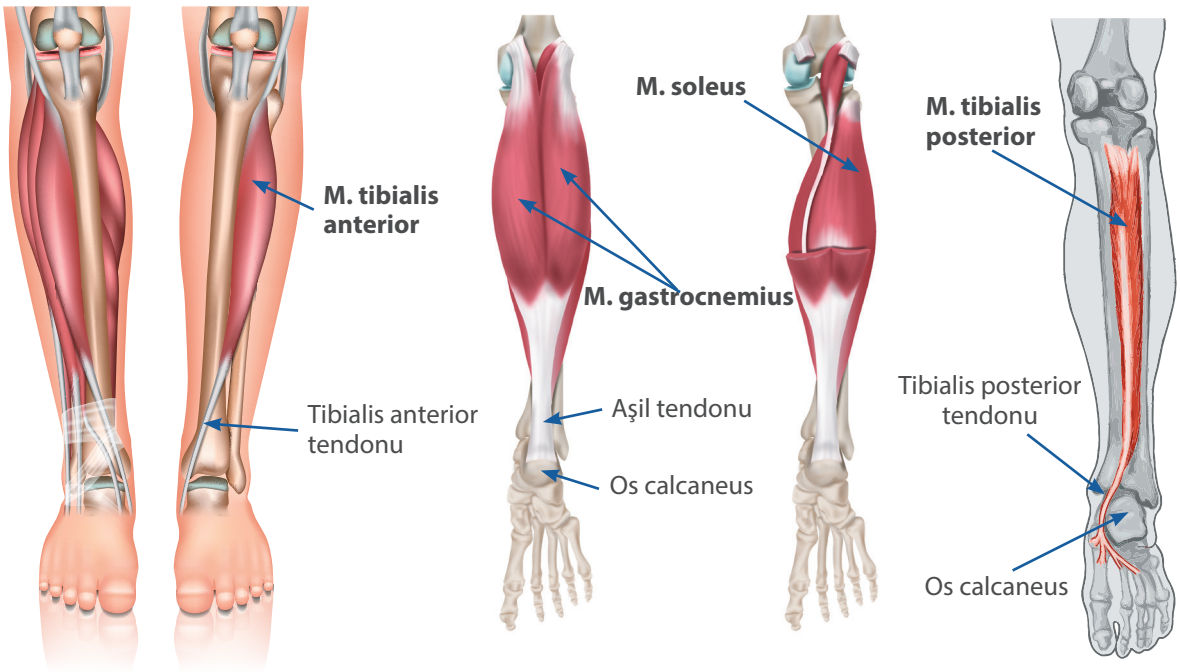

Görsel 2.36: Baldır kasları

7. 5. 5. 3. Baldır Kasları

M. Tibialis Anterior (Ön Tibia Kası)

Tibia kemiğinin ön, dış ve yan tarafında bulunur. Tibia kemiğinin üst ucundan başlayıp birinci ayak tarak kemiğinde sonlanır. Ayağa dorsifleksiyon (ekstansiyon) ve inversiyon yaptırır (Görsel 2.36).

M. Tibialis Posterior (Arka Tibia Kası)

Tibia ve fibula kemiğinin arkasında bulunur. Buradan başlayıp 2, 3 ve 4'üncü ayak tarak kemiğinde sonlanır. Ayağa plantar fleksiyon ve inversiyon yaptırır (Görsel 2.36).

M. Triceps Surae (Baldır Üç Başlı Kası)

Baldırın arkasındaki kabarıklığı yapan kastır. Bu kas, m. gastrocnemius ve m. soleus kasının birleşmesinden oluşur. İki kas tibianın üst ucundan başlayıp **aşil tendonu**nu oluşturduktan sonra topuk kemiğinde sonlanır. Ayağa plantar fleksiyon yaptırır (Görsel 2.36).

Sıra Sizde

- Kas eğitim plakası üzerinde baş, boyun, göğüs, karın ve sırt kaslarını göstererek bunların Latince isimlerini söyleyiniz.
- Üst ekstremite kaslarının yerlerini kendi vücudunuz üzerinde göstererek bunların Latince isimlerini söyleyiniz.
- Alt ekstremite kaslarını gruplandırarak bunların Latince isimleri ile bir tablo oluşturunuz.

UYGULAMA FAALİYETİ 6

Aşağıdaki kelime oyununda iskelet kasının yardımcı elemanlarıyla ilgili tanımlara uyan kelimeleri kutucuklara yazınız.

1			Z		R							
2		İ			Ş		I					
3		İ			V		A		K			E
4		E		D		N						

1. Kasların hem tek tek hem de müşterek halde kasılmasına destek olan yardımcı yapıdır.
2. Kemik veya diğer sert kısımlardan geçen tendonları bir kılıf gibi saran yapıdır.
3. Kas ve tendonlar arasına koruyucu bir yastık gibi giren, içinde sıvı bulunan yardımcı yapıdır.
4. Kasların kemiklere tutunmasını sağlayan yapıdır.

8. HAREKET SİSTEMİ İLE İLGİLİ TERİMLER

8. 1. Hareket Sistemine İlişkin Anatomik ve Tanısal Terimler

8. 1. 1. Hareket Sistemine İlişkin Anatomik Terimler

- **Aponeurosis:** Kasları birbirine ya da kemiklere bağlayan örtü şeklinde tendon benzeri yapı.
- **Bursa:** İçinde kaygan sıvı bulunan kese.
- **Cavitas medullaris:** İçinde sarı kemik iliği bulunan kemik gövdesi içindeki boşluk.
- **Condyle:** Kemik ucundaki yumru şeklinde kabartı.
- **Diaphysis:** Uzun kemiklerin gövde bölümü.
- **Endosteum:** Kemik içindeki boşluğun iç yüzeyini örten bağ dokudan zar.
- **Epicondyle:** Kemik kondili üzerindeki daha küçük kabartı.
- **Epiphysis:** Uzun kemiklerin iki ucundan her biri.
- **Facies articularis:** Kemiklerin eklem yüzü.
- **Fibramuscularis:** Kas teli, kas lifi.
- **Ligamentum:** Ekleme katılan kemikler arasında uzanan bağ.
- **Medulla ossium:** Kemik iliği.
- **Meniscus articularis:** Bazı oynar eklemlerin eklem yüzleri arasında bulunan kıkırdak dokudan yapılar.
- **Metaphysis:** Diafiz ile epifiz arasındaki epifiz kıkırdağının yer aldığı bölüm.
- **Os breve:** Uzunluğu, genişliği ve kalınlığı birbirine yakın olan kemik, kısa kemik.
- **Os longum:** Uzunluğu genişliğinden büyük olan kemik, uzun kemik.
- **Os planum:** İnce ve yassı kemikler.
- **Perimysium:** Çizgili kas demetini örten zar.
- **Tendon:** Kas kirişi.

8. 1. 2. Hareket Sistemine İlişkin Tanısal Terimler

- **Achondroplasia:** Kalıtsal bir cücelik tipi.
- **Ankylosis:** Eklem katılığı, eklem sertliği. Eklemin bükülmemesi.
- **Arthritis:** Eklemin iltihabı.
- **Arthroscopy:** Eklem içini küçük bir kamera ile incelemek için yapılan işlem.
- **Bunion:** Ayakta oluşan iltihaplı şişlik.
- **Bursitis:** Bursa adı verilen keselerin iltihabı.
- **Chondroma:** İyi huylu kıkırdak tümörü.
- **Chondrosarcoma:** Kötü huylu kıkırdak tümörü.
- **Claudication:** Topallama, topallamak.
- **Congenital torticollis:** Doğuştan boyun eğriliği.
- **Contracture:** Kasın sürekli kasılma hâlinde olması.
- **Dislocation:** Çıkık.
- **Distortion:** Burkulma.
- **Doğuştan kalça çıkığı:** Femur başının acetabulum dışına doğumsal olarak çıkmış olması.
- **Fascitis:** Fasya iltihabı.
- **Fibrositis:** Fibröz dokunun iltihabı.

- **Fracture:** Kırık.
- **Gout:** Ürik asidin eklemlerde birikmesiyle oluşan hastalık, damla hastalığı.
- **Hallux rigitus:** Ayak başparmağı eklemindeki sertlik.
- **Hallux valgus:** Dışa çarpık ayak başparmağı.
- **Hallux varus:** İçe çarpık ayak başparmağı.
- **Kyphosis:** Kamburluk.
- **Lordosis:** Gövdenin arkaya doğru eğilmesi.
- **Lumber disk lezyonu:** Bel bölgesi omurları arasındaki disklerde görülen lezyon.
- **Multiple myeloma:** Kemiklerde miyelom oluşması şeklinde görülen hastalık.
- **Myasthenia gravis:** Kaslarda çalışma gücünün ileri derecede azalması.
- **Myasthenia:** Kas güçsüzlüğü.
- **Myeloma:** Kemik iliğinden kaynaklanan kötü huylu tümör.
- **Myoma:** Kas dokusunun iyi huylu tümörü.
- **Myosarcoma:** Kas dokusunun kötü huylu tümörü.
- **Myositis:** Kas iltihabı.
- **Osteitis:** Kemik iltihabı.
- **Osteoarthritis:** Kemik ve eklem iltihabı.
- **Osteoclast:** Kemik iliğinde oluşan, kemik dokunun yıkılmasında görevli hücre.
- **Osteoclastoma:** Osteoclast hücresi kaynaklı iyi huylu kemik tümörü.
- **Osteoma:** Kemik dokusunun iyi huylu tümörü.
- **Osteomalacia:** Kemik yumuşaması.
- **Osteomyelitis:** Kemik ve kemik iliğinin iltihabı.
- **Osteoporosis:** Kemik yoğunluğunda azalma, kemik erimesi.
- **Osteosarcoma:** Kemik dokusunun kötü huylu tümörü.
- **Periarthritis:** Eklem çevresindeki dokuların iltihabı.
- **Periostitis:** Kemik dış zarının iltihabı.
- **Perthes Hastalığı:** Femurun üst epifizinin dejenerasyonu.
- **Pes planus:** Düztabanlık.
- **Rickets:** D vitamini eksikliği, raşitizm.
- **Scoliosis:** Omurganın sağa ya da sola doğru eğilmesi sonucu görülen şekil bozukluğu.
- **Spasmus (Spazm):** Bir kas veya kas grubunun istem dışı olarak birdenbire ve şiddetli kasılması.
- **Spondylitis:** Omur veya omurların iltihabı.
- **Spondylosis:** Omurlar arası eklemin hareket yeteneğini kaybetmek üzere sertleşmesi.
- **Synovitis:** Sinovyal zarın iltihabı.
- **Tendinitis:** Tendon iltihabı.
- **Torticollis:** Boyun eğriliği, boyun çarpıklığı**.**
- **Tuberculous spondylitis:** Pott hastalığı. Omurga tüberkülozu.

8. 2. Hareket Sistemi Semptomlarına İlişkin Tıbbi Terimler

- **Arthralgia:** Eklem ağrısı.
- **Callus:** Kırık kemik uçları çevresinde oluşan kemiğin kaynamasını sağlayan yeni kemik dokusu.
- **Crepitation:** Kırık kemiğin uçlarının birbirine sürtünmesinden çıkan ses.

- **Decalcification:** Kemikten veya dişlerden kalsiyum çözülmesi.
- **Hemarthrosis:** Eklem boşluğuna kan toplanması.
- **Kas atrofisi:** Kas kitlesinin küçülmesi.
- **Lumbago:** Bel bölgesinde duyulan ağrı.
- **Metatarsalgia:** Ayak tarak kemiklerinde ağrı.
- **Myalgia:** Kas ağrısı.
- **Ostalgia:** Kemik ağrısı.
- **Rigor:** Kasların sert olması. Sertlik, katılık.
- **Sciatica:** Siyatik hastalığı.
- **Syatalgia:** Siyatik ağrısı.

UYGULAMA FAALİYETİ 7

Aşağıdaki yönergeye göre bir kelime türetme oyunu hazırlayarak arkadaşlarınızla oynayınız.

KELİME TÜRETME OYUNU

Oyun İçin Gerekli Malzemeler

- Öğretmen tarafından belirlenen 100 adet harf (2,5 x 2,5 cm boyutunda hazırlanmış kâğıt parçaları kullanılacak.)
- Oyunda kullanılacak harflerin yazılı olduğu kâğıtları koymak için bir kutu.
- Oynayacak her oyuncu için birer tane A4 boyutunda kâğıt.

Oyunun Kuralları

Oyun, kelime oluşturma temeline dayanmaktadır. Amaç, eldeki harfleri kullanarak uzun kelimeler oluşturmak ve böylelikle en çok puanı toplamaktır. Öncelikle, alfabemize ait harflerin yazıldığı 100 adet harf bir kutu içerisinde toplanmalıdır. Oyuncular kutudaki harfleri sıra ile çekmelidir. Çekilen harfler ile en az üç harfli kelime türetilmelidir. Her oyuncu, kullandığı harf kadar puan kazanır.

Oyunun Oynanışı

A4 boyutunda kâğıtlar oyunculara dağıtılır. Sırası gelen oyuncu, kutudan çektiği harfleri kâğıdının üzerine yerleştirerek anatomi dersine ait terimler oluşturmaya çalışır. Oluşturulan kelimeler kâğıdın kenarına yazılır. En fazla harfi kullanan oyuncu, en çok puanı alır. Oyunun sonunda toplam puanı en fazla olan oyuncu ise oyunu kazanır.

2. ÖĞRENME BİRİMİNİN ÖLÇME DEĞERLENDİRME ÇALIŞMALARI

A) Aşağıdaki cümleleri dikkatlice okuyarak boş bırakılan yerlere doğru sözcüğü yazınız.

1. Erişkin bir insanda ..... adet kemik bulunur.

2. Bir insanın omurgasında ..... adet kemik,..... adet omurlar arası disk bulunur.

3. ..... , leğen kemiğinden başlayıp uyluğun ön iç yanından geçerek tibia kemiğinin üst ucunda sonlanan vücudun en uzun kasıdır.

4. Kemiklerin boyca büyümesini ....., enine büyümesini ..... sağlar.

5. .....kafa kemiklerinin birbirleriyle birleştikleri dikiş tarzı eklemdir.

6. Fontanellerin en büyüğü olan ön fontanelin, ... kadar kapanması gerekir.

7. Bağ doku veya kıkırdak dokunun kemik dokuya dönüşmesine ..... denir.

8. ..... eklemin içe ya da dışa dönmesine denir.

B) Aşağıdaki çoktan seçmeli soruları okuyunuz ve doğru seçeneği işaretleyiniz.

9. Aşağıdakilerden hangisi kısa kemiklerdendir?

A) Kaburgalar
B) Parmak kemikleri
C) Leğen kemiği
D) Dirsek kemiği
E) El ve ayak bileği kemikleri

10. Kafatası boşluğunun omurga kanalı ile bağlantısını sağlayan foramen magnum, hangi kemik üzerindedir?

A) Os sphenoidale
B) Os frontale
C) Os occipitale
D) Os temporale
E) Os parietale

11. Sternumla doğrudan eklem yapan ilk 7 çift kaburgaya ne ad verilir?

A) Yalancı kaburga
B) Gerçek kaburga
C) Yüzen kaburga
D) Yaysı kaburga
E) Doğru kaburga

12. Aşağıdakilerden hangisi kemik ve iskeletin görevlerinden değildir?

A) Vücudun hareketini sağlar.
B) Kan hücreleri üretir.
C) İç organları dış etkilerden korur.
D) Sodyum, potasyum gibi mineralleri depolar.
E) Kaslar için tutunma yüzeyi oluşturur.

13. Femurla eklem yaparak diz eklemine katılan dört başlı femur kasının tendonu içine yerleşmiş, vücudun en büyük susamsı kemiği aşağıdakilerden hangisidir?

A) Os patella
B) Os femur
C) Os tibia
D) Os fibula
E) Os talus

14. Aşağıdakilerden hangisi üst ekstremite kemiklerinden değildir?

A) Os clavicula
B) Os humerus
C) Os ulna
D) Os scapula
E) Os ilium

15. I. Fleksiyon-Bükme
II. Abdüksiyon-Uzaklaşma
III. Addüksiyon-Yaklaşma
IV. Ekstansiyon-Döndürme

Yukarıda verilen açısal hareketlerle ile ilgili tanımların hangileri doğrudur?

A) I ve II
B) I ve III
C) I, II ve III
D) I, III ve IV
E) I, II, III ve IV

16. Vücudun en büyük ve en kalın kası hangisidir?

A) M. iliopsoas
B) M. gluteus maximus
C) M. gluteus medius
D) M. tibialis anterior
E) M. gluteus minimus

17. Kasların kemiklere tutunmasını sağlayan sıkı bağ dokudan yapılmış dayanıklı yapılarına ne ad verilir?

A) Tendon
B) Sarkomer
C) Venter
D) Kiriş kını
E) Sinovyal kese

18. Aşağıdakilerden hangisi kasılmada görevlidir?

A) Fibrilli proteinler
B) Lipoproteinler
C) Glysine-Glutamine
D) Aktin-Miyozin
E) Proline-Valine

19. Aşağıdakilerden hangisi paranazal sinüsler arasında yer almaz?

A) Sinus frontalis
B) Sinus maxillaris
C) Sinus mastoideus
D) Sinus ethmoidalis
E) Sinus sphenoidalis

20. Aşağıda verilen bölge ve omur sayısı eşleştirmelerinden hangisi yanlıştır?

A) Boyun bölgesi - 8 omur
B) Göğüs bölgesi - 12 omur
C) Bel bölgesi - 5 omur
D) Kuyruk sokumu bölgesi - 5 omur (1 kemik)
E) Kuyruk bölgesi - 4 omur (1 kemik)

21. Aşağıdakilerden hangisi oynar eklemlerin açısal hareketlerinden değildir?

A) Fleksiyon
B) Rotasyon
C) Ekstansiyon
D) Abdüksiyon
E) Addüksiyon

22. Aşağıdakilerden hangisi çiğneme kasıdır?

A) M. buccinator
B) M. orbicularis oculi
C) M. corrugator supercilii
D) M. temporalis
E) M. orbicularis oris

NOT: *Cevaplarınızı cevap anahtarıyla karşılaştırınız. Yanlış cevap verdiğiniz ya da cevap verirken tereddüt ettiğiniz sorularla ilgili konuları veya faaliyeti geri dönerek tekrarlayınız. Cevaplarınızın tümü doğru ise bir sonraki öğrenme birimine geçiniz.*

3.
ÖĞRENME BİRİMİ

SİNİR SİSTEMİ



TEMEL KAVRAMLAR

- Sinir Hücresi
- Beyin
- Omurilik
- Motor Sinirler
- Duyu Sinirleri

ÖĞRENME BİRİMİ KONULARI

1. MERKEZÎ SİNİR SİSTEMİ
2. PERİFERİK SİNİR SİSTEMİ
3. SİNİR SİSTEMİ İLE İLGİLİ TERİMLER

NELER ÖĞRENECEKSİNİZ?

- Sinir hücresinin özelliklerini
- Merkezî sinir sisteminin yapısı ve özelliklerini
- Periferik sinir sisteminin yapısı ve özelliklerini
- Motor ve duyu sinirlerinin özelliklerini
- Otonom sinirlerin etkilerini
- Sinir sistemiyle ilgili çok kullanılan tıbbi terimleri

HAZIRLIK ÇALIŞMALARI

- Yaşadığınız ortamlarda farkında olduğunuz hangi tip uyartılara maruz kalıyorsunuz? Bir liste yaparak arkadaşlarınızla paylaşınız.
- Tehlikeli uyartıların farkına varamasaydınız nasıl problemler yaşardınız? Bir rapor hazırlayarak arkadaşlarınızla paylaşınız.
- Spor yaptığınız anlarda vücudunuzda nasıl değişimler gözlemliyorsunuz? Bunun sebeplerini araştırınız.

1. MERKEZÎ SİNİR SİSTEMİ

1. 1. Sinir Sistemine Giriş

Sinir sistemi (systema nervosum), vücut içi veya dışından gelen uyartıları (impuls) alarak ilgili merkeze ileten ve merkezden gelen impulsları çeşitli organlara götüren sistemdir. Sinir sistemi, endokrin sistemle birlikte vücudun düzenleme ve denetleme görevlerini yapar (Görsel 3.1).

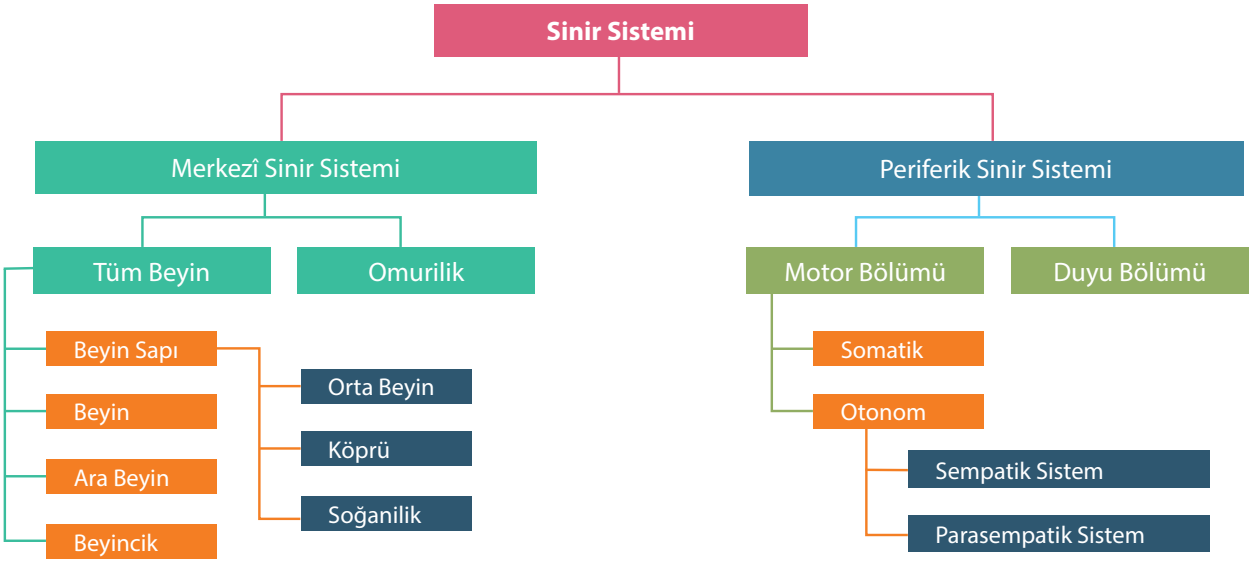

Görsel 3.1: Sinir sisteminin sınıflandırılması

Sinir Sisteminin Görevleri

- Vücudun iç ortamında gerçekleşen olayları kontrol eder.
- Duyu reseptörlerinden gelen bilgileri alarak duyuların algılanmasını sağlar.
- İstemli hareketleri başlatır ve bunların kontrolünü sağlar.
- Omurilikte oluşan refleksleri kontrol eder.
- Hafıza, öğrenme, mantık ve düşünme gibi faaliyetleri düzenler.

1. 1. 1. Sinir Doku Hücreleri

Sinir doku, **sinir hücreleri** (neuron) ve çeşitli **destek hücreleri**nden (glia) oluşur. Destek hücreleri, doku içerisinde sinir hücrelerini destekleyen çeşitli görevler yapar.

- **Sinir Hücresi (Neuron)**

Sinir sisteminin esas hücresidir. Sinir hücreleri impuls alarak uyarılabilir ve bu impulsları başka nöron ya da hücrelere iletebilir. Her nöronda bir gövde ve gövdeyle bağlantılı **dendrit** ve **akson** adı verilen iki çeşit uzantı bulunur. Sinir hücresinin sitoplazmasına **nöroplazma**, hücre zarına ise **nörolemma** denir.

Dendrit: Hücreye gelen impulsları alan uzantıdır. Hücre tipine göre değişmekle birlikte, genellikle sayıları birden fazladır.

Akson (Sinir Teli): Hücre gövdesinden çıkan uzun ve tek uzantıdır. Dendritler aldıkları impulsu gövdeye doğru, aksonlar ise gövdeden aldıkları impulsu başka bir sinir hücresi veya vücut hücresine iletir. Bu nedenle nöronlarda impulsun iletim yönü her zaman dendritlerden aksona doğrudur.

Aksonların uç kısmı **sinaptik yumru** denilen çok sayıda ince dala ayrılır. Aksonlar diğer hücrelerle bu yumrular sayesinde bağlantı kurar. Sinaptik yumrularda **nörotransmitter** denilen maddeler bulunur. Bu maddeler impulsun hücreden hücreye aktarılmasını sağlar. Bunlardan bazıları noradrenalin, asetilkolin, dopamin, GABA vb.dir.

Bazı aksonların üzerinde destek hücrelerinin oluşturduğu **miyelin** adında bir kılıf bulunur. Miyelin kılıf, akson boyunca yer yer kesintilere uğrayarak boğumlu bir yapı oluşturur. Miyelinli alanların arasında kalan bu miyelinsiz bölgelere **Ranvier boğumları** denir. Miyelinli nöronlar, miyelinin yalıtkan özelliği sayesinde impulsun daha hızlı iletilmesini sağlar (Görsel 3.2). Nöronlar fonksiyon ve yapısına göre iki şekilde sınıflandırılır.

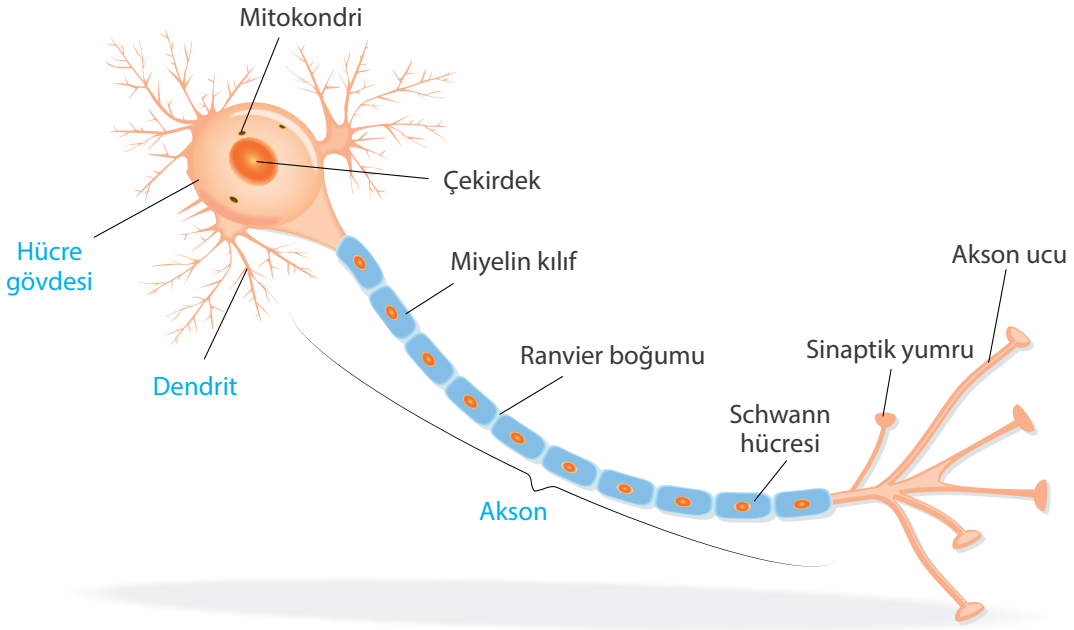

Görsel 3.2: Bir sinir hücresi

Nöronlar fonksiyonuna göre üçe ayrılır. Bunlar:

1. **Duyu Nöronu (Afferent Nöron):** Vücut içi ya da dışından gelen pek çok uyarıyı reseptörlerden (alıcı) alarak merkezî sinir sistemindeki ilgili merkezlere ileten nörondur.
2. **Motor Nöron (Efferent Nöron):** Uyarıyı merkezî sinir sistemindeki merkezlerden alarak ilgili organlara (kas, salgı bezi vb.) ileten nörondur.
3. **Ara Nöron (İnternöron):** Afferent ve efferent nöronlar arasında bağlantı sağlayan nörondur. Bunlar sadece merkezî sinir sistemi içinde bulunur.

Nöronlar yapılarına göre üçe ayrılır. Bunlar:

1. **Unipolar Nöron:** Gövdesinden tek bir uzantı çıkan nörondur. Bu uzantı ikiye ayrılarak bir ucu dendrit, diğer ucu akson olarak görev yapar. Bazı duyu nöronları bu gruptadır.
2. **Bipolar Nöron:** Dendrit ve aksonun gövdeden iki ayrı uzantı şeklinde çıktığı nörondur. Gözdeki görme ile ilgili nöronlar bu gruptadır.
3. **Multipolar Nöron:** Gövdesinden çok sayıda dendrit ve tek bir akson çıkan nörondur. Vücuttaki motor nöronlar bu gruptadır (Görsel 3.3).

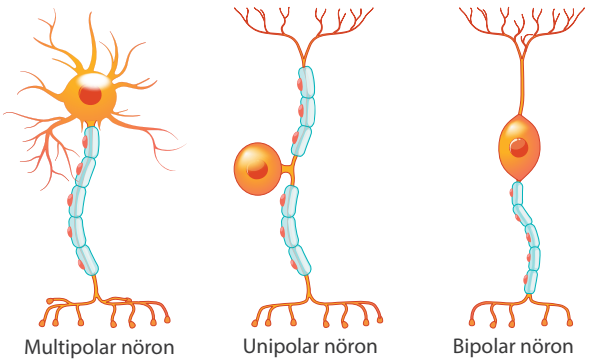

Görsel 3.3: Yapılarına göre nöron çeşitleri

Biliyor musunuz?

Multiple sklerozda, merkezî sinir sisteminde bulunan miyelin kılıf hasara uğrar. Bunun sonucu miyelin kılıfın yerini gliya hücreleri alır. Bu nöronlar, impulsları düzgün iletemez ve nöral fonksiyonlar zayıflar.

- **Destek Hücreleri (Glia, Neuroglia)**

Destek hücreleri, nöronların gövde ve uzantılarının arasında bulunur. Nöronlara mekanik ve metabolik yönden destek olur. Nöronların normal çalışabilmesi için gerekli ortamı oluşturur. Nöronlara göre sayıları çok daha fazla olup uzantı ve gövde bakımından nöronlardan küçüktür. Gliya hücrelerinin uyarılma özelliği olmayan tek tip uzantıları vardır (Tablo 3.1), (Görsel 3.4).

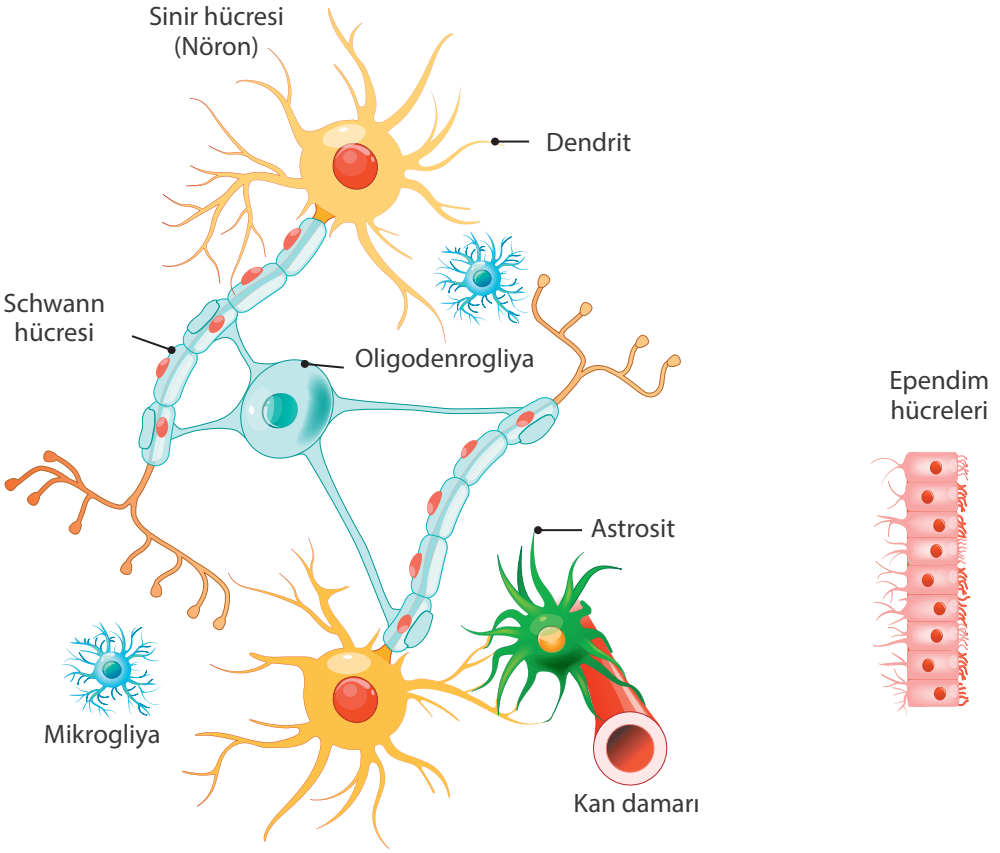

Görsel 3.4: Gliya hücreleri

Tablo 3.1:Nörogliya Hücre Çeşitleri ve Görevleri

Gliya Hücreleri	Görevi
Mikrogliya	Merkezî sinir sistemini korumak ve harap olan dokuyu onarmakla görevlidir. Beyin içinde hareket edebilir. Ölü ve zararlı dokuları fagosite ederek temizler.
Astrosit	Damar ve sinirlerin etrafını sararak destekler. Zararlı maddelerin geçişini engeller. Kandan madde geçişini kontrol ederek pH'ı dengeler.
Oligodendrogliya	Merkezî sinir sistem nöronlarına miyelin kılıf oluşturan hücredir.
Ependim hücreleri	Merkezî sinir sisteminin etrafı ve içindeki boşlukları örter. Beyin omurilik sıvısını (BOS) salgılar.
Schwann hücreleri	Periferik sinir sistemi nöronlarına miyelin kılıf oluşturan hücredir.

1. 1. 2. Sinaps ve İmpuls İletimi

Nöronların başka nöronlarla bağlantı kurduğu kavşaklara **sinaps** denir (Görsel 3.5). Bir nöronun akson ucundaki sinaptik yumrular, yüzlerce farklı nöronun dendritleriyle sinaps kurabilir. Her bir sinapsta nöronlardan birinin aksonu, diğerinin ise dendriti bulunur. Sinapsa aksonu ile katılan nöron **presinaptik nöron,** dendritiyle katılan nöron ise **postsinaptik nöron** olarak isimlendirilir. İmpulsun yönü her zaman presinaptik nörondan postsinaptik nörona doğrudur.

Sinapslarda iki hücre (uzantı) arasında **sinaptik aralık** denilen bir boşluk bulunur. İmpulsun bir nörondan diğerine aktarılması, akson ucundaki nörotransmitter maddeler ve diğer nöronun dendritindeki reseptörler aracılığıyla gerçekleşir. İmpuls presinaptik sinirin akson ucuna ulaştığında nörotrans-

mitter maddeler sinaptik aralığa boşaltılır. Bu maddeler hızla postsinaptik nöron dendritindeki reseptörlere bağlanır. Bu bağlanma, reseptörlerde aksiyon potansiyeline neden olarak impulsun sonraki nörona aktarılmasını sağlar. Bir nöron, gelen impulsun ulaştırılacağı güzergâha göre bazı sinapsları kapatıp bazılarını açarak impulsu gideceği hedefe yönlendirir. Böylece nöronlar arasındaki gereksiz veri trafiği engellenmiş olur.

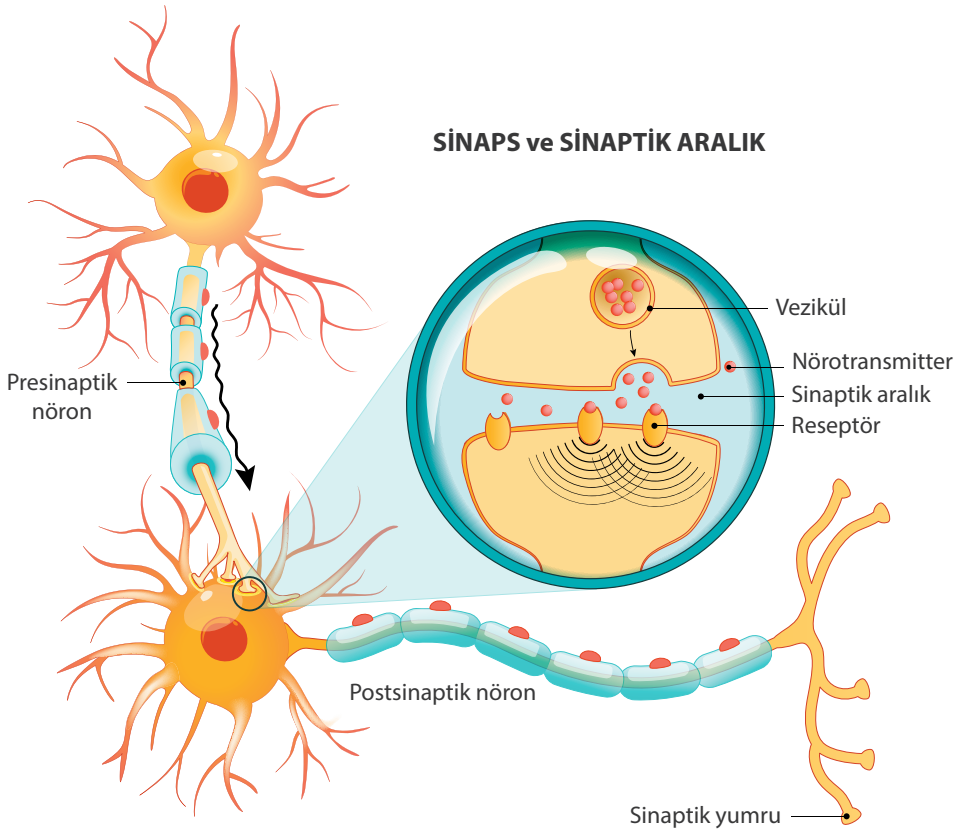

Görsel 3.5: Sinaps

1. 1. 3. Duyu Reseptörleri

İç ve dış çevrede meydana gelen değişiklikleri algılayan sinir hücresi ya da epitel hücre kökenli özel hücrelere **reseptör** adı verilir. Reseptör duyarlı olduğu fiziksel ya da kimyasal etkilerle impuls oluşturur ve bu impulsu bağlı olduğu duyu sinirine aktarır. Vücudun dışındaki değişikliklere (ses, ışık, soğuk vb.) duyarlı reseptörlere **dış reseptör**, vücudun içindeki değişikliklere (kan basıncı, pH değişiklikleri vb.) duyarlı reseptörlere **iç reseptör** denir. Reseptörler, aldıkları uyarının cinsine göre sınıflandırılır (Tablo 3.2).

Tablo 3.2:Reseptör Tipleri

Reseptör Tipi	Özelliği
1. Kemoreseptör	Bulundukları ortamın kimyasal içeriğindeki değişimlere duyarlı reseptördür. Koku ve tat reseptörleri ile kandaki oksijen, hidrojen ve glikoz miktarlarına duyarlı reseptörler bu gruptadır.
2. Termoreseptör	Vücut sıcaklığının altındaki ve üstündeki sıcaklık değerlerine duyarlı reseptördür.
3. Mekanoreseptör	Basınç, ses, titreşim, denge, temas vb. değişikliklere duyarlı reseptördür.
4. Fotoreseptör	Gözde bulunan ışığa duyarlı reseptördür.
5. Nosireseptör	Ağrı reseptörleri de denir. Yüksek şiddetteki mekanik, kimyasal ve termal uyarılara duyarlıdır.
6. Ozmoreseptör	Kandaki ozmotik basınca duyarlı reseptördür.

1. 2. Merkezî Sinir Sisteminin Yapı ve Organları

Sinir sistemi, **merkezî** ve **periferik sinir sistemi** olmak üzere iki grupta incelenir. Merkezî sinir sistemi (MSS), **tüm beyin** ve **omurilik**ten oluşur.

1. 2. 1. Tüm Beyin (Encephalon)

Kafatası kemiklerinin koruduğu kafatası boşluğunda bulunur. Kütlesi 1.300-1.400 g kadardır. Yaklaşık 100 milyar nöron ve çok daha fazla sayıda destek hücresinden oluşur. **Beyin sapı**, **beyin**, **ara beyin** ve **beyincik** olmak üzere dört bölümden oluşur (Görsel 3.6).

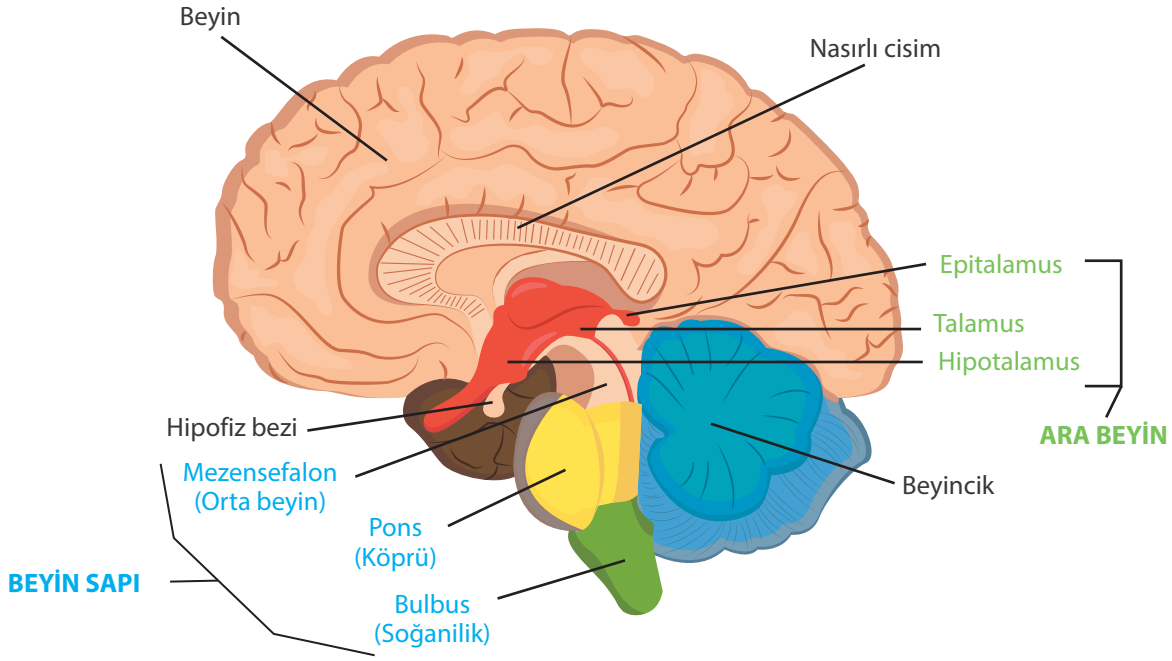

Görsel 3.6: Tüm beynin bölümleri

1. 2. 1. 1. Beyin Sapı (Truncus Encephali)

Orta beyin, köprü ve **omurilik soğanı** olmak üzere üç bölümden oluşur.

- **Orta Beyin (Mesencephalon)**

Pons ile ara beyin arasında yer alır. Ön beyin ile arka beyin arasında bağlantı sağlayan sinirler buradan geçer. Görme ve işitme ile ilgili reflekslerin merkezi burasıdır. **Pupilla refleksi** göz bebeğinin fazla ışıkta küçülmesini, az ışıkta genişlemesini sağlar. Karanlık bir odaya girildiğinde göz bebeğinin büyümesi, ıslık sesi duyan bir köpeğin kulaklarını dikip sesin geldiği yöne çevirmesi orta beyindeki merkezler tarafından ayarlanır. **Kas tonüsü**nü ayarlayarak vücut duruşunun kontrol edilmesi de orta beynin görevidir.

- **Köprü (Pons)**

Orta beyin ile omurilik soğanı arasında bulunur. Merkezî sinir sisteminin üst ve alt bölümlerini birbirine bağlar ve aradaki impuls iletimini sağlayarak köprü görevi görür. Omurilik soğanıyla beraber solunumun düzenlenmesinde görev alır.

- **Omurilik Soğanı (Soğanilik, Bulbus, Medulla Oblongata)**

Beyinciğin altında pons ile omurilik arasında yer alır. Omuriliğin devamı şeklindedir. Dış kısmı **ak madde**den (beyaz), iç kısmı ise **boz madde**den (gri) oluşmuştur.

Omurilik soğanı; sindirim, solunum, dolaşım, boşaltım gibi sistemlerin çalışmasını kontrol eder. Yutkunma, hapşırma, öksürme, çiğneme, kusma ve kan damarlarının büzüşüp gevşemesi gibi refleksleri düzenler. Karaciğerin kan şekerini ayarlamasını denetler. Dolaşım ve solunum merkezleri burada bulunduğu için omurilik soğanının zedelenmesi, ölümle sonuçlanabilir. Bu nedenle buraya **hayat düğümü** denir.

Beyin yarım kürelerinden çıkan motor sinirler, omurilik soğanında çapraz yaparak omuriliğe geçtiği için beynin sol tarafı vücudun sağ tarafını, beynin sağ tarafı da vücudun sol tarafını kontrol eder.

1. 2. 1. 2. Beyin (Cerebrum)

Sinir sisteminin ana komuta merkezidir. Beyin, sağ ve sol olmak üzere iki yarım küreden (hemispher) oluşur. Yarım küreleri ayıran uzun yarığa **fissura longitudinalis** denir. İki hemisferi, üstten **nasırlı cisim** (corpus collosum), alttan ise **beyin üçgeni** (fornix cerebri) birleştirir. İnsanların çoğunda sol hemisfer baskın olduğu için sağ el daha iyi kullanılır. Her hemisfer; **ön** (alın), **yan, şakak** ve **arka** (artkafa) olmak üzere dört loba ayrılır (Görsel 3.7):

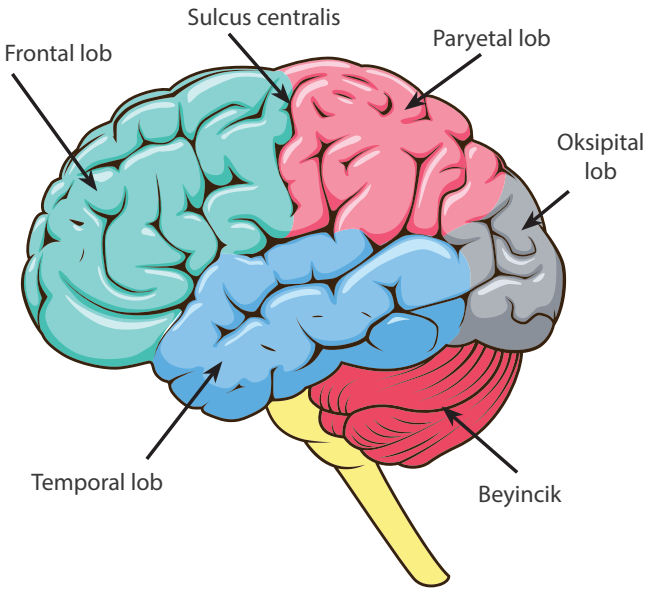

Görsel 3.7: Beynin lobları

- **Frontal lob (Alın lobu):** İstemli kas hareketlerinden sorumlu motor merkezler ile konuşma merkezlerinden birisi bu lobdadır.
- **Paryetal lob (Yan lob):** Bazı duyu merkezleri (dokunma) bu lobda bulunur.
- **Temporal lob (Şakak lobu):** İşitme ve koku alma ile ilgili merkezler bu lobda bulunur.
- **Oksipital lob (Artkafa lobu):** Görme merkezi bu lobdadır.

Beyinden enine bir kesit alınıp incelendiğinde dış kısmında boz, iç kısmında ak madde bulunduğu görülür. Boz madde nöronların gövde ve dendritlerinden; ak madde ise miyelinli nöronların aksonlarından oluşur. Beynin dıştaki boz maddeden oluşan tabakasına **beyin kabuğu** (cerebral cortex) denir. Motor ve duyu merkezler, beyin kabuğu üzerindedir (Görsel 3.8). Beyin kabuğunun dış kısmında yüzey alanını artıran girinti ve çıkıntılar bulunur. Girintilere **sulcus** (sulkus), çıkıntılara ise **girus** (jirus) denir. Hemisferleri orta kısımda enlemesine bölen büyük yarığın adı **sulcus centralis**tir. Çevreden gelen bütün uyarılar, beyin kabuğunda yorumlanır ve uygun bir cevap oluşturularak ilgili yerlere gönderilir. Bazen de hemen cevap verilmeyip daha sonra değerlendirilmek üzere anı olarak kaydedilir.

Duyuların algılanması, öğrenme, hafıza, zekâ, bilinç, yazma, konuşma, düşünme, motor beceriler ve istemli hareketlerin kontrolü beynin fonksiyonudur.

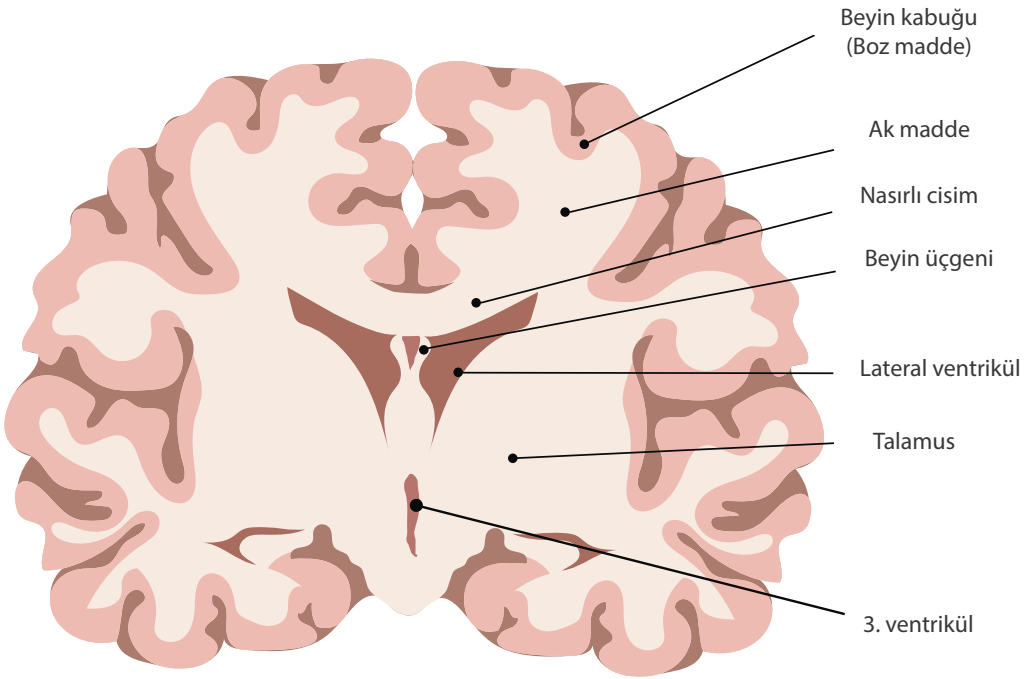

Görsel 3.8: Beynin kesiti

- **Beyin Boşlukları (Ventriküller)**

Beyinde birbiri ile bağlantılı, içinde beyin omurilik sıvısı (BOS) bulunan dört tane boşluk bulunur. Bu boşluklara **ventrikül** denir (Görsel 3.9), (Tablo 3.3). Ventriküllerin iç yüzeyini ependim hücreleri örter.

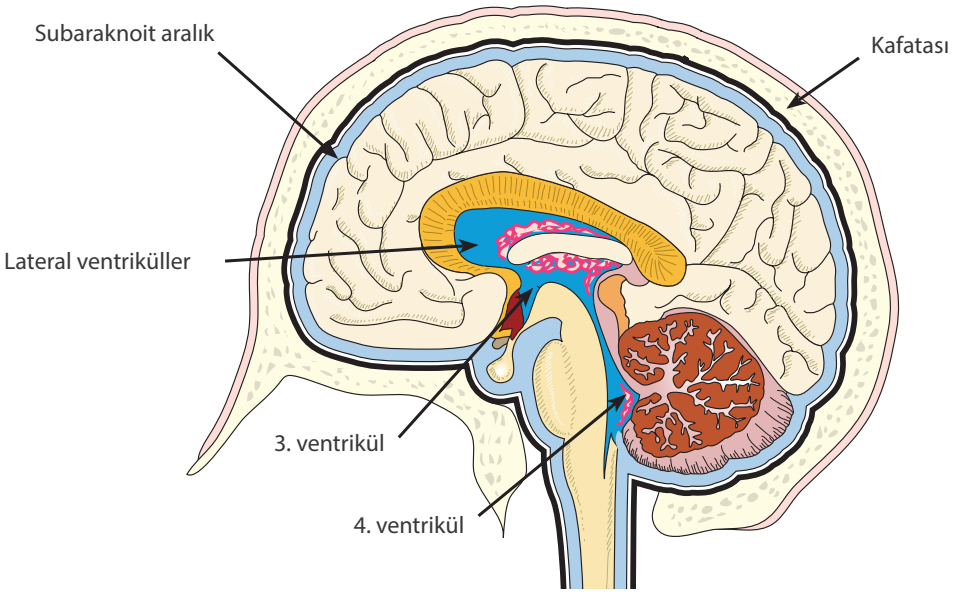

Görsel 3.9: Beyin ventrikülleri ve BOS

Tablo 3.3:Beynin Ventrikülleri

Beyin Ventrikülü	Özelliği
Ventriculus Lateralis	İki tanedir. Birinci ve ikinci ventrikül de denir. Ventriküllerin en büyüğü olup beyin yarım küreleri içinde yer alır. BOS'un üçte ikisi burada üretilir. İki ventrikülün de üçüncü ventrikülle bağlantısı vardır.
Ventriculus Tertius (Üçüncü Ventrikül)	Hipotalamus ile talamus arasında yer alır. Dördüncü ventrikülle bağlantısı vardır.
Ventriculus Quartus (Dördüncü Ventrikül)	Beyinciğin önünde, köprünün arkasında yer alır. Omurilikteki canalis centralis ile devam eder. Ayrıca subaraknoit aralıkla da bağlantısı vardır.

1. 2. 1. 3. Ara Beyin (Diencephalon)

Ara beyin, ön beyin ile orta beyin arasında yer alır. Üç bölümden oluşur.

- Thalamus (Talamus)
- Hypothalamus (Hipotalamus)
- Epithalamus (Epitalamus)

- **Talamus**

Ara beynin en büyük bölümüdür. Yumurta şeklindedir. Boz maddeden oluşmuştur. Koku duyusu hariç, diğer tüm duyu impulsları kortekse gitmeden önce değerlendirilmek üzere talamusa gelir. Duyular burada değerlendirilip düzenlendikten sonra kortekste bulunan ilgili duyu merkezlerine yönlendirilir. Koku duyusu talamusa uğramadan, doğrudan korteksteki koku merkezine gider. Korteksle talamus arasındaki veri trafiği, uyanıkken bilincin açık olmasını sağlar. Uyku sırasında ise bilinç kapalı olduğu için aynı veri trafiği bellek faaliyetlerini yönetme ve bilinçaltını düzenlemede kullanılır.

- **Hipotalamus**

Talamusun altında bulunan ara beyin bölgesidir. Hipofiz bezi, bir sapla hipotalamusa bağlıdır. Bu bez aracılığıyla beyin ve endokrin sistem arasında bağlantı kurulur. Hipofiz bezinin çalışması hipotalamus tarafından kontrol edilir. Hipotalamus tarafından üretilen bazı hormonlar, hipofiz arka lobuna gönderilerek burada depolanır. Gerektiğinde hipofiz tarafından kana verilir.

Bunun dışında, vücudun hemen her bölgesindeki farklı reseptörlerden gelen uyarıları alarak otonom aktivite ile homeostasisin (iç denge) sağlanmasında rol oynar. Ayrıca birçok hayati fonksiyonu ve iç organın çalışmasını denetler.

Hipotalamusun Görevleri

- Kan basıncı ve kalp atış hızını ayarlar.
- Vücut sıcaklığını ayarlar.
- Susama merkezi buradadır. İdrar oluşumu, elektrolit dengesi ve vücuttaki su miktarını düzenler.
- Açlık ve tokluk merkezi buradadır. İştahı, yeme ve içmeyi düzenler.
- Uyku ve uyanıklığı düzenler.
- Korku, heyecan, hiddet ve ağrı gibi duyu ve davranışları düzenler.
- Karbonhidrat ve yağ metabolizmasını kontrol eder.
- Üreme ve cinsel davranışları kontrol eder.
- Hipofiz bezinin düzenli çalışmasını sağlar ve onun vasıtasıyla diğer iç salgı bezlerini kontrol eder.

- **Epitalamus**

Talamusun arka üst kısmında bulunur. Epitalamusun uzantısı olan epifiz bezi (pineal bez) buradadır. Bu bez özellikle geceleri ve karanlıkta **melatonin** hormonu salgılar. Melatonin hormonu ise biyolojik ritimler üzerinde etkilidir.

1. 2. 1. 4. Beyincik (Cerebellum)

Beynin oksipital lobunun altında omurilik soğanının üzerinde yer alır. İki yarım küreden oluşur. İki yarım küreyi birleştiren parçaya **vermis** denir. Beyinciğin dış kısmında boz madde, iç kısmında ak madde bulunur. Ak madde, boz madde içinde dallanarak uzanan bir ağaç görünümü oluşturduğu için **hayat ağacı** olarak adlandırılır.

- **Beyinciğin Görevi**

Beyincik; iç kulaktaki denge merkezi, göz ve beyin hemisferleri ile birlikte çalışarak görme, işitme ve kas hareketlerinin bir uyum içinde gerçekleşmesini sağlar. İstemli hareketlerin düzenlenmesinde rol oynar. Kısaca, **hareket** ve **dengenin** kontrol merkezidir. Beyinciğin zarar görmesi durumunda denge bozuklukları görülür. Örneğin; beyinciği zedelenen bir insanda yürüme bozuklukları, dengeyi sağlayamama ve titreme gözlenir. Beyinciğin gelişimi tamamlanmadan bebeklerin oturması ve yürümesi mümkün değildir. Beyinciği zarar gören bir kuş havaya atılsa bile uçamaz.

1. 2. 2. Omurilik (Medulla Spinalis)

Bulbusun alt ucundan başlayarak omurganın içindeki **omurga kanalı**na (canalis vertebralis) yerleşmiştir. İkinci bel omuruna kadar uzanır. Omurilik sinirlerinin geçiş bölgesidir. Uzunluğu erişkinlerde 40-50 cm, ağırlığı ise 25-30 g kadardır.

Omuriliğin bulunduğu omurga kanalı, omuriliği dışarıdan gelecek travma ve basınca karşı korur. Omuriliğin ortasındaki kanala **canalis centralis** veya **ependim kanalı** denir. Bu kanal içerisinde ve subaraknoit aralıkta BOS bulunur. Omuriliğin enine kesiti incelendiğinde beynin tersine, boz maddenin iç kısımda, ak maddenin ise çevrede yer aldığı görülür. Ortadaki kanalın etrafında bulunan boz maddenin görünümü sanki bir kelebeği andırır (Görsel 3.10).

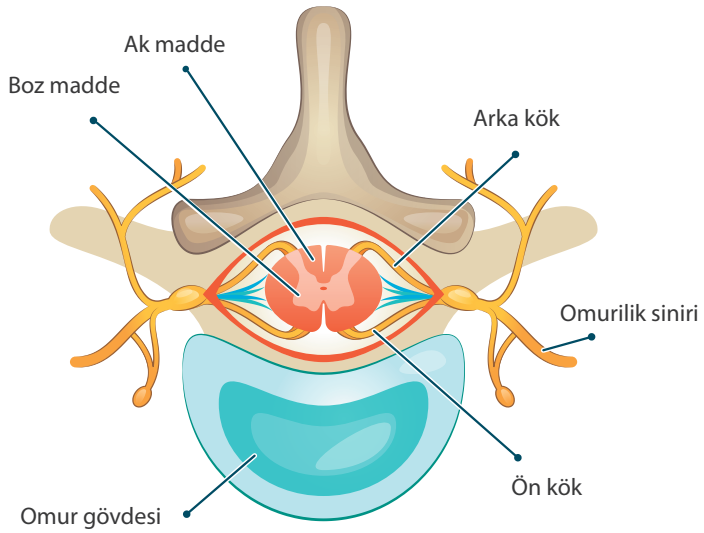

Görsel 3.10: Omuriliğin kesiti

Omuriliğin Görevleri

- Periferik sinir sistemi ile beyin arasındaki bağlantıyı sağlayarak impulsları her iki yöne iletir.
- Bazı refleksleri ve alışkanlık hâline gelmiş davranışları kontrol eder.

1. 2. 2. 1. Refleks

Bir uyarı karşısında istemsiz ve ani verilen tepkilere **refleks** denir. **Şartsız** ve **şartlı** refleks olmak üzere ikiye ayrılır (Tablo 3.4):

Tablo 3.4:Refleks Çeşitleri

Refleks Çeşitleri	Özellikleri
Kalıtsal (Şartsız) Refleks	Doğuştan gelen reflekslerdir, sonradan kazanılmaz. Yeni doğan bir bebeğin annesini emmesi, diz kapağı refleksi, hapşırma ve öksürme refleksleri gibi.
Sonradan Kazanılan (Şartlı) Refleks	Kalıtsal olmayan eğitim veya tecrübeyle kazanılan reflekslerdir. Beynin kontrolündedir. Bazı refleksler çok fazla tekrar yapılarak alışkanlık hâline gelebilir. Alışkanlığa dönüşen reflekslerin kontrolü omuriliğe geçer. Limon görünce ağzın sulanması, sobadan eli yanan bir çocuğun bir daha sobaya gitmemesi, örgü örme, yüzme ve araba kullanma gibi alışkanlıklar bu şekilde kazanılır.

Bir refleks olayının gerçekleşebilmesi için en az bir **reseptör**, bir **duyu nöronu** (afferent), bir **ara nöron,** bir **motor nöron** (efferent), bir de **efektör organ**a (iskelet kası gibi bir tepki organına) ihtiyaç vardır. Bu yapıların hepsine **refleks yayı** denir (Görsel 3.11). Reflekslerin çoğunda duyu, ara ve motor nöronların üçü de görev alır. Diz kapağı refleksinde ise sadece duyu ve motor nöronlar görev alır. Refleksler omurilik tarafından yönetilir ve zarar verebilecek birçok etkenden vücudu korur. Aynı zamanda sinir sisteminin sağlığı hakkında önemli bilgiler verir (Görsel 3.12).

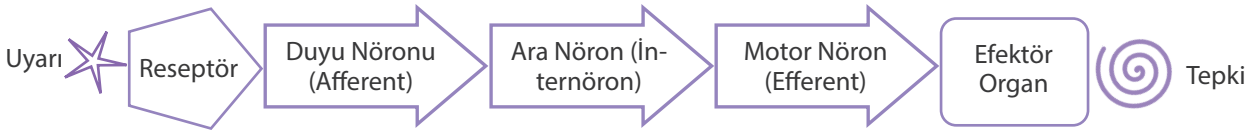

Görsel 3.11: Refleks yayı

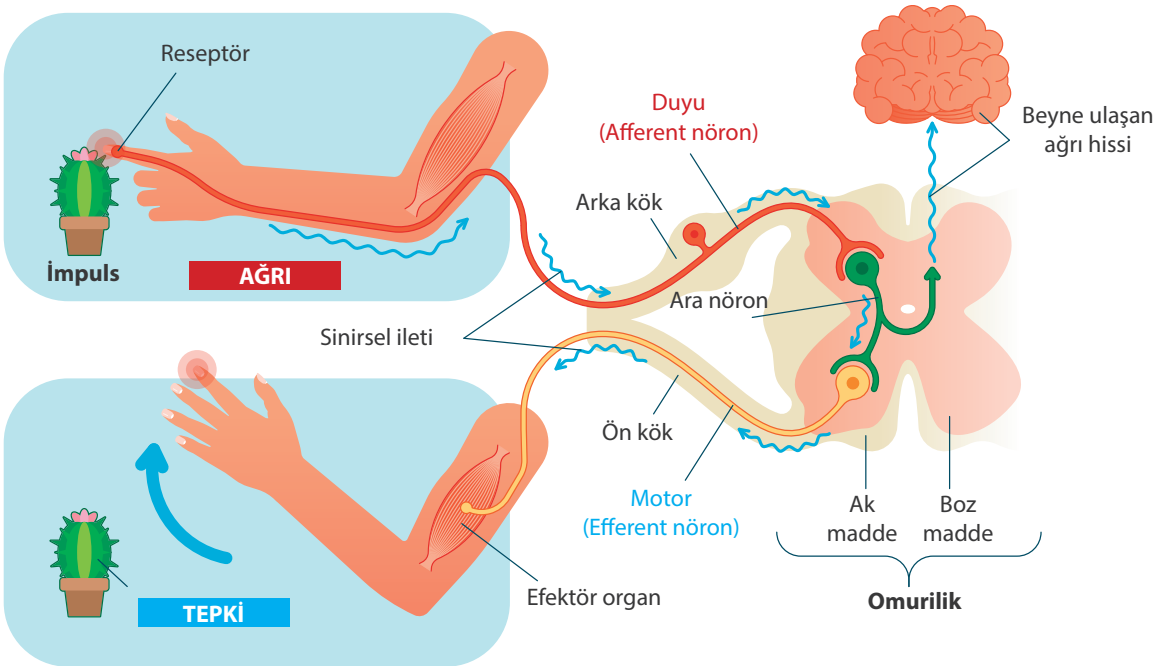

Görsel 3.12: Refleks mekanizması

Refleks oluşturacak bir impuls (uyarı) geldiğinde önce reseptör (veya reseptör hücre) uyarılır. Uyarılan reseptör, impulsu duyu nöronuna, duyu nöronu da omurilikteki ara nörona ulaştırır. Ara nöron uyarıyı değerlendirir ve cevabı motor nörona aktarır. Motor nöron, impulsu ilgili kaslara ileterek tepki oluşmasını sağlar. Örneğin, ele iğne battığında elin hızlıca çekilmesi bir refleks hareketidir. Daha ağrı hissedilmeden el çekilmiş olur. Ağrı duyusu, uyarı beyne ulaştıktan sonra hissedilir.

1. 2. 2. 2. Beyin Omurilik Zarları

Beyin ve omurilik, **meninks** denilen üç katlı zar tabakası ile örtülmüştür. Bu zarların temel görevi, beyin ve omuriliği korumak ve desteklemektir (Tablo 3.5), (Görsel 3.13).

Tablo 3.5:Beyin Omurilik Zarları

Beyin Omurilik Zarı	Özelliği
Dura Mater (Sert Zar)	Meninkslerin en dış tabakasıdır. Kemiklerin altında yer alır. Beyni zarar verici mekanik etkilerden korur. Dura mater ile araknoit mater arasında **subdural aralık** bulunur.
Arachnoid Mater (Örümceksi Zar)	Dura mater ile pia mater arasında yer alır. Araknoit mater ile pia mater arasında, **subaraknoit aralık**, bu aralıkta ise BOS bulunur.
Pia Mater (İnce Zar)	Meninkslerin en içte bulunan tabakasıdır. Beynin tüm girinti ve çıkıntılarına girer. Yapısında bol miktarda kan damarı bulunur. Beyin oksijen ve glikoz ihtiyacını bu damarlardan karşılar.

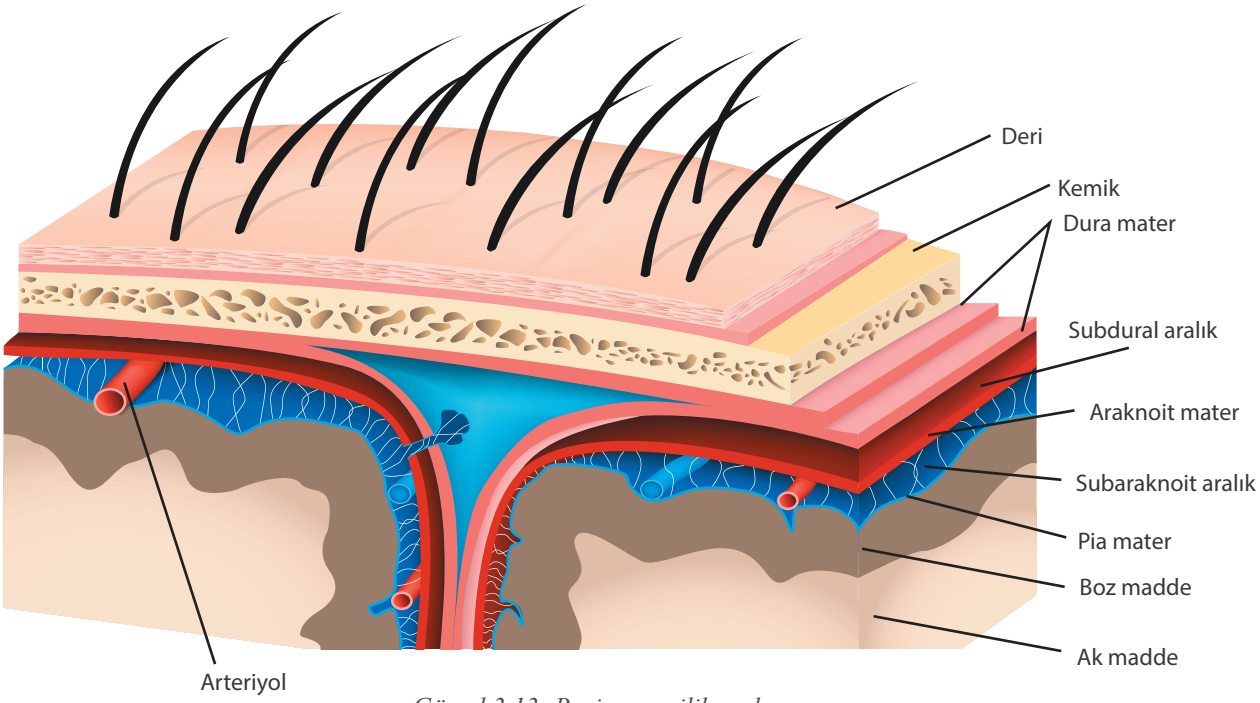

Görsel 3.13: Beyin omurilik zarları

1. 2. 2. 3. Beyin Omurilik Sıvısı (BOS)

Beyin ventriküllerinde ependim hücreler tarafından kandan süzülerek oluşturulan sıvıdır. BOS; beyin ventrikülleri, subaraknoit aralık, canalis centralis ve beynin etrafındaki sisternalarda bulunur. Devamlı akış hâlindedir. BOS'un toplam hacmi 100-150 ml'dir. İnsanlarda günde 500 ml kadar BOS salgılanır ve aynı miktarda BOS emilerek kana döndürülür. BOS'un 35 ml kadarı ventriküller içinde, geri kalanı ise subaraknoit aralık ve diğer kısımlarda bulunur. İçeriğinde bikarbonat, Na, K, Cl, glikoz ve oksijen vardır. Protein yok denecek kadar azdır. Beyinle aynı özgül ağırlığa sahiptir. Bundan dolayı beyin, subaraknoit boşluktaki BOS içinde yüzer durumda bulunur.

BOS'un Görevleri

- Beynin kafatası içinde yüzer durumda olmasını ve bir bütün olarak hareket etmesini sağlar.
- Beyni ve omuriliği vurma, çarpma gibi darbelerden korur.
- Kan ile sinir hücreleri arasında madde alışverişini düzenler.
- MSS'nin iyon yoğunluğunu dengeler.

UYGULAMA FAALİYETİ 1

Sinir sisteminin sınıflandırılması şemasında boş bırakılan kutucukları doldurunuz.

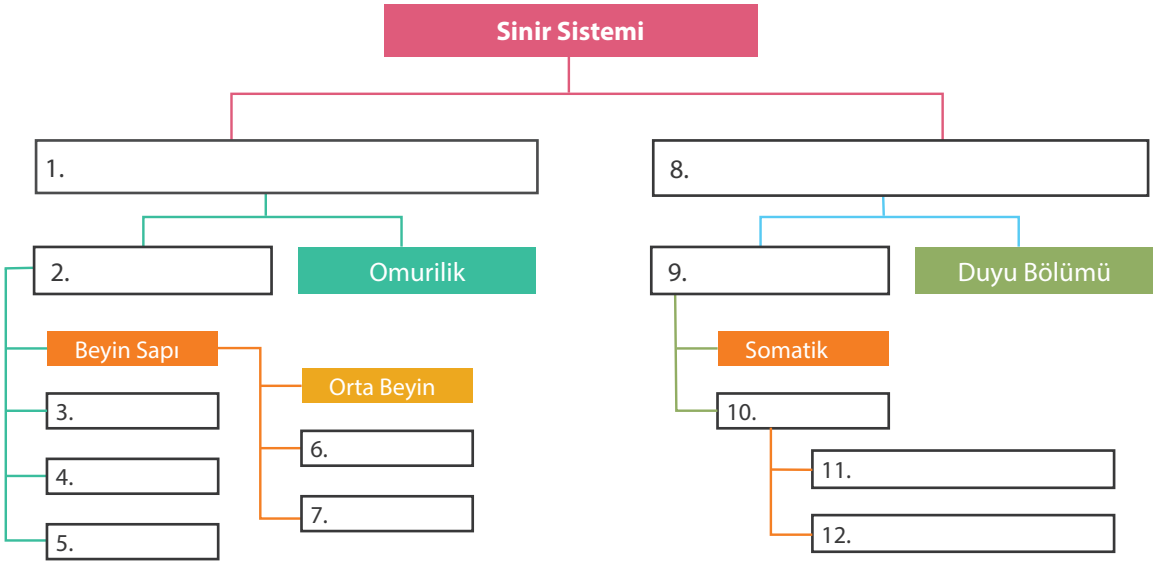

UYGULAMA FAALİYETİ 2

A) Tüm beyni oluşturan yapıları ile bu yapıların görevlerini eşleştiriniz.

Talamus	Solunum düzenlemesinde rol alır.
Hipotalamus	Vücut sıcaklığını düzenler.
Mesencephalon	Hareket ve dengeyi kontrol eder.
Soğanilik	Zekâ, hafıza, öğrenme merkezidir.
Cerebellum	Duyuların toplanıp süzüldüğü yerdir.
Köprü	Görme ve işitme reflekslerini düzenler.
	Dolaşım ve solunum merkezidir.

B) Beyin lobları ile görevlerini eşleştiriniz.

Frontal Lob	Görme ve görüntüleme merkezi bu lobta yer alır.
Temporal Lob	Dokunma ile ilgili duyu merkezleri bulunur.
	Konuşma merkezi ile istemli kas hareketlerinin kontrolünü yapar.
Oksipital Lob	İşitme ve koku alma ile ilgili merkezler bu lobta yer alır.

UYGULAMA FAALİYETİ 3

Beyin omurilik zarları ile ilgili afiş hazırlayarak beyin omurilik zarlarını hazırladığınız bu afiş üzerinde gösteriniz.

Afiş Hazırlarken Dikkat Edilecek Hususlar:

- Afişte "Beyin omurilik zarları ve aralarındaki boşlukların" tümü bulunmalıdır.
- Afişte yazı, resim, tablo, grafik, şekil, fotoğraf vb. en az dört farklı materyal kullanılmalıdır.
- Afiş A3 kâğıdına hazırlanmalıdır.
- Afişin hazırlanmasında geleneksel ya da bilgisayar destekli teknikler kullanılabilir.

Değerlendirme Tablosu:

	4 puan	3 puan	2 puan	1 puan
İçerik	Sunulan bilgiler doğru ve konu ile ilgili tüm bilgileri içermektedir.	Sunulan bilgiler doğru ancak bilgilerin tümü yeterli derecede yansıtılmamıştır.	Sunulan bilgilerde kısmen yanlışlıklar vardır.	Sunulan bilgilerde önemli ölçüde yanlışlıklar vardır.
Materyal	Afiş en az dört farklı materyal ile desteklenmiştir.	Afiş üç farklı materyal ile desteklenmiştir.	Afiş iki farklı materyal ile desteklenmiştir.	Afiş sadece yazılı materyalden oluşmaktadır.
Görsel Tasarım	Kâğıdın tüm yüzeyi etkili ve dengeli bir şekilde kullanılmıştır.	Yazılar etkili kullanılmış ancak görseller dengeli kullanılmamıştır.	Yazılar etkili kullanılmamış ancak görseller dengeli kullanılmıştır.	Hem yazılar hem de görseller etkili ve dengeli kullanılmamıştır.

2. PERİFERİK SİNİR SİSTEMİ

2. 1. Periferik Sinir Sisteminin Yapısı

Periferik sinir sistemi (PSS), 12 çift kafa ve 31 çift omurilik siniri olmak üzere toplam 43 çift sinirden oluşur. Beyin ve omurilikten çıkan sinirler, bunlarla bağlantılı gangliyonlar, duyu ve motor nöronlar bu sisteme dâhildir.

2. 1. 1. Kafa Sinirleri (Nervus Cranialis)

Beyinden 12 çift kraniyal sinir çıkar. Bu sinirler kafatası tabanındaki deliklerden geçerek kafatasının içine girer veya kafatasından çıkarak baş ve boyuna dağılır. Bu sinirlerden sadece X. kafa sinirinin lifleri, göğüs ve karın organlarına kadar dağılır. Kafa sinirlerinin Romen rakamlarıyla ifade edilen özel ve değişmeyen birer numarası vardır. Bu numaralar beyne bağlanış sırasına göre, önden arkaya doğru verilmiştir. Adlandırılmaları genellikle fonksiyonel özelliklerine göre yapılmıştır. On iki çift kafa sinirinin, ilk ikisi beyne, diğerleri (III-XII) beyin sapının değişik bölgelerine bağlanır (Görsel 3.14).

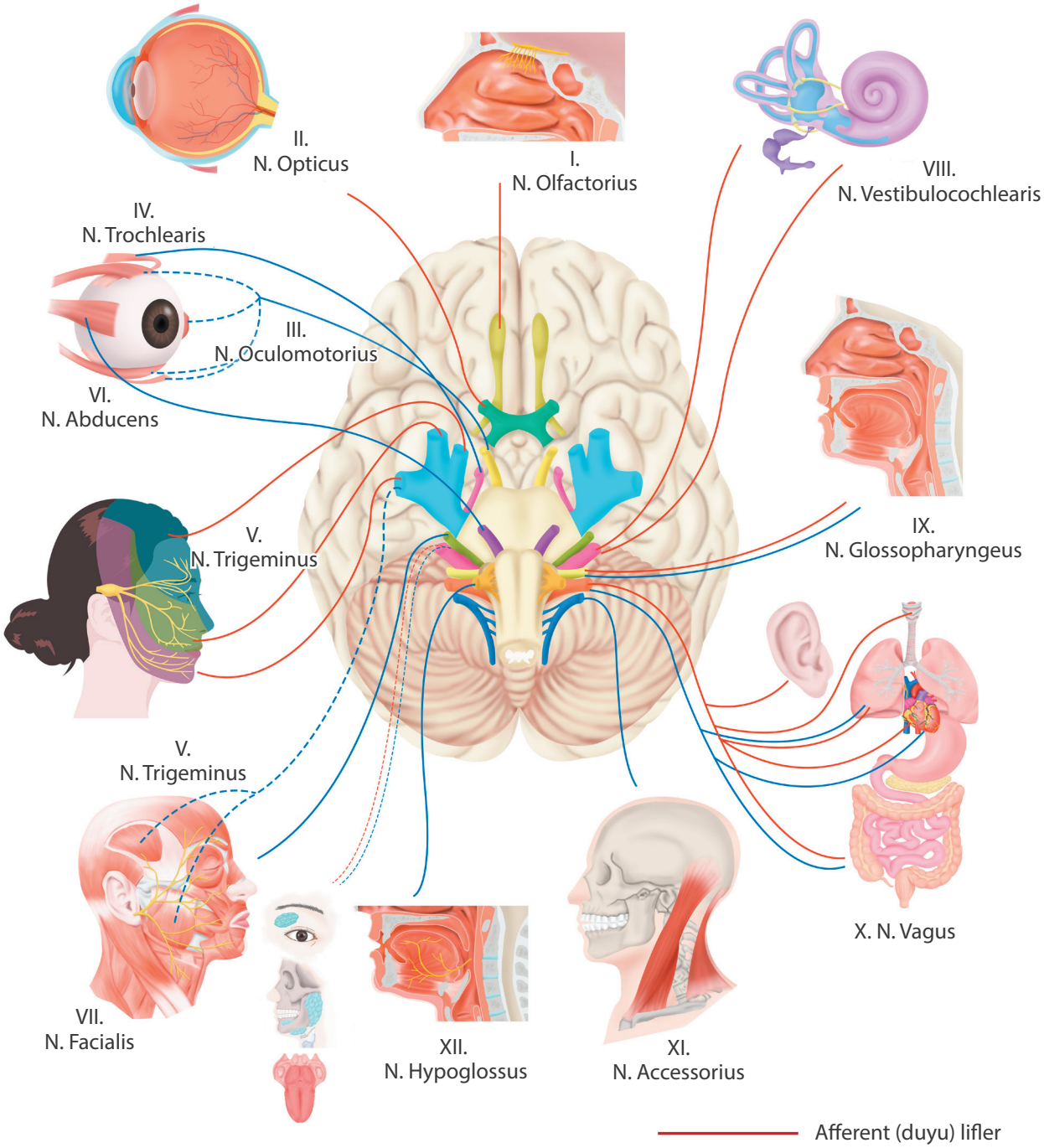

Görsel 3.14: Kafa sinirleri

Kafa sinirleri şunlardır:

I. **Kafa Siniri (N. Olfactorius-Koku Siniri): Duyu** siniridir. Koku duyusunu beynin temporal lobundaki koku merkezine taşır. Koku almayı sağlar.

II. **Kafa Siniri (N. Opticus-Görme Siniri): Duyu** siniridir. Gözden aldığı uyarıları beyindeki oksipital lobdaki görme merkezine iletir. Görmeyi sağlar.

III. **Kafa Siniri (N. Oculomotorius-Göz Oynatıcı Sinir):** Göz kasları ile ilgili sinirdir. **Motor** ve **parasempatik** lifler taşır. Motor lifleri göz kaslarını innerve eder (sinirsel donanım) ve gözün hareketlerini sağlar (Gözü içe, dışa, aşağı, yukarı döndürür.). Göz kapaklarını kaldırır. Parasempatik lifler ise pupillayı daraltır.

IV. **Kafa Siniri (N. Trochlearis-Makara Siniri):** Göz kaslarına **motor** lif taşıyarak gözün hareketlerinde görev alır.

V. **Kafa Siniri (N. Trigeminus-Üçüz Sinir): Motor** ve **duyu** lifi taşır. Kafa sinirlerinin en kalınıdır. Üç tane periferik dalı vardır.

- **N. Ophthalmicus (Göz Siniri):** Konjonktiva, gözyaşı bezi, alın derisi, burun sırtı ve göz kapaklarının **duyu**larını merkeze taşır.
- **N. Maxillaris (Üst Çene Siniri):** Üst çene kemiği ve etrafındaki yapıların (burun boşluğu, burun kanatları vb.) **duyu**larını merkeze taşır.
- **N. Mandibularis (Alt Çene Siniri):** Motor ve duyu lifi taşır. Motor lifleri çiğneme kaslarını çalıştırır. Alt çene, boyun ve yüz derisinin duyularını merkeze taşır.

VI. **Kafa Siniri (N. Abducens-Gözü Dışa Döndüren Sinir):** Göz kaslarına **motor** lifler taşır. Gözü dış yana döndürür.

VII. **Kafa Siniri (N. Facialis-Yüz Siniri): Motor, duyu** ve **parasempatik** lifler taşır. Motor lifleri mimik kaslarını çalıştırır. Duyu lifi dilin ön bölümünün tat duyusunu alır. Parasempatik lifler dil altı ve çene altı tükürük bezlerinin tükürük salgısını artırır.

VIII. **Kafa Siniri (N. Vestibulocochlearis-İşitme ve Denge Siniri)**: **Duyu** siniridir. İşitme ve denge duyularını, ilgili merkezlere taşır. İşitmeyle ilgili duyuları **n. cochlearis**, dengeyle ilgili duyuları ise **n. vestibularis** taşır.

IX. **Kafa Siniri (N. Glossopharyngeus-Dil Yutak Siniri): Motor, duyu** ve **parasempatik** lifler taşır. Motor lifler, yutak ve gırtlak kaslarının bir bölümüne giderek yutma işlevine yardım eder. Duyu lifleri, dilin arka kısmının tat duyusu ile yutak, bademcik ve orta kulağın diğer duyularını alır. Parasempatik lifler, kulak altı tükürük bezlerinin tükürük salgısını artırır.

X. **Kafa Siniri (N. Vagus-Serseri Sinir): Motor, duyu** ve **parasempatik** lifler taşır. Motor lifi, yutak bölgesine giderek yutma işlevine yardım eder. En uzun dağılım gösteren sinirdir. Hem göğüs hem de karın boşluğundaki organlara duyu lifi ve parasempatik lifler taşır. Parasempatik lifler, akciğer, bronş, soluk borusu, mide, ince ve kalın bağırsak, karaciğer, safra kesesi ve salgı bezlerinin düz kaslarının çalışmalarını düzenler. Duyu lifleri ise bu organların duyularını taşır.

XI. **Kafa Siniri (N. Accessorius-Kafa Spinal Siniri):** Sadece **motor** lif taşır. Sternocleidomastoid ve trapez kasına motor dallar verir. Başın hareketinde rol alır.

XII. **Kafa Siniri (N. Hypoglossus-Dil Altı Siniri):** Dil kaslarına motor lifler vererek dilin hareketlerini kontrol eder.

Kafa Sinirlerinin İçerdikleri Lifler

- Sadece duyu (D) lifi içerenler: 1-2-8
- Sadece somatomotor (M) lif içerenler: 4-6-11-12
- İki lif içerenler: Somatomotor ve duyu (M ve D) lifi içerenler: 5
- İki lif içerenler: Somatomotor ve parasempatik (M ve P) lif içerenler: 3
- Üç lif içerenler (M, P ve D): 7-9-10

2. 1. 2. Omurilik Sinirleri (Nervus Spinalis)

Boz maddenin öndeki iki çıkıntısına **ön boynuz**, arkadaki iki çıkıntısına ise **arka boynuz** adı verilir. Ön boynuzlardan çıkış yapan motor sinirler **ön kökü** oluşturur ve perifere dağılır. Periferden gelen duyu sinirleri **arka kökü** oluşturur ve arka boynuzdan omuriliğe giriş yapar.

Ön kökteki nöronların aksonları ile arka kökteki nöronların periferik uzantıları, omuriliğin iki yanında birleşerek **omurilik sinirleri**ni (spinal sinir) oluşturur. 31 çift spinal sinirin omuriliğin bölümlerine göre dağılımı Tablo 3.6'da verilmiştir (Görsel 3.15).

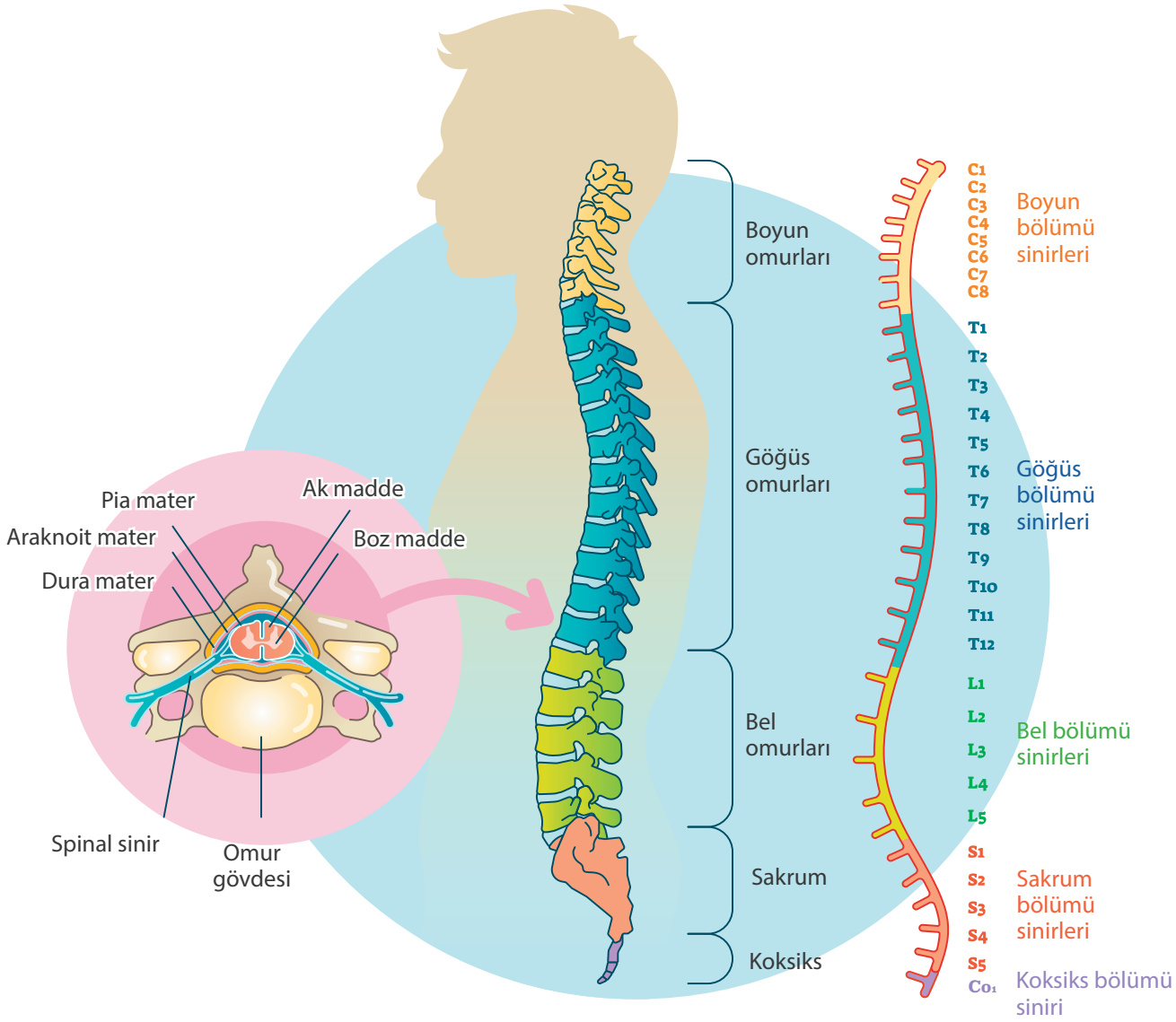

Görsel 3.15: Spinal sinirler ve bölgesel dağılımı

Omurilikten uzaklaşan spinal sinirlerin ön ve arka kökleri (dallar) birbirinden ayrılır. Motor sinirlerden oluşan ön dallar kendi aralarında birleşerek **pleksus** (plexus) adı verilen sinir ağlarını oluşturur. Bu sinir ağları, gövde ve ekstremitelere dağılarak organları innerve eder.

Oluşan her bir pleksus özel olarak isimlendirilir. Örneğin, plexus sacralis (sakrum sinir ağı), beşinci lumbal sinir ile ilk üç sakral sinirin ön dallarının birleşmesinden oluşur. Buradan çıkan sinir telleri genital bölge, kalça ve alt ekstremiteleri innerve eder. Bu pleksusun en önemli siniri **n. ischiadicus**tur (siyatik sinir). Siyatik sinir vücudun en uzun ve kalın siniridir.

Tablo 3.6:Omurilik Sinirlerinin Dağılımı

Omuriliğin Bölümü	Sayı
Pars cervicalis (Boyun bölümü)	8 çift
Pars thoracica (Göğüs bölümü)	12 çift
Pars lumbalis (Bel bölümü)	5 çift
Pars sacralis (Kuyruk sokumu bölümü)	5 çift
Pars coccygeus (Kuyruk bölümü)	1 çift

2. 2. Periferik Sinir Sisteminin İşlevi

PSS'yi oluşturan 43 çift sinir, dallarıyla birlikte MSS ile PSS arasındaki veri trafiğinden sorumludur. Hem merkezden perifere hem de periferden merkeze giden tüm impulsları taşır. Bu sayede vücuttaki tüm sistemler bir bütün hâlinde aynı amaç için uyumlu bir şekilde çalışır. PSS, görev ve işlev bakımından **duyu** ve **motor bölümü** olmak üzere ikiye ayrılır.

2. 2. 1. Duyu Bölümü

Duyu sinirleri (afferent sinirler) ve duyu reseptörlerinden oluşur. Vücuttaki tüm reseptörler bir duyu sinirine bağlıdır. Duyu sinirleri impulsu her zaman çevreden merkeze doğru taşır. Reseptörde aksiyon potonsiyeli sonucu oluşan impuls, duyu siniri tarafından MSS'deki duyu merkezlerine iletilir. Böylece sıcak, soğuk, ağrı, basınç, gerilme, iyon miktarı, pH değişikliği vb. tüm duyu bilgileri merkeze taşınır. Bu duyu bilgilerini değerlendiren MSS, çeşitli organ ve yapılara emirler (impuls) gönderir. İnsanlar merkeze ulaşan duyu bilgilerinden sadece bir kısmını algılayabilir.

2. 2. 2. Motor Bölümü

MSS'de yapılan değerlendirme sonunda çeşitli organ ve yapılara gönderilecek emirler (impuls) motor sinirler tarafından iletilir. Motor sinirler impulsu her zaman merkezden çevreye doğru taşır. Motor aktivite iki gruba ayrılır. İsteğimiz doğrultusunda yapılacak hareketlerin impulsları **somatik motor**, isteğimiz dışında çalışan organların impulsları **otonom motor** sinirler tarafından iletilir.

2. 2. 2. 1. Somatik Sinir Sistemi

Somatik motor sinirler de denir. Bilinçli ve isteğe bağlı hareketlerin (yazı yazmak, yürümek, koşmak vb.) yapılabilmesi için gereken impulsları iskelet kaslarına ileten sinir grubudur. İnsan vücudunda 650 kadar iskelet kası vardır ve bu kaslar sayesinde pek çok hareket yapılabilir. Yazı yazmak gibi karmaşık bir hareketin yapılabilmesi için çok sayıda kasın koordineli bir şekilde kasılıp gevşemesi gerekir. Tüm bu koordinasyonu sağlamak için birçok motor merkez birbiriyle bağlantılı impulslar oluşturarak hareketleri koordine eder.

2. 2. 2. 2. Otonom Sinir Sistemi

Otonom sinir sistemi isteğimiz dışındaki motor aktiviteleri yönetir (Görsel 3.16). Bu sayede vücuttaki fizyolojik olayları düzenler. İç organlar, düz kaslar, salgı bezleri, kalp kası ve kan damarlarına etki ederek onların çalışmalarını kontrol eder. Omurilik, bulbus ve hipotalamusun kontrolü altındadır. Bütün bu yapıların uyumlu çalışması, vücutta bir iç denge oluşturur. Buna **homeostasis** denir.

Otonom sinir sistemi fonksiyonel olarak **sempatik** ve **parasempatik** sistem olarak ikiye ayrılır. İsteğimiz dışında çalışan organlara sempatik ve parasempatik olmak üzere iki tip motor sinir ulaşır. Bu iki sistemin organlar üzerindeki etkisi genellikle birbirinin tersidir. Bu ters etkinin sebebi, akson uçlarındaki nörotransmitter maddelerin farklı olmasıdır. Sempatik sinirlerin nörotransmitter maddesi **noradrenalin**, parasempatik sinirlerin nörotrasmitter maddesi **asetilkolin**dir. Sempatik sinirler, omuriliğin **göğüs** ve **bel** bölgesinden, parasempatik sinirler ise **bazı kafa sinirleri** ve omuriliğin **sakrum** bölgesinden çıkarak iç organlara gider.

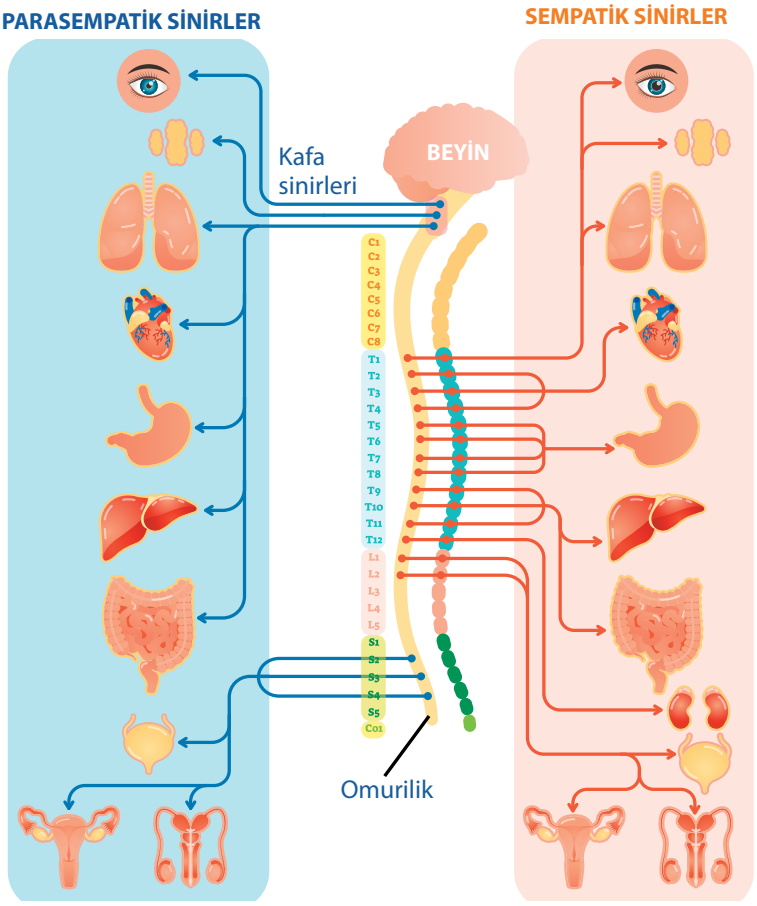

Görsel 3.16: Parasempatik ve sempatik sinirlerin dağılımı

- **Sempatik Sistem**

  Korku, üzüntü, heyecan gibi stresli durumlarda aktif olan sistemdir. Tehlikeden kaçan bir kişide heyecan, korku, stres ve iskelet kası aktivitesi üst düzeydedir. Böyle bir insanda sempatik sistemin etkisiyle kalp atımı hızlanır, solunum sayısı artar ve iskelet kaslarına giden kan miktarını artırmak için damarlar genişler.

Sempatik Sinir Sisteminin Organlar Üzerine Etkisi

- Kalp atım hızı ile kalp kasının kasılma gücünü artırır ve kan basıncını yükseltir.
- Solunum yollarını genişletir ve solunum sayısını artırır.
- İç organ damarlarını daraltır, kalp ve iskelet kası damarlarını genişletir.
- Sindirim sisteminin peristaltik hareketlerini yavaşlatır, salgılarını azaltır.
- Sindirim sistemi ve idrar yollarındaki sfinkterleri daraltır.
- Göz bebeklerini genişletir.
- Kanın glikoz düzeyini yükseltir.
- Ter salgısını artırır.
- Tükürük salgısını azaltır.

- **Parasempatik Sistem**

  Sakinlik ve dinlenme döneminde etkindir. Bu sistemin aktivitesi sayesinde besinlerin sindirimi, enerji üretimi ve depolanması sağlanır.

Parasempatik Sinir Sisteminin Organlar Üzerine Etkisi

- Kalp atım hızını azaltır, kan basıncını düşürür.
- Solunum yollarını daraltır ve solunumu yavaşlatır.
- İç organ damarlarını genişletir, kalp ve iskelet kası damarlarını daraltır.
- Sindirim sisteminin peristaltik hareketlerini hızlandırır ve salgılarını artırır.
- Sindirim sistemi ve idrar yollarındaki sfinkterleri genişletir.
- Göz bebeklerini daraltır.
- Tükürük salgısını artırır.

UYGULAMA FAALİYETİ 4

A) Aşağıda verilen kafa sinirlerinin numara ve isimlerini eşleştiriniz.

I. Kafa Siniri	N. Abducens
II. Kafa Siniri	N. Glossopharyngeus
III. Kafa Siniri	N. Trochlearis
IV. Kafa Siniri	N. Vestibulocochlearis
V. Kafa Siniri	N. Opticus
VI. Kafa Siniri	N. Hypoglossus
VII. Kafa Siniri	N. Olfactorius
VIII. Kafa Siniri	N. Accessorius
IX. Kafa Siniri	N. Ischiadicus
X. Kafa Siniri	N. Facialis
XI. Kafa Siniri	N. Oculomotorius
XII. Kafa Siniri	N. Trigeminus
	N. Vagus

B) Boş bırakılan kutucuklara kafa sinirlerinin görevini yazınız.

I. Kafa Siniri	
II. Kafa Siniri	
III. Kafa Siniri	
IV. Kafa Siniri	
V. Kafa Siniri	
VI. Kafa Siniri	
VII. Kafa Siniri	
VIII. Kafa Siniri	
IX. Kafa Siniri	
X. Kafa Siniri	
XI. Kafa Siniri	
XII. Kafa Siniri	

UYGULAMA FAALİYETİ 5

Aşağıda verilen şekilde omurilik sinirlerinin bölgelere göre isimlerini ve sayılarını yazınız.

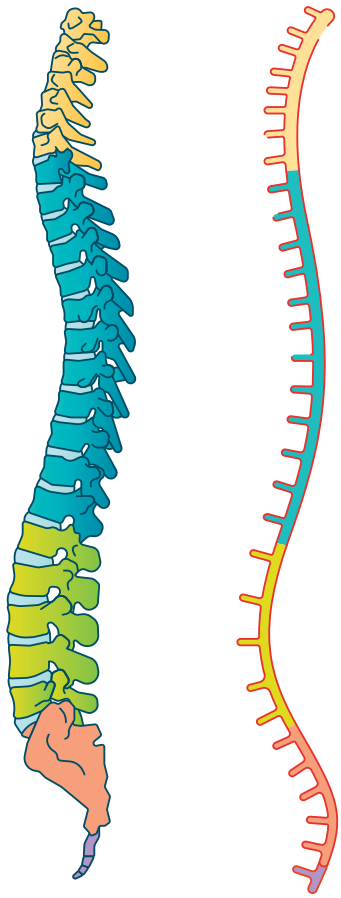

3. SİNİR SİSTEMİ İLE İLGİLİ TERİMLER

3. 1. Sinir Sistemine İlişkin Anatomik ve Tanısal Terimler

3. 1. 1. Sinir Sistemine İlişkin Anatomik Terimler

- **Afferent nöron:** İmpulsu çevreden alıp merkezî sinir sistemine ileten sinir hücresi.
- **Canalis centralis:** Omuriliğin ortasında, boyuna uzanan kanal.
- **Cortex (Korteks):** Kabuk.
- **Efferent nöron:** İmpulsu merkezden alıp efektör organlara ileten sinir hücresi.
- **Fissura longitidunalis:** Beyin yarım küreleri arasındaki derin ve boyuna yarık.
- **Gangliyon:** Sinir düğümü.
- **İmpuls:** Sinirsel uyarı, uyartı. Uyarılma sonucu oluşan aksiyon potansiyelinin sinir teli boyunca ilerlemesiyle meydana gelen kimyasal ve elektriksel değişiklik.
- **Medulla:** Öz, iç katman.
- **Meninks:** Beyin, beyincik ve omuriliğin çevresini saran üç zara verilen isim.
- **Nörogliya:** MSS'de nöronlar arasını dolduran ve nöronlara destek olan hücreler.
- **Neuron (Nöron):** Sinir hücresi.
- **Subdural aralık:** Dura mater ile araknoit mater arasında bulunan aralık.
- **Substantia alba:** Omurilikte dışta; beyin ve beyincikte içte bulunan, sinir hücrelerinin miyelinli aksonlarının bulunduğu ak madde.
- **Substantia grisea:** Omurilikte içte; beyin ve beyincikte dışta bulunan, sinir hücrelerinin gövde bölümlerinin bulunduğu boz madde.
- **Ventriculus (Ventrikül):** Karıncık. Beyinde, içinde BOS bulunan odacık.

3. 1. 2. Sinir Sistemine İlişkin Tanısal Terimler

- **Alzheimer hastalığı:** Beyin hücrelerinin ölümüne bağlı olarak ortaya çıkan demans türü.
- **Amnezi:** Hafıza kaybı, unutkanlık.
- **Bipolar bozukluk:** Manik depresif hastalık. Mani (taşkınlık) ve depresyon (çökkünlük) dönemlerinin birbirini takip etmesi şeklinde görülen hastalık.
- **Cerebral palsy (Serebral palsi):** Beyin felci.
- **Demans:** Bunama. Yaşlanmaya bağlı bilişsel işlevlerde kalıcı ve ilerleyici bozukluğa neden olan, duygu, davranış ve kişilik değişimiyle tanımlanan organik ruhsal bozukluk.
- **Depresyon:** Ruhsal çöküntü, çökkünlük. Üzüntü, yorgunluk ve umutsuzluk, suçluluk belirtilerinin yanı sıra kişinin benlik saygısının azaldığı duygu durum bozukluğu.
- **Disc hernia:** Bel fıtığı.
- **Ensefalit:** Beyin dokusunun iltihaplanması.
- **Epilepsi:** Sara. Beyin fonksiyonlarında kısa süren krizler şeklinde görülen ve tekrarlayan hastalık.
- **Hemipleji:** Vücudun bir yarısını etkileyen felç.
- **Konversiyon:** Döndürme. Çeşitli ruhsal sıkıntıların (üzüntü, korku, utanç, öfke) bedensel sorunlara (konuşamama, bayılma, felç, güçsüzlük, duyu kaybı vb.) dönüşmesi tablosu.
- **Mani:** Taşkınlık. Aşırı neşelenme, hareketlerde ve enerjide artış, aşırı konuşkanlık gibi belirtilerle seyreden ruhsal bozukluk.

- **Menenjit:** Beyin ve omuriliği saran zarların iltihabı.
- **Migren:** Ataklar hâlinde gelen baş ağrısı tipi.
- **Monopleji:** Bir ekstremitenin felç olması.
- **Multiple skleroz:** Kişinin bağışıklık sistemindeki bozukluk sonucu beyinde ve omurilikte çok sayıda plakların oluşmasıyla ortaya çıkan hastalık.
- **Myelitis (Miyelit):** Omurilik iltihabı.
- **Paralizis:** Felç.
- **Parapleji:** İki bacağı tutan felç.
- **Parkinson hastalığı:** Orta yaşta gelişen, ilerleyici, kaslarda rijidite, hareketlerde yavaşlama ve titremeyle karakterize bir sinir sistemi hastalığı.
- **Polioencephalitis:** Beyin boz maddesinin iltihabı.
- **Poliomyelitis:** Çocuk felci. Polio virüsünün yol açtığı omurilik boz maddesinin iltihabı.
- **Psikoz:** Hastanın gerçeği değerlendirmesinde, düşünce içeriğinde, duygulanım, algılama ve davranışlarında ileri derecede bozulmalar yapan hastalıklar.
- **Şizofreni:** Gerçeklerle olan ilişkilerin büyük ölçüde azalması, düşünce, duygu ve davranış alanlarında önemli bozulmaların ortaya çıkması vb. belirtiler gösteren bir ruh hastalığı.

3. 2. Sinir Sistemi Semptomlarına İlişkin Tıbbi Terimler

- **Akinezi:** Aktif hareketlerin anormal derecede yavaşlaması veya azalması.
- **Afazi:** Beyindeki ilgili merkezlerin tahribi sonucu konuşma veya konuşulanı anlama yeteneğinin kaybı.
- **Ataksi:** Kas koordinasyon bozukluğu.
- **Aura:** Epilepside nöbet öncesi, hastada özel bir koku ve ses duyma şeklinde ortaya çıkan ön haberci.
- **Babinski refleksi:** Ayak tabanı dış kenarı sert bir şeyle çizilirken ayak başparmağının tabana doğru değil, zıt yönde bükülmesi.
- **Brudzinski belirtisi:** Sırt üstü yatan bir hastanın bacağı, dizi ve kalçası bükülerek karna doğru bastırıldığında karşı dizin bükülmesi.
- **Cephalgia (Sefalji):** Baş ağrısı.
- **Confusion (Konfüzyon):** Bilinç bulanıklığı.
- **Convulsion (Konvülsiyon):** Anormal beyin impulsları sebebiyle kasların istem dışı kasılması.
- **Diskinezi:** İstek dışı hareketler.
- **Hallucination (Halüsinasyon):** Bir duyu organını uyaran hiçbir nesne veya uyarıcı olmaksızın, alınan bir sanının varlığına inanma durumudur. Beş duyunun da varsanısı olabilir. Örneğin, kulağa gerçekte olmayan sesler gelmesi.
- **Koma:** Uyandırılmanın mümkün olmadığı tepkisizlik durumu.
- **Stupor:** Bilinç bulanıklığı, yarı uyku durumu.
- **Syncope (Senkop):** Kısa süreli bilinç kaybı, bayılma.

UYGULAMA FAALİYETİ 6

Tanımı verilen terimleri bularak yerlerine yazınız.

1	H					L	E			A
2				H		L			A	
3				İ	S			E			U	M
4		O			U	L				N	
5	S				O						

1. Vücudun bir yarısını etkileyen felç.
2. Baş ağrısı.
3. Beyin yarım küresi.
4. Anormal beyin impulsları sebebiyle kasların istem dışı kasılması.
5. Kısa süreli bilinç kaybı, bayılma.

UYGULAMA FAALİYETİ 7

Aşağıda verilen sinir sistemi ile ilgili terimleri, anlamlarıyla eşleştriniz.

Paralizis	Ön haberci
Koma	Çocuk felci
Demans	Sinir düğümü
İmpuls	Varsanı
Aura	Tepkisizlik durumu
Amnezi	Bilinç bulanıklığı
Halüsinasyon	Bunama
Stupor	Hafıza kaybı
	Sinirsel uyarı
	Felç



3. ÖĞRENME BİRİMİNİN ÖLÇME DEĞERLENDİRME ÇALIŞMALARI

A) Aşağıdaki cümleleri dikkatlice okuyarak boş bırakılan yerlere doğru sözcüğü yazınız.

1. Sinir hücresine ..... denir.
2. Tüm beyin; beyin, beyincik, ... ve .....olmak üzere 4'e ayrılır.
3. Medulla oblongata, pons ve orta beyin ..... bölümleridir.
4. Görme ve işitme ile ilgili reflekslerin düzenlenmesini ..... ayarlar.
5. Tüm beyin ve medulla spinalisi saran zarlara ..... denir.
6. Periferik sinir sistemi ..... kafa siniri ve ..... omurilik sinirinden oluşur.
7. ....., plexsus sacralisin en önemli siniridir.
8. ..... sempatik sistemin, ... ise parasempatik sistemin nörotransmitter maddesidir.

B) Aşağıdaki çoktan seçmeli soruları okuyunuz ve doğru seçeneği işaretleyiniz.

9. Aşağıdakilerden hangisi istemli kas hareketlerinden sorumlu motor merkezlerin bulunduğu beyin lobudur?

A) Frontal lob
B) Parietal lob
C) Temporal lob
D) Oksipital lob
E) Limbik lob

10. Görme ve görüntüleme merkezi beynin hangi lobunda bulunur?

A) Temporal lob
B) Frontal lob
C) Limbik lob
D) Oksipital lob
E) Paryetal lob

11. Aşağıdakilerden hangisi ara beyni oluşturan yapılardan birisidir?

A) Pons
B) Bulbus
C) Talamus
D) Cerebrum
E) Cerebellum

12. Beyin sapındaki bölümlerden biri olan medulla oblongata için verilen bilgilerden hangisi <u>yanlıştır?</u>

A) Medulla spinalisin devamı şeklindedir.
B) Beyin sapının en alt bölümünde yer alır.
C) Dolaşım ve solunum merkezi buradadır.
D) Hasarı ölümle sonuçlanır.
E) İlk iki kafa siniri duyularını buraya getirir.

13. İskelet kası hareketlerini ayarlayan ve vücudun dengesini sağlayan sinir sistemi yapısı aşağıdakilerden hangisidir?

A) Cerebellum
B) Bulbus
C) Cerebrum
D) Pons
E) Medulla spinalis

14. Aşağıdakilerden hangisi hipotalamusun görevlerinden biri <u>değildir?</u>

A) Vücut sıcaklığını ayarlar.
B) İştah, açlık tokluk merkezi buradadır.
C) Refleks merkezidir.
D) Homeostasisi düzenler.
E) Uyku ve uyanıklık durumunu ayarlar.

15. Bazı refleksleri ve alışkanlık hâline gelmiş davranışları kontrol eden merkezî sinir sistemi yapısı aşağıdakilerden hangisidir?

A) Talamus
B) Medulla spinalis
C) Cerebrum
D) Bulbus
E) Diencephalon

16. Aşağıdakilerden hangisi şartlı reflekslerle kazanılmaz?

A) Örgü örmek
B) Dans etmek
C) Hapşırmak
D) Yüzmek
E) Araba kullanmak

17. Aşağıdaki kafa sinirlerinden hangisi işitme ve denge ile ilgili duyu siniridir?

A) N. opticus
B) N. abducens
C) N. facialis
D) N. vagus
E) N. vestibulocochlearis

18. Aşağıdakilerden hangisi sempatik sinir sisteminin etkilerinden birisi değildir?

A) Sindirim sistemindeki ve idrar yollarındaki sfinkterleri genişletir.
B) Göz bebeklerini genişletir.
C) Kanın şeker düzeyini yükseltir.
D) Kalp atım hızını artırır.
E) Kan basıncını yükseltir.

19. En uzun dağılım gösteren ve hem göğüs hem de karın boşluğundaki organlara duyu siniri ve parasempatik lif taşıyan kafa siniri hangisidir?

A) N. olfactorius
B) N. vagus
C) N. opticus
D) N. facialis
E) N. abducens

20. Beyin ve omuriliği saran zarın iltihaplanmasına ne denir?

A) Myelitis
B) Poliomyelitis
C) Monopleji
D) Menenjit
E) Polioencephalitis

21. Aşağıdakilerden hangisi parasempatik sinir sisteminin organlar üzerine olan etkilerinden değildir?

A) Kalp atım hızını azaltır, kan basıncını düşürür.
B) Solunum yolunu daraltır, solunumu yavaşlatır.
C) Göz bebeklerini daraltır.
D) Tükürük salgısını artırır.
E) Kan glikoz düzeyini yükseltir.

22. Aşağıdakilerden hangisi merkezî sinir sistemini korumak ve harap olan dokuyu onarmakla görevli nörogliya hücresidir?

A) Mikrogliya
B) Oligodendrogliya
C) Astrosit
D) Ependim hücreleri
E) Schwann hücreleri

NOT: *Cevaplarınızı cevap anahtarıyla karşılaştırınız. Yanlış cevap verdiğiniz ya da cevap verirken tereddüt ettiğiniz sorularla ilgili konuları veya faaliyeti geri dönerek tekrarlayınız. Cevaplarınızın tümü doğru ise bir sonraki öğrenme birimine geçiniz.*

4.
ÖĞRENME BİRİMİ

ENDOKRİN SİSTEM



ÖĞRENME BİRİMİ KONULARI

1. ENDOKRİN SİSTEMİN GENEL ÖZELLİKLERİ
2. ENDOKRİN BEZLER VE HORMONLAR
3. ENDOKRİN SİSTEME İLİŞKİN TIBBİ TERİMLER

TEMEL KAVRAMLAR

- Hipotalamus
- Hipofiz
- Endokrin Bez
- Hormon
- Kan Şekeri
- Sekresyon

NELER ÖĞRENECEKSİNİZ?

- Endokrin sistemin genel özelliklerini
- Endokrin ve ekzokrin bezlerin farklarını
- Hormon çeşitleri ve işlevlerini
- Endokrin bezler ve işlevlerini
- Endokrin sistemle ilgili çok kullanılan tıbbi terimleri

HAZIRLIK ÇALIŞMALARI

- Endokrin sistem ile sinir sisteminin benzer özellikleri nelerdir? Araştırınız.
- Cinsiyete özel kadın ve erkek karakterinin şekillenmesinde neler etkilidir? Araştırınız.
- Bir hormon hedef organa varıncaya kadar diğer dokular tarafından neden fark edilmez? Araştırınız.
- Çevrenizde şeker hastalığı olan biri varsa onunla görüşerek hastalığı ile ilgili bilgi alınız.



Okuma Parçası

AÇLIK HORMONU BEYİN HÜCRELERİNİN YENİLENMESİNİ TETİKLİYOR

Yeni bir araştırmada iştahı tetikleyen bir hormon olan grelinin yeni beyin hücrelerinin oluşumunu desteklediği ve onları yaşlanmanın etkilerinden koruduğu yönünde kanıtlar elde edildi. Açlık hormonu olarak da bilinen grelini mide, boş olduğunda üretiyor. Birkaç saatliğine bir şeyler yemeyecek olsak grelinin kanımızdaki değeri yükseliyor. Ancak grelinin algıyı kuvvetlendirdiği yönünde de kanıtlar var. Düşük kalorili diyetlerle beslenen hayvanların zihinsel becerilerinde artış görülmüş ve grelinin bunda etkili olabileceği düşünülüyor. Doğrudan hormon enjekte edilen farelerin öğrenme ve hafıza testlerindeki performansları artmış. Bulgular grelinin beyindeki sinir bağlantılarını artırdığını düşündürüyor. Yeni araştırmada Birleşik Krallık'taki Swansea Üniversitesi'nden Jeffrey Davies ve ekibi grelinin beyin hücrelerini bölünüp çoğalmaya, yani nörojenez adı verilen süreci teşvik ettiğine yönelik doğrudan kanıtlar elde etti.

Araştırmacılar hormonu bir deney kabında büyütülmüş fare beyni hücrelerine eklediğinde, fibroblast büyüme faktörü adı verilen ve nörojenezi tetiklediği bilinen bir gen etkinleşti. Eğer aynı etki hayvanların vücudunda da gerçekleşirse grelinin hafıza üzerindeki etkilerini bu şekilde gösterdiği anlaşılacak. Araştırmanın nörodejeneratif hastalıkların, örneğin bir tür beyin hücresinin kaybından kaynaklanan Parkinson hastalığının tedavisine yönelik uygulamaları olması umuluyor. Bazıları yine Davies ve ekibine ait olan, daha önce yapılmış birtakım araştırmalar, grelinin hayvanları Parkinson hastalığının belli bir biçimine yakalanmaktan koruduğunu gösteriyor. Davies ve ekibi yeni araştırmada, deney kabındaki beyin hücreleri Parkinson hastalığını taklit edecek biçimde yönlendirildiğinde grelinin hücrelerin ölmesini engellediğini de keşfetti. Davies'in çalışma arkadaşı Amanda Hornsby ise Parkinson'a bağlı demans yaşayan yirmi sekiz deneğin kanlarındaki grelin seviyesinin sağlıklı bireylere göre düşük olduğunu gösterdi.

Kaynak: "https://bilimteknik.tubitak.gov.tr/system/files/makale/2017_bilim_ve_teknik-595_haziran_7-8_1.pdf" den alınmıştır. (Erişim tarihi: 30.05.2020, erişim saati: 15.15)

1. ENDOKRİN SİSTEMİN GENEL ÖZELLİKLERİ

1. 1. Endokrin Sisteme Giriş

Endokrin sistem iç salgı yapan bezler ve dokulardan oluşur. Sinir sistemi ile beraber vücudun iç dengesini (homeostasis) korumak için çalışır. Endokrin bezler ve hormonları inceleyen bilim dalına **endokrinoloji** denir.

Endokrin bezler genel olarak; büyüme ve gelişme, metabolik faaliyetler, sıvı ve elektrolit dengesi, kan şekerinin ayarlanması, stres durumunda etkili cevabın oluşturulması ve vücudun değişen şartlara uyumu gibi fonksiyonları yerine getirir.

1. 2. Endokrin ve Ekzokrin Bezin Farkları

İnsan vücudunda salgı yapan bezler, **endokrin** ve **ekzokrin** olmak üzere ikiye ayrılır. İç salgı yapan bezlere **endokrin bez** denir. Hipofiz, epifiz, tiroit, paratiroit ve böbrek üstü bezleri bu gruba girer. İç salgılar kana verilir ve bu yolla taşınır. Enzim ve dış salgı yapan bezlere **ekzokrin bez** denir. Tükürük, ter ve

gözyaşı bezi gibi. Dış salgılar kan yoluyla taşınmaz, bir kanal ile vücut boşluklarına (sindirim kanalı gibi) verilir. Vücuttaki bazı bezler ise **karma bez** şeklindedir ve hem endokrin hem de ekzokrin salgı yapar (Tablo 4.1). Örneğin, pankreas bezi.

Tablo 4.1:Endokrin ve Ekzokrin Bezler Arasındaki Farklar

Endokrin Bezler	Ekzokrin Bezler
Kanalları yoktur ve salgılarını doğrudan kana verir.	Salgılarını bir kanal ile vücut boşluklarına ya da vücut dışına verir.
İç salgı yapar.	Dış salgı yapar.
Hedef organı vücudun her yerinde olabilir.	Hedef organı bezin çok yakınında bulunur.
Etkileri yavaş ve uzun sürelidir.	Etkileri hızlı ve kısa sürelidir.

1. 3. Hormon

Endokrin bezler tarafından salgılanan, düzenleyici ve uyarıcı organik kimyasal maddelere **hormon** denir. Hormon sözcüğü Yunanca bir terim olup **uyarmak, canlandırmak** anlamına gelir. Hormonlar salgılandıktan sonra kana verilir ve kan yoluyla taşınır.

Hormonlar, sadece onu tanıyan reseptöre sahip hücre ve dokuları etkileyebilir. Kanla tüm vücudu dolaşmalarına rağmen, sadece belli hücre ve dokuları etkilemelerinin sebebi budur. Hormonların kan yoluyla ulaşarak etki edebildiği hücre, doku ya da organlara **hedef organ** denir. Bazı hormonların hedef organı çok sınırlıyken bazı hormonlar tüm vücut hücrelerini etkileyebilir. Örneğin, hipofizin salgıladığı TSH'nin (tiroit stimülan hormon) hedef organı tiroit bezidir; pankreasın salgıladığı insülin hormonunun hedef organı ise vücuttaki pek çok hücredir.

Hormonlar belirli bir düzen içinde salgılanır. Yaş, genetik ve çevresel faktörler hormon salgılanma düzeninde değişiklik yapabilir. Sinir sistemi ile negatif ve pozitif geri bildirim mekanizmaları endokrin bezin kandaki hormon miktarına göre, hormon salgısını artırması ya da azaltmasına neden olabilir.

1. 3. 1. Hormon Çeşitleri

Hormonlar yapılarına göre **steroit, amino asit türevi** ve **peptit** hormonlar olarak sınıflandırılabilir.

- **Steroit Hormonlar:** Tümü kolesterolden sentezlenir ve depolanmaz. Kanda bir proteine bağlı olarak taşınır. Küçük moleküllü oldukları için hücre zarından kolaylıkla geçip etki gösterir. Örneğin, adrenal korteks ve cinsiyet hormonları.
- **Amino Asit Türevi Hormonlar:** Tirozin amino asidinden üretilen hormonlardır. Bu tür hormonlar üretildikleri hücre içinde depolanıp gerektiğinde kana verilir. Bir kısmı hücre içi reseptörlere (T_3, T_4 gibi) bir kısmı da hücre zarındaki reseptörlere bağlanarak (adrenal medulla hormonları gibi) etki gösterir.
- **Peptit Hormonlar:** İkiden fazla amino asit içeren, protein yapıda hormonlardır. Büyük moleküllü olduğu için hücre zarından geçemez. Hücre zarındaki reseptöre bağlanarak etki gösterir. Vücuttaki hormonların çoğu bu gruptadır. Örneğin; hipofiz ön ve arka lob hormonları, pankreas hormonları, parathormon ve kalsitonin hormonu.

1. 3. 2. Hormonların Görevleri

- Sinir sistemi ile birlikte homeostasisi sağlar.
- Büyüme ve gelişmeyi kontrol eder.
- Üreme fonksiyonlarını düzenler.
- Organların işlevlerini düzenler.
- Metabolizma ile ilgili işlevleri (enerji üretimi, kullanımı ve depolanması) düzenler.



Sıra Sizde

Bir tablo hazırlayarak hormonların çeşitlerini örnekleriyle beraber sınıflandırınız.

2. ENDOKRİN BEZLER VE HORMONLAR

İnsan vücudunda hormon üreten birçok bez vardır. Bunlardan bir kısmı sadece endokrin bez özelliğinde bir kısmı ise karma bez yapısındadır (Görsel 4.1).

İnsan Vücudundaki Endokrin Bezler

- Hipofiz bezi (Glandula hypophysis)
- Epifiz bezi (Gl. pinealis)
- Tiroit bezi (Gl. thyroidea)
- Paratiroit bezi (Gl. parathyroidea)
- Böbrek üstü bezleri (Gl. suprarenalis)
- Pankreas bezi (Gl. pancreas)
- Timüs bezi (Gl. thymus)
- Gonadlar (Testis ve Ovarium)

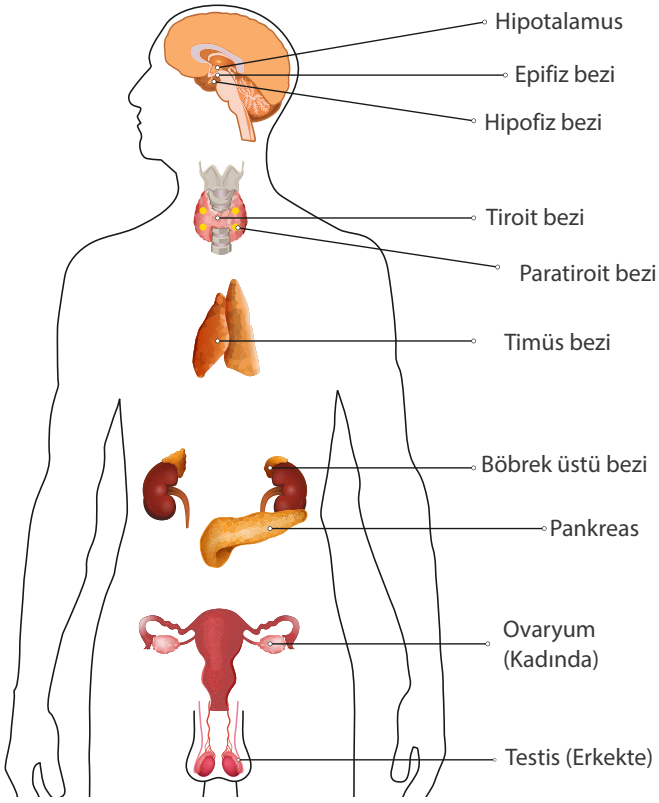

Görsel 4.1: Vücuttaki endokrin bezler

2. 1. Hipofiz Bezi (Glandula Hypophysis, Gl. Pituitary)

Beynin alt kısmında, temel kemik üzerindeki **sella turcica** denilen çukurluğa yerleşmiş, bezelye büyüklüğünde bir iç salgı bezidir. Bütün diğer iç salgı bezlerinin yöneticisi konumundadır. Hipofiz bezi hipotalamusa bir sapla (hipofiz sapı) bağlıdır ve onun kontrolünde çalışır. Bez, yapı ve fonksiyon bakımından **ön lob** (lobus anterior, adenohipofiz) ve **arka lob** (lobus posterior, nörohipofiz) olmak üzere iki kısma ayrılır. Ön lobdan salgıladığı hormonlarla diğer endokrin bezlerin faaliyetlerini düzenler. Arka lob salgı yapmaz, hipotalamustan salgılanan hormonları depolayıp kana verir.

2. 1. 1. Hipofiz Ön Lob Hormonları

Ön lob, hipofiz bezinin %75'ini oluşturur. Buradan salgılanan hormonlar hipotalamus salgılarının kontrolündedir. Hipotalamusta homeostasisle ilgili merkezler bulunur. Vücudun pek çok yerinden gelen uyarılar burada değerlendirilir. Hipotalamus, otonom sinir sistemi, hipofiz bezi ve hormonlar aracılığıyla homeostasisle ilgili pek çok düzenleme yapar (Görsel 4.2).

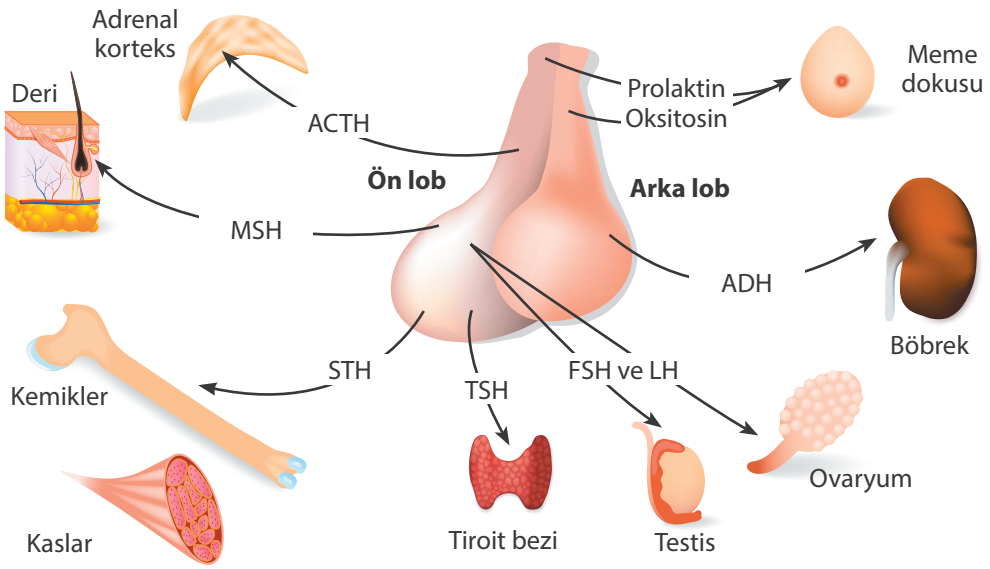

Görsel 4.2: Hipofiz ön ve arka lobundan salgılanan hormonlar

Hipofiz Ön Lob Hormonları

- Büyüme hormonu
- Tiroit stimülan hormon
- Gonadotropik hormonlar
- Adrenokortikotropik hormon
- Prolaktin
- Melanosit stimülan hormon

Biliyor musunuz?

"Sella Turcica" Adı Nereden Geliyor?

Latincede sella Turcica (Türk eyeri) adı ilk kez ünlü anatomi bilgini Adrianus Spigelius (1578-1625) tarafından kullanılmıştır. Ölümünden iki yıl sonra öğrencisi tarafından yayımlanan "De Corpora Humanis Fabrica" adlı eserle de tıp literatürüne kazandırılmıştır. Temel kemik üzerinde bulunan bu bölgeye Osmanlı döneminde kullanılan eyerlerin şekline benzemesinden dolayı bu isim verilmiştir.

2. 1. 1. 1. Büyüme Hormonu

Somatotropik hormon (STH) veya **growth hormon** (GH) da denir. Hedef organı neredeyse tüm vücut dokularıdır. Büyüme hormonu, etkilerinin çoğunu, insülin benzeri büyüme faktörleri (somatomedinler) olarak da isimlendirilen maddeler aracılığı ile gösterir. STH vücutta büyüme özelliğine sahip tüm dokularda büyümeyi sağlar. 20-25 yaşlarında uzun kemiklerin epifiz plaklarının kapanması ile kemiklerde boyca büyüme durur. Ancak vücudun diğer organlarında özellikle yumuşak dokularda büyüme devam eder.

Büyüme Hormonunun Metabolik Etkileri

- Özellikle kemik ve kıkırdak olmak üzere pek çok dokunun büyümesini uyarır.
- Hücrelere amino asit girişini ve protein yapımını artırır, yıkımını azaltır.
- Mitozla hücre çoğalmasını artırır.
- Enerji kaynağı olarak yağ depolarının kullanımını artırır.
- Karbonhidrat kullanımını azaltır.

- **Büyüme Hormonu Salgısındaki Bozukluklar**
  - **Cücelik (Dwarfism): Nanizm** olarak da adlandırılır. Büyüme döneminde büyüme hormonunun az salgılanması sonucu görülür. Mental (zihinsel) gerilik yoktur. Bazı durumlarda, büyüme hormonu yeteri kadar salgılandığı hâlde, hücrelerdeki hormon reseptörlerinden kaynaklanan problemler de cüceliğe neden olabilir. Örneğin, Afrika'daki pigme ırkının cüceliklerinin sebebi budur.
  - **Devlik (Gigantism):** Büyüme hormonunun büyüme döneminde fazla salgılanması sonucu görülür.
  - **Akromegali:** Büyüme döneminden sonra (epifiz plaklarının kapanmasından sonra) büyüme hormonunun fazla salgılanması sonucu görülür. Kişinin boyu uzamaz; fakat özellikle el ve ayak kemikleri ile kafa, burun, alın çıkıntıları ve alt çene kemiği kalınlaşır. Dil, karaciğer, böbrek gibi yumuşak dokular da büyümeye devam eder.

Biliyor musunuz?

"Cücelik" Tedavi ile Önlenebilir mi?

Rekombinan DNA teknolojisi sayesinde insan büyüme hormonu, Escherichia coli (eşerişya koli) bakterisi tarafından üretilebilmektedir. Bu teknoloji ile tedavide kullanılmak üzere yeterli miktarda hormon elde edilmesi mümkün olmuştur. Böylece büyüme hormonu eksikliğinin neden olduğu cücelik, erken yaşta tedavi edilerek iyileştirilebilmektedir.

2. 1. 1. 2. Tiroit Stimülan Hormon (TSH)

Tiroit bezini uyararak **T_3** (triiyodotironin) ve **T_4** (tiroksin) hormonlarının salgılanmasını kontrol eder. Fazla salgılanması tiroit bezini çok fazla uyaracağı için bezde büyümeye neden olabilir.

2. 1. 1. 3. Gonadotropik Hormonlar

Luteinizan hormon (LH) ve folikül stimülan hormon (FSH) olmak üzere iki tane gonadotropik hormon vardır. Bu hormonlar **gonadlar** (kadınlarda ovaryum, erkeklerde testis) üzerine etki eder. Gonadların büyüme, hormon üretme ve çeşitli üreme fonksiyonlarını düzenleme gibi görevleri vardır. Gonadotropik hormonların yokluğunda bu fonksiyonlar gerçekleşmez.

- **Folikül Stimülan Hormon (FSH):** Kadında foliküllerin olgunlaşması ve östrojen salgılanmasını, erkekte ise sperm üretimini sağlar.
- **Luteinizan Hormon (LH):** Kadında ovülasyonu (yumurta hücresinin yumurta kanalına atılması) ve corpus luteumun oluşumunu sağlar. Kadında corpus luteumdan östrojen ve progesteron, erkekte ise testosteron salgılanmasını uyarır.

2. 1. 1. 4. Adrenokortikotropik Hormon (ACTH)

Böbrek üstü bezinin kabuk (korteks) kısmını uyararak buradan steroit yapıda çeşitli hormonların salgılanmasını sağlar. Stres durumunda miktarı artar.

2. 1. 1. 5. Prolaktin Hormonu

Prolaktin, süt üretimini sağlayan hormondur. Östrojen ve progesteronla beraber meme bezlerinin gelişmesini sağlar. Prolaktin salgısı uyku, emzirme ve hamilelik dönemlerinde artar. Hamilelik döneminde plasentadan salgılanan östrojen ve progesteron düzeyinin yüksek olması, prolaktinin süt üretme etkisini baskılar. Doğumdan sonra östrojen ve progesteron düzeyinin düşmesi ile bu baskılayıcı etki ortadan kalkar ve salgı üretimi başlar. Doğumun ilk günlerinde salgılanan sıvıya **kolostrum** denir. Prolaktinin etkisiyle birkaç gün içinde kolostrum yerine normal süt üretimi başlar. Prolaktin salgısı emzirme eylemi ile uyarılır ve emzirme devam ettiği sürece salgılanması da devam eder. Ayrıca prolaktin, gonadotropik hormonları baskılar ve çoğu annede 25-30 hafta kadar ovülasyonu engeller.

2. 1. 1. 6. Melanosit Stimülan Hormon (MSH)

Derideki melanositleri uyararak deriye renk veren melanin pigmentinin üretilmesini sağlar. Melanin pigmenti, deri renginin koyulaşmasına neden olur. Deriyi güneşin zararlı etkilerinden korur.

2. 1. 2. Hipofiz Arka Lob Hormonları

Arka lob, hipofiz bezinin %25'lik arka bölümünü oluşturur ve hipotalamusun devamı şeklinde uzanır. Hipofizin bu lobunda hormon üretilmez. Hipotalamusta nöronlar tarafından üretilen **antidiüretik hormon** (ADH) ve **oksitosin hormonu** arka loba taşınarak depo edilir. Gerektiğinde buradan kana verilir.

2. 1. 2. 1. Antidiüretik Hormon (ADH)

Hipotalamusun vücudun su dengesini kontrol etmek için salgıladığı bir hormondur. ADH'nin hedef organı böbrektir. Bu hormon vücuttaki su miktarı azaldığında salgılanır. Böbreklerin toplayıcı kanallarına etki ederek suyun vücutta tutulmasını sağlar. Böylece idrarla atılan su miktarı azalır. Kan damarlarını daraltıcı etkisi nedeniyle bu hormona **vazopressin** de denir. ADH'nin suyu vücutta tutması ve kan damarlarını daraltması, kan basıncının yükselmesine neden olur. Susuzluk ve egzersiz sırasında miktarı artarken soğukta azalır.

ADH'nin yetersiz salgılanması durumunda su böbrekler tarafından tutulamaz ve vücuttan çok fazla su idrarla atılır. Bundan dolayı kanın glikoz yoğunluğu ve ozmotik basıncı artar. Şeker hastalığına benzer belirtiler ortaya çıkar. Bu hastalığa **şekersiz şeker hastalığı** (diabetes insipitus) denir. Diabetes insipitus-lu hastalar günde 4-20 litre arasında idrar yapabilir ve aynı miktarda su içebilir.

2. 1. 2. 2. Oksitosin

Hipofiz arka lobundan kana verilir. Hamileliğin sonuna doğru miktarı artar. Uterus düz kasında kasılmalara neden olur. Bu etkisiyle doğumu kolaylaştırır. Doğumdan sonra kasılmaların devam etmesi uterusun küçülmesini sağlar ve kanamayı azaltır.

Diğer bir etkisi de meme kanallarındaki süt akışını kolaylaştırmasıdır. Normalde bebek emmeye başladıktan sonra bir dakika kadar hiç süt gelmez. Meme başında çok sayıda dokunma ile ilgili duyu reseptörü bulunur. Bu reseptörlerin uyarılmasıyla hipotalamustan oksitosin, hipofizden ise prolaktin salgılanır. Oksitosin, kan yoluyla meme kanallarındaki miyoepitel hücrelere ulaşarak onların kasılmasına neden olur ve sütün kanallardan akmasını sağlar.

2. 2. Epifiz Bezi

Epitalamusa bağlıdır. **Melatonin** hormonu salgılar. Özellikle karanlık ve uyku sırasında daha çok salgılanır. Melatonin hormonu özellikle üreme ile ilgili biyolojik ritimler üzerinde etkilidir. Bunun yanında, uyku uyanıklık döngüsünü düzenleme ve vücudu yenileyen mekanizmaları harekete geçirmede rol alır.

2. 3. Tiroit Bezi

Tiroit bezi, iki lobdan oluşur. Boyunda, gırtlağın alt kısmında, soluk borusunun önünde yer alır (Görsel 4.3). Tiroit bezi **triiyodotironin** (T_3), **tiroksin** (T_4) ve **kalsitonin** hormonu salgılar. T_3 ve T_4 TSH'nin kontrolünde salgılanır ve salgılanabilmesi için iyot gerekir. T_3'ün yapısında 3, T_4'ün yapısında 4 iyot bulunur. Esas etkili hormon T_3 olmasına karşın, salgılanan hormonun %90'ı T_4'tür. Buna karşılık T_4'ün büyük kısmı dokularda bir iyodu ayrılarak T_3'e dönüştürülür. T_3 ve T_4 hormonu vücudun tüm hücrelerinde metabolizmanın normal hızda devamı için gereklidir. Tiroit hormonlarının yokluğu, bazal metabolizma hızını normalin yarısına kadar düşürebilirken fazlalığı normalin iki katına kadar çıkarabilir.

Tiroit hormonları hemen tüm vücut dokularında metabolik aktiviteyi artırır. Yağ, protein ve karbonhidrat metabolizmasını düzenler. Bu hormonların önemli bir etkisi de fetal dönemde ve bebekliğin ilk birkaç yılında beynin büyüme ve gelişimini sağlamasıdır.

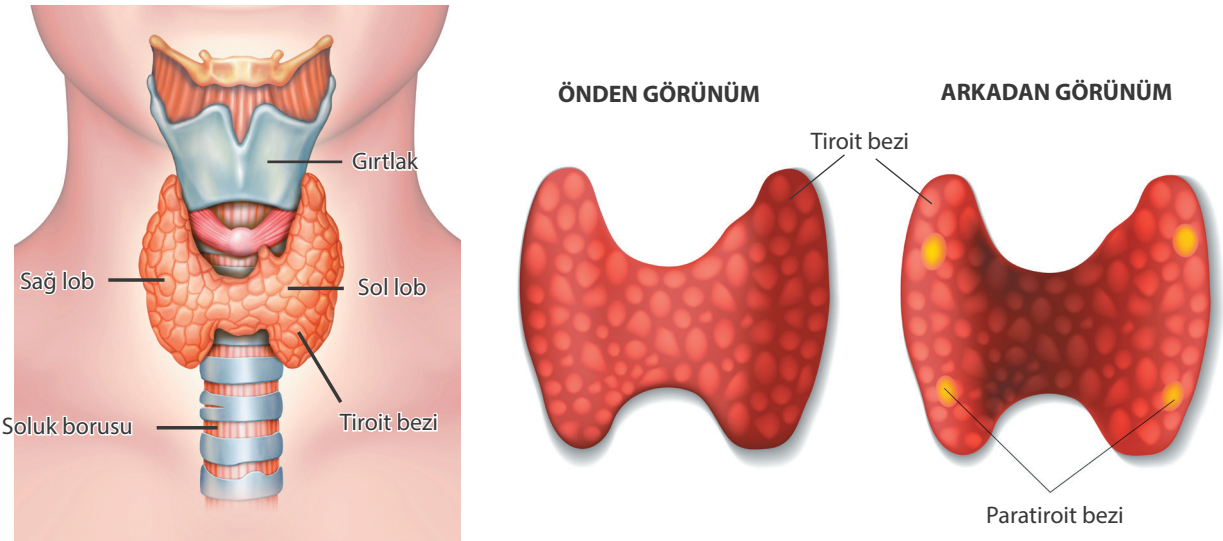

Görsel 4.3: Tiroit ve paratiroit bezi

T_3 ve T_4 hormonunun üretilebilmesi için besin ve tuzlarla haftada 1 mg kadar iyot alınması yeterlidir. İyot eksikliğinde yeterli hormon üretilemez ve **hipotiroidizm** denilen durum ortaya çıkar. Bu durumda hipofiz bezi fazla miktarda TSH salgılayarak tiroit bezini uyarır. Bezin fazla uyarılması, büyümesine neden olur. Buna **guatr** denir. Guatr, hipotiroidizmde görülebildiği gibi hipertiroidizmde de görülebilir.

Hipotiroidizmde metabolizma yavaşlar. Eğer bebek vücudunda doğumdan önce ve sonra yeterli hormon salgılanmazsa bebeğin büyüme ve gelişmesi büyük oranda geri kalır. Zekâ ve büyüme geriliğinin (cücelik) bir arada bulunduğu bu duruma **kretenizm** denir. Hormon yokluğu, yetişkinlerde **miksödem**

denilen hastalığa neden olur. Hipotiroidizmde; aşırı uyku hâli ve uyuma süresinde artış, soğuğa tahammül edememe, kalp atımında azalma, bazen kilo artışı, zihinsel durgunluk vb. görülür.

Tiroit bezinin çok fazla T3 ve T4 üretmesi durumuna **hipertiroidizm** denir. TSH yerine farklı maddelerin tiroidi uyarması veya çeşitli tümörler bu duruma sebep olabilir. Bunun sonucunda tiroit bezi çok büyür (toksik guatr) ve çok fazla hormon üretir. Hipertiroidizmde bazal metabolizma hızı çok artar. Sıcağa tahammül edememe, fazla terleme, kilo kaybı, sinirlilik, aşırı yorgunluğa rağmen uyuyamama, kalp atımında hızlanma vb. görülür.

T3 ve T4'ün Etkileri

- Metabolizma hızını düzenler. Eksikliğinde metabolizma çok yavaşlar ve oksijen tüketimi azalır.
- Metabolizmanın hızlanması, atık madde artışı ve ısı oluşumuna neden olur. Bu da atık maddelerin boşaltım organlarına taşınması ve ısının tüm vücuda dağıtılması için kalbin çalışmasını hızlandırır.
- Karbonhidrat metabolizmasını her yönden artırır. Glikozun hücrelere girişi ve kullanımı, farklı maddelerden glikoz yapımı ve bağırsaktan emilimini artırır.
- Normal düzeylerde protein sentezini artırır. Fazla olduğunda ise protein yıkımına neden olur.
- Yağ metabolizmasını her yönden artırır. Kolesterol düzeyini düşürür, yağ kullanımını artırır. Yağ depolarında azalmaya neden olur.
- Büyüme ve gelişme üzerinde etkilidir. Eksikliğinde zihinsel ve bedensel büyümede gerileme görülür.

- **Kalsitonin:** Kalsiyum ve fosfor metabolizmasında görevli bir hormondur. Kan kalsiyum düzeyini düşürür. Kanda kalsiyum miktarının yükselmesi, tiroit bezini kalsitonin salgılaması yönünde uyarır. Kalsitonin, kalsiyumun kandan alınarak kemiklerde depolanmasını sağlar. Ek olarak kalsiyumun bağırsaktan emilimi ve böbreklerden geri emilimini de azaltır. Kalsitoninin fosfora etkisi ise kalsiyuma etkisine benzer.

2. 4. Paratiroit Bezleri

Tiroit bezinin arka tarafında, bezi saran kapsülün içine yerleşmiş, mercimek büyüklüğünde dört adet bezdir. Genellikle ikisi sağda, ikisi solda bulunur. Salgıladığı hormona **parathormon** denir. Bu hormon kalsiyum ve fosfor metabolizmasında görevli olup kalsitoninin tersi yönde etki gösterir. Kandaki kalsiyum miktarı düştüğünde paratiroit bezi uyarılır ve parathormon salgılanır.

Büyük çoğunluğu kemiklerin yapısında bulunan kalsiyum; kasılma, pıhtılaşma ve sinirlerin işlevi için oldukça önemli bir maddedir. Parathormon eksikliğinde kandaki kalsiyum düzeyi normalin altına düşer. Bu durum kas ve sinir aktivitelerinde bozulmalara dolayısıyla da el ve yüz kaslarında istemsiz kasılmalara neden olur. Fazlalığında ise kemiklerden kana geçen kalsiyum miktarı arttığı için kemikler zayıflar. Kemik ağrıları ve kırıklara neden olur. Ayrıca fazla kalsiyum böbreklerde fosforla birleşerek taş oluşumuna da neden olabilir.

Kan Kalsiyum Düzeyinin Ayarlanması

- Kan kalsiyum düzeyi düşerse parathormon salgılanır. Parathormon üç mekanizmayla kandaki kalsiyum düzeyini yükseltir: Kalsiyumun kemiklerden kana geçmesini sağlayarak, böbreklerden kalsiyumun atılmasını azaltarak ve D vitamininden **kalsitriol** oluşumunu sağlayarak.
- Kalsitriol, kalsiyumun bağırsaktan emilimini ve böbreklerden geri emilimini artırarak kan kalsiyum düzeyini yükseltir.
- Kandaki kalsiyum düzeyi yüksekse kalsitonin salgılanır. Kalsitonin, kalsiyumun kandan kemiklere geçişini sağlayarak kan kalsiyum düzeyini düşürür.

2. 5. Böbrek Üstü Bezleri (Adrenal Bezler)

Böbreklerin üst kısmına yerleşmiş iki bezdir. Adrenal bezlerin dış kısmına **korteks** (kabuk), iç kısmına **medulla** (öz) denir. Korteks ve medulla farklı iki endokrin bez özelliği göstererek farklı yapıda hormonlar salgılar (Görsel 4.4).

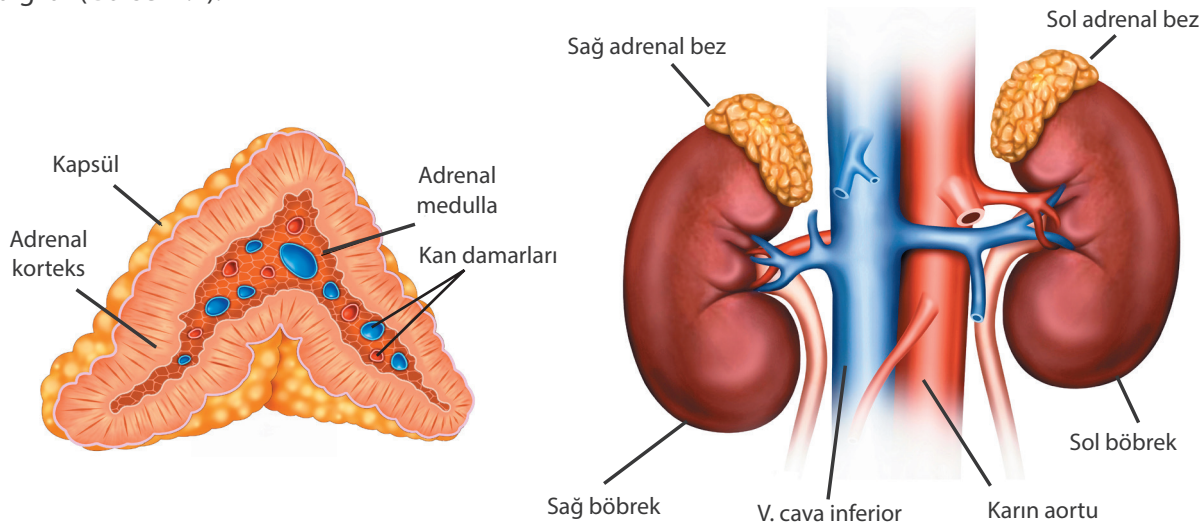

Görsel 4.4: Böbrek üstü (adrenal) bezleri

2. 5. 1. Medulla Bölümü Hormonları

Adrenal medulladan salgılanan hormonlar hipotalamusun kontrolündedir. Buradan sempatik sinirler gibi **adrenalin** (epinefrin) ve **noradrenalin** (norepinefrin) hormonları salgılanır. Bu hormonlara **katekolaminler** de denir. Adrenal medulladan salgılanan hormonların %80'i adrenalindir. Tersine, sempatik sinirler daha çok noradrenalin salgılar. Bu hormonlar stres ve tehlike anında salgılanır ve sempatik sinir sistemi etkilerini taklit eder. Noradrenalin hormonu, nörotransmitter madde olarak da etki gösterir ve etkisi adrenaline benzer.

Adrenalin ve Noradrenalinin Etkileri

- Kalp atımı ve kan basıncını yükseltir.
- Oksijen tüketimini artırarak solunumu hızlandırır.
- Glikojen yıkımını artırarak kan şekerini yükseltir.
- Göz bebeklerini büyütür.
- Sindirimi ve sindirim hareketlerini yavaşlatır.
- Uyanıklığı, endişe ve korkuyu artırır, tüyleri diken diken eder.
- İskelet kası damarlarını genişletir, diğer damarları daraltır.
- İskelet kaslarının kasılma gücünü artırır.

2. 5. 2. Korteks Bölümü Hormonları

Korteks bölümünden ACTH'nin kontrolünde steroit yapıda çeşitli hormonlar salgılanır. Bu hormonlara **kortikosteroitler** denir. Adrenal korteks hormonları; **glukokortikoitler, mineralokortikoitler** ve **androkortikoitler** olmak üzere üç grupta incelenir.

2. 5. 2. 1. Glukokortikoitler

En önemlileri **kortizol** ve **kortikosteron**dur. Glukokortikoit aktivitesinin büyük çoğunluğundan kortizol sorumludur. Kortizol hormonunun ilaç olarak kullanılan sentetik biçimi kortizondur. Bu hormonlar vücudu stresli durumlara hazırlar.

Kortizol Hormonunun Etkileri

- İştahı artırır, kilo alımına neden olabilir.
- Amino asitlerden glikoz üretimi için, kaslarda protein yıkımını artırır.
- Kemiklerden kalsiyumu çözer. Protein yıkımı ve kalsiyuma etkisiyle kas ve kemiklerde güçsüzlüğe neden olur.
- Yağ depolarındaki yağın kullanımını artırır.
- Kan glikoz düzeyini yükseltir.
- Bağışıklık sistemini baskılar. Bunun sonucunda iltihabı ve alerjik reaksiyonları engeller.

2. 5. 2. 2. Mineralokortikoitler

En önemlisi **aldosteron**dur. Mineralokortikoit aktivitesinin büyük çoğunluğundan bu hormon sorumludur. Böbreklerden sodyum ve suyun geri emilimini artırıp potasyumun atılmasını sağlar. Sodyumun vücutta tutulması ozmotik basıncı artırır. Ozmotik basıncın artması ise suyun vücutta tutulmasına neden olur. Böylece vücudun su ve elektrolit dengesi ayarlanır.

2. 5. 2. 3. Androkortikoitler

Adrenal korteksten ACTH'nin kontrolünde az miktarda cinsiyet hormonu salgılanır. Bu hormonlar androjen, östrojen ve progesterondur. Östrojen ve progesteron miktarı daha azdır. Tümü için kullanılmakla beraber, **androjen** terimi erkeklik karakterini belirleyen hormonlar için kullanılır. Adrenal korteksten salgılanan androjenlerin etkileri çok belirgin değildir. İkincil erkeklik karakterinin oluşumuna katkı sağlar. Androjenlerin bir kısmı, yağ doku ve diğer bazı dokularda testosteron ve östrojene dönüşür.

2. 6. Pankreas Bezi

Midenin arka alt yanında bulunan pankreas bezinin baş kısmı, onikiparmak bağırsağı kıvrımının içine yerleşmiş olup dalağa kadar uzanır. Yaprak biçiminde, 15-20 cm uzunluğunda, hem endokrin hem de ekzokrin salgıları olan karma bir bezdir.

Langerhans adacıkları denilen endokrin bölümü tüm pankreasa yayılmıştır. Adacıklar; **alfa, beta, delta** ve **F** hücrelerinden oluşur. Tüm hücrelerin %20'sini oluşturan alfa hücreleri **glukagon**, %65'ini oluşturan beta hücreleri **insülin** salgılar. Delta hücreleri **somatostatin**, F hücreleri **pankreatik polipeptit** hormonu salgılar. Ayrıca buradan (epsilon hücreleri) az miktarda **ghrelin** (grelin) hormonu da salgılanır (Görsel 4.5).

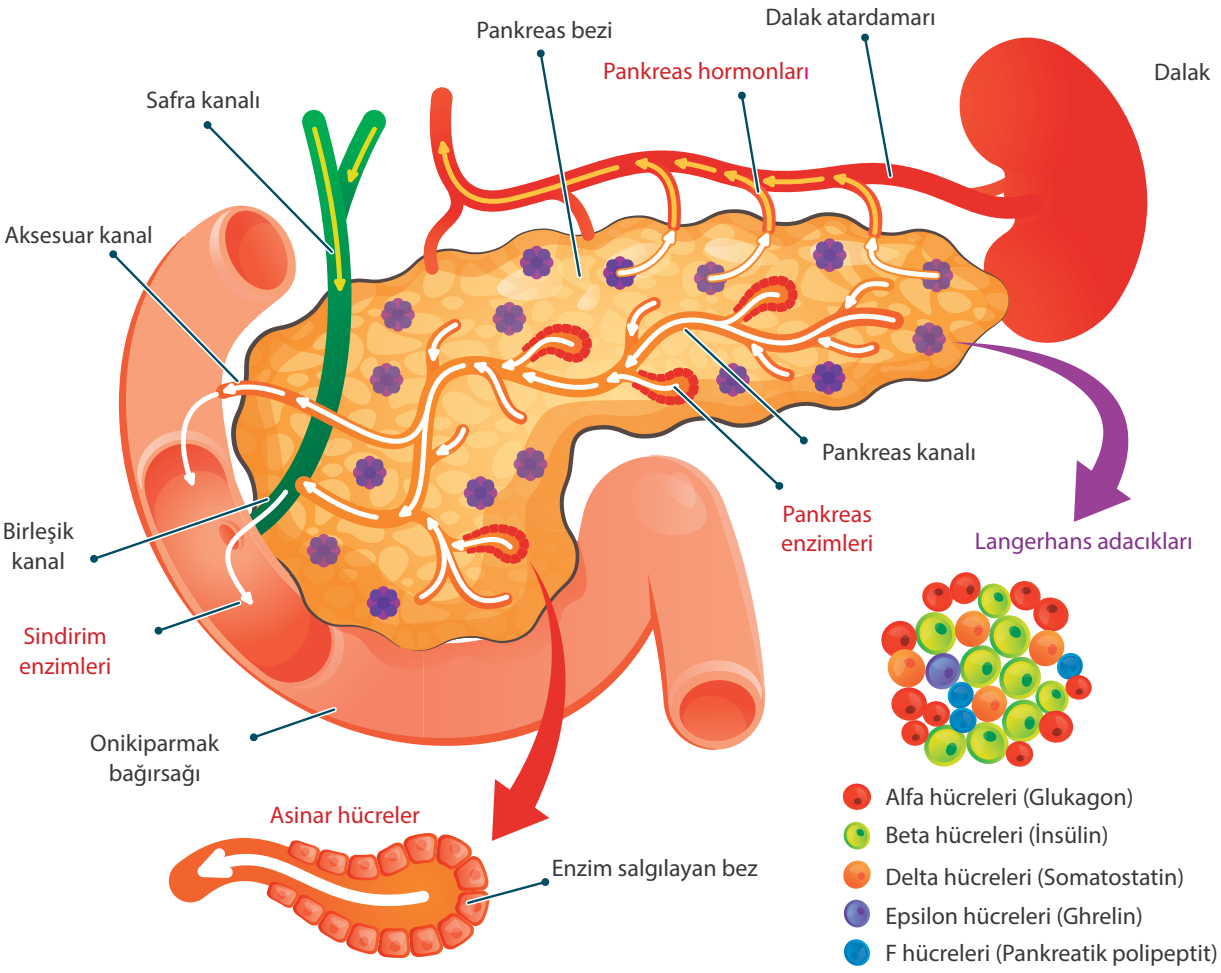

Görsel 4.5: Pankreasın endokrin ve ekzokrin özellikleri

- **İnsülin:** Kan glikoz (kan şekeri) düzeyini düşürür. Kanda glikoz düzeyi yükseldiğinde salgılanarak glikozun hücrelere geçişini sağlar. Glikojen yıkımını azaltır, karaciğer ve kaslarda glikojen yapımı ve depolanmasını artırır. İnsülin yokluğunda beyin dışındaki birçok hücrede glikoz, etkin bir şekilde alınıp kullanılamaz.
- **Glukagon:** İnsülinle zıt etkiye sahiptir. Kan glikoz düzeyi düştüğünde karaciğerdeki glikojenin glikoza çevrilip kana verilmesini sağlar. Böylece kan şekerini yükseltir.
- **Somatostatin:** Pankreasın delta hücrelerinden salgılanır. Birçok baskılayıcı (inhibe edici) etkiye sahiptir. İnsülin ve glukagon salgısını baskılar. Sindirim kanalında hareketleri, salgıları ve emilimi azaltır. Büyüme hormonunu baskılayan somatostatin ise hipotalamustan salgılanır.
- **Pankreatik Polipeptit:** Pankreasın sindirim salgılarını baskılar, midenin boşalmasını geciktirir.

2. 6. 1. Kan Şeker Düzeyinin Ayarlanması

Kan şekeri açlık durumunda ortalama 70-100 mg/dl'dir. Kan şekerinin bu değerlerin üzerine çıkmasına **hiperglisemi**, altına düşmesine ise **hipoglisemi** denir. İnsülin ve glukagon hormonları birbirine antagonist etkiyle kan şekerini normal sınırlarda tutar. Hiperglisemide insülin salgılanarak kan şekeri düşürülür. Hipoglisemide ise glukagon salgılanır ve kan şekeri yükseltilir. İnsülinin az salgılanması ya da hiç salgılanmaması durumunda **şeker hastalığı** (diabetes mellitus) ortaya çıkar.

2. 7. Timüs Bezi

Göğüs boşluğunda, ön üst mediastinumda ve sternumun arkasında yer alır. Yenidoğanda yaklaşık 10-15 g olup ergenliğe kadar büyüyerek yaklaşık üç katına çıkar. Ergenlikten sonra tekrar küçülmeye başlayıp doğumdaki boyutuna iner. Timüs, lenfoit sistemin en önemli organlarından biridir.

Timüs bezi, T lenfositlerin farklılaşma ve üretilmesi için gerekli bazı hormon ve faktörler salgılar. Bunlardan **timopoetin** lenfosit yapımını uyarır. **Timosin** ise kemik iliğinden gelen öncü hücrelerin T lenfositlere farklılaşmasında rol oynar.

2. 8. Gonadlar

Gonadların iki temel görevi vardır: Birincisi cinsiyet hormonu salgılamak, ikincisi ise üreme hücresi üretmektir. Gonadlarda az miktarda karşı cinse ait hormonlar da üretilir. Gonadlar FSH ve LH hormonlarının kontrolünde çalışır.

2. 8. 1. Erkek Cinsiyet Hormonları

En önemlisi **testosteron** hormonudur. Büyük bölümü testislerden salgılanır. Testosteron salgısı ergenlikle birlikte artar. Erkeğe özel cinsiyet karakterinin oluşumundan sorumludur. Testislerden testosteron salgılanması LH'nin kontrolündedir. FSH testislerde sperm hücresi üretilmesini sağlar. Etkileri şunlardır:

Testosteron Hormonunun Etkileri

- Erkek üreme organlarının büyüme ve gelişmesini sağlar.
- Erkek cinsiyet karakterinin ve vücut yapısının oluşumunu sağlar.
- Erkek tipi kıllanmayı (sakal, bıyık ve diğer kılların dağılımı) sağlar.
- Sesin kalınlaşmasını sağlar.
- Kuvvetli kas yapısının oluşmasını sağlar.
- Ergenlikten sonra spermlerin olgunlaşmasını sağlar.

2. 8. 2. Kadın Cinsiyet Hormonları

Ovaryumlardan **östrojen** ve **progesteron** hormonu salgılanır. Östrojen daha çok LH ve FSH'nin, progesteron ise LH'nin kontrolü altındadır. Bu hormonlar ovaryum dışında corpus luteum ve plasentadan da salgılanır.

Östrojen Hormonunun Etkileri

- Kadın üreme organlarının büyüme ve gelişmesini sağlar.
- Kadın cinsiyet karakterinin ve vücut yapısının oluşumunu sağlar.
- Her menstrüel siklusta (âdet döngüsü) uterusu gebeliğe hazırlar.
- Kadınlarda saçların gür çıkmasını, sakal ve bıyık çıkmamasını sağlar.
- Sesin ince kalmasını sağlar.
- Kan kolesterol düzeyini düşürür.

Progesteron Hormonunun Etkileri

- Kadın cinsiyet karakterinin oluşumunda östrojene yardımcı olur.
- Esas görevi, gebelik için uterusun hazırlanmasıdır.
- Ovülasyondan sonra miktarı artar. Zigotun yerleşmesi için uterusun iç tabakasının (endometriyum) hazırlanmasına yardım eder.
- Uterus kasılmalarını baskılayarak gebeliğin devamını sağlar.

UYGULAMA FAALİYETİ 1

Aşağıdaki endokrin bezler ve salgıladıkları hormonları gösteren tabloda boş kutucukları doldurunuz.

Hipotalamus	
	Melatonin
	STH, FSH, LH, MSH, TSH, ACTH ve Prolaktin
Tiroit bezi	
Paratiroit bezi	
	Timozin
	Katekolaminler ve Kortikosteroitler
Pankreas bezi	
Ovaryum	
	Testosteron

UYGULAMA FAALİYETİ 2

Aşağıda verilen endokrin bez ve hormonları eşleştiriniz.

ADRENAL MEDULLA	MELATONİN
ADRENAL KORTEKS	GLUKAGON
TİROİT BEZİ	İNSÜLİN
HİPOFİZ ÖN LOBU	PARATHORMON
HİPOFİZ ARKA LOBU	TİROKSİN
PARATİROİT BEZİ	SOMATOSTATİN
PANKREASIN ALFA HÜCRELERİ	OKSİTOSİN
PANKREASIN BETA HÜCRELERİ	BÜYÜME HORMONU
	ADRENALİN
	ALDOSTERON

3. ENDOKRİN SİSTEME İLİŞKİN TIBBİ TERİMLER

3. 1. Endokrin Sisteme İlişkin Anatomik ve Tanısal Terimler

3. 1. 1. Endokrin Sisteme İlişkin Anatomik Terimler

- **Adenohipofiz:** Hipofiz bezi ön lobu.
- **Gl. suprarenalis:** Böbrek üstü bezi, adrenal bez.
- **Gl. endocrina:** Endokrin bez.
- **Gl. parathyreoidea:** Paratiroit bezi.
- **Gl. pinealis:** Epifiz bezi.
- **Gl. pituitary:** Hipofiz bezi.
- **Gl. thymus:** Timüs bezi.
- **Gonad:** Cinsiyet bezi. Erkekte testis, kadında ovaryum.
- **Hipersekresyon:** Hormon salgısının normalden yüksek olması.
- **Hiposekresyon:** Hormon salgısının normalden düşük olması.
- **İnhibe edici:** Engelleyici, önleyici, baskılayıcı.
- **Kalsitriol:** D vitamininin aktif formu.
- **Langerhans adacıkları:** Pankreastaki iç salgı yapan küçük hücre toplulukları.
- **Melatonin:** Pineal bezden salgılanan hormon.
- **Nörohipofiz:** Hipofiz bezi arka lobu.
- **Stimülan:** Uyarıcı.
- **Tropik hormonlar:** Hipofiz ön lobundan salgılanan ve bazı endokrin bezlerin salgı yapmasını uyaran hormonlar.

3. 1. 2. Endokrin Sisteme İlişkin Tanısal Terimler

- **Addison hastalığı:** Adrenal korteksten salgılanan hormonların yetersizliği sonucu ortaya çıkan hastalık.
- **Cushing sendromu:** Adrenal korteksten fazla kortizol salgılanması sonucu ortaya çıkan hastalık.
- **Diabetes insipitus:** ADH yetersizliği sonucu görülen hastalık.
- **Diabetes mellitus:** Şeker hastalığı. İnsülin hormonunun yokluğu, yetersizliği ya da etkisizliği sonucu kanda şeker oranının yükselmesiyle ortaya çıkan metabolik hastalık.
- **Hipertiroidizm:** Tiroit bezinden fazla hormon salgılanması durumu.
- **Hipotiroidizm:** Tiroit bezinden az hormon salgılanması durumu.
- **Kretenizm:** Bebeklik ve çocukluk döneminde tiroit hormonlarının az salgılanması veya salgılanmaması sonucu büyüme, gelişme ve mental gerilik olması durumu.
- **Miksödem:** Yetişkinlerde tiroit hormonlarının yokluğunda görülen hastalık.
- **Tirotoksikoz:** Toksik guatr. Tiroit bezinin aşırı çalışması ve kanda tiroit hormonlarının aşırı yükselmesine bağlı olarak ortaya çıkan hastalık.

3. 2. Endokrin Sistem Semptomlarına İlişkin Tıbbi Terimler

- **Galaktore:** Gebelik ve emzirme durumu dışında süt salgısının olması.
- **Hiperadrenalizm:** Böbrek üstü bezinden fazla hormon salgılanması.
- **Hiperkalemi:** Kanda potasyum düzeyinin normalden yüksek olması.
- **Hiperkalsemi:** Kanda kalsiyum düzeyinin normalden yüksek olması.
- **Hiperkolesterolemi:** Kanda kolesterol düzeyinin normalden yüksek olması.
- **Hipernatremi:** Kanda sodyum düzeyinin normalden yüksek olması.
- **Hipokalemi:** Kanda potasyum düzeyinin normalden düşük olması.

- **Hipokalsemi:** Kanda kalsiyum düzeyinin normalden düşük olması.
- **Hiponatremi:** Kanda sodyum düzeyinin normalden düşük olması.
- **Hirsutizm:** Aşırı kıllanma.
- **Jinekomasti:** Erkeklerde memelerin aşırı büyümesi.
- **Polidipsi:** Aşırı su içme.
- **Poliüri:** Çok idrar yapma.
- **Tetani:** Parathormon yetersizliğine bağlı kaslarda oluşan spazm (kasılma).
- **Tremor:** Ellerde titreme.
- **Vitiligo:** Melanin kaybına bağlı deri üzerinde, yer yer açık beyaz lekelerle karakterize hastalık.

UYGULAMA FAALİYETİ 3

Aşağıda tanımları verilen kelimeleri bulmacaya yerleştiriniz.

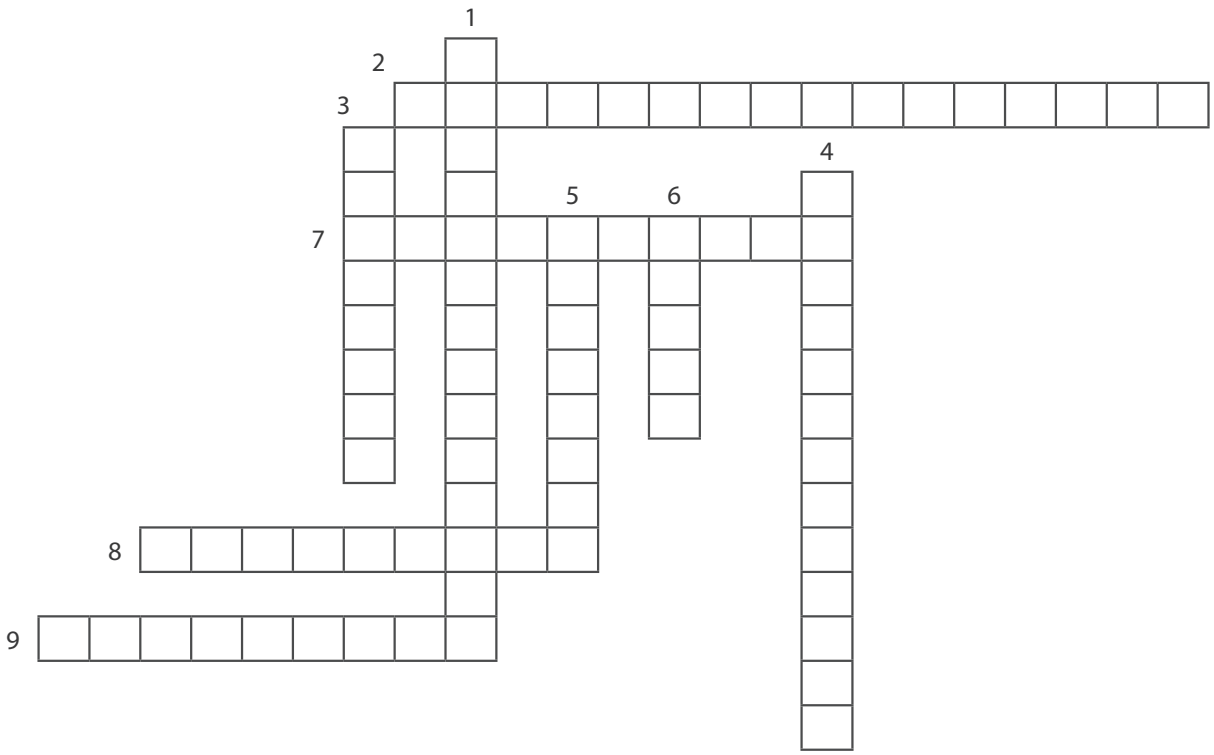

1. Tiroit bezinden fazla miktarda hormon salgılanması sonucu ortaya çıkan durum.
2. İnsülin eksikliği sonucu ortaya çıkan hastalık.
3. Büyüme hormonunun az salgılanması nedeniyle doğuştan gelişememe, cücelik.
4. Tiroit bezinden normalden az miktarda hormon salgılanması sonucu ortaya çıkan durum.
5. Yetişkinlerde tiroit bezi hormonlarının salgılanmaması durumu.
6. Tiroit bezinin büyümesi.
7. Ergenlik döneminden sonra büyüme hormonunun fazla salgılanması sonucu görülen bozukluk.
8. Büyüme hormonunun aşırı salgılanması sonucu görülen anormal büyüme.
9. Bebeklik ve çocukluk döneminde tiroit hormonlarının az salgılanması veya salgılanmaması sonucu büyüme, gelişme ve mental gerilik olması durumu.

4. ÖĞRENME BİRİMİNİN ÖLÇME DEĞERLENDİRME ÇALIŞMALARI

A) Aşağıdaki cümleleri dikkatlice okuyarak boş bırakılan yerlere doğru sözcüğü yazınız.

1. Cinsiyet hormonlarının salgılanması ……. ve ……. kontrolünde yapılır.
2. ……. , doğum sırasında uterus düz kaslarının kasılmasını sağlayarak doğumu kolaylaştıran hipofiz arka lob hormonudur.
3. Salgılarını doğrudan kana veren bezlere ……. , bir kanal vasıtasıyla vücut boşluklarına ulaştıran bezlere de ……. denir.
4. İnsülinin az ya da hiç salgılanmaması sonucu ortaya çıkan hastalığa ……. denir.
5. Hipertiroidizm veya hipotiroidizmde görülen tiroit bezinin büyümesine ……. denir.
6. Adrenal medulladan ……. ve ……. adı verilen iki hormon salgılanır.
7. Büyüme döneminde STH salgısı yetersiz olursa, epifiz plakları erken kapanarak zekâ geriliği olmayan ……. ortaya çıkar.
8. Hipofiz bezinin hormon salgılaması ……. denetiminde yapılır.

B) Aşağıdaki çoktan seçmeli soruları okuyunuz ve doğru seçeneği işaretleyiniz.

9. Aşağıdakilerden hangisi vücudun sıvı dengesi ve kan basıncını kontrol eden hipofiz arka lob hormonudur?

A) Oksitosin
B) ADH
C) Tiroksin
D) Parathormon
E) İnsülin

10. Aşağıdaki salgı bezlerinden hangisi hem endokrin hem de ekzokrin salgı yapar?

A) Paratiroit
B) Adrenal bez
C) Hipofiz
D) Gonadlar
E) Pankreas

11. Aşağıdakilerden hangisi <u>yanlıştır?</u>

A) Endokrin bezlerin kanalları yoktur.
B) Endokrin bezlerin salgılarına hormon denir.
C) Hipofiz bezi diğer endokrin bezlerin salgısını kontrol eder.
D) Hormonlar etkilerini çok hızlı gösterir.
E) Endokrin bezlerin hedef organı vücudun her tarafında olabilir.

12. Aşağıdaki hormonlardan hangileri kan glikoz düzeyini ayarlar?

A) Tiroksin-Kalsitonin
B) Adrenalin-Noradrenalin
C) İnsülin-Glukagon
D) Glukagon-Kortizol
E) İnsülin-Parathormon

13. Aşağıdakilerden hangisi testosteron hormonunun etkilerinden <u>değildir?</u>

A) Ergenlikten sonra spermlerin olgunlaşmasını sağlar.
B) Erkek tipi kıl dağılımını sağlar.
C) Kuvvetli kas yapısının oluşmasını sağlar.
D) Saçların gür çıkmasını sağlar.
E) Erkek üreme organlarının gelişmesini sağlar.

14. Aşağıdaki hormonlardan hangisi salgılanmadığında ya da az salgılandığında, çocuklarda zekâ geriliği ve cüceliğin birlikte görüldüğü kretenizm denilen hastalığa sebep olur?

A) Somatotropik hormon
B) Parathormon
C) Aldosteron
D) T_3 ve T_4
E) Testosteron

15. Glukokortikoitlerle ilgili verilen bilgilerden hangisi yanlıştır?

A) Kan glikoz düzeyini düşürür.
B) Yağ kullanımını artırır.
C) İltihabı azaltıcı etkisi vardır.
D) Protein yıkımını artırır.
E) Kaslarda güçsüzlüğe neden olur.

16. Tiroit bezinden T_3 ve T_4 hormon salgılanmasını kontrol eden hormon hangisidir?

A) FSH
B) LH
C) MSH
D) ACTH
E) TSH

17. Aşağıdaki hormonlardan hangileri kan kalsiyum düzeyini ayarlar?

A) Kalsitonin-Parathormon
B) Aldosteron-Androkortikoitler
C) İnsülin-Glukagon
D) Östrojen-Progesteron
E) Adrenalin-Noradrenalin

18. Aşağıdakilerden hangisi hipotiroidizmde görülen belirtilerden değildir?

A) Kilo alma
B) Sinirlilik
C) Üşüme
D) Fazla uyuma
E) Zihinsel durgunluk

19. Aşağıdakilerden hangisi hormonların görevlerinden değildir?

A) Sinir sistemi ile birlikte homeostasisi sağlar.
B) Büyüme ve gelişmeyi kontrol eder.
C) Besinlerin sindirilmesini sağlar.
D) Organların işlevlerini düzenler.
E) Üreme fonksiyonlarını düzenler.

20. Aşağıdakilerden hangisi endokrin bezlerin özelliklerinden biri değildir?

A) Kanalları yoktur.
B) Salgılarını doğrudan kana verirler.
C) Etkileri yavaş ve uzun sürelidir.
D) Salgılarına hormon adı verilir.
E) Hedef organı bezin yakınındadır.

21. Aşağıdakilerden hangisi kemik, kıkırdak ve pek çok dokunun büyümesini sağlayan hormondur?

A) Tiroit stimülan hormon
B) Somatotropik hormon
C) Gonadotropik hormon
D) Melanosit stimülan hormon
E) Antidiüretik hormon

22. Yetişkinlerde tiroit hormonlarının yokluğunda görülen hastalık hangisidir?

A) Miksödem
B) Tirotoksikoz
C) Kretenizm
D) Hipotiroidizm
E) Guatr

NOT: *Cevaplarınızı cevap anahtarıyla karşılaştırınız. Yanlış cevap verdiğiniz ya da cevap verirken tereddüt ettiğiniz sorularla ilgili konuları veya faaliyeti geri dönerek tekrarlayınız. Cevaplarınızın tümü doğru ise bir sonraki öğrenme birimine geçiniz.*

5.
ÖĞRENME BİRİMİ

DOLAŞIM SİSTEMİ



TEMEL KAVRAMLAR

- Kalp
- Damarlar
- Kan Dolaşımı
- Kan Basıncı
- Plazma
- Kan Hücreleri

NELER ÖĞRENECEKSİNİZ?

- Kalbin yapısını
- Dolaşım çeşitleri ve özelliklerini
- Kan basıncı ve nabız kavramlarını
- Kanın yapısı ve özelliklerini
- Kan hücrelerinin özellikleri ve görevlerini
- Pıhtılaşma mekanizmasını
- Dolaşım sistemi ile ilgili çok kullanılan tıbbi terimleri

ÖĞRENME BİRİMİ KONULARI

1. KALBİN YAPISI
2. DAMARLARIN YAPI VE İŞLEVLERİ
3. DOLAŞIM ÇEŞİTLERİ VE ÖZELLİKLERİ
4. KAN VE KAN YAPICI ORGANLARIN ÖZELLİKLERİ
5. DOLAŞIM SİSTEMİNE AİT TIBBİ TERİMLER

HAZIRLIK ÇALIŞMALARI

- Kalbin nasıl çalıştığını araştırınız.
- Kanın özelliklerini ve kan bağışının önemini araştırınız.
- Kan nasıl pıhtılaşır? Arkadaşlarınızla tartışınız.
- Sınıfınızdaki arkadaşlarınızın kan grubu tablosunu yaparak arkadaşlarınız arasında en çok ve en az bulunan kan gruplarını tespit ediniz.



Okuma Parçası

BİR KAN BAĞIŞI 3 HAYAT KURTARIR

Kanın hayat veren yolculuğu

Büyük cerrahi müdahale, bazı hastalıklar ve kazalarda ihtiyaç duyulan kan, çok önemli süreçlerden sonra hastanelere ulaşıyor. Milyonlarca insana şifa kaynağı olan kan acil değil sürekli ihtiyaç olarak nitelendiriliyor.

4 saniyede 1 ünite kan gerekiyor

Ülke çapında her 4 saniyede 1 ünite kana ihtiyaç duyuluyor. Kanın tek kaynağı insan. Bilimsel açıdan; laboratuvar koşullarında yapay kan üzerinde çalışmalar yapılsa da bunun hayata geçirilmesi yakın bir gelecekte olası değil. O nedenle bağış ve yardımlaşma kavramı üzerinde yoğunlukla duruluyor. Bu açıdan her yıl 14 Haziran "Dünya Gönüllü Bağışçıları Günü" olarak kutlanıyor.

Kan acil değil sürekli ihtiyaçtır

Türkiye'de yıllık ortalama 2,5 milyon ünite kan bağışlanıyor. Ancak bu oran yetersiz kalıyor.

Birbirimize ihtiyacımız var

Bağışlanan 1 ünite kanın, son teknolojiyle donatılan laboratuvarlarda incelenerek "eritrosit süspansiyonu", "taze donmuş plazma" ve "trombosit süspansiyonu" olarak üç ürüne ayrıştırılıyor. 1 ünite kan bağışında bulunan kişi 3 kişiye hayat oluyor. Eritrosit süspansiyonunun 42 gün, taze donmuş plazmanın 3 yıl, trombosit süspansiyonunun da 5 gün ömrü bulunuyor.

Kan bağışı düzenli olmalı

"1 kan 3 can" diyoruz. 50 kilogramın üzerinde, tansiyon değerleri uygun, belirli kriterleri karşılayan 18-66 yaş aralığındaki her sağlıklı kişi kan bağışında bulunabilir. Vücut sağlığı açısından kan bağışı çok önemlidir. Zira vücuttaki kan yenileniyor. Kan bağışı yapan kişi sağlıklı ve dinç olur. Ve en önemlisi de kendini iyi hisseder. En güzel tarafı bağış yapıyorsun. Tamamen gönüllülük esasına göre hareket ediyorsun. Karşılıksız, beklenti içinde olmadan gerçekleştiriyorsun. Kanın tek kaynağı insan. Ve biliyorsun ki, verdiğin bir ünite kan 3 kişiye sağlık dağıtıyor. Hayat veriyor. Sağlıklı her erkek 3 ayda bir kan verebilir. Kadınlar için ise bu takvim 120 gün.

İlik nakli için de hassasiyet gerekiyor

Kan örneğinde olduğu gibi ilik bağışının da çok değerli "Türk Kızılay'ı, Kök Hücre (TÜRKÖK) çalışmalarını sürdürüyor. İlik Bankası için işlemler Türk Kızılay'ı kanalı ile gerçekleştiriliyor. Sizden bir miktar kan alınıyor. Belirli testler yapılıyor. Bu değerler Dünya İlik Bankası Listesi'ne giriyor. Dünyadaki kişilerle uyumluluk açısından sizin bir kimliğiniz oluşturuluyor. İlik bağışı dediğiniz özünde bir miktar kan alımıdır. Bir de uyuşturma yöntemi ile kalçadan ilik alınması yöntemi var. İlik de kan özelinde olduğu gibi 3-5 ay içerisinde kendini yeniliyor. Sözün özü kan ve ilik bağışı için sağduyulu yaklaşımın daha da artması gerekiyor. İlik sürekli aktif olduğu için verilen kan 3 ay içerisinde yenileniyor.

Kaynak: "https://w3.sdu.edu.tr/haber/6562/bir-kan-bagisi-3-hayat-kurtarir" SDÜ Öğretim Üyesi Hematolog Güçhan Alanoğlu ile yapılan söyleşiden alınarak düzenlenmiştir. (Erişim tarihi: 20.06.2020, erişim saati: 02.10)

1. KALBİN YAPISI

Kalp, **dolaşım sistemi**nin (systema circulatium) en önemli organıdır. Dolaşım sistemi içinde bir pompa gibi çalışır. Pompa işlevini, kasılma ve gevşeme hareketleri ile yapar. Bu sayede akciğerlerden gelen **temiz kanı** (oksijen oranı yüksek) dokulara, dokulardan dönen **kirli kanı** (oksijen oranı düşük) akciğerlere gönderir. Kanın damarlar içindeki hareketi bu pompalama işlevine bağlıdır.

1. 1. Kalbin Yapısı ve Özellikleri

Kalp, kalp kasından oluşmuş koni şeklinde bir organdır. Pozisyonu gereği **kalbin tabanı** (basis cordis) üst tarafta, **tepesi** (apex cordis) alt tarafta yer alır (Görsel 5.1). Kalbin büyüklüğü, yaş ve cinsiyet gibi kişisel özelliklere göre değişmekle birlikte ortalama 250-300 g kadardır.

- **Kalbin Tabakaları**

Kalbin duvarı üç katlı olup içte **endokart**, ortada **miyokart** ve dışta **perikart** yer alır. Perikart, visseral ve paryetal perikart olmak üzere iki katlıdır. Visseral perikart **epikart** olarak da bilinir. Paryetal perikart tüm kalbi sararak dış ortamdan ayırır. Perikartın iki katı arasında kalbin hareketlerini kolaylaştıran az miktarda sıvı vardır. Miyokart, oluşturması gereken basınçla orantılı olarak atriyumlar çevresinde oldukça incedir. Ventriküllerin çevresinde, özellikle de sol ventrikül çevresinde, oldukça kalındır.

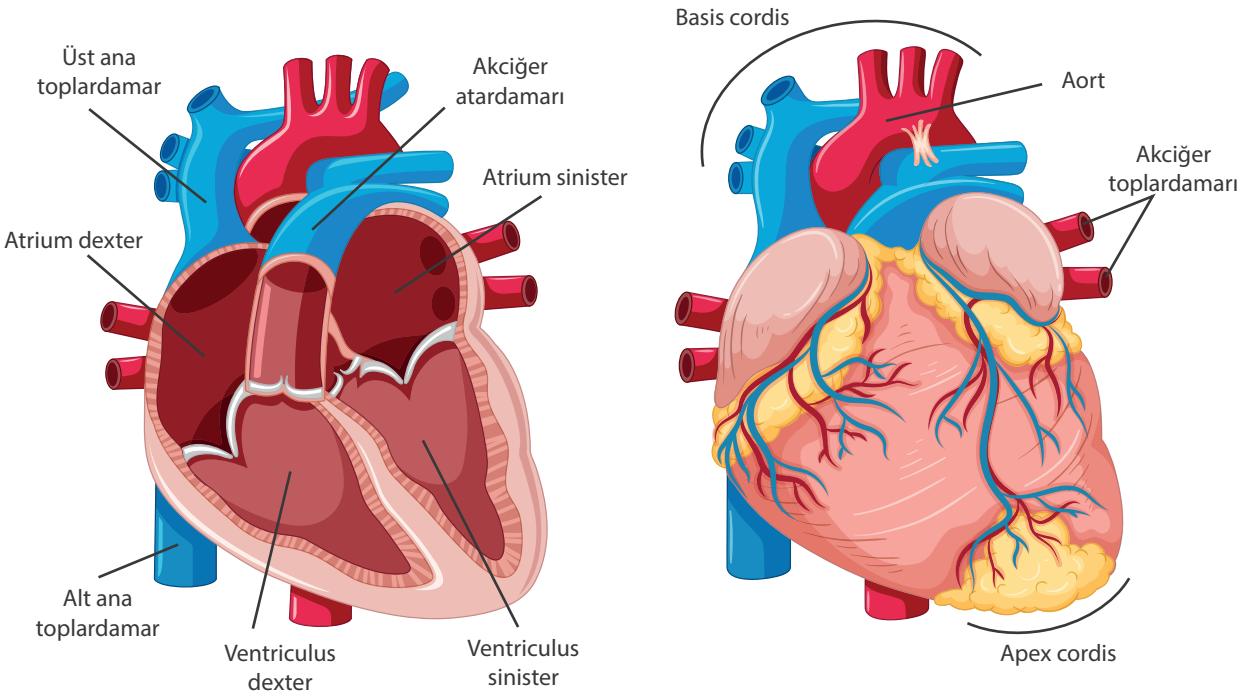

Görsel 5.1: Kalbin yapısı ve odacıkları

1. 1. 1. Kalbin Yeri ve Komşulukları

Göğüs boşluğunda, iki akciğer arasında kalan alana **mediastinum** denir. Kalp; mediastinumda, sternumun alt yarısının arkasında, 4, 5 ve 6'ncı kaburgaların arka yüzünde yer alır. Üçte birlik kısmı orta hattın sağına, üçte ikilik kısmı orta hattın soluna yerleşir. Kalp, sağ ve solda akciğerler, altta diyafragma, üstte büyük damarlar ile komşudur.

1. 1. 2. Kalbin Odacıkları

Kalbin yapısında dört odacık vardır. Üst kısmında iki **kulakçık** (atrium), alt kısmında iki **karıncık** (ventriculus) yer alır. Kalbin sağ tarafındaki odacıklara, sağ kulakçık (atrium dexter) ve sağ karıncık (ventriculus dexter); sol tarafındaki odacıklara, sol kulakçık (atrium sinister) ve sol karıncık (ventriculus sinister) denir.

İki kulakçığı ve iki karıncığı birbirinden ayıran bölmeler vardır. İki kulakçığı ayıran bölmeye **septum interatriyale**, iki karıncığı ayıran bölmeye **septum interventrikülare** denir. Bu bölmeler sayesinde kalbin sol odacıklarındaki temiz kan ile sağ odacıklarındaki kirli kan birbirine karışmaz.

1. 1. 3. Kalbin Kapakları

Kalpte dört adet **kapak** (valva) bulunur. Bunlardan ikisi **atriyoventriküler**, ikisi **semilunar** (yarım ay) kapaklardır (Tablo 5.1).

Tablo 5.1:Kalpteki Kapaklar

Atriyoventriküler Kapaklar	Semilunar Kapaklar
Mitral kapak (Valva bicuspidalis)	Aort kapağı (Valva aorta)
Triküspit kapak (Valva tricuspidalis)	Pulmoner kapak (Valva trunci pulmonalis)

Sol atriyum ile sol ventrikül arasında yer alan **mitral kapak** ve sağ atriyum ile sağ ventrikül arasında yer alan **triküspit kapak**, ventriküllerin kasılması sırasında kanın atriyumlara doğru geri kaçmasını engeller.

Semilunar kapaklardan sol ventrikül ile aort atardamarı (arter) arasında yer alan **aort kapağı** ve sağ ventrikül ile akciğer atardamarı arasında yer alan **pulmoner kapak**, ventriküllerin gevşemesi sırasında kanın arterlerden ventriküle geri dönmesini engeller (Görsel 5.2).

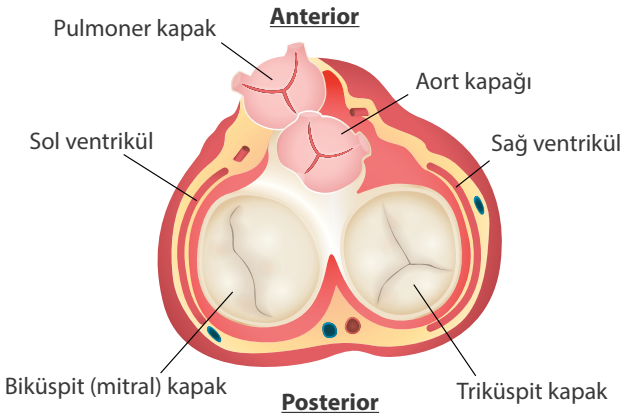

Görsel 5.2: Kalbin kapakları

1. 2. Koroner Arterler

Yaşam boyu durmaksızın çalışan kalbe temiz kan taşıyan damarlara **koroner arter** denir. Koroner arterler aortadan ilk ayrılan dallardır. **Sağ koroner arter** (arteria coronalis dextra) kalbin sağ tarafını, **sol koroner arter** (arteria coronalis sinistra) kalbin sol tarafını besler. Koroner arterlerde oluşan darlıklar, kalp kasında beslenme sorununa yol açarken tıkanıklıklar, kalp krizine neden olabilir.

Kalp kasının kirli kanını toplayan üç toplardamar (ven) vardır: **Vena cordis magna**, **vena cordis parva** ve **vena cordis media**. Bu venler birleşerek **koroner sinüs**ü (sinus coronarius) oluşturur. Koroner sinüste toplanan kan, sağ atriyuma dökülür (Görsel 5.3).

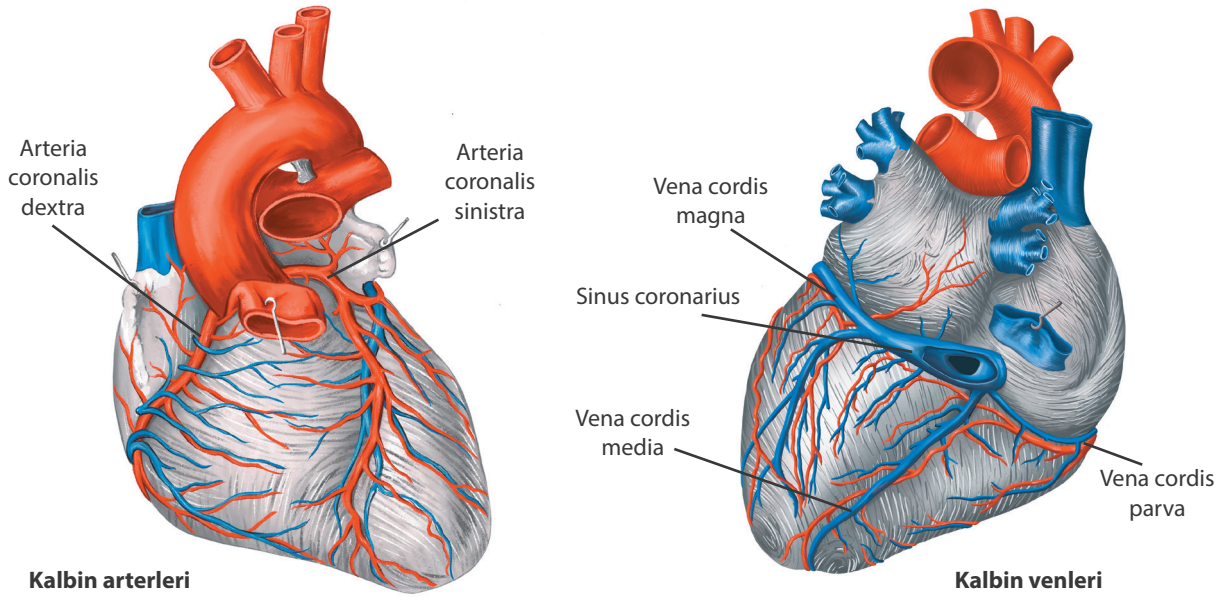

Görsel 5.3: Kalbin arterleri ve venleri

1. 3. Kalbin Uyarı ve İleti Sistemi

Kalbin dört odacığının uyumlu çalışması, onun kendine ait uyarı ve ileti sistemi sayesinde olur. Kalbin ileti sistemi, merkezî sinir sisteminden bağımsız olarak kendi uyarılarını oluşturur. Bununla beraber bazı otonom sinirler ve hormonlar kalbin çalışma gücü ve hızını etkileyebilir. Kalbin uyarı ve ileti sistemini oluşturan temel yapılar şunlardır (Görsel 5.4):

- Sinoatrial düğüm (SA düğümü)
- Atriyoventriküler düğüm (AV düğümü)
- Atriyoventriküler demet (His demeti)
- Purkinje lifleri

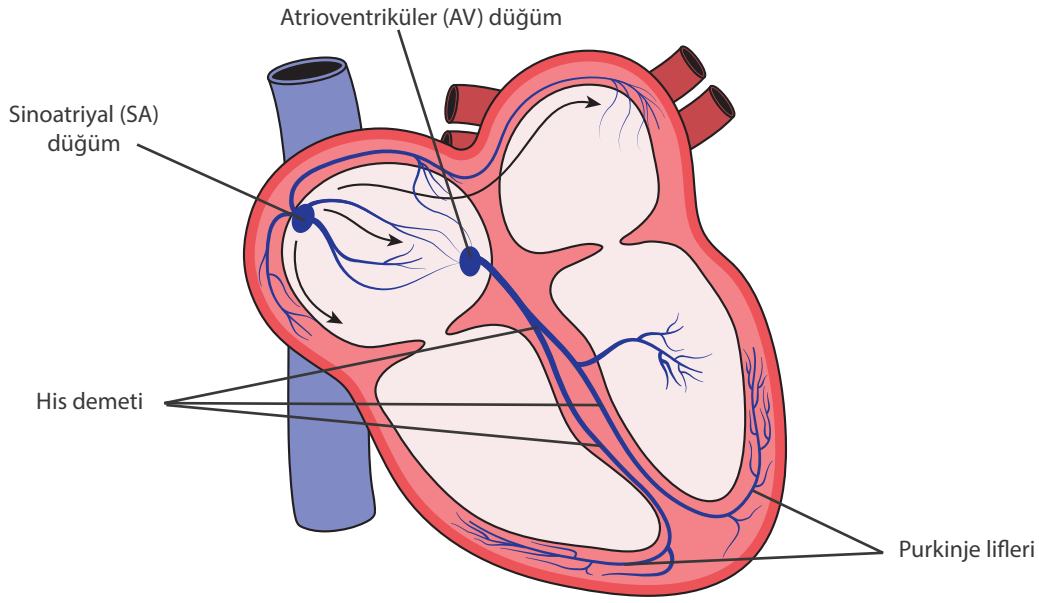

Görsel 5.4: Kalbin uyarı ve ileti sistemi

SA düğümü, üst ana toplardamar ile sağ atriyumun birleşme yerinde bulunur. Buradaki hücreler kendiliğinden impuls (aksiyon potansiyeli) çıkarabilecek şekilde özelleşmiştir. SA düğüm, kalpte uyarının ilk çıktığı yerdir. Bu sebeple kalbin **uyarı odağı** (pacemaker) olarak kabul edilir. Buradan çıkan impuls, her yönde ilerleyerek atriyum kaslarına ve AV düğüme ulaşır. Böylece iki atriyumun aynı anda kasılması sağlanır.

AV düğüm, sağ atriyum ile sağ ventrikül arasında yer alır. SA düğümden çıkan impulsun atriyumlardan ventriküllere geçişi sadece AV düğüm üzerinden gerçekleşir. Ancak AV düğümüne ulaşan impuls, burada 0,1 saniye kadar duraklatılır. Bu süre içinde, atriyumlar kasılarak kanı ventriküllere iletir. Atriyumlarla ventriküller aynı anda kasılırsa kalp pompalama işlevini yapamaz. İmpuls, duraklamanın ardından, önce ventriküller arası septumda yer alan His demetinde sonra da ventriküllerin kas tabakası içinde dağılmış olan Purkinje liflerinde ilerleyerek iki ventrikülün aynı anda kasılmasını sağlar.

Biliyor musunuz?

Kalbin Sempatik ve Parasempatik Sinirler Tarafından Kontrolü

Kuvvetli sempatik uyarı, insanlarda dakikada 70 olan normal kalp hızını 180-200 hatta nadiren 250 atıma kadar çıkarabilir. Ayrıca kalbin kasılma kuvvetini normalin iki katına çıkarabilir.

Kuvvetli parasempatik uyarı (vagus siniri ile), kalp atımlarını birkaç saniyeliğine durdurabilir. Fakat kalp genellikle daha sonra tekrar çalışır. Parasempatik uyarı devam ettiği sürece kalp, 20-40 atım/dk. hızında atmaya devam eder.

1. 4. Kalbin Çalışması

Kalp, kendine ait uyarı çıkaran hücreleri sayesinde çalışır. Bununla beraber otonom sinir sistemi kalbin çalışma şekline etki edebilir. Sempatik sistem kalbin atım hızı ve kasılma gücünü artırırken parasempatik sistem kalbin atım hızı ve kasılma gücünü azaltır.

Fetal hayatın 4'üncü haftasında tek çeperli olan kalp, hücreler arası sıvıya benzeyen kan pompalamaya başlar ve bu işlevine ölene kadar devam eder. Kalbin kasılmasına **sistol,** gevşemesine ise **diyastol** adı verilir (Görsel 5.5). Kalbin bir sistol ve diyastol döngüsü **kalp atımı** olarak tanımlanır.

Kalbin sağ ventrikülü kanı, hemen yakınında bulunan akciğerlere pompaladığı için sol ventriküle göre daha düşük basınç (20 mmHg) oluşturur. Sol ventrikül ise kanı tüm vücuda ulaştırabilmek için çok daha yüksek basınç (istirahat hâlinde 120 mmHg) oluşturmak zorundadır.

Ventriküller kasıldığında atriyumlar diyastoldedir ve venlerden gelen kanla dolmaya başlar. Ventriküller gevşemeye başladığında atriyoventriküler kapaklar açılır. Atriyumlara dolmakta olan kan, kapaklardan pasif olarak geçmeye başlar ve ventriküllere doğru akar. Bu sırada SA düğümden çıkan impuls ile atriyumlar kasılır ve içindeki kanın geri kalanını ventriküllere iletir. İmpuls, ventriküllere ulaştığında ventriküller kasılmaya başlar ve yükselen basıncın etkisiyle atriyoventriküler kapaklar kapanır. Bu sırada semilunar kapaklar açılır ve kan atardamarlara pompalanır. Ventriküller gevşerken iç basıncı düştüğünden semilunar kapaklar tekrar kapanır ve atardamarlardan kanın geri dönüşü engellenir.

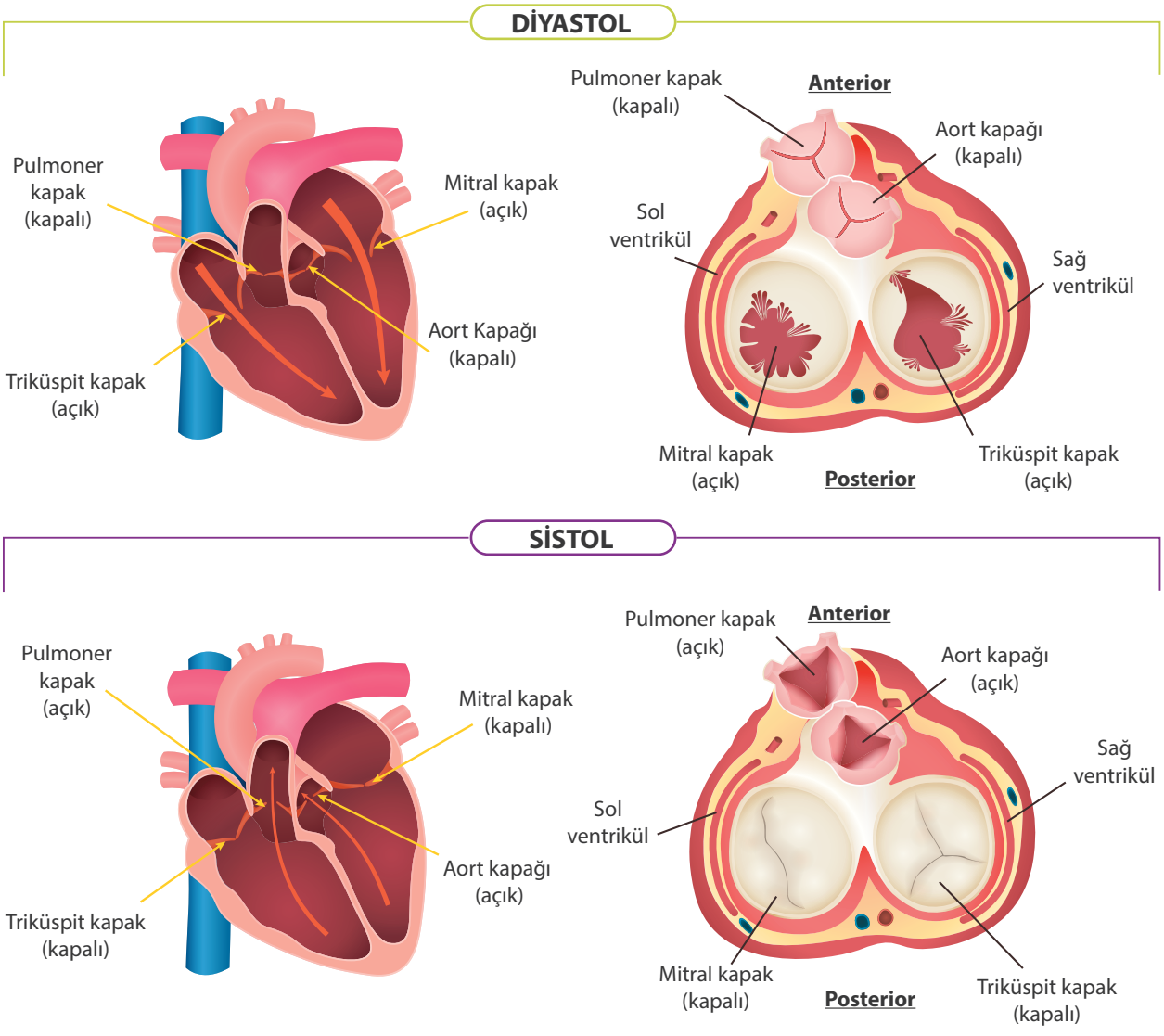

Görsel 5.5: Diyastol ve sistol

UYGULAMA FAALİYETİ 1

A) Kalbin konumu ve komşuluklarıyla ilgili boş bırakılan yerleri doldurunuz.

Kalp, kaburgalar ve sternumun oluşturduğu ..... boşluğunda, iki .....arasında kalan .....denilen boşlukta, ... alt yarısının arkasında, ... kaburgaların arka yüzünde yer alır. Üçte birlik kısmı orta hattın ....., üçte ikilik kısmı orta hattın ..... yerleşir. Kalp; sağ ve solda ..... , altta ..... , üstte ..... ile komşudur.

B) Aşağıdaki kalp görseli üzerindeki yapıların isimlerini kutucuklara yazınız.

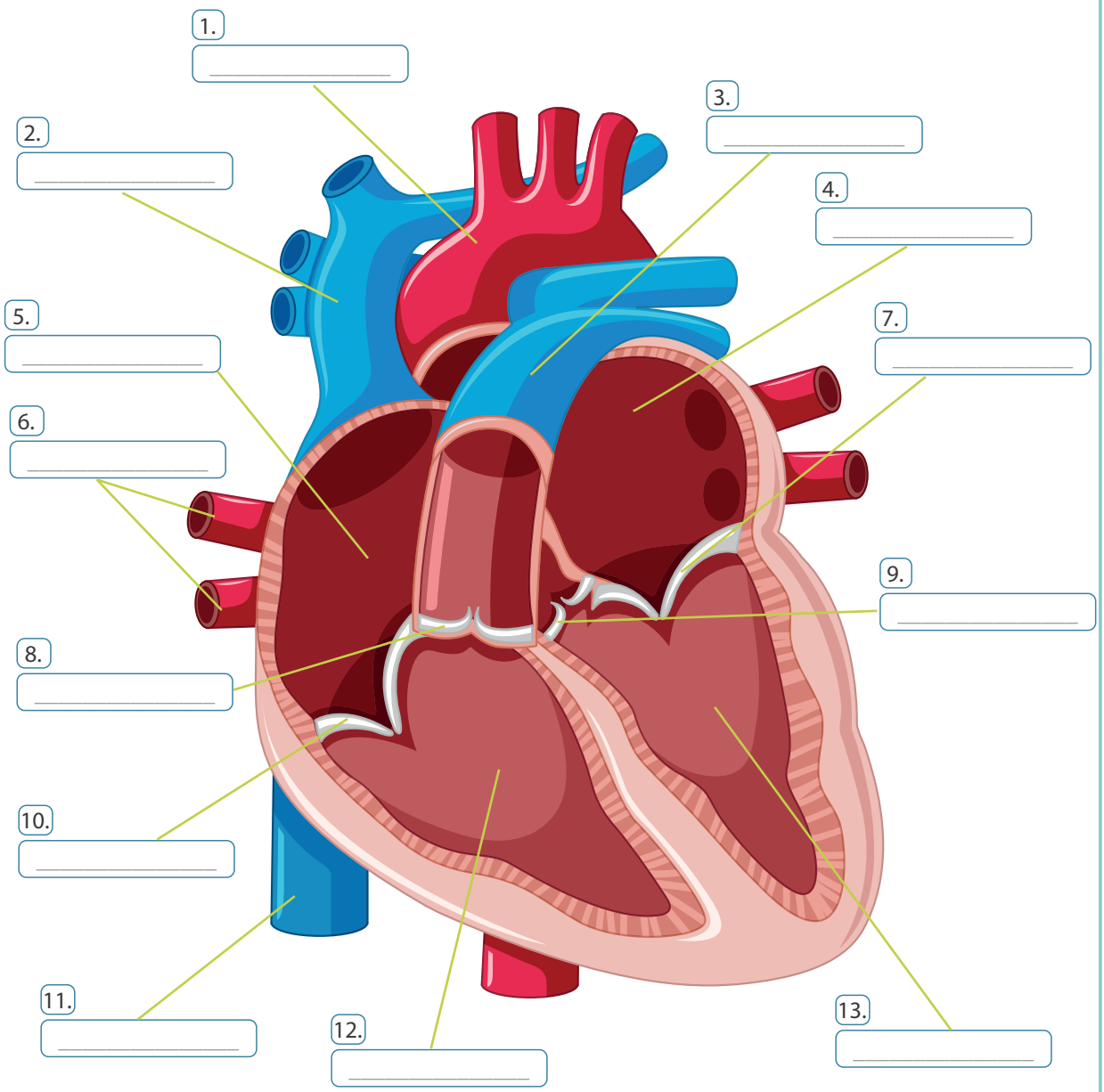

2. DAMARLARIN YAPI VE İŞLEVLERİ

2. 1. Kan Damarları

Kalbin pompaladığı kan, damarlar aracılığı ile tüm vücudu dolaşır. Vücutta üç çeşit damar vardır: **Atardamar**, **toplardamar** ve **kılcal damar** (Görsel 5.6).

2. 1. 1. Atardamarlar (Arter)

Arterler kanı kalpten dokulara ve akciğerlere doğru taşıyan damarlardır. Kalbin ventrikülleriyle bağlantılıdır. Kirli kanı sağ ventrikülden akciğerlere taşıyan **akciğer atardamarı** (arteria pulmonalis) dışında tüm arterler temiz kan taşır.

Sol ventriküldeki temiz kan sistol anında aorta pompalanır. Vücuda temiz kan taşıyan tüm arterler aortun kollarıdır. Arterlerin çapları perifere doğru gidildikçe daralır ve bu damarlara **arteriol** (arteriyol) adı verilir. Arterlerde basınç yüksek olduğu için duvarları venlere göre daha kalındır. Arter duvarı üç katlıdır:

1. **Tunica Intima:** Endotel hücrelerinden (epitel) oluşan iç tabakadır.
2. **Tunica Media:** Düz kas hücrelerinden oluşur. Bu sayede kasılıp gevşeyerek damarın lümenini genişletip daraltabilir.
3. **Tunica Adventitia:** En dış tabakadır. Elastik ve kolajen liflerden zengindir. Bu sayede güçlü ve esnek bir yapı oluşturur.

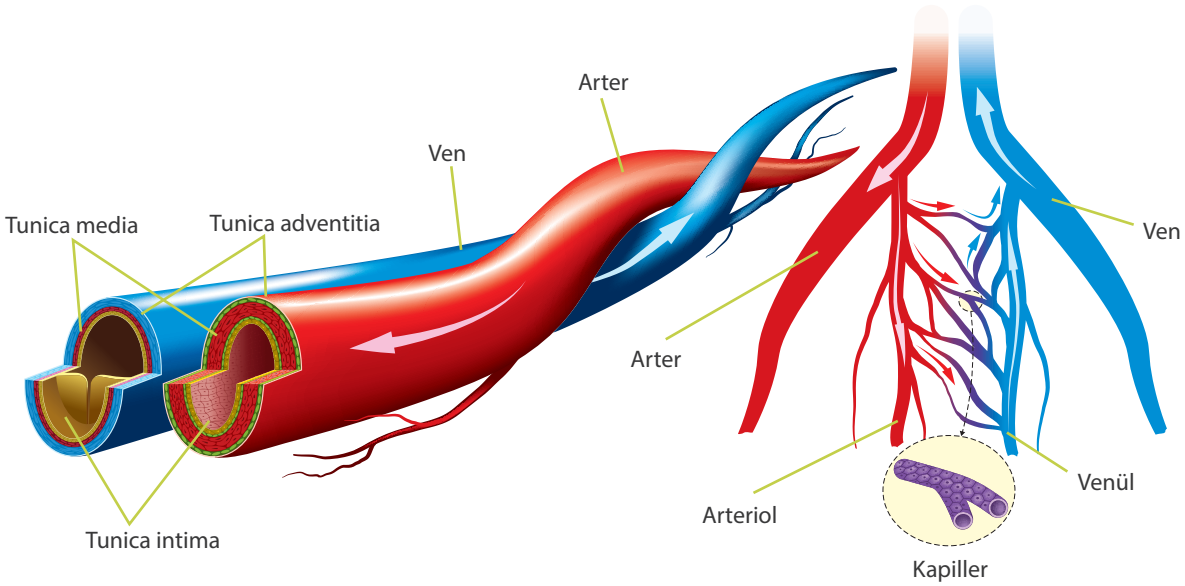

Görsel 5.6: Damar çeşitleri ve damarların duvar yapısı

2. 1. 1. 1. Arteria Pulmonalis (Akciğer Atardamarı)

Sağ ventriküle gelen kirli kanı akciğerlere götürür. Kirli kan taşıyan tek arterdir. Pulmoner arter, sağ ventrikülden çıktıktan sonra ikiye ayrılarak arteria pulmonalis dextra ve a. pulmonalis sinistra olmak üzere iki akciğere dağılır. Pulmoner arter basıncı, aorta göre oldukça düşüktür (20-25 mmHg).

2. 1. 1. 2. Aort (Aorta)

İnsan vücudunun ana arteridir. Sol ventrikülden çıktıktan sonra ilk ayrılan dallar koroner arterlerdir. Daha sonra birçok dal vererek tüm doku ve organlara kanı ulaştırır. Yaklaşık 45 cm uzunluğundadır. Başlangıç kısmında yaklaşık 25 mm olan çapı, uç kısmında 15 mm'ye düşer. Aortun üç bölümü vardır. Bunlar:

1. **Çıkan Aort (Aorta Ascendens):** Sol ventrikülden çıktıktan sonra aort kemerine kadar olan bölümdür. Bu bölümden sadece koroner arterler ayrılır.
2. **Aort Kemeri (Arcus Aorta):** Çıkan aorta ile inen aorta arasındaki bölümdür. Bu bölümden baş ve

kollara giden üç arter ayrılır (Görsel 5.7):

- **Truncus Brachiocephalicus (Kol Baş Arteri):** Aort kemerinin ilk dalıdır. Vücudun sağ tarafına doğru yönelerek iki dala ayrılır. **A. carotis communis dextra** (sağ şah damarı), baş ve beynin sağ kısmını besler. **A. subclavia dextra** (sağ köprücük altı arteri); sağ omuz, sağ göğüs, sağ sırt bölgesi, sağ kol ve a. vertebralis aracılığı ile beynin beslenmesine katılır.
- **A. Carotis Communis Sinistra (Sol Şah Damarı):** Aort kemerinden çıkan ikinci daldır. Sağ şah damarından farkı, doğrudan aort kemerinden çıkmasıdır. Baş ve beynin sol tarafının beslenmesini sağlar. İki şah damarı da seyri sırasında iki dala ayrılır. Bu dallar **a. carotis interna** (iç karotis arteri) ile **a. carotis externa**dır (dış karotis arteri). İç karotis arteri, hiç dal vermeden boyun bölgesinden ilerleyerek foramen magnumdan geçip kafatası boşluğuna girer ve beyni besler. Dış karotis arteri ise boyun, yüz ve kafa bölgesine dallar vererek (a. facialis, a. maxillaris, a. lingualis vb.) bu bölgelerin beslenmesini sağlar.
- **A. Subclavia Sinistra (Sol Köprücük Altı Arteri):** Aort kemerinden çıkan üçüncü ve son daldır. Bu arter sol omuz, sol göğüs, sol sırt bölgesi, sol kol ve a. vertebralis aracılığı ile beynin beslenmesine katılır.

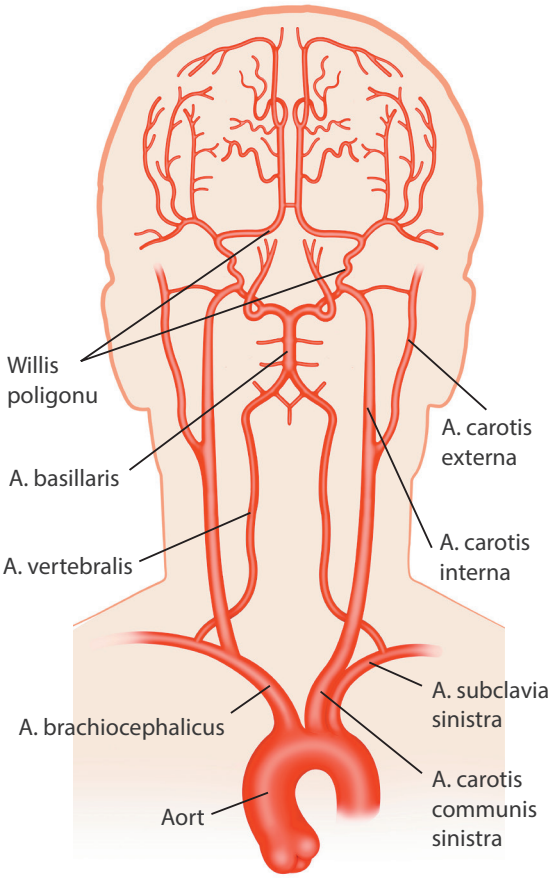

Görsel 5.7: Aort kemerinden ayrılan arterler ve Willis poligonu

  - **A. Vertebralis:** İki arter, sağ ve sol köprücük altı arterden çıktıktan sonra boyun omurlarının yan delikleri içinde yukarı doğru uzanıp foramen magnumdan geçerek kafa içine girer. Omurilik, beyin sapı ve beyinciğe dallar verir. Daha sonra iki tarafın vertebral arteri birleşerek **a. basilarisi** oluşturur. **Baziler arter** ile iki **iç karotis arter** beynin tabanında birleşerek arteriyel bir halka oluşturur. Bu halkaya **Willis poligonu** adı verilir. Bu arteriyel halka, beynin beslenmesi için önemlidir. Damarlarda bir tıkanma olması durumunda beynin kanlanmasının devamını sağlar (Görsel 5.7).
- **Üst Ekstremite Arterleri:** Sağ ve sol köprücük altı arterler kola doğru ilerlerken çapı giderek küçülür ve geçtiği bölgeye göre isim alır (Görsel 5.8).

Biliyor musunuz?

Beyindeki sinir hücreleri enerji ihtiyacını kanda bulunan glikozdan sağlar. Ancak bu hücrelerin glikoz ve oksijen depolama özellikleri yoktur. Bir nöron ancak birkaç dakika yetecek kadar glikoz depolayabilir. Bu nedenle hücrelerin glikoz ve oksijeni kandan sürekli alması gerekir.

Vücuttaki hücrelerin büyük kısmı, glikozu hücre içine alabilmek ve kullanabilmek için insülin hormonuna ihtiyaç duyar. Sinir hücrelerinin ise glikozu almak ve kullanmak için insüline ihtiyacı yoktur. Vücudunda neredeyse hiç insülin salgılanmayan şeker hastalarında bile glikoz, sinir hücreleri tarafından kolaylıkla alınarak kullanılabilir. Bu sayede şeker hastalarında herhangi bir mental işlev kaybı görülmez.

- **A. Axillaris (Koltuk Altı Atardamarı):** A. subclavia, koltuk altı bölgesinde a. axillaris (koltuk altı damarı) adını alır. Göğüs ve omza dallar verir.
- **A. Brachialis (Kol Atardamarı):** A. axillaris kol bölgesinde a. brachialis adını alır. A. brachialis, kol kaslarını besler. Tansiyon ölçümü bu damardan yapılır.
- **A. Ulnaris ve A. Radialis:** A. brachialis dirsek ön bölgesinde a. ulnaris ve a. radialis olarak iki dala ayrılır. Bu iki dal el bileği ve elin beslenmesini sağlar. Özellikle a. radialis nabız almada daha çok tercih edilir.

3. **İnen Aort (Aorta Descendens):** Aortun son bölümüdür. **Göğüs aortu** (aorta thoracica) ve **karın aortu** (aorta abdominalis) olarak iki bölümde incelenir.

- **Göğüs Aortu (Aorta Thoracica):** Aort kemeri ile diyafragma arasındaki aort bölgesidir. Göğüs boşluğundaki organ ve göğüs duvarındaki yapılara dal verir. Bazıları şunlardır:
  - **A. Bronchialis:** Bronşlar ve akciğer dokusunu besler.
  - **A. Oesophageales:** Yemek borusunu besler.
  - **A. Pericardiae:** Perikardı besler.
  - **A. Phrenica Superior:** Diyafragmanın üst tarafını besler.
  - **A. Intercostales Posterior:** Göğüs duvarındaki yapıları besler.
- **Karın Aortu (Aorta Abdominalis):** Diyafragmadan aortun sonuna kadar olan bölümdür. Aort, yaklaşık 4'üncü bel omuru hizasındaki bifurcatio aortada sağ ve sol a. iliaca communislere ayrılarak sonlanır. Karın bölgesindeki organlara dallar verir. Bazıları şunlardır (Görsel 5.9):
  - **Truncus Coeliacus:** Üç dala ayrılan ana damardır.
    - **A. Gastrica Sinistra:** Mideyi besler.
    - **A. Hepatica Communis:** Karaciğeri besler.
    - **A. Lienalis:** Pankreas ve dalağı besler.
  - **A. Mesenterica Superior:** İnce bağırsağı ve kalın bağırsağın ilk yarısını besler.
  - **A. Mesenterica Inferior:** Kalın bağırsağın ikinci yarısını besler.
  - **A. Phrenica Inferior:** Diyafragmanın alt tarafını besler.
  - **A. Lumbales:** Omurilik ve bel bölgesindeki kaslar, omurlar vb. yapıları besler.

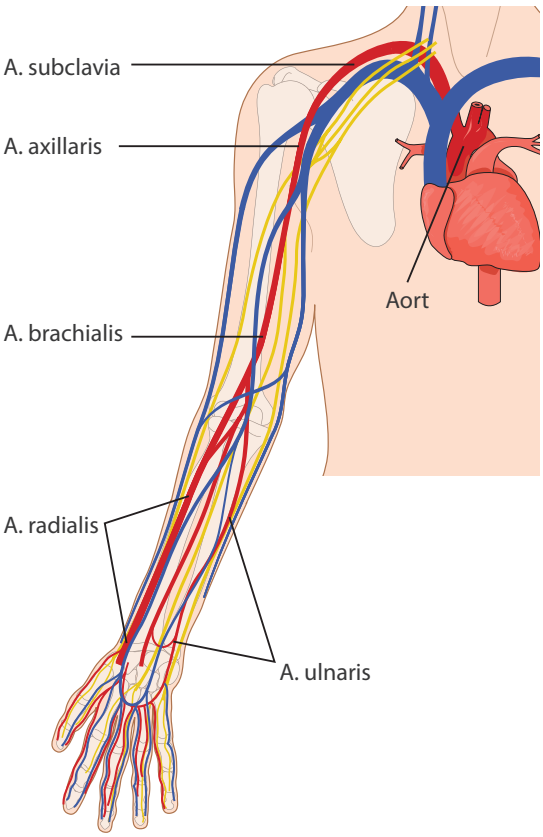

Görsel 5.8: Üst ekstremite arterleri

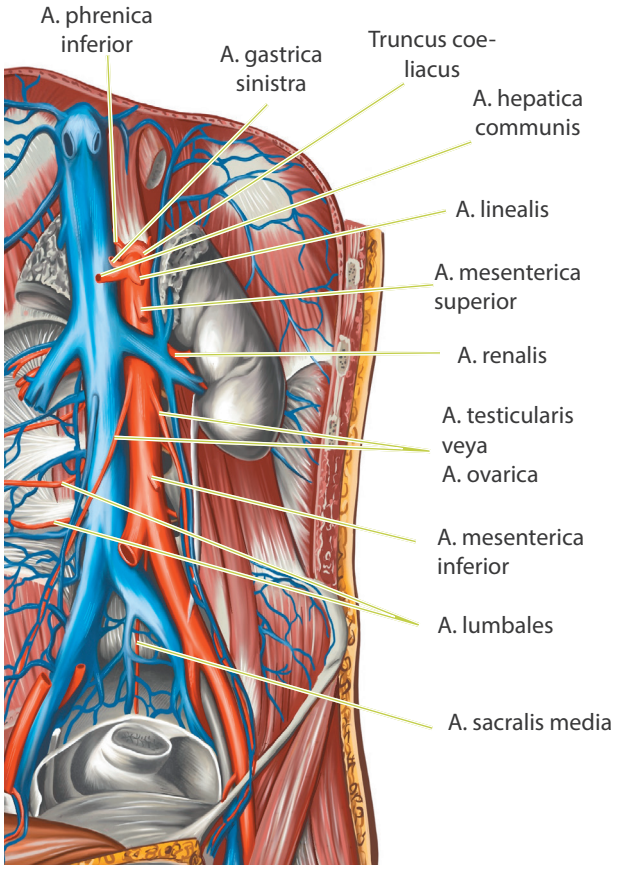

Görsel 5.9: Karın aortundan ayrılan arterler

- **A. Suprarenalis Media:** Böbrek üstü bezini besleyen damarlardan biridir.
- **A. Renalis:** Böbreğe kan taşıyan karın boşluğunun en büyük arteridir.
- **A. Testicularis veya A. Ovarica:** Erkeklerde testisleri, kadınlarda yumurtalıkları besler.
- **A. Sacralis Media:** Sakrum bölgesini besler

- **Alt Ekstremite Arterleri:** Aort, bifurcatio aortada **a. iliaca communis dextra** ve **a. iliaca communis sinistra** olmak üzere iki kola ayrılır. Bu iki arter pelvis içinde ilerlerken iç ve dış olmak üzere iki dala ayrılır. Bunlar, **a. iliaca interna** ve **a. iliaca externa**dır. A. iliaca interna, pelvis boşluğunda bulunan organlara (mesane, rektum, pelvis kasları) dal vererek beslenmesini sağlar (Görsel 5.10).
  - **A. Iliaca Externa:** Bacaklara doğru ilerleyerek bu bölgenin beslenmesini sağlar.
  - **A. Femoralis (Uyluk Atardamarı):** A. iliaca externa, uyluk bölgesinde a. femoralis adını alır. Uyluk bölgesine dallar vererek aşağı doğru iner.
  - **A. Poplitea (Diz Ardı Atardamarı):** A. femoralis diz bölgesine indiğinde dizin arkasına doğru kıvrılarak diz arkasında a. poplitea adını alır. Diz bölgesine dallar vererek bu bölgenin beslenmesini sağlar.
  - **A. Tibialis Posterior ve A. Tibialis Anterior:** A. poplitea baldır bölgesinde, a. tibialis posterior ve a. tibialis anterior olarak iki dala ayrılır. Bu iki arter baldır kasları ve ayakların beslenmesini sağlar. A. tibialis anterior ayak sırtında **a. dorsalis pedis** adını alır. Birinci metatarsal aralıkta bu arterden nabız alınabilir.

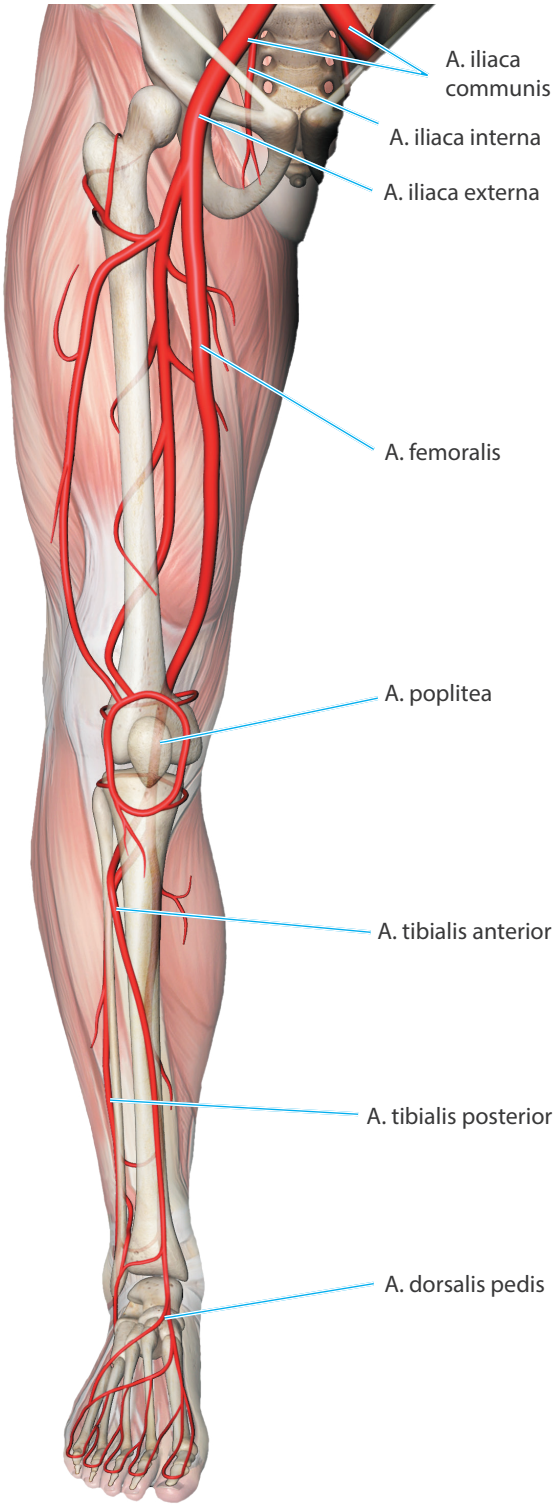

Görsel 5.10: Alt ekstremite arterleri

2. 1. 2. Toplardamarlar (Vena, Ven)

Kanı, dokular ve akciğerden kalbe doğru taşıyan damar grubudur. Kalbin atriyumlarıyla bağlantılıdır. Temiz kanı akciğerlerden kalbe taşıyan **akciğer toplardamarı** (vena pulmonales) dışındaki tüm venler kirli kan taşır. Her iki akciğerden ikişer tane olmak üzere **dört tane** pulmoner ven, kalbin sol atriyumuna temiz kan taşır.

Venlerde kan basıncı düşük olduğu için duvar kalınlıkları arterlere göre incedir. Kan akım hızı da arterlere göre düşüktür. Normal istirahat hâlinde dolaşımdaki kanın 2/3'ü venlerde bulunur. Venlerin duvar yapısı arterler gibi üç katlıdır.

Aort ile tüm vücuda dağıtılan temiz kan, dokularda gaz değişimine uğrayıp kirlendikten sonra iki ana ven (v. cava superior ve v. cava inferior) ile toplanarak kalbe getirilir. Periferdeki venüller birleşerek venleri, tüm venler de birleşerek iki ana veni oluşturur. Kalp seviyesinden aşağıda bulunan venlerde özellikle alt ekstremite venlerinde kanın kalbe dönmesini kolaylaştıran tek yönlü **kapakçıklar** (valvula venosa) bulunur.

2. 1. 2. 1. Vena Cava Superior (Üst Ana Toplardamar)

Vücudun baş, boyun, göğüs ve üst ekstremite bölgesinin kanı v. cava superior tarafından sağ atriyuma getirilir. V. cava superior, yaklaşık 2 cm çapında ve 7 cm uzunluğundadır. **V. brachiocephalica dextra** (sağ kol baş toplardamarı) ve **v. brachiocephalica sinistra**nın (sol kol baş toplardamarı) birleşmesi ile oluşur (Görsel 5.11).

- **V. Brachiocephalica:** Bu venler kol ve baş bölgesinden gelen venlerin birleşmesi ile oluşur. Baş bölgesinden gelen **v. jugularis interna** (boyun iç toplardamarı), **v. jugularis externa** (boyun dış toplardamarı) ile koldan gelen **v. subclavia** (köprücük altı toplardamarı) birleşerek bu damarı oluşturur.
- **V. Jugularis Interna:** Boyundaki en büyük vendir. Beyin venleri ile başlar. Boyun bölgesinin derin venleri ile birleştikten sonra karotis artere komşu olarak boyundan aşağı iner ve v. subclavia ile birleşir.
- **V. jugularis externa:** Başın dış venleri ve yüzün yüzeysel venleri ile birleşip v. subclaviada sonlanır.
- **V. Subclavia:** Kolun tüm venlerinin birleşerek oluşturduğu v. axillaris, köprücük kemiğinin altında v. subclavia adını alır. Buradan juguler venlerle birleşip v. brachiocephalicayı oluşturur.

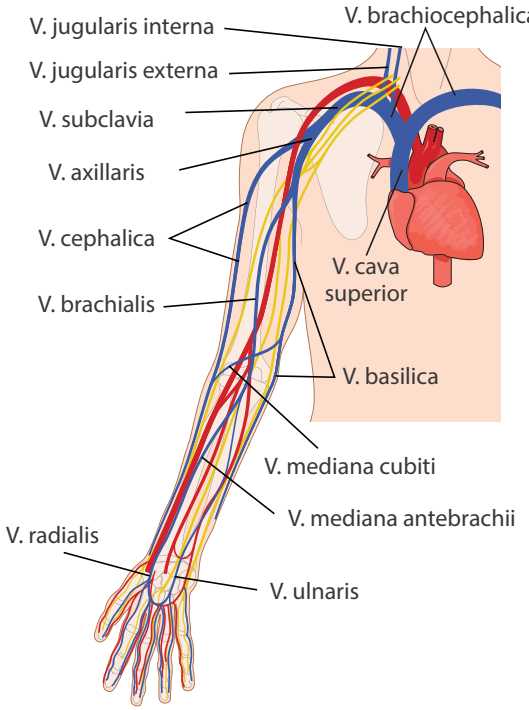

Görsel 5.11: Üst ekstremite venleri

Üst ekstremite venleri **yüzeysel** ve **derin** olmak üzere iki grupta incelenir:

- **Üst Ekstremitelerin Yüzeysel Venleri:** Bu venler yüzeysel ilerledikleri için deri altında görülebilir. Önemli yüzeysel venler şunlardır:
  - **V. Cephalica:** El sırtının radyal (dış) tarafından başlayıp ön kolun ön tarafına doğru yönelir. Dış yandan yukarıya doğru dirsek bölgesini geçerek proksimalde v. axillarise katılır. Kronik böbrek yetmezliği hastalarında hemodiyaliz amaçlı oluşturulan arteriyovenöz fistüller (arter ven bağlantısı) için sıklıkla bu ven tercih edilir.
  - **V. Basilica:** El sırtının ulnar (iç) tarafından başlayarak ön kolun ön yüzüne doğru ilerleyip kolun iç yanından yukarıya doğru dirsek bölgesini geçerek kol bölgesine gelir. Kol bölgesinde derine doğru girip koltuk altında v. axillaris adını alır.

- **V. Mediana Antebrachii:** Ön kolun yüzeysel venidir. Elin palmar yüzünden yukarıya doğru uzanıp v. mediana cubiti veya v. basilica ile birleşir.
- **V. Mediana Cubiti:** Dirsek ekleminin iç yüzünde v. basilica ve v. cephalicayı birleştirir.

- **Üst Ekstremitelerin Derin Venleri:** Bu venler derinde aynı ismi taşıdıkları arterlerle yan yana bulunurlar. Önemli derin venler şunlardır:
  - **V. Axillaris (Koltuk Altı Toplardamarı):** V. basilicanın devamıdır. Kol venlerinin birleşmesinden sonra v. subclaviaya kadar devam eden vendir.
  - **V. Brachialis (Kol Toplardamarı):** V. radialis ve v. ulnarisin dirsek eklemi önünde birleşmesiyle oluşur. Yukarıya ilerleyerek v. axillarise katılır.
  - **V. Radialis:** El ve ön kolun radyal bölgesinin kirli kanını toplar.
  - **V. Ulnaris:** El ve ön kolun ulnar bölgesinin kirli kanını toplar.

2. 1. 2. 2. Vena Cava Inferior (Alt Ana Toplardamar)

Gövdenin diyafragma altında kalan bölümü ile alt ekstremite bölgesinin kanı, vena cava inferior tarafından sağ atriyuma getirilir. **V. iliaca communis dextra** ile **v. iliaca communis sinistra**nın 5'inci bel omuru hizasında birleşmesi ile oluşur ve sağ atriyumda sonlanır. Yaklaşık 25 cm uzunluğundadır.

- **Karın ve Pelvis Venleri**

Karın içindeki tek organların kirli kanı, v. portaya; çift organların, karın duvarının ve pelvis bölgesinin kirli kanı ise v. cava inferiora getirilir. Bu damarların önemlileri şunlardır:

- **V. Lumbales:** Bel ve karın bölgesinin kirli kanını taşır.
- **V. Phrenica Inferior:** Diyafragmanın alt tarafının kirli kanını taşır.
- **V. Renalis:** Böbreklerin kirli ancak süzülmüş kanını taşır.
- **V. Suprarenalis:** Sağ suprarenal ven v. cava inferiora, sol suprarenal ven v. renalis sinistraya açılır.
- **V. Hepatica:** Karaciğerin a. hepatica ve portal ven ile gelen kanını toplayıp v. cava inferiora taşır.
- **V. Porta (Kapı Toplardamarı):** Karın boşluğundaki tek organların venlerinin (ince ve kalın bağırsak, mide, dalak, pankreas) birleşmesi ile oluşur. Topladığı kanı karaciğer dokusuna taşır.
- **V. Iliaca Communis (Kalça Ana Toplardamarı):** V. iliaca interna ve v. iliaca externanın birleşimi ile oluşur. Sağ ve sol v. iliaca communisler, pelvis ve alt ekstremitenin kirli kanını taşır ve birleşerek v. cava inferioru oluşturur.
- **V. Iliaca Interna:** Pelvis ve dış üreme organlarının kirli kanını taşır.
- **V. Iliaca Externa:** Alt ekstremitelerin kirli kanını taşır. Kasık bölgesinden aşağıda v. femoralis adını alır.

Alt ekstremite venleri **yüzeysel** ve **derin** olmak üzere iki grupta incelenir:

- **Alt Ekstremitelerin Yüzeysel Venleri:** Yüzeysel venlerin yapısında kapakçıklar bulunur.
  - **V. Saphena Magna:** Vücudun en uzun venidir. Ayak sırtından başlayıp bacağın iç yüzünden yukarıya doğru ilerleyip kasık bölgesinde v. femoralis ile birleşir. Koroner arter bypass ameliyatlarında greft olarak kullanılan vendir.
  - **V. Saphena Parva:** Ayak sırtının dış tarafından başlayıp baldırın arkasına geçer ve diz arkasından derine ilerleyerek v. popliteaya bağlanır.

- **Alt Ekstremitelerin Derin Venleri:** Bu venler, derin planda aynı ismi taşıdıkları arterlerle yan yana bulunur. Yapılarında çok sayıda kapakçık bulunur. Önemli derin venler şunlardır (Görsel 5.12):
  - **V. Femoralis:** Tüm bacak bölgesinin kirli kanını taşır. V. popliteanın devamıdır. Diz arkasından yukarıya ilerlerken uyluğun ön tarafına doğru geçer ve kasık bölgesinde v. iliaca externa adını alır.
  - **V. Poplitea:** V. tibialis anterior ve v. tibialis posteriorun birleşmesiyle oluşur. Diz arkasından yukarı ilerleyerek v. femoralis adını alır.
  - **V. Tibialis Posterior:** Ayak tabanından başlayıp baldırın arkasından yukarı doğru ilerler. V. tibialis anterior ile birleşerek v. popliteayı oluşturur. Ayak ve baldır bölgesinin kirli kanını taşır.
  - **V. Tibialis Anterior:** Ayak sırtından başlayıp baldır önünden yukarı çıkar ve v. popliteanın oluşumuna katılır. Ayak ve baldır bölgesinin kirli kanını taşır.

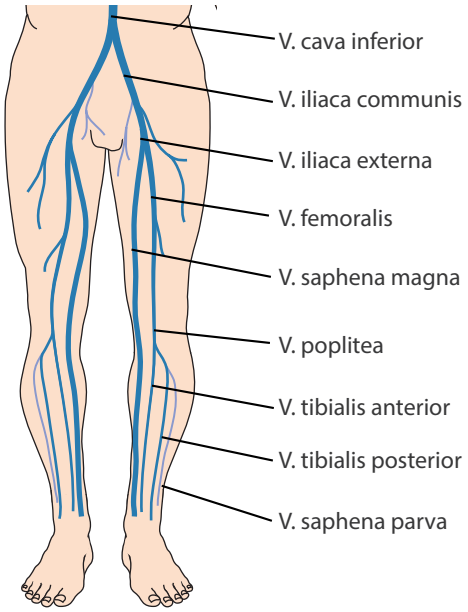

Görsel 5.12: Alt ekstremite venleri

2. 1. 3. Kılcal Damarlar

İnsan vücudu, kanın taşıdığı maddelere (besin ve oksijen gibi) ihtiyaç duyan 100 trilyon hücreden oluşmuştur. Bu ihtiyacın karşılanması için damarların oluşturduğu gelişmiş bir dağıtım ağına sahiptir. Kalpten tek bir damarla yola çıkan kan, dokulara kadar dallanmalar yaparak küçülen arter ve arteriyollerde ilerleyerek kılcal damarlara (kapiller) ulaşır. Bu süreçte damarlar içindeki basınç ve kanın akış hızı giderek düşerken damarların kesit alanı artar (Görsel 5.13).

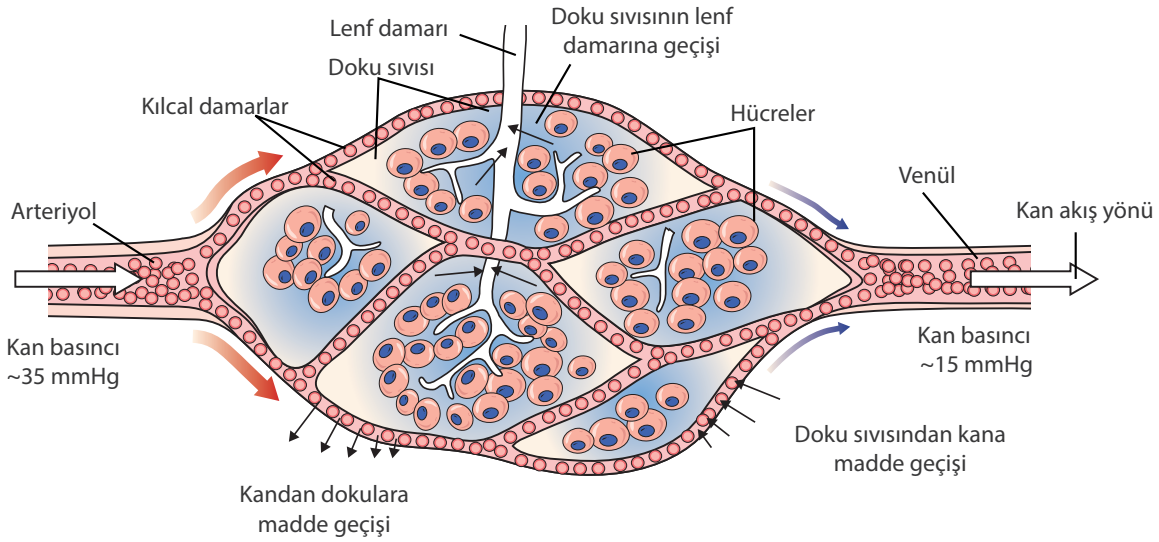

Görsel 5.13: Kılcal damar fonksiyonu

Kılcal damarlar dokular içinde geniş bir damar ağı oluşturur. Kılcal damarlara arteriyoller ile gelen kan, madde değişiminin ardından venüller tarafından toplanarak ven sistemine taşınır.

Kılcal damarların duvarı oksijen ve besinin rahatça geçebileceği şekilde tek sıra endotelden yapılmış, ince ve porlu bir yapıya sahiptir. Dolaşımdaki kanın sadece %5 kadarı kılcallarda bulunur. Yetişkin bir insanda kılcalların oluşturduğu geçiş yüzeyi, 500-700 m^2 kadardır. Bu geniş yüzey ve düşük kan akımı sayesinde maddelerin kan ve doku arasındaki karşılıklı geçişi kolaylıkla gerçekleşir. Böylece hücreler ihtiyaç duyduğu maddelere ulaşır.

2. 2. Kan Basıncı ve Nabız

Kalp normalde bir düzen içinde çalışır. Çalışma şekli bazen normal sınırlar dışına çıkabilir. Bu durum geçici olabileceği gibi uzun da sürebilir. Bu yüzden kalbin atım sayısını ve arterlerde oluşturduğu basınç değerlerini öğrenmek gerekebilir. Bu değerler, kalbin ve kişinin sağlık durumu hakkında ipucu verir.

2. 2. 1. Kan Basıncı

Sol ventrikülün sistolü sırasında aorta pompalanan kan, damar içinde ilerlerken damar duvarına basınç yapar. Kanın arter duvarına yaptığı basınca **tansiyon** denir. Kanın damar yatağında ilerlemesi bu basınca bağlıdır. Kan basıncı aortta en yüksek değerdedir (ortalama 120 mmHg). Ancak kılcal damarlara doğru kesit alanı arttığı için giderek azalır ve 35 mmHg'ya düşer. Kan venlere ulaştığında 15 mmHg'ya, kalbe ulaştığında nerdeyse sıfıra düşer.

Basıncın sistolde ulaştığı en yüksek düzeye **sistolik basınç** (büyük tansiyon) denir. Diyastolde indiği en düşük düzeye ise **diyastolik basınç** (küçük tansiyon) denir. Diyastolde aort kapağı kapandığı için arterlerdeki basınç çok fazla düşmez ve kan ilerlemeye devam eder.

Yetişkin bir insanda sistolik kan basıncı ortalama **120 mmHg**, diyastolik kan basıncı ise **80 mmHg**'dır. Ölçüm sonrası tansiyon değerleri **sistolik/diyastolik basınç** şeklinde kaydedilir (120/80 mmHg). Tansiyon, normal değerin üzerinde ise **hipertansiyon**, altında ise **hipotansiyon** olarak adlandırılır.

2. 2. 2. Nabız

Kalp ritmik olarak sistol ve diyastol yaparak çalışır. Her sistolde kan pompalar, her diyastolde ise sistole hazırlanır. Kalbin bir sistol ve diyastolü **kalp atımı** olarak adlandırılır. Bir dakika içindeki toplam kalp atımına **nabız** denir. Yeni doğan bir **bebekte** nabız ortalama **120-160 atım/dk** iken, yaş ilerledikçe nabız hızı düşer. **Yetişkinde** nabız ortalama **60-100 atım/dk'**dır. Normal değerlerden yüksek nabız **taşikardi**, düşük nabız **bradikardi** olarak adlandırılır. Ritmi düzensiz olan nabza ise **aritmi** (ritim bozukluğu) denir.

Fiziksel muayenede **karotis arteri** de dâhil neredeyse tüm ekstremite arterlerinden nabız alınabilir. Rutin takiplerde ise genellikle **radial arter** (el bileği) kullanılır. Üst ekstremitede **aksiller**, **brakial, radial** ve **ulnar** arterden; alt ekstremitede ise **femoral, popliteal, tibialis posterior** ve **dorsalis pedis** arterinden nabız alınabilir (Görsel 5.14). Karotis arterinden nabız alınırken dikkat edilmelidir. Çünkü karotis arterine kuvvetli bası uygulandığında baroreseptörlerin uyarılması ile hipotansiyon ve bradikardi gelişebilir.

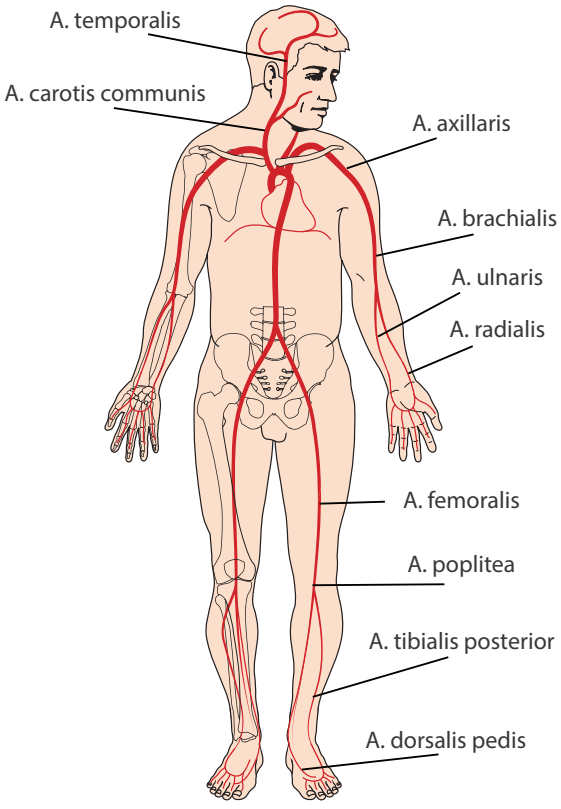

Görsel 5.14: Nabız alınabilen arterler

Biliyor musunuz?

Dolaşımdaki kanın ortalama;

- %80'i sistemik dolaşımda (%15'i arterlerde, %5'i kılcal damarlarda, %60'ı venlerde),
- %8'i kalpte,
- %12'si pulmoner dolaşımda bulunur.

UYGULAMA FAALİYETİ 2

A) Aşağıdaki kavram haritasında kan damarlarının sınıflandırılmasını göz önünde bulundurarak boş kutucukları doldurunuz.



B) Aşağıdaki tabloda Türkçeleri verilen damarların Latince karşılıklarını yazınız.

Damarların Türkçesi	Damarların Latincesi
1. Akciğer atardamarı	
2. Kol baş atardamarı	
3. Omur atardamarı	
4. Kalça ana atardamarı	
5. Boyun iç toplardamarı	
6. Uyluk toplardamarı	
7. Kapı toplardamarı	
8. Kol toplardamarı	

3. DOLAŞIM ÇEŞİTLERİ VE ÖZELLİKLERİ

3. 1. Dolaşım Çeşitleri

Kan, kalp tarafından doku ile akciğerler arasında sürekli döndürülür. Dokularda kirlenince (karbondioksit oranı artınca) akciğerlere, akciğerlerde temizlenip (oksijen oranı artınca) kalbe dönünce tekrar dokulara gönderilir. Kanın vücutta dolaşımı birbirini tamamlayan dolaşım çeşitleriyle gerçekleşir. Bunlar; büyük ve küçük kan dolaşımı, portal dolaşım ve lenf dolaşımıdır. Bunlar dışında doğum öncesi fetüs vücudundaki dolaşımdan (fetal, plasental) da bahsetmek gerekir.

3. 1. 1. Büyük Kan Dolaşımı

Temiz kanın tüm dokulara gönderilerek hücrelerin besin ve oksijen ihtiyacının karşılanmasını ve dokulardaki atık maddelerin alınarak uzaklaştırılmasını sağlayan dolaşımdır (Görsel 5.15).

Akciğerlerde temizlenerek pulmoner venlerle sol atriyuma gelen temiz kan, mitral kapağı geçerek sol ventriküle ulaşır. Sistol anında, sol ventrikülden aorta pompalanır. Aort ile tüm hücre ve dokulara ulaştırılır. Dokularda gaz değişimine uğrayarak kirlenen kan, vena cavalarla kalbin sağ atriyumuna getirilir. Kalple dokular arasında gerçekleşen bu dolaşıma **büyük dolaşım** (sistemik dolaşım) denir.

3. 1. 2. Küçük Kan Dolaşımı

Kalbe getirilen kirli kanın akciğerlere gönderilerek temizlenmesini sağlayan dolaşımdır. Sağ atriyuma getirilen kirli kan, triküspit kapaktan geçerek sağ ventriküle ulaşır. Sistol anında, sağ ventrikülden pulmoner arterle akciğerlere pompalanır. Akciğer dokusunda gaz değişimine uğrayarak temizlendikten sonra pulmoner venlerle kalbin sol atriyumuna getirilir. Kalp ile akciğerler arasında gerçekleşen bu dolaşıma **küçük dolaşım** (pulmoner dolaşım) denir (Görsel 5.15).

3. 1. 3. Portal Dolaşım

Mide, dalak, pankreas, ince ve kalın bağırsak, karın boşluğundaki çift olmayan organlardır. Bu organların venleri (v. gastrica, v. splenica, v. mesenterica superior ve v. mesenterica inferior) birleşerek **kapı toplardamarı**nı (vena porta) oluşturur. V. porta, bu organların sindirim kanalından yeni emilmiş maddeleri içeren kirli kanını toplayarak karaciğere getirir. Yeni emilmiş olan bu maddeler karaciğer dokusuna dağılır ve çeşitli işlemlerden geçer. V. porta ve a. hepatica ile karaciğere gelen kan, v. hepatica ile v. cava inferiora dökülür. Karın boşluğundaki tek organların kirli kanının v. porta ile kalpten önce karaciğere getirilmesine **portal dolaşım** denir.

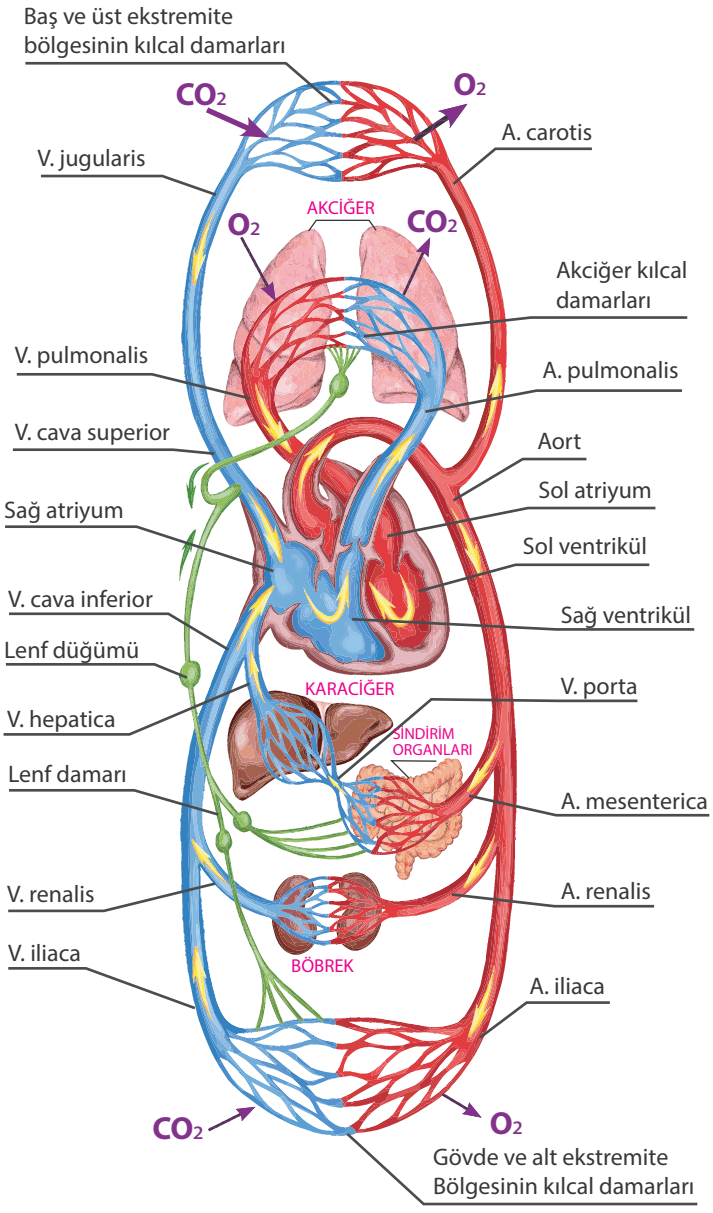

Görsel 5.15: Büyük ve küçük dolaşım

3. 1. 4. Fetal Dolaşım (Plasental Dolaşım)

Anne karnındaki bebeğin (fetüs) kan dolaşımı, normal insanlara göre biraz farklıdır. Fetüsün solunum ve sindirim sistemi aktif değildir. Bu nedenle fetüs, besin maddeleri ve gaz alışverişi bakımından tümüyle anneye bağımlıdır.

Fetüsle anne arasındaki bağlantı, **plasenta** aracılığıyla sağlanır. Plasenta, fetüsün akciğer ve sindirim organları gibi işlev görür. Fetüsün gelişimi için gerekli olan oksijen de dâhil tüm maddeler plasenta aracılığıyla anneden sağlanır. Atık maddeler de yine plasenta ile anneye gönderilir. Plasenta ile uterus (rahim) arasındaki bağlantı bölgelerinde, bebek ve anne kanı birbirine karışmaz. Sadece besin, mineral, atık madde ve gaz alışverişi gerçekleşir. Plasenta, içinde **iki arter** ve **bir ven** bulunan göbek kordonuyla fetüse bağlanır (Görsel 5.16).

Fetüsün bulunduğu ortam ve anneye bağımlı olması nedeniyle vücudunda birtakım fizyolojik ve anatomik farklılıklar vardır. Bunlardan biri, sıvı ortamda bulunmasından dolayı akciğerlerinin çalışmıyor olmasıdır. Bu nedenle pulmoner dolaşım yoktur. Ek olarak doğumdan sonra işlevini kaybeden bazı anatomik yapılara da sahiptir (Tablo 5.2):

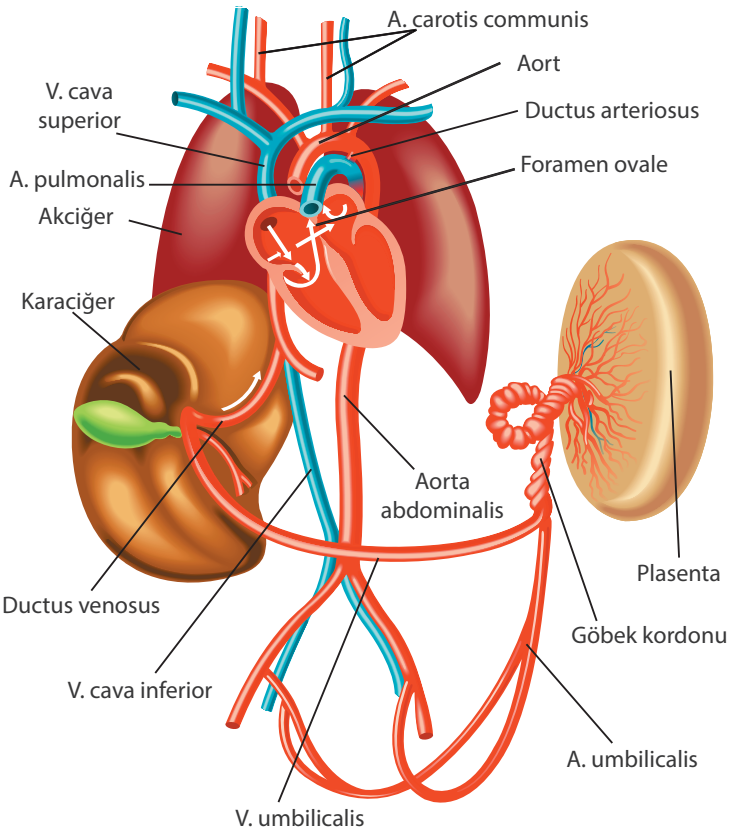

Görsel 5.16: Fetal dolaşım

Tablo 5.2:Fetüsün Dolaşım Sistemindeki Farklılıklar

Arteria Umbilicalis	A. iliaca internadan ayrılan ve fetüsün kirli kanını plasentaya taşıyan iki arterdir. Doğumdan sonra işlevini kaybederek kapanır.
Vena Umbilicalis	Plesantada temizlenip bebeğin ihtiyacı olan maddelerin eklendiği kanı, fetüse taşıyan tek vendir. V. cava inferiora bağlanır.
Foramen Ovale	Fetüs kalbinde iki atriyumu birbirine bağlayan açıklıktır. Doğumdan sonra kapanır.
Ductus Venosus	V. cava inferior ile v. umbilicalis arasındaki bağlantıdır. Doğumdan sonra kapanır.
Ductus Arteriosus	A. pulmonalis ile aort arasındaki bağlantıdır. Doğumdan sonra kapanır.

Fetüs vücudunda dolaşan kanın oksijen oranı hiçbir zaman normal bir insanınki kadar (%98) değildir. Fetüs kalbinin pompaladığı kanın yaklaşık yarısı plasentaya gider. V. umbilicalis ile plasentadan dönen, oksijen oranı yüksek (%80) kanın bir kısmı, doğrudan **ductus venosus** ile v. cava inferiora, bir kısmı da karaciğere giderek fetüsün portal kanıyla karışıp bu şekilde v. cava inferiora katılır. Dolayısıyla fetüs vücuduna v. umbilicalis ile gelen bu en temiz kan, fetüs vücudundan v. cava inferiorla gelen sistemik kirli kan ile karışır. Bu karışık kanın oksijen oranı %70'tir.

V. cava inferiorle sağ atriyuma gelen kanın çoğu, **foramen ovale** yoluyla doğruca sol atriyuma, buradan da sol ventriküle geçer ve aorta pompalanır. Bu yüksek oksijen içeren kanın bir kısmı ile baş (beyin), boyun ve kolların beslenmesi sağlanır. Bu kan, daha sonra v. cava superior ile kalbe geri döner. Kanın diğer kısmı aort ile yoluna devam eder ve ductus arteriososa gelir. V. cava superior ile sağ atriyuma gelen, oksijen oranı az kan (%25) sağ ventriküle geçerek pulmoner arterle akciğerlere doğru pompalanır. Fakat fetüsün akciğerleri, çalışmadığı için kan akımına direnç gösterir. Bu nedenle pulmoner arter kanı

(akciğer dokusunu beslemek için giden hariç) ductus arteriosustan geçerek aorta katılır. Böylece aortta oksijen oranı yüksek ve düşük kan karışmış olur. Oksijen oranı %60'a düşen bu kan, vücudun alt bölgelerine gider ve fazla aktif olmayan dokuların ihtiyacını karşılamaya yeter. Aort kanının yaklaşık yarısı vücuda dağılırken diğer yarısı iki a. umbilicalis ile temizlenmek üzere plasentaya gönderilir. Plasenta ile fetüs arasındaki bu kan dolaşımına **fetal dolaşım** denir.

Doğumdan sonra akciğerlerdeki direnç kaybolur ve pulmoner dolaşım başlar. Akciğerlerden sol atriyuma kan gelmeye başlaması, sol atriyumdaki basıncı yükseltir. Sol atriyumda basıncın yükselmesi, sağ atriyumdan sol atriyuma foramen ovaleden geçen kanı durdurur ve bu açıklık zamanla kapanır. Ductus arteriosus ve ductus venosus, dolaşımın normale dönmesi ile büzülür ve kapanır. Birkaç gün içinde bebeğin kan dolaşımı, normal kan dolaşımına döner.

3. 1. 5. Lenf Dolaşımı

Kılcal damarlarda hücreler arası sıvı ile kan arasında madde alışverişi gerçekleşir. Madde geçişini iki basınç kontrol eder: Kan basıncı (hidrostatik basınç) ve ozmotik basınç. Kılcal damar içindeki ozmotik basınç 25 mmHg kadardır. Kılcal damarın arteriyol tarafındaki kan basıncı 35 mmHg, venül tarafındaki kan basıncı ise 15 mmHg kadardır. Bu basınç farklarından dolayı kılcal damarların arteriyol tarafında kandan dokuya, venül tarafında ise dokudan kana doğru madde geçişi olur. Bu karşılıklı geçişler arasında bir denge olması beklenir. Ancak dokudan kana geçen madde miktarı daha azdır ve dokuda kalan bu fazla kısım doku sıvısı olarak adlandırılır. **Doku sıvısı**, lenf yoluyla taşınarak tekrar kana döndürülür.

Dokulardan toplanan lenf, genellikle berraktır. İnce bağırsaktan gelen lenf, yağlı içerik (şilomikron) yüzünden süt rengindedir. Lenf, içeriğinde pıhtılaşma faktörleri bulunduğu için dışarıda bekletilirse pıhtılaşır. Yapısı plazmayla benzerlik göstermesine rağmen, daha az protein içerir. Lenfin içeriğinde lenfositler de bulunur.

Lenf sistemi dokularda kör uçlu lenf kılcallarıyla doğar. Kılcallar birleşerek lenf damarlarını, lenf damarları da birleşerek lenf kanallarını oluşturur. Lenf damarlarının iç kısmında lenfin akışını sağlayan kapakçıklar vardır. Bir pompalama sistemi olmadığı için lenf akımı oldukça yavaştır. Günlük taşınan lenf miktarı 4 litreden azdır. Yetişkin bir insanda toplam 450-500 adet lenf düğümü vardır. Lenf damarları genellikle bir veya daha fazla lenf düğümünden geçer. Bu sayede doku sıvısı içindeki yabancı ve zararlı maddeler süzülür. Bağışıklıkta rol oynayan lenfositler, gelişimini tamamladıktan sonra bu düğümlere yerleşir (Görsel 5.17).

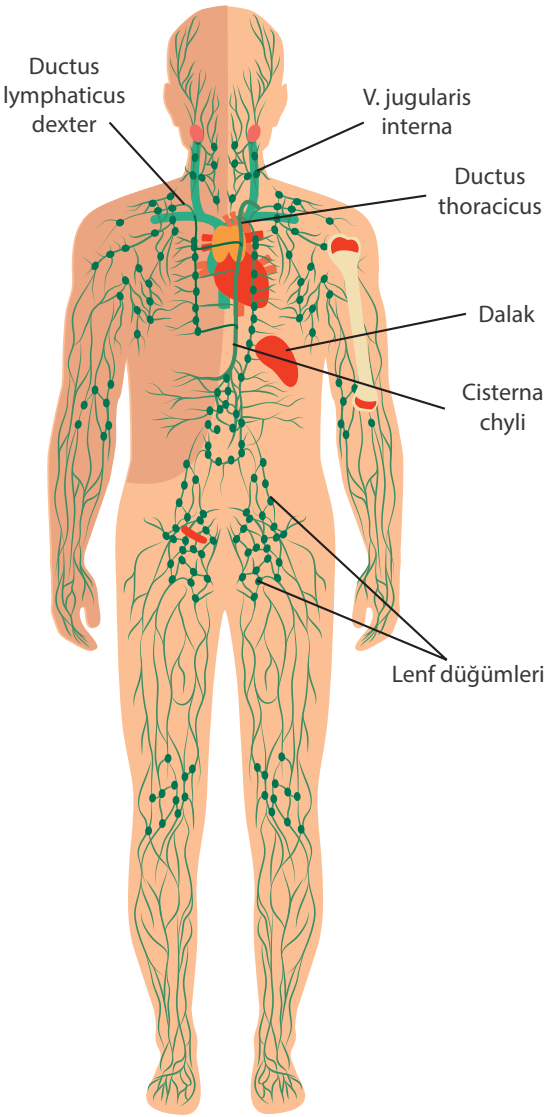

Görsel 5.17: Büyük lenf damarları ve bu damarların lenf sıvısını topladığı bölgeler

Vücutta iki önemli lenf kanalı vardır ve bu kanalların lenfini taşıdıkları vücut bölgesi simetrik değildir. Her ikisi de topladıkları lenfi sağ ve sol v. subclavialara boşaltır.

- **Ductus Thoracicus (Göğüs Lenf Kanalı):** En kalın lenf kanalıdır. İkinci bel omuru hizasında, alt ekstemite, pelvis ve karın boşluğu lenfinin toplandığı cisterna chylinin (peke sarnıcı) üst ucundan başlar. Göğüs boşluğuna geçerek sol angulus venozustan sol v. subclaviaya bağlanır. Ductus thoracicus, alt ekstremitelerin, karın ve pelvis boşluğu organlarının, sol göğsün, sol üst ekstremi-

tenin, baş ve boynun sol yarısının lenf sıvısını toplayan kanaldır. Yetişkinlerde uzunluğu cisterna chyli dâhil 38-45 cm kadardır.

- **Ductus Lymphaticus Dexter (Sağ Lenf Kanalı):** Baş, boyun ve göğsün sağ tarafındaki lenf sıvısını ve sağ üst ekstremitenin lenf sıvısını toplayıp sağ angulus venozustan sağ v. subclaviaya bağlanır. Uzunluğu 1 cm kadardır.

Sıra Sizde

Dakikada 75 kez atan bir kalp her atımda 70 ml kan pompalarsa 15 tonluk bir havuzu ne kadar zamanda doldurur? Hesaplayarak sonucu sınıfınızda değerlendiriniz.

UYGULAMA FAALİYETİ 3

Aşağıdaki görselde büyük ve küçük kan dolaşımında kanın geçtiği yapılar numaralarla gösterilmiştir. Buna göre büyük ve küçük kan dolaşımında kanın bu yapılardan geçiş sırasını kutucuklara numaraları yazarak gösteriniz.

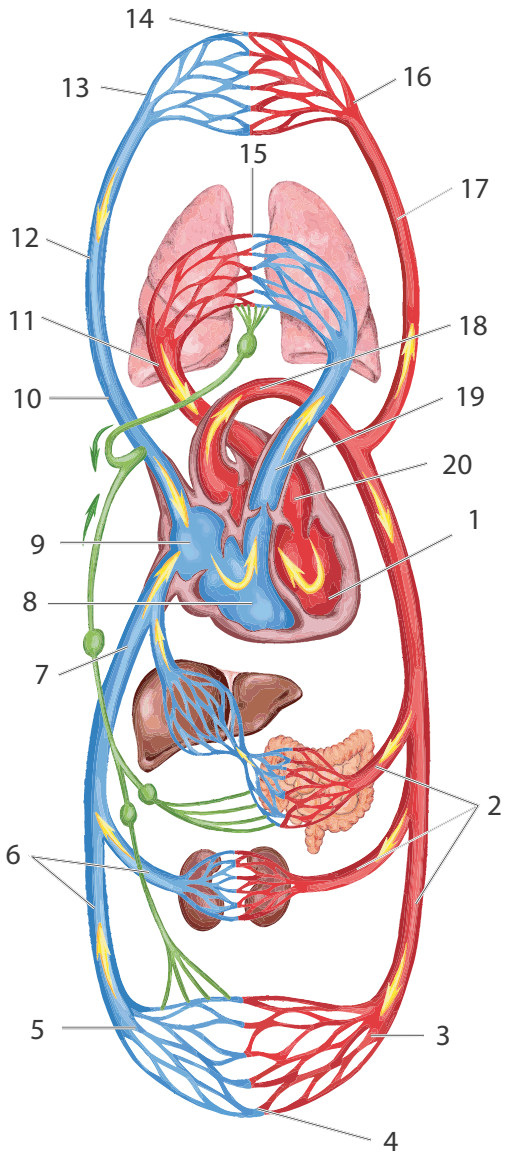

Büyük Kan Dolaşımı	
1. Başlangıç	
2.	
3.	
4.	
5.	
6.	
7.	
8.	
9. Bitiş	

Küçük Kan Dolaşımı	
1. Başlangıç	
2.	
3.	
4.	
5. Bitiş	

4. KAN VE KAN YAPICI ORGANLARIN ÖZELLİKLERİ

4. 1. Kanın Yapısı ve Görevleri

Kan, vücudu damar sistemi içinde dolaşır ve vücut ağırlığının yaklaşık %8'ini oluşturur. Kanı inceleyen bilim dalına **hematoloji** denir. Kan, **plazma** ve **şekilli elemanlar**dan (kan hücreleri) oluşur.

4. 1. 1. Plazma

Kanın %55'i plazmadan oluşur (Görsel 5.18). Kan plazmasının yaklaşık %90'ı su, %7'si protein (albumin, globulin, fibrinojen), geri kalan kısmı hormonlar, karbonhidratlar, lipitler, vitaminler, solunum gazları, iyonlar, inorganik tuzlar vb.den oluşur (Görsel 5.19).

Damar dışına çıkan kan, bir süre sonra hücrelerin çökmesiyle pıhtılaşır. Pıhtılaşan kandan sarımtırak bir sıvı ayrılır. Bu sıvıya **serum** adı verilir. Antikoagülan (pıhtılaşmayı engelleyen) madde eklenen kan, santrifüj edilerek kan hücreleri çöktürülürse sıvı kısmı ayrılır. Bu sıvıya ise **plazma** denir. İkisi arasındaki fark; pıhtılaşmada görevli bir protein olan fibrinojenin plazmada bulunması, serumda bulunmamasıdır. Plazmada başlıca üç tip protein bulunur. Antikorlar dışındaki proteinlerin hepsi karaciğerde üretilir:

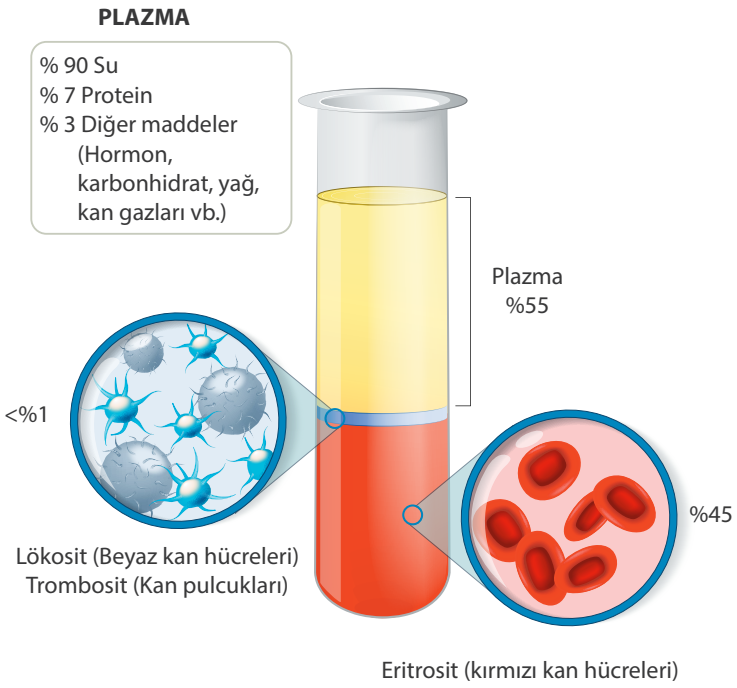

Görsel 5.18: Kanın yapısı

- **Albumin:** Plazmadaki tüm proteinlerin yarısından fazlasını oluşturur. Sağladığı ozmotik basınçla kanın damar içinde tutulmasını sağlar. Ayrıca bazı hormonlar, yağ asitleri, ilaçlar vb. maddelerin taşınmasında görevlidir.
- **Globulin:** Alfa, beta ve gama olmak üzere üç tipi vardır. İlk ikisi taşımada, gama globulinler ise bağışıklıkta görevlidir ve antikorların yapısını oluşturur.
- **Fibrinojen:** Pıhtılaşma faktörlerinden olup kanın pıhtılaşmasında görevlidir.

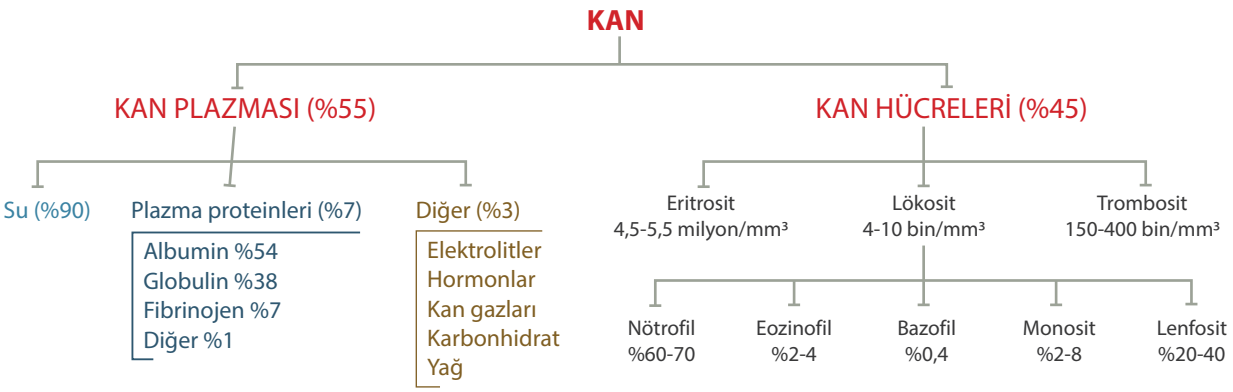

Görsel 5.19: Kanın yapısı ve içeriğindeki maddelerin dağılımı

4. 1. 2. Kan Hücreleri

Kanın %45'i kan hücrelerinden oluşur. Bunlar, **alyuvar** (eritrosit), **akyuvar** (lökosit) ve **kan pulcuklarıdır** (trombosit) (Görsel 5.20).

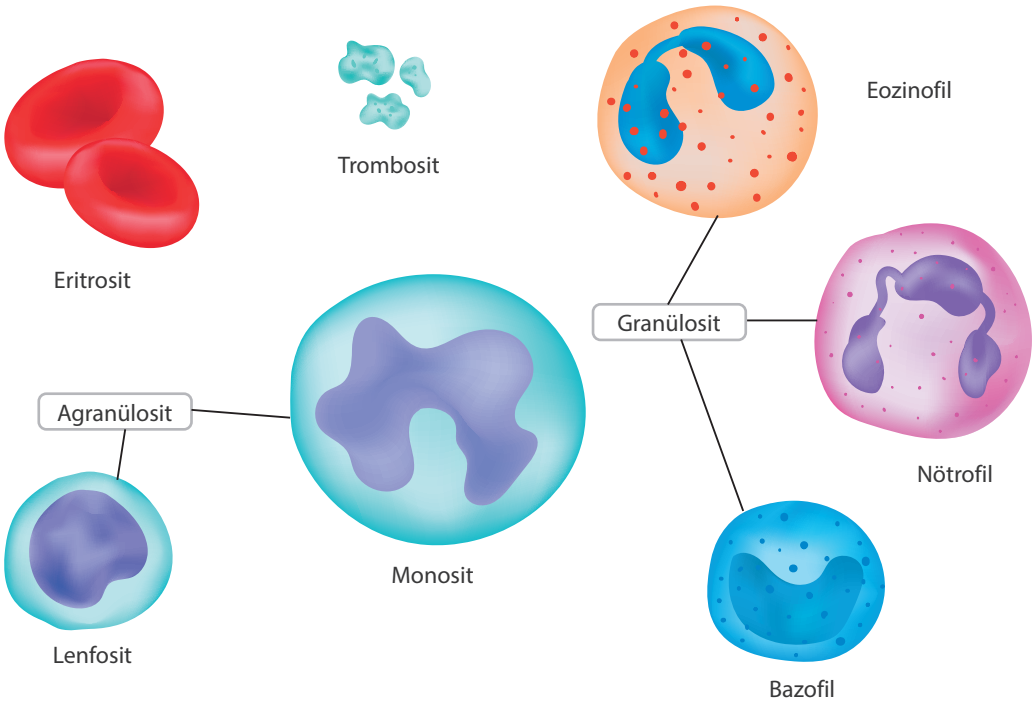

Görsel 5.20: Kan hücreleri

4. 1. 2. 1. Eritrositler

İki tarafından basık (bikonkav) disk şeklindedir. **Kırmızı kan hücresi** de denir. Genç eritrositlerin (retikülosit) organel ve çekirdekleri vardır. Olgunlaştıklarında daha fazla solunum gazı taşıyabilmek için çekirdek ve organellerini kaybeder. Mitokondri de olmadığından enerji ihtiyacını kan şekerinden karşılar. Ortalama sayıları kadınlarda 4,5-5 milyon/mm³, erkeklerde 5-5,5 milyon/mm³ kadardır. Kanda eritrosit sayısının normalden düşük olmasına **anemi**, yüksek olmasına ise **polisitemi** denir.

- **Eritrositlerin Görevleri**
  - **Hemoglobin (Hb) Taşıma:** Eritrositler, yapılarında milyonlarca hemoglobin taşır. Hemoglobin **hem** ve **globin** kısımlarından oluşur. Hem, yapısında demir bulunduğu için kanın kırmızı olmasını sağlar. Globin kısmı protein yapıdadır. Oksijen hem kısmına bağlanır. Hemoglobin, oksijen ve karbondioksit bağlayabilme yeteneğine sahiptir. Böylece bu maddeleri dokulara ve akciğerlere taşıyıp bırakır. Hidrojen iyonu bağlayabildiği için kanın pH dengesinin korunmasında tampon sistem olarak rol alır. Hemoglobin miktarı erkekte 14-17 g/dl, kadında 12-15 g/dl'dir.
  - **Kan Gruplarını Belirleyen Antijenleri (Ag) Taşıma:** Eritrositlerin hücre zarında kan gruplarını belirleyen glikoprotein yapıda antijenler bulunur.
- **Eritrosit Yapımı ve Yıkımı**

Eritrositler, fetüste 3-5'inci aylar arasında karaciğer ve dalakta, daha sonra asıl kan yapıcı organ olan kırmızı kemik iliğinde yapılır. Yapım, **eritropoietin hormonu** tarafından kontrol edilir. Hormonun %90'ı böbrekler, %10'u karaciğer tarafından üretilir. Ortamdaki oksijen azlığı (hipoksi) hormon üretimini artırır. Eritrositlerin dolaşımdaki ömrü 100-120 gün kadardır ve her gün %1 kadarı yenilenir.

Yaşam süresi dolan eritrositler dalak ve karaciğerde Kuppfer hücreleri tarafından parçalanarak dolaşımdan kaldırılır. Hemoglobinler ise parçalanarak hem ve globine ayrılır. Hem kısmı kemik iliğine geri yollanarak yeni hemoglobin yapımında kullanılır. Globin kısmı ise parçalanıp safraya katılır.

4. 1. 2. 2. Lökositler

Eritrositlerden büyük ve renksizdir. Bu yüzden **beyaz kan hücresi** de denir. Çekirdekleri vardır. Aktif olarak hareket edebilen (yabancı maddelere doğru) hücrelerdir. Vücudun savunma sisteminde görevlidir. Fagositoz yaparak ve antikor üreterek bu görevi yerine getirir. Lökositlerin kandaki normal miktarı 4-10 bin/mm³, ortalama miktarı 7 bin/mm³tür. Vücutta bir enfeksiyon söz konusu olduğunda sayıları artar. Tüm lökositlerin sayılarının normalden yüksek olmasına **lökositoz** (leucocytosis), az olmasına ise **lökopeni** (leucopenia) denir.

- **Lökositlerin Yapımı**

Kırmızı kemik iliği, lenf düğümleri, dalak, timüs, bademcikler gibi lenfoit organlarda yapılır. Ömürleri lökositin çeşidine göre değişir. Dalak ve karaciğerde parçalanır. Akut enfeksiyonlar, kan kaybı ve doku tahribi gibi durumlarda sayıları artar.

- **Lökositlerin Sınıflandırılması**

Sitoplazmalarında granül bulunup bulunmamasına göre ikiye ayrılır. Yapılarında granül bulunan lökositlere **granülosit**, bulunmayanlara ise **agranülosit** denir. Granüllerin içinde, enfeksiyon ve alerjik durumlarda aktif olan çeşitli maddeler bulunur.

- **Granülositler (Granulocyte):** Kırmızı kemik iliğinde yapılır. Damarlardan çıkarak dokulara geçebilir. **Nötrofil, eozinofil** ve **bazofil** lökositler olmak üzere üç tipi vardır:

  1. **Nötrofil (Neutrophil):** Dolaşımdaki tüm lökositlerin %60-70'ini oluşturur. Nötrofiller, vücut savunmasında (enfeksiyon vb.) aktif olarak görev alır ve fagositoz yapma yetenekleri çok güçlüdür.
  2. **Eozinofil (Eosinophil):** Tüm lökositlerin %2-4 kadarını oluşturur. Daha çok alerjik reaksiyonlar ve paraziter enfeksiyonlarda sayıları artar.
  3. **Bazofil (Basophil):** Lökositlerin ortalama %0,4'ünü oluşturur. Yapılarında histamin gibi maddeler bulunur. Alerjik reaksiyonlarda görevlidir. Bu reaksiyonlar hafif ürtiker (döküntü) ve alerjik rinitten (burun akıntısı, saman nezlesi gibi) anafilaktik şoka (ciddi alerjik şok) kadar değişebilir.

- **Agranülositler (Agranulocyte): Monosit** ve **lenfosit** olmak üzere iki tipi vardır:

  1. **Monosit (Monocyte):** Tüm lökositlerin %2-8'ini oluşturur. Kırmızı kemik iliğinde yapılır. Monositler, damarlardan çıkıp dokular arasına geçerek **doku makrofajları**nı oluşturur. Kemik dokudaki osteoklast, sinir dokudaki mikrogliya, karaciğerdeki Kupffer, akciğerdeki alveoler makrofaj hücreleri, doku makrofajlarına örnek verilebilir.
  2. **Lenfosit (Lymphocyte):** Tüm lökositlerin %20-40'ını oluşturur. Kemik iliğinde yapılan öncü hücrelerin lenfoit organlarda dönüşümü ile üretilir. Vücuttaki lenfositlerin çok azı kanda bulunur. Çoğunluğu lenf ve lenfoit organlardadır. Fagositoz yetenekleri yoktur. Edinilmiş bağışıklıkta görev alır. Lenfositler, **T** ve **B lenfositler** olmak üzere iki alt gruba ayrılır. T lenfositler timüste, B lenfositler ise kemik iliğinde olgunlaşır. T lenfositler hücresel bağışıklıktan, B lenfositler ise humoral bağışıklıktan sorumludur. B lenfositlerden farklılaşan **plazma hücreleri** antikor sentezler.

4. 1. 2. 3. Trombositler

Kan pulcukları ya da **platelet** de denir. Kemik iliğinde üretilir. Kemik iliğinde bulunan iri yapılı hücrelerin (megakaryositlerin) parçalanması ile oluşan hücre parçacıklarıdır. Bunun için çekirdekleri yoktur. Trombositlerin kandaki normal miktarı 150-400 bin/mm³tür. Sayılarının 150 binin altına düşmesine **trombositopeni** (thrombocytopenie), 450 binin üzerine çıkmasına ise **trombositoz** (thrombocytose) denir. Trombositlerin ömrü ortalama 8-10 gündür. Trombositlerin 1/4'ü dalakta tutulur.

Trombositlerin görevi, kanın pıhtılaşma mekanizmasını aktive etmektir. Küçük damar yaralanmalarında kanamanın durdurulması (hemostaz) için aktif hâle geçip **trombosit tıkacı** oluşturur.

4. 1. 3. Kanın Görevleri

- **Madde Taşıma:** Vücuttaki taşıma görevi kana aittir. Hücre ve dokulara besin, hormon, oksijen vb. taşır. Hücre ve dokulardan boşaltım ve solunum organlarına atık madde ve karbondioksit taşır.
- **Homeostasisin Düzenlenmesi:** Vücut sıcaklığının dağılımını sağlar. Su, elektrolit ve pH dengesini düzenler. Bu şekilde homeostasisin korunmasında rol alır.
- **Koruma:** Yaralanma durumunda pıhtılaşarak zedelenen kısmı kapatır ve kan kaybını önler. Böylece yara bölgesinden mikropların girmesi de engellenir.
- **Savunma:** Vücuda giren zararlı maddeleri, kanda bulunan akyuvar ve antikorlar ile etkisiz hâle getirir.

4. 1. 4. Kanama

Herhangi bir nedenle kanın, damar sisteminin (arter, ven veya kapiller) dışına çıkmasına **kanama** (hemoraji) denir. Arter kanamaları, açık parlak ve kırmızı renkte, kalp atımıyla uyumlu ve fışkırır tarzdadır. Ven kanamaları, koyu kırmızı renktedir. Fışkırma yoktur ve devamlı akar tarzdadır. Kapiller kanamalar ise yavaş, devamlı ve sızıntı şeklindedir. Vücuttaki kanın %20'sinin kaybedilmesi hayati tehlike oluşturabilir. Kanamalar iki grupta incelenir:

- **Dış Kanamalar:** Bir yaradan geldiği görülebilen kanamalardır. Örneğin, burun kanaması.
- **İç Kanamalar:** İç organlarda olan ve dışarıdan görülemeyen, deri bütünüğünün bozulmadığı kanama tipidir. Görülemediği için daha ciddi sorunlara neden olabilir. Örneğin; mide ve beyin kanamaları.

4. 1. 5. Kanamanın Durdurulması ve Pıhtılaşma Mekanizması

Kanamanın fizyolojik veya müdahale ile durdurulmasına **hemostaz** denir. Hemostaz, hem damar içindeki kan akımının devamını hem de pıhtılaşma ile daha fazla kan kaybının önlenmesini sağlar. Herhangi bir nedenle kanama olduğu zaman belli aşamalarla ilerleyen hemostaz ve pıhtılaşma mekanizmaları devreye girer:

4. 1. 5. 1. Hemostazın Aşamaları

- Kanamanın olduğu bölgede ilk devreye giren mekanizma **vazokonstriksiyon**dur (damar büzülmesi). Saniyeler içinde gerçekleşir ve damardaki kan akımını azaltır.
- Zedelenen damar bölgesinde trombositler birikerek **trombosit tıkacı** oluşturur. Zedelenen damar duvarında açığa çıkan kolajen, trombositleri aktive eder ve trombositler kolajene yapışarak birikmeye başlar.
- Oluşan trombosit tıkacı geçici ve dayanıksızdır. Bu aşamadan sonra **pıhtılaşma** mekanizması devreye girer. Dakikalar içerisinde fibrin ağı oluşturulur. Fibrin ağı, tıkacı sararak **pıhtıyı** sağlamlaştırır.
- Pıhtı kabuklaşarak fibröz doku oluşur. Pıhtı içine hapsedilmiş maddeler arasında pıhtıyı (fibrini) parçalayan inaktif plazminojen de bulunur. Kanama tamamen durduktan birkaç gün sonra (bazen daha erken) plazminojen aktif **plazmin**e dönüşerek pıhtıyı eritir (fibrinoliz). Böylece kan akımı normale döner. Plazminin bu etkisi önemlidir. Çünkü başka türlü temizlenmesi mümkün olmayan ve damar içinde büyük tehlike oluşturan pıhtı parçaları, ancak bu şekilde ortadan kaldırılır.

4. 1. 5. 2. Pıhtılaşma Mekanizmasının Aşamaları

- Zedelenen damar duvarından salınan **tromboplastin**, pıhtılaşma mekanizmasını başlatır (Görsel 5.21).
- Tromboplastin, kalsiyum iyonuyla (Ca^{++}) birlikte karaciğerde üretilen ve kanda inaktif şekilde bulunan protrombini **trombine** çevirir.
- Trombin, plazmada bulunan ve inaktif olan fibrinojeni **fibrine** dönüştürür. Fibrin, ince iplikler hâlinde bir ağ oluşturarak kan hücrelerini ve trombosit tıkacını içerisine alır ve pıhtı oluşturur.

Hemostaz ve pıhtılaşma mekanizması ile kanama durdurulur. Büyük kanamalarda ve bazı hastalıklarda kanamanın durdurulmasında zorluklar yaşanabilir. Kanda, pıhtılaşmada görevli çeşitli **pıhtılaşma faktörleri** bulunur. Tromboplastin, protrombin, fibrinojen ve kalsiyum bunlardan bazılarıdır. Ayrıca bazı pıhtılaşma faktörlerinin sentezlenmesinde rol oynayan K vitamini de pıhtılaşma için önemlidir.

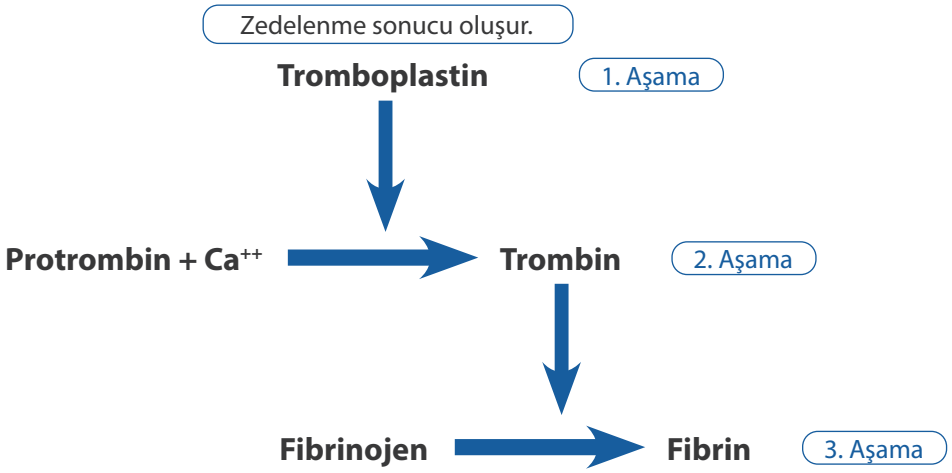

Görsel 5.21: Pıhtılaşma mekanizmasının aşamaları

4. 2. Kan Yapıcı Organlar

Hematopoiesis (hematopoez), kan yapımı veya kan hücrelerinin yapımı anlamına gelir. Kan hücreleri; fetal dönemde karaciğer ve dalakta, çocukluk yıllarında tüm kemiklerin iliğinde, 20 yaşından sonra ise yassı kemiklerin iliğinde yapılır. Kan yapımının esas sorumlusu **kırmızı kemik iliği**dir.

Eritrosit üretimi **eritropoietin** hormonunun kontrolü altındadır. Hipoksi durumlarında eritropoietin salgısı artar. Üretilen eritrositler kana verilir, kemik iliğinde depolanmaz.

4. 2. 1. Kemik İliği

Kırmızı kemik iliği ve **sarı kemik iliği** olmak üzere iki tür kemik iliği vardır:

- **Kırmızı Kemik İliği:** Kemiklerin süngerimsi kemik dokusu içinde bulunur. Kök hücre açısından çok zengindir. Çok sayıda eritrosit içerdiği için rengi kırmızıdır. Yenidoğanın tüm kemiklerinde kırmızı kemik iliği vardır. Yaş ilerledikçe sadece yassı kemiklerde (pelvis, kosta vb.) kalır. Fetal hayatın 20'nci haftasından itibaren kan hücrelerinin yapım görevini üstlenir. Ayrıca eritrositlerin yıkımıyla ortaya çıkan demiri, yeni hemoglobin üretiminde kullanmak üzere depolar.
- **Sarı Kemik İliği:** Uzun kemiklerin orta boşluğunda bulunur. 15-20 yaşlarından sonra yağ hücrelerinin çoğalmasıyla rengi sararır ve eritrosit yapımı durur. Ancak ağır kanama ya da uzun süren hipoksi durumunda kırmızı kemik iliğine dönüşerek kan yapımına destek olabilir.

4. 2. 2. Dalak

Vücuttaki en büyük lenfoit organdır. Yedek kan deposu olarak işlev görür. Kan hücrelerinin bir kısmı burada tutulur. Dokusunda bol miktarda makrofaj vardır. Dolaşıma giren antijenleri tutar ve kanı temizler. Özellikle küçük çocuklarda antikor yapımı ve fetal hayatta eritrosit yapımı burada olur. Yapısı bozulmuş ve ömrünü tamamlamış eritrositler dalak tarafından tutularak parçalanır.

4. 2. 3. Karaciğer

Fetal hayatın 3-5'inci ayları arasında dalakla beraber kan hücresi üretir. Pek çok görevi olan, önemli bir organdır. Sindirim sistemi öğrenme biriminde ayrıntılı olarak bahsedilecektir.

4. 2. 4. Timüs Bezi

Yenidoğanda oldukça büyük bir bezdir. Yaş ilerledikçe küçülür. Sternumun arkasında, üst mediastinumda bulunur. T lenfosit oluşturacak öncü hücreler, kemik iliğinden timüs bezine gelir ve bu organda olgunlaşarak çoğalır. Bu hücreler timüste olgunlaştıkları için T lenfosit adını alır. T lenfositler, bağışıklıkta görevlidir.

4. 2. 5. Lenf Düğümleri

Vücudun değişik yerlerinde toplanmış (kasık, dirsek, boyun, koltuk altı vb.) ya da tekli hâlde ortalama 450-500 adet lenf düğümü vardır. Şekilleri küçük bir fasulyeye benzer. Lenf sıvısı normal akışı sırasında lenf düğümleri içinden geçer. Lenf, düğüm içinden geçerken düğüm dokusuna yayılır. İçeriğindeki mikroorganizma ve yabancı partiküller tutularak süzülür. Timüs bezindeki gibi T lenfositlerin bir kısmı burada olgunlaşır.

4. 3. Kan Grupları ve Rh Faktörü

Eritrositlerin hücre zarında, glikoprotein yapısında bazı maddeler bulunur. Bunlar kan grubunu belirleyen **antijenler**dir. Pek çok farklı tipi olmasına rağmen bazıları daha önemlidir. Bu maddelere antijen denmesinin sebebi kendilerine özel antikorlar bulunmasıdır. Antikorlar plazmada bulunur. Antijenlerle antikorlar, her insanın vücudunda, birbirini etkilemeyecek şekilde uyumlu olmalıdır.

Kan grupları, kan kaybı olduğunda uygulanan kan nakillerinde büyük önem taşır. Kan nakillerinde temel prensip alıcıya aynı gruptan kan verilmesidir. Birçok kan grubu sistemi tanımlanmıştır. Günümüzde en yaygın ve kabul gören iki kan grubu sistemi, **AB0** ve **Rh sistemi**dir. Bu iki sistem genellikle beraber kullanılır.

4. 3. 1. Kan Grupları

AB0 sistemi gruplarıdır. Bu sistemde, **A** ve **B** olmak üzere iki **antijen** (Ag) ile **Anti-A** ve **Anti-B** olmak üzere iki antikor (Ab) bulunur. Bu antijen ve antikorların dağılımına göre **A, B, AB** ve **0** olmak dört kan grubu oluşur.

İnsanlar arasında farklı kan gruplarından yapılan kan nakillerinin tehlikesi, antikorların antijenleri bağlaması sonucu hücreleri çöktürmesi ve pıhtılaşmaya neden olmasıdır. Bu olaya **aglütinasyon** (çökelme) denir. Bu durum, ölümcül sonuçlara neden olabilir.

AB0 Sistemi Kan Gruplarının Dağılımı

- **A grubu:** Eritrositlerde sadece **A antijeni,** plazmada **anti-B antikoru** bulunur.
- **B grubu:** Eritrositlerde sadece **B antijeni,** plazmada **anti-A antikoru** bulunur.
- **AB grubu:** Eritrositlerde hem **A antijeni** hem de **B antijeni** bulunur, plazmada antikor bulunmaz.
- **0 grubu:** Eritrositlerde antijen bulunmaz, plazmada hem **anti-A** hem de **anti-B antikoru** bulunur.

0 grubu kan, **genel verici;** AB grubu kan, **genel alıcı** olarak bilinmesine karşın normal tıbbi şartlarda farklı kan gruplarından kan nakli uygulaması yapılmaz. Hatta aynı grup kan nakillerinde bile önce, alt grup uyuşmazlıklarının kontrolü için alıcı ve vericinin kanı **çapraz karşılaştırma** yöntemine tabi tutulur. Karşılaştırma sonucunda nakil yapılması uygun görülürse ancak o zaman kan nakline izin verilir.

Biliyor musunuz?

A Grubu Kana Sahip Bir İnsana B Grubu Kan Verilirse Ne Olur?

A grubu kana sahip insanın eritrositlerinde A antijeni bulunur. B grubu kanın plazmasında da anti-A antikoru bulunur. Bu iki kan karıştırıldığında anti-A antikorları, A antijenlerini bağlar. Bunun sonucunda eritrositler bir araya toplanarak kümeleşir (aglütinasyon). Kümeleşen eritrositler, akciğer ve beyin gibi hayati organların kılcal damarlarını tıkayarak tehlike oluşturabilir.

4. 3. 2. Rh Sistemi

Bu sistem, eritrositlerde D antijeni bulunup bulunmamasına göre iki gruba ayrılır. Rh sistemi ile AB0 sistemi beraber kullanıldığında sekiz grup oluşur. D antijeni (Rh antijeni), Rhesus maymunlarıyla yapılan deneyler sonucunda bulunmuştur. Eritrositlerde Rh antijeni bulunan kana **Rh (+)** (eraş pozitif), bulunmayan kana ise **Rh (-)** (eraş negatif) denir. İnsanların %85'ten fazlasında bu antijen bulunur.

İnsan plazmasında AB0 sisteminden farklı olarak doğuştan anti-Rh (anti-D) antikoru bulunmaz. Yani Rh negatif insanların kanında anti-Rh antikoru yoktur. Ama eğer Rh (-) bir insana Rh (+) kan verilecek olursa, yabancı olarak algılanan Rh antijenine karşı antikor yapımı uyarılmış olur. Yapılan antikorlar, aynı kandan tekrar verilmesi hâlinde eritrositlerdeki Rh antijenlerini bağlayarak aglütinasyon oluşturur ve eritrositleri tahrip eder. Burada dikkat edilmesi gereken nokta, ilk uygulamada doğuştan anti-Rh antikoru bulunmadığı için herhangi bir sorun yaşanmamasıdır.

- **Rh Uyuşmazlığı (Erythroblastosis Fetalis)**

Yenidoğanın hemolitik hastalığı da denir. Yeni doğan bebekler için tehlikeli sonuçları olabilecek bir hastalıktır. Bu hastalığın oluşması bazı şartlara bağlıdır. Tüm şartlar oluşmazsa hastalık görülmez. Bu şartlar şunlardır:

1. Annenin Rh (-) kana sahip olması
2. Babanın Rh (+) kana sahip olması
3. Anne karnındaki fetüsün Rh (+) kana sahip olması
4. Bu gebeliğin en az ikinci gebelik olması ve bu gebelikten önceki bebeğin de Rh (+) olması
5. İlk gebelikte, bebeğin Rh antijenlerine karşı, anne tarafından anti-Rh antikorlarının yapılmış olması

Hastalık tüm şartlar gerçekleştiği takdirde ortaya çıkar. Normalde plasentada anne ile bebeğin kanı karışmaz. Ancak doğumda plasenta ayrılırken bir miktar bebek kanı anne dolaşımına geçebilir. Bu geçen kan, annede Rh antikoru üretilmesine neden olabilir. AB0 sistemi ile Rh sisteminin antikor tipleri birbirinden farklıdır. AB0 sisteminin antikorları plasentadan geçemez. Bundan dolayı anne ile bebeğin AB0 sistemi kan grupları farklı olsa bile herhangi bir sorun yaşanmaz. Ancak Rh antikorları plasentadan geçebilecek özelliktedir. Eğer anne tarafından üretilen bu antikorlar sonraki gebelikte plasentadan geçerse ikinci bebekte hayati tehlike oluşturabilir.

Rh (-) anneye, Rh (+) bir bebeği doğurduktan sonra ilk 72 saat içerisinde Rho-Gam (anti-D gamaglobulin) uygulanırsa, kanında oluşmuş tüm Rh antikorları temizlenir ve sonraki bebek için karşılaşılabilecek tehlikeli durumlar önlenmiş olur.



Biliyor musunuz?

Kan Gruplarının Keşfi

Kan nakli, doktorlar tarafından ilk olarak Rönesans döneminde tartışılmaya başlandı. 1600'lerde doktorların ilk kan nakli deneyleri başarısızlıkla sonuçlandı. Bir Fransız doktor, bir akıl hastasını tedavi etmek için ona dana kanı enjekte etti. Hasta ikinci kan naklinin ardından hayatını kaybetti.

Kan nakli çalışmaları bu tür başarısız denemeler nedeniyle 19. yüzyıla kadar durakladı. 19. yüzyıla gelindiğinde sadece birkaç doktor kan nakli konusunda çalışmalar yapıyordu. Bu doktorlardan İngiliz James Blundell, kadınların doğum sırasında kan kaybından ölmesine çare olarak kan naklini denemeye karar verdi. 1817'de, insana sadece insan kanı verilebileceğini söyleyerek birkaç kişiden alınan kanı tüpler ve enjektörlerden oluşan bir düzenekle hastaya nakletti. Hasta iki gün sonra öldü. Fakat Blundell, yine de kan naklinin insanlığa büyük faydası olacağı kanısındaydı. Sonraki yıllarda yaptığı 10 kan naklinden sadece dördü hayatta kalmıştı. Blundell, insan kanının farklı türleri olduğunu henüz bilmiyordu.

Bilim insanları 1800'lerde farklı insanlardan alınmış kanların karıştırılması sonrasında, kan hücrelerinin birbirine yapıştığını fark etti. Yapışmanın sebebini kan alınan kişilerin hasta olmasına bağladılar.

Karl Landsteiner, 1900 yılında sağlıklı insanlardan alınan kanların karıştırıldığında da bazen pıhtı oluştuğunu gördü. Kandaki kırmızı hücrelerle plazmayı ayırıp farklı kanların plazmasını karıştırdığında bazı karışımlarda pıhtılaşma olduğunu ama bir kısmında olmadığını fark etti.

Elde ettiği sonuçlara göre plazmalara A, B, C gibi isimler verdi. Daha sonra C'nin adı 0 olarak değiştirildi. Ardından AB grubu bulundu. 20. yüzyıl ortalarında (1940) ise Karl Landsteiner ve Philip Levine birbirinden bağımsız olarak bazı insanların kanında bulunan Rhesus (Rh) faktörünü keşfetti. Böylece Rh faktörü içerip içermemesine göre kanlar, Rh(+) ve Rh(-) olarak da sınıflandırıldı.

4. 3. 3. Kan Grubu Testi

Kan grubu basit bir test ile belirlenebilir. Bunun için içinde anti-A, anti-B ve anti-D antikoru bulunan üç farklı test serumu kullanılır. Test yapılacak kişinin parmak ucundan bir lam üzerine üç damla kan alınır. Birinci damlaya anti-A serumu, ikinci damlaya anti-B serumu ve üçüncü damlaya da anti-D serumu damlatılarak karıştırılır. Oluşacak aglütinasyon (kümeleşme) durumuna göre kan grubu belirlenir. Aglütinasyonun varlığı pozitif, yokluğu ise negatif olarak değerlendirilir.

Test edilen kan; birinci damlada çökelme olmuşsa **A grubu,** ikinci damlada çökelme olmuşsa **B grubu**, iki damlada da çökelme olmuşsa **AB grubu**, iki damlada da çökelme olmamışsa **0 grubu** olarak belirlenir. Üçüncü damlada çökelme varsa **Rh (+)**, çökelme yoksa **Rh (-)** olarak belirlenir (Görsel 5.22 ve Görsel 5.23).

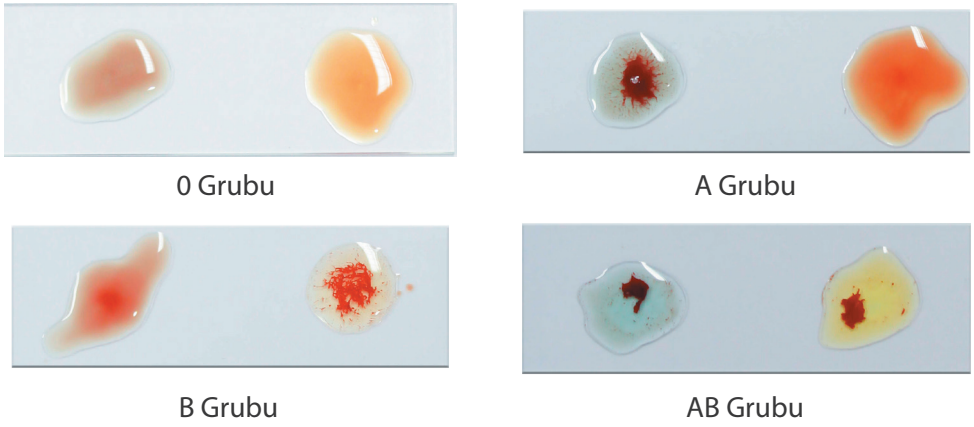

Görsel 5.22: Kan grubu testinde aglütinasyon

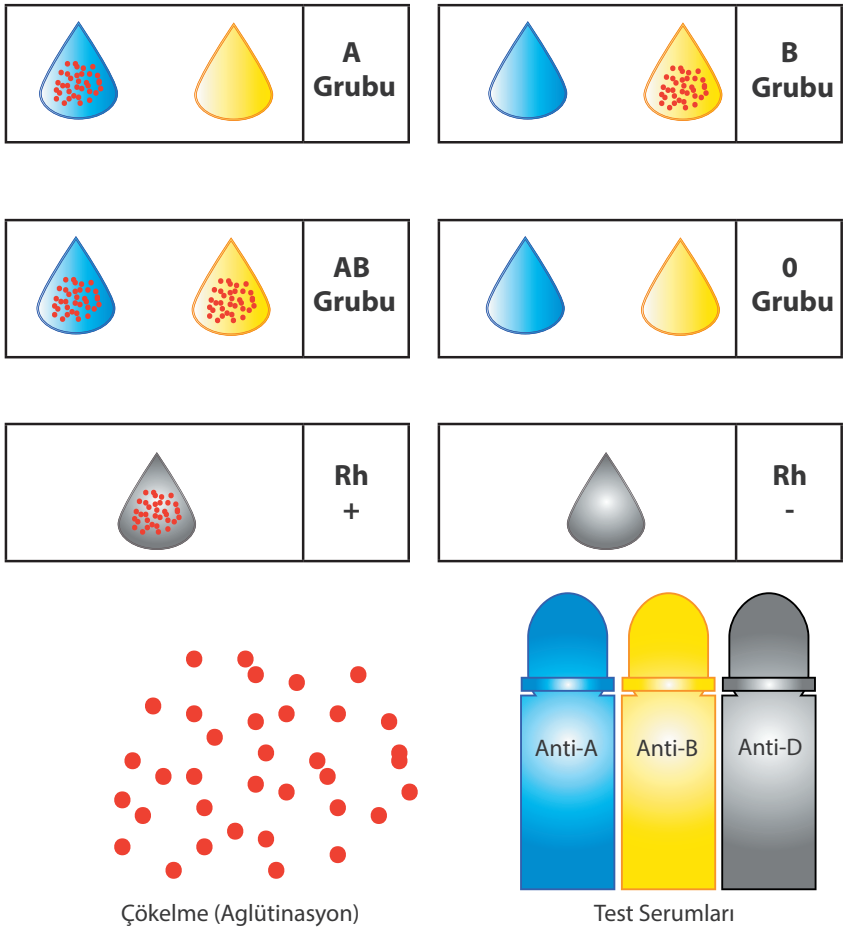

Görsel 5.23: Kan grubu testi

Biliyor musunuz?

Türkiye Nüfusunun Kan Grubu Dağılımı

Kızılay istatistiklerine göre Türkiye nüfusunun; %42'si A grubu, %34'ü 0 grubu, %16'sı B grubu ve %8'i de AB grubu kana sahiptir. Ayrıca nüfusun %88'i Rh (+), %12'si Rh (-) kana sahiptir.

Kaynak: "https://www.kanver.org/EKutuphane/GruplamaLaboratuari" (Erişim Tarihi: 27.05.2020, erişim saati: 18.30)

TARTIŞINIZ

Bu öğrenme biriminin başında hazırladığınız sınıfınızın kan grubu dağılımı ile Türkiye nüfusunun kan grubu dağılımını karşılaştırarak tartışınız.

Sıra Sizde

Kan ve kök hücre bağışını teşvik edecek ve farkındalığı artıracak slogan örnekleri hazırlayarak sınıf ve okulunuzun uygun bölümlerinde sergileyiniz.

UYGULAMA FAALİYETİ 4

A) Kanın yapısı şemasında boş bırakılan kutucukları doldurarak şemayı tamamlayınız.

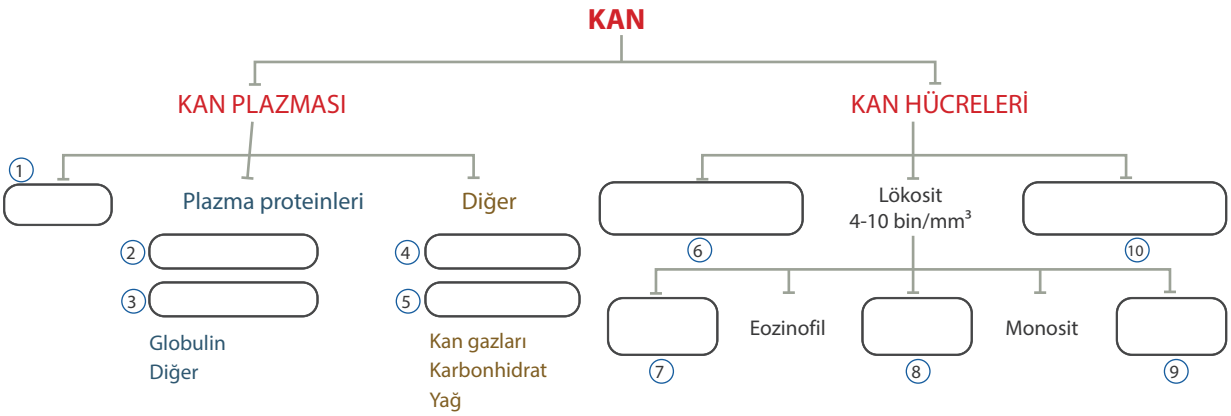

B) Aşağıdaki pıhtılaşma mekanizması şemasını boş kutucukları doldurarak tamamlayınız.

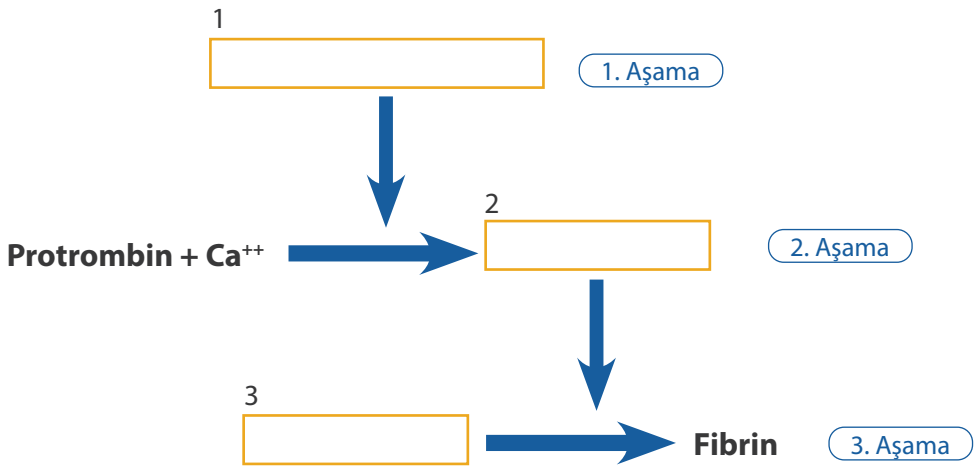

5. DOLAŞIM SİSTEMİNE AİT TIBBİ TERİMLER

5. 1. Dolaşım Sistemine İlişkin Anatomik ve Tanısal Terimler

5. 1. 1. Dolaşım Sistemine İlişkin Anatomik Terimler

- **Anastomosis:** Aynı sisteme ait içi boş iki oluşumu uç uca getirerek birleştirme.
- **Arcus:** Kemer, kavis.
- **Capillar (Kapiller):** Kılcal damar.
- **Diyastol:** Kanın odacıklara dolduğu dönem, gevşeme.
- **Haema:** Kan.
- **Lymphonodus:** Lenf düğümü.
- **Medulla ossea flava:** Sarı kemik iliği.
- **Medulla ossea rubra:** Kırmızı kemik iliği.
- **Megakaryocyte:** Trombositlerin köken aldığı kırmızı kemik iliğinde bulunan iri hücreler.
- **Ostium aorta:** Sol ventrikül ile aorta arasındaki açıklık.
- **Splen:** Dalak.
- **Sistol:** Kanın kalpten pompalandığı dönem, kasılma.
- **Valva:** Kapak.
- **Valvula:** Kapakçık.

5. 1. 2. Dolaşım Sistemine İlişkin Tanısal Terimler

- **Aneurysma (Anevrizma):** Damarın belli bir bölgesinin genişlemesi ile oluşan şişkinlik.
- **Angina pectoris:** Kalp kası iskemisine bağlı olarak gelişen göğüs ağrısı.
- **Aort koarktasyonu:** Aortun belli bir bölümünde doğuştan darlık olması.
- **Atherosclerosis:** Damar sertliği.
- **Atrial fibrillation:** Atriyumların çok hızlı ve düzensiz titreşimi.
- **Atrial septal defect:** Atriyumlar arası septumda açıklık olması.
- **Cardiac Arrest:** Kalp durması.
- **Cardiomyopathy:** Kalp yetersizliğine neden olan kalp kası hastalığı.
- **Embolia:** Dolaşımla sürüklenen pıhtı veya yabancı bir madde ile damarın tıkanması.
- **Essential hypertension:** Tek bir nedene bağlanamayan hipertansiyon.
- **Fallot tetralojisi:** Dört anomalinin bir arada bulunduğu konjenital bir kalp hastalığı.
- **Hemangioma:** Kan damarlarında oluşan iyi huylu tümör.
- **Hemolytic anemia:** Eritrositlerin yıkılması nedeniyle ortaya çıkan anemi.
- **Hemophilia:** Pıhtılaşma faktörlerinin kalıtsal olarak eksik ya da kusurlu olması nedeniyle ortaya çıkan kanama hastalıkları.
- **Lymphangitis:** Lenf damarı iltihabı.
- **Lymphoma:** Lenfoit doku tümörü.
- **Leukemia (Lösemi):** Kan kanseri.
- **Myocardial infarctus:** Kalp krizi.
- **Orak hücreli anemi:** Globülin sentezindeki bir soruna bağlı olarak gelişen kalıtsal bir hastalık.

- **Orthostatic hypotension:** Aniden ayağa kalkma sonucu kan basıncının düşmesi.
- **Patent ductus arteriosus:** Ductus arteriosusun açık kalması.
- **Polycythemia vera:** Kan hücrelerinin kontrolsüz çoğalması ile karakterize hastalık.
- **Septicemia (Septisemi):** Bakteri veya bakteri toksinlerinin kanda bulunması sonucu oluşan ateş ve titreme ile belirgin durum.
- **Shock (Şok):** Hayati organlara ve dokulara giden kan ve oksijen miktarının aniden azalması sonucu görülen tablo.
- **Splenitis:** Dalak iltihabı.
- **Stenosis (Stenoz):** Darlık.
- **Thalassemia:** Akdeniz anemisi, kalıtsal bir kan hastalığı.
- **Thrombophlebitis:** Venlerde tromboz ve iltihabi reaksiyon olması durumu.
- **Varis:** Özellikle alt ekstremitelerde görülen, ven kapaklarının bozulması nedeniyle venlerin uzayıp genişlemesi.
- **Ventricular fibrillation:** Ventriküllerin çok hızlı ve düzensiz titreşimi.
- **Ventricular septal defect:** Ventriküller arası septumda açıklık olması.

5. 2. Dolaşım Sistemi Semptomlarına İlişkin Tıbbi Terimler

- **Arhythmia (Aritmi):** Kalbin normal ritminin bozulması.
- **Bradycardia (Bradikardi):** Kalp atım hızının normalden az olması.
- **Cyanosis (Siyanoz):** Morarma.
- **Erythrocythemia:** Polisitemi, kanda eritrosit sayısının artması.
- **Erythrocytopenia:** Kanda eritrosit sayısının azalması.
- **Granulocytopenia:** Kanda granülosit sayısının azalması.
- **Hemolysis (Hemoliz):** Eritrositlerin parçalanması ve hemoglobinin dışarı çıkması.
- **Hiperemi:** Bir organ veya dokunun aşırı kanlanması.
- **Icterus:** Sarılık.
- **Ischemia (İskemi):** Herhangi bir organa yeterince kan gitmemesi.
- **Leukocytosis:** Kanda lökosit sayısının artması.
- **Leukopenia:** Kanda lökosit sayısının azalması.
- **Lymphocytopenia:** Kanda lenfosit sayısının azalması.
- **Lymphocytosis:** Kanda lenfosit sayısının artması.
- **Perfüzyon:** Sıvının damardan organ veya doku içine geçmesi.
- **Tachycardia (Taşikardi):** Kalp atım hızının normalden fazla olması.
- **Tromboz:** Damar içinde pıhtı oluşması.
- **Vazodilatasyon:** Kan damarlarının genişlemesi.
- **Vazokonstriksiyon:** Kan damarlarının daralması.

UYGULAMA FAALİYETİ 5

A) Dolaşım sisteminin anatomik ve tanısal terimleri ile ilgili hazırlanan kelime oyununu açıklamalar doğrultusunda oynayabilirsiniz.

KELİME OYUNU

KELİME OYUNUNUN OYNANMA ŞEKLİ

- Aşağıdaki harfleri kullanarak dolaşım sistemi ile ilgili en az 3, en fazla 13 harften oluşan anatomik ve tanısal terimler bulunuz.
- Aynı harfi birden fazla kullanabilirsiniz.
- Dolaşım sistemi konularının tümünde geçen anatomik kelimeler oyuna dâhildir.

A	E	O	İ	B	F	H	L	M	N	P	R	S	T	Y	Z

_____ _____ _____

_____ _____ _____

_____ _____ _____

_____ _____ _____

B) Aşağıda verilen damarların Latince isimleri ile Türkçe anlamlarını eşleştiriniz.

Arteria carotis communis sinistra	Böbrek üstü toplardamarı
Arteria axillaris	Dış boyun toplardamarı
Arteria subclavia	Karaciğer toplardamarı
Arteria renalis	Koltuk altı atardamarı
Vena brachiocephalica	Kol atardamarı
Vena jugularis externa	Sol şah damarı
Vena porta	Köprücük altı arteri
Vena hepatica	Kol baş toplardamarı
	Kapı toplardamarı
	Böbrek atardamarı

5. ÖĞRENME BİRİMİNİN ÖLÇME DEĞERLENDİRME ÇALIŞMALARI

A) Aşağıdaki cümleleri dikkatlice okuyarak boş bırakılan yerlere doğru sözcüğü yazınız.

1. ……, kalp kasının en kalın olduğu yerdir.
2. Dolaşım sisteminde …… dışındaki arterler oksijence zengin kan taşır.
3. Kalbin sağ odacıklarında …… kan, sol odacıklarında …… kan bulunur.
4. Lökosit sayısının normalden az olmasına …… denir.
5. Nabız sayısı yetişkin bir insanda dakikada …… arasındadır.
6. …… ile …… arasında gerçekleşen dolaşıma küçük kan dolaşımı denir.
7. ……, kalp ile dokular arasında gerçekleşen, dokulara oksijen oranı yüksek kan taşımayı amaçlayan dolaşımdır.
8. Eritroblastosis fetalis anne Rh……, baba Rh ……, ve bebek Rh …… olduğunda ortaya çıkabilen bir hastalıktır.

B) Aşağıdaki çoktan seçmeli soruları okuyunuz ve doğru seçeneği işaretleyiniz.

9. Aşağıdaki damarlardan hangisi kalpteki bir odacıkla bağlantılı <u>değildir?</u>

A) Vena cava superior
B) Arteria coronalis
C) Vena cava inferior
D) Arteria pulmonalis
E) E) Vena pulmonalis

10. Kalple ilgili bilgilerden hangisi <u>yanlıştır?</u>

A) Kalp, kasılması için gerekli uyarıyı kendisi oluşturur.
B) Kalbin kasılarak kanı akciğer ve tüm vücuda pompalamasına sistol denir.
C) Kalbin basis cordisi önde ve aşağıdadır.
D) Kalp kasının beslenmesini koroner arterler sağlar.
E) Kulakçıklar kalbe dönen kanın ilk toplandığı odacıklardır.

11. Sinoatrial düğüm kalbin hangi bölümü üzerindedir?

A) Sağ ventrikül
B) Sol ventrikül
C) Sol atriyum
D) Sağ atriyum
E) Perikart

12. Venler içerisinde bulunan ve kanın geriye dönüşünü engelleyen kapakçıklara ne ad verilir?

A) Valva bicuspidalis
B) Valva tricuspidalis
C) Valva atrioventricularis
D) Valva semilunaris
E) Valvula venosa

13. Aşağıdaki arterlerden hangisi arcus aortadan ayrılır?

A) Truncus brachiocephalicus
B) Artreia pulmonalis
C) Koroner arterler
D) Vena pulmonalis
E) Truncus coeliacus

14. Aşağıdaki venlerden hangisi oksijence zengin kan taşır?

A) Vena subclavia
B) Vena pulmonales
C) Vena brachialis
D) Vena jugularis
E) Vena radialis

15. Aşağıdaki venlerden hangisi üst ekstremitenin yüzeysel veni <u>değildir?</u>

A) Vena cephalica
B) Vena basilica
C) Vena axillaris
D) Vena mediana cubiti
E) Vena mediana antebrachii

16. Plasental dolaşımda arteria pulmonalisteki kanın aortaya geçişini sağlayan kanal hangisidir?

A) Foramen ovale
B) Ductus venosus
C) Ductus arteriosus
D) Ductus thoracicus
E) Foramen magnum

17. Vücuda giren mikroorganizmaları, yabancı maddeleri ve ölü doku artıklarını fagosite ederek ortadan kaldıran kan hücresi hangisidir?

A) Lökosit
B) Eritrosit
C) Trombosit
D) Miyosit
E) Fibrosit

18. Aşağıdakilerden hangisi A grubu kanı ifade eder?

A) Eritrosit yüzeyinde B antijeni, plazmada Anti A antikoru bulunur.
B) Eritrosit yüzeyinde A ve B antijeni bulunur, plazmada antikor bulunmaz.
C) Eritrosit yüzeyinde antijen bulunmaz, plazmada Anti A ve Anti B antikoru bulunur.
D) Eritrosit yüzeyinde A antijeni, plazmada Anti B antikoru bulunur.
E) Eritrosit yüzeyinde A antijeni bulunur, plazmada antikor bulunmaz.

19. Kana kırmızı rengini veren, dokulara oksijen taşıyan ve kan grubunun belirlenmesini sağlayan kanın şekilli elemanı aşağıdakilerden hangisidir?

A) Lökosit
B) Lenfosit
C) Monosit
D) Trombosit
E) Eritrosit

20. Yaşlanmış eritrositleri süzen ve parçalayan, yedek kan deposu sayılan, vücudun en büyük lenfoit organı aşağıdakilerden hangisidir?

A) Karaciğer
B) Dalak
C) Pankreas
D) Timüs bezi
E) Mide

21. Lenf dolaşımı ile ilgili aşağıda verilen bilgilerden hangisi <u>yanlıştır?</u>

A) Ductus thoracicus vücudun sağ tarafının lenf sıvısını toplar.
B) Vücudu mikroorganizmalara karşı koruyan lenfositleri üretir.
C) İnce bağırsaktan emilen yağ asitleri ve gliserol, lenf sıvısıyla taşınır.
D) Lenf damarlarında lenf sıvısının merkeze doğru akışını sağlayan valvüller bulunur.
E) Yetişkin bir insanda toplam 450-500 adet lenf düğümü vardır.

22. Kalp atım sayısının normalden az olmasına ne ad verilir?

A) Taşikardi
B) Takipne
C) Bradipne
D) Hiperpne
E) Bradikardi

NOT: *Cevaplarınızı cevap anahtarıyla karşılaştırınız. Yanlış cevap verdiğiniz ya da cevap verirken tereddüt ettiğiniz sorularla ilgili konuları veya faaliyeti geri dönerek tekrarlayınız. Cevaplarınızın tümü doğru ise bir sonraki öğrenme birimine geçiniz.*

6.
ÖĞRENME BİRİMİ

SOLUNUM SİSTEMİ

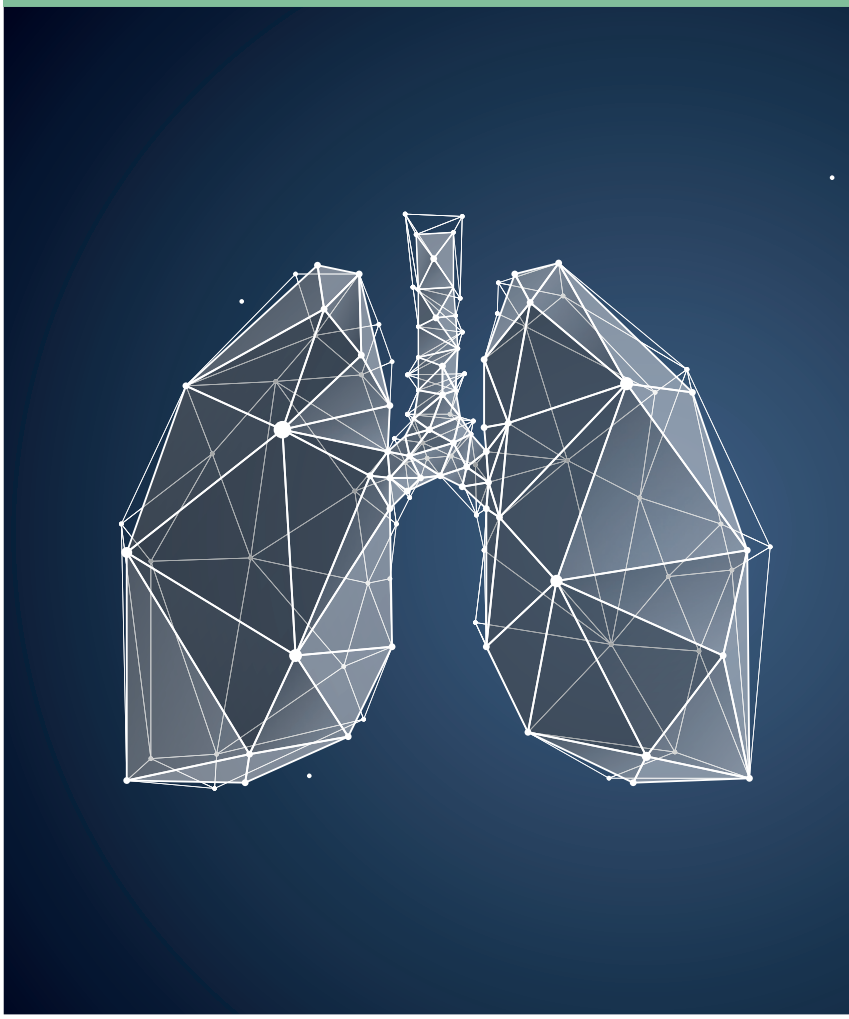

ÖĞRENME BİRİMİ KONULARI

1. SOLUNUM YOLLARININ YAPISI
2. AKCİĞERLERİN YAPI VE İŞLEVLERİ
3. SOLUNUM SİSTEMİ FİZYOLOJİSİ
4. SOLUNUM SİSTEMİNE AİT TIBBİ TERİMLER

TEMEL KAVRAMLAR

- Akciğer
- İnspirasyon
- Ekspirasyon
- Plevra
- Sürfaktan
- Alveol

NELER ÖĞRENECEKSİNİZ?

- Solunum yollarının yapısı ve işlevlerini
- Akciğerlerin yapısı ve işlevlerini
- Solunum sistemi fizyolojisini
- Akciğer volüm ve kapasitelerini
- Solunum sistemine ait çok kullanılan tıbbi terimleri

HAZIRLIK ÇALIŞMALARI

- Normalden erken doğan bebeklerin akciğer problemi yaşamalarının sebebini araştırınız.
- Hava kirliliği ve sigaranın solunum sistemi organlarına verdiği zararları araştırınız.
- Normal solunumda akciğer kapasitesinin ne kadarı kullanılır? Araştırınız.
- Canlılar hayatını devam ettirebilmek için en çok hangi maddelere gereksinim duyar? Bir liste hazırlayarak sınıf arkadaşlarınızla paylaşınız.

1. SOLUNUM YOLLARININ YAPISI

Soluk alma ve verme işlemine **solunum** denir. Solunum, havadaki oksijenin (O_2) dış ortamdan alınıp kana verilmesi ve hücresel metabolizma sonucu oluşan karbondioksitin (CO_2) kandan alınıp dış ortama verilmesi şeklinde gerçekleşir.

Solunum organları ile dış ortamdan oksijenin alınıp karbondioksitin verilmesine **dış solunum** (eksternal solunum), kan ve hücreler arasında gerçekleşen gaz alışverişine ise **iç solunum** (internal solunum) denir. Hücreler pek çok yaşamsal işlev için enerjiye ihtiyaç duyar. Hücrelerin oksijen kullanarak besinlerden enerji elde etmesine **hücresel solunum** denir.

Solunum sistemi (systema respiratorium) **solunum yolları** ve **akciğerler** olmak üzere iki bölümde incelenir. Solunum yolları, organın göğüs boşluğunda yer alıp almamasına göre ikiye ayrılır. Göğüs boşluğunda bulunmayan organlar üst solunum yollarını, göğüs boşluğunda bulunan organlar ise alt solunum yollarını oluşturur (Görsel 6.1).

1. 1. Üst Solunum Yolları

- Burun
- Yutak
- Gırtlak

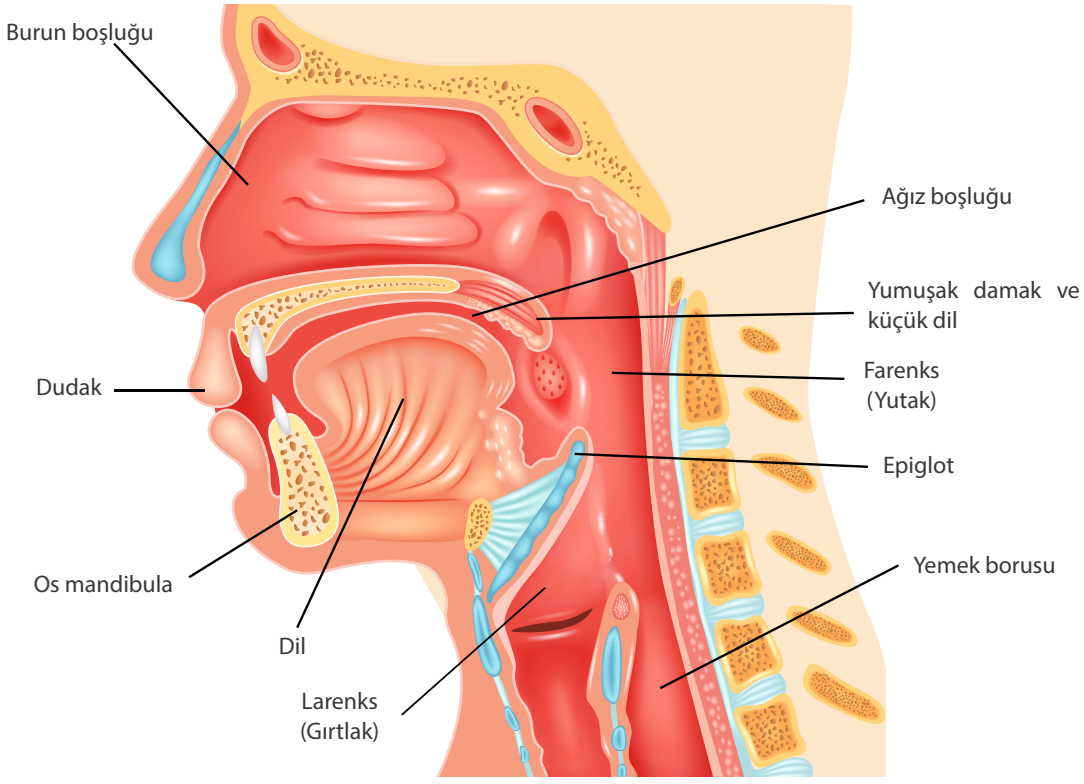

Görsel 6.1: Üst solunum yolu organları

1. 1. 1. Burun (Nasus)

Havanın solunum yollarına giriş yaptığı ilk yerdir. İki burun kemiği (os nasale) birleşerek **burun sırtı**nı (dorsum nasi) oluşturur. Burun sırtının alınla birleştiği kısma **burun kökü** (radix nasi), burnun uç kısmına **burun tepesi** (apex nasi), burun deliklerini dıştan çevreleyen kısma ise **burun kanatları** (ala nasi) denir. Burun kemik ve kıkırdaktan oluşmuş, kas ve deri ile örtülü bir organdır. Burun sırtının bir kısmı, burun ucu ve burun kanatları kıkırdaktan oluşur.

Burnun, **burun boşluğunu** (cavitas nasi) dış ortama bağlayan iki deliği vardır. Burun boşluğunun giriş kısmına **vestibulum nasi** denir ve burada burun kılları bulunur. Burun boşluğu, kemikten yapılmış bir bölme (septum nasi) ile ikiye ayrılır. Burun boşluğunun tabanı, sert damak tarafından oluşturulur. Boşluğun iç duvarında üst üste yerleşmiş kıvrımlı kemik çıkıntıları bulunur. Bunlara **konka** (concha) denir. Konkalar, **concha nasalis superior, concha nasalis medius** ve **concha nasalis inferior**dur. İlk ikisi etmoit kemik tarafından oluşturulurken üçüncüsü müstakil bir kemiktir. Konkaların arasında dar geçitler bulunur. Bu geçitlere **meatus** denir. Burun boşlukları arkada geniş bir açıklıkla yutağa bağlanır. Buraya **choanae** denir.

Burun mukozası çok katlı yassı siliyalı epitel ile kaplıdır. Burun boşluğunun etrafındaki dört kemikte paranazal sinüs bulunur. Bu sinüsler bir kanalla burun boşluğuna açılır. İç kısımları burun gibi mukozayla kaplıdır. Sinüs mukozalarının iltihaplanmasına **sinüzit** denir.

Burun boşluğunun üst kısımlarında koku ile ilgili hücreler bulunur. Buraya **koku alanı** (regio olfactoria) denir. Boşluğun diğer bölümleri solunumla ilgili olup **regio respiratoria** olarak adlandırılır. Bu bölümde dışarıdan alınan hava temizlenir, ısıtılır ve nemlendirildikten sonra akciğerlere gönderilir.

Burnun Görevleri

- Solunuma yardım eder.
- Dışarıdan alınan havayı temizler, ısıtır ve nemlendirir.
- Koku reseptörleri ile koku almayı sağlar.
- Sesin niteliği ve tonunu ayarlar.

1. 1. 2. Yutak (Pharynx)

Yutak; yukarıda burun boşluğu ve ağız boşluğu ile aşağıda da gırtlak ve yemek borusu ile bağlantılı, 12-14 cm uzunluğunda, kas ve zardan yapılmış, huni şeklinde bir organdır. Hem sindirim hem de solunum sisteminin bir bölümü olarak görev yapar. Farenks komşuluk yaptığı organlara göre 3 bölümden oluşur:

- **Burun Bölümü (Pars Nasalis, Nasopharynx):** Burun boşluğunun arkasında yumuşak damağa kadar olan bölümdür. Bu bölümün yan duvarlarına orta kulağın bağlantı kanalı **östaki borusu** (tuba auditiva) açılır. Östaki borusu, orta kulak ile dış ortam arasındaki bağlantıyı sağlar. Bu bölümün arka üst duvarında lenfoit bir organ olan **yutak bademcikleri** (tonsilla pharyngea) bulunur.
- **Ağız Bölümü (Pars Oralis, Oropharynx):** Yumuşak damaktan gırtlağa kadar uzanan bölümdür. Yan taraflarındaki boşluklarda **damak bademcikleri** (tonsilla palatina) bulunur. Tüm bademcikler vücudun hastalıklara karşı savunmasında görev alır.
- **Gırtlak Bölümü (Pars Laryngea, Laryngopharynx):** Gırtlağın arkasındadır. Altta özofagus ile devam eder. Bu bölümde solunum ve sindirim yolları birbirinden ayrılır. Yutma sırasında larenks öne ve yukarı doğru yükselir. Aynı anda larenks kapağı soluk borusunu kapatarak yiyeceklerin solunum yollarına kaçmadan yemek borusuna doğru gitmesini sağlar.

Farenksin Görevleri

- Solunan havanın alt solunum yollarına iletilmesini sağlar.
- Yutma işlevi ile besinlerin mideye iletilmesini sağlar.
- Östaki borusu aracılığıyla işitme duyusuna yardımcı olur.

1. 1. 3. Gırtlak (Larynx)

Larenks, trakeanın başlangıç noktasında bulunan, solunum yollarının en önemli yapılarından biridir. Havanın soluk borusuna geçişini ve sesin oluşumunu sağlar. İç yüzü mukoza ile kaplıdır. Üçü çift, üçü tek olmak üzere dokuz tane kıkırdak ile bu kıkırdakları birbirine bağlayan bağlar, kaslar ve zarlardan oluşur. Kaslar ses tellerinin uzaması ve kısalmasını sağlayarak ses oluşumuna yardım eder. Larenks bir bağ ile dil kemiğine tutunmuştur. Yutma sırasında dil kemiği ile birlikte larenks de yukarı doğru hareket eder (Görsel 6.2).

1. 1. 3. 1. Larenksin Tek Kıkırdakları

- **Cartilago Thyroidea (Kalkan Kıkırdak):** Larenks kıkırdaklarının en büyüğüdür. Larenksin üst ve ön parçasını oluşturur. Açıklığı arkaya bakacak şekilde birleşen iki kıkırdak laminadan oluşur. Laminaların birleşmesiyle oluşan ön ve ortadaki çıkıntıya **âdemelması** (prominentia laryngea) denir. Erkeklerde daha belirgindir.
- **Cartilago Cricoidea (Yüzük Kıkırdak):** Larenksin alt bölümünde, tam halka şeklinde, sağlam ve kalın bir kıkırdaktır. Geniş kısmı arkada, ince kısmı önde bir yüzüğe benzer. Arka kısmında eklem yapan çift kıkırdaklar yer alır. Hava yolunun daima açık kalmasını sağlar.
- **Cartilago Epiglottica (Yaprak Kıkırdak):** İnce, yaprak şeklinde ve elastik bir kıkırdaktır. Yaşlanmayla kemikleşmez. Dil kökü ile dil kemiğinin arkasında yer alır. Larenksin üst duvarının bir parçasını oluşturur. Yutma esnasında **rima glottis**i (ses telleri arasındaki boşluk) kapatarak yiyeceklerin soluk borusuna gitmesini engeller.

1. 1. 3. 2. Larenksin Çift Kıkırdakları

Larenksin çift kıkırdakları; **cartilago arytenoidea, cartilago corniculata** ve **cartilago cuneiformis**tir. Sesin oluşumundan sorumlu kıkırdak cartilago arytenoideadır.

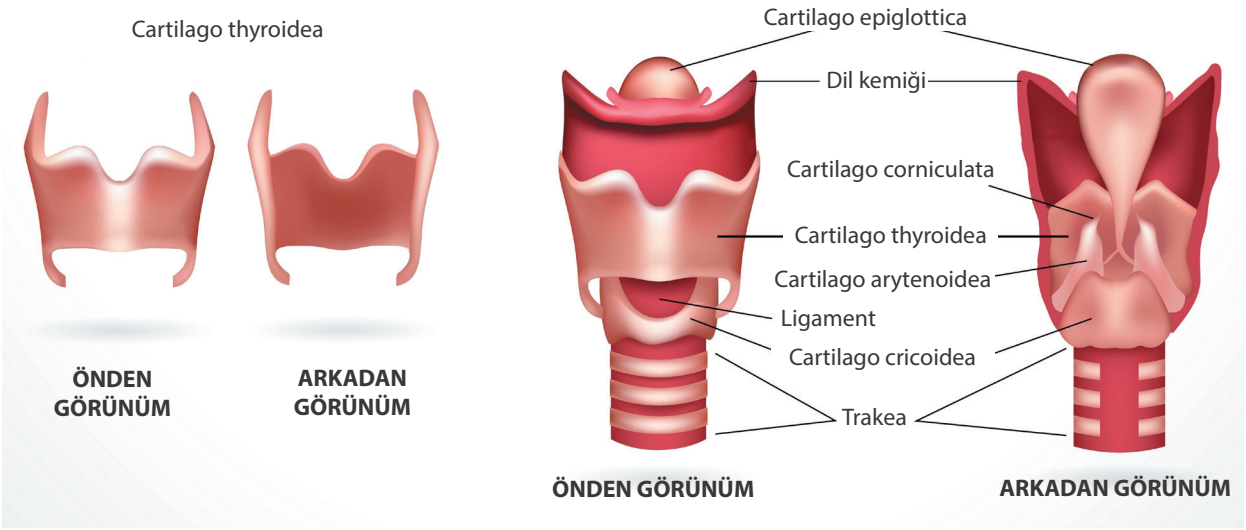

Görsel 6.2: Larenksin yapısı

Larenksin Görevleri

- Solunum yollarının açık kalmasını sağlar.
- Yutma esnasında solunum yolunu kapatarak alt solunum yollarını korur.
- Öksürük refleksi ile alt solunum yollarına kaçan maddelerin dışarı atılmasını sağlayarak solunum yollarını temizler.
- Sesin oluşmasını sağlar.

1. 2. Alt Solunum Yolları

- Soluk borusu
- Bronşlar
- Akciğerler

1. 2. 1. Soluk Borusu (Trachea)

Trakea; yaklaşık 10-12 cm uzunluğunda, 1,5-2,5 cm çapında ve yemek borusunun önünde yer alan, boru şeklinde bir organdır. Yapısında 15-20 adet kıkırdak halka bulunur. Kıkırdak halkalar hiyalin kıkırdak yapıda olup açıklığı arkaya bakan yarım ay (at nalı) şeklindedir. Halkalar, soluk borusunun daima açık kalmasını sağlar. Kıkırdakların açık olduğu arka tarafta, trakea ile yemek borusu komşudur.

Soluk borusunun iç kısmı mukoza ile örtülmüştür. Mukozadaki yalancı çok katlı siliyalı epitel ve mukus salgısı, hava ile gelen küçük yabancı cisimlerin tutulup dışarı atılmasını sağlar.

Trakea, 4 veya 5'inci göğüs omuru hizasında **trakea çatalı** (bifurcatio trachea) ile iki kola ayrılır. Bu kollara **bronş** (bronchus) adı verilir. Trakea çatalının önünde, son trakea halkası üzerinde bulunan çıkıntıya **carina** denir. Her bir bronş, akciğer içine doğru dallar vererek ilerleyip daha küçük hava yollarını oluşturur (Görsel 6.3).

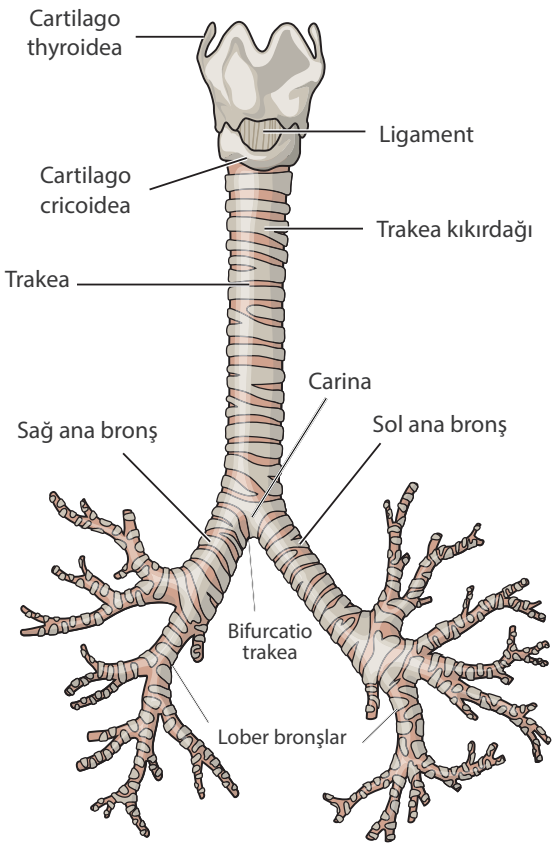

Görsel 6.3: Trakea ve bronşlar

Trakeanın Görevleri

- Havanın geçişini sağlar.
- Mukoza hücreleri ve mukus salgısı, hem trakeanın iç yüzeyinin nemli olmasını hem de toz benzeri yabancı parçacıkların akciğere ulaşmasını engeller.

1. 2. 2. Bronşlar (Bronchi)

Trakeadan ayrılan ilk kollara bronş denir. Sağ akciğere giden bronşa **sağ ana bronş**, sol akciğere giden bronşa **sol ana bronş** denir.

- **Sağ Ana Bronş (Bronchus Principalis Dexter):** Sağ akciğer üç lobdan oluşur. Sağ ana bronş **hilum polmonis**ten (akciğer kapısı) akciğere girince **üç lober bronş**a (bronchus lobaris) ayrılır. Akciğere kaçan yabancı cisimler genellikle (%75) sağ ana bronşa gider. Bunun sebebi sağ ana bronşun sola göre daha geniş, daha kısa (2,5 cm) ve daha dikey uzanmasıdır. Yabancı cisimler en çok sağ akciğerin orta lobunda, hastalıklar ise alt lobunda görülür.
- **Sol Ana Bronş (Bronchus Principalis Sinister):** Sol ana bronş, sol akciğer iki lobdan oluştuğu için **iki lober bronş**a ayrılır. Kalbin konumundan dolayı sol ana bronş, sağ ana bronşa göre daha uzun (5 cm), daha dar ve yatay uzanır.

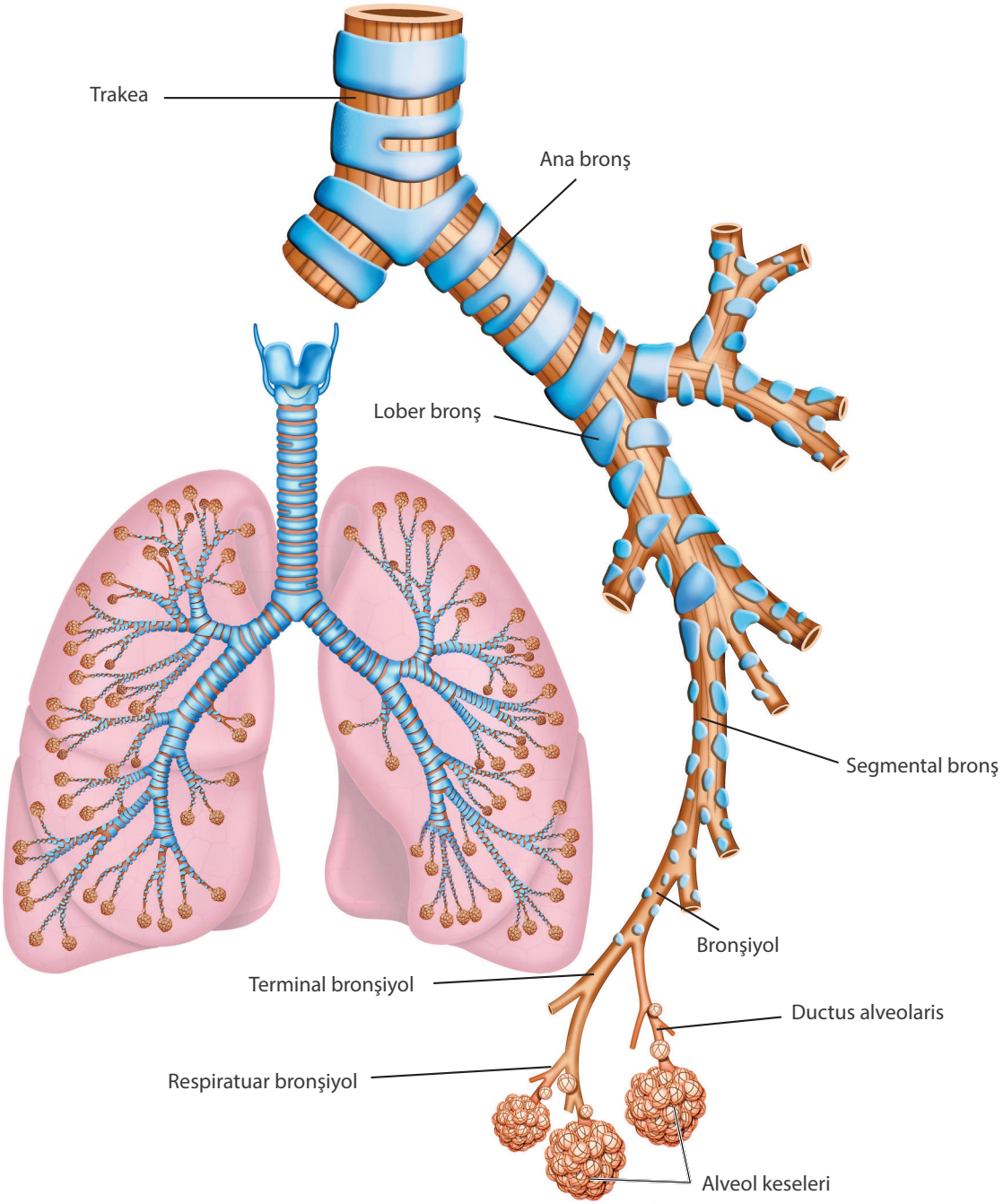

Görsel 6.4: Trakea ve bronşun dallanması

1. 2. 3. Bronşiyoller (Bronchiolus)

Akciğer dokusuna giren ana bronşlar **lober bronşlar**a (bronchus lobaris), lober bronşlar **segmental bronşlar**a (bronchus segmentalis), segmental bronşlar da daha dar olan **bronşiyoll**ere (bronchiolus) ayrılır. En kalın bronşiyoller yaklaşık 2 mm çapında olup duvarında kıkırdak bulunur. Bunlardan, çapı 1 mm'den az olan **terminal bronşiyoller** (bronchiolus terminalis) ayrılır. Terminal bronşiyollerin duvarında kıkırdak bulunmaz, düz kas lifleri bulunur (Görsel 6.4).

Sıra Sizde

Solunan havanın akciğerlere ulaşıncaya kadar izlediği üst ve alt solunum yolu organlarını, solunum sistemi modeli üzerinde gösteriniz.

2. AKCİĞERLERİN YAPI VE İŞLEVLERİ

2. 1. Akciğerler (Pulmones)

Akciğerler göğüs boşluğunda yer alır. Sağ akciğer **pulmo dexter,** sol akciğer **pulmo sinister** olarak adlandırılır. Toplam ağırlığı ortalama 1.200-1.300 g kadardır. İki akciğer mediastinum boşluğuyla birbirinden ayrılır. Bu boşlukta kalp, yemek borusu, trakea, timüs bezi ve büyük damarlar bulunur.

2. 1. 1. Akciğerin Yapısı

Akciğerler yumuşak, esnek ve süngerimsi yapıda organlardır. Koniye benzeyen yuvarlak tepe kısmına **apex pulmonis**, diyafragmanın üzerine oturan taban kısmına ise **basis pulmonis** denir. Ön, yan ve arka yüzleri kaburgalar tarafından çevrilmiştir. Akciğerlerin birbirine bakan yüzlerine **facies medialis** denir. Bu yüzlerde akciğere giren ve çıkan oluşumların geçtiği **akciğer göbeği** (hilum pulmonis) bulunur. Hilum pulmonisten bronş, arteria pulmonalis ve sinirler giriş yaparken, vena pulmonalis ve lenf damarları çıkış yapar. Akciğerlerin hilum dışında yüzeyi visseral plevra ile örtülüdür.

Akciğerler fissura (fissür) denilen derin yarıklarla loblara ayrılmıştır. Loblar, bu yarıklar sayesinde birbiri üzerinde kayarak hareket edebilir. Sağ akciğer iki fissür ile **üst lob** (lobus superior), **orta lob** (lobus medius) ve **alt lob** (lobus inferior) olmak üzere **üç loba** ayrılır. Sol akciğer tek fissür ile üst ve alt olmak üzere **iki loba** ayrılır (Görsel 6.5).

Akciğerleri anatomik bakımdan segmentlere ayırarak incelemek daha yararlıdır. **Segment**; akciğerin özel bronş, arter ve veni olan, birbirinden visseral plevra ile ayrılmış birimidir. Sağ akciğer 10, sol akciğer 8-10 adet segmente ayrılır.

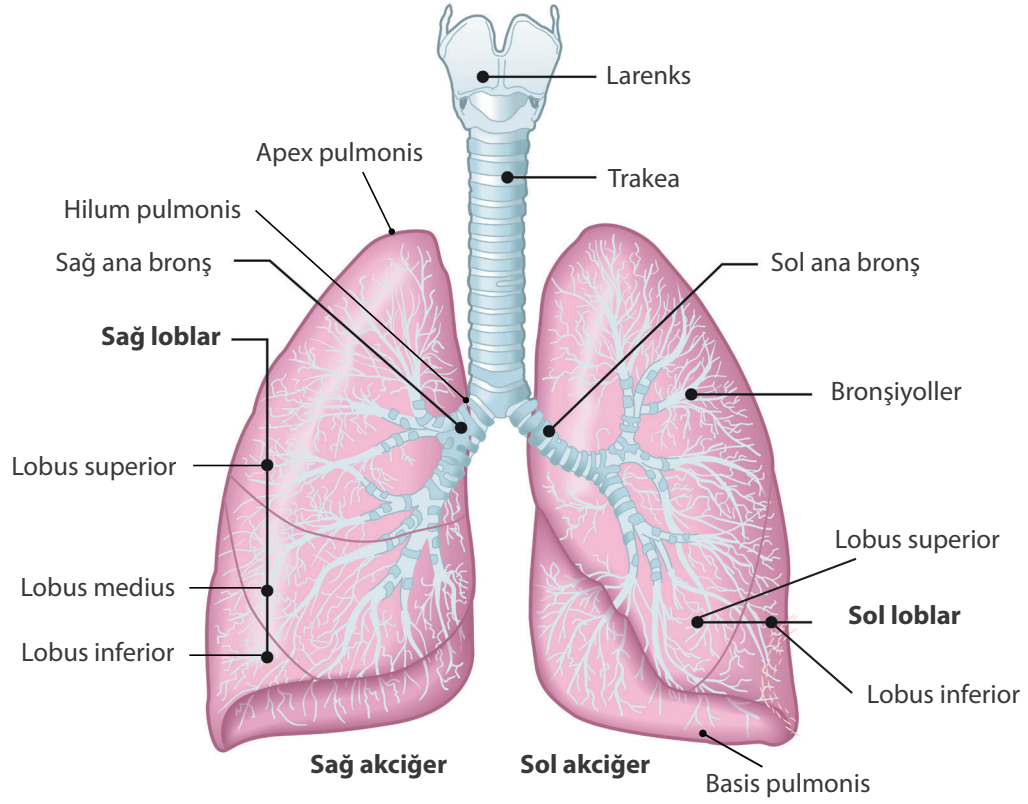

Görsel 6.5: Akciğerler ve alt solunum yolları

Biliyor musunuz?

Sağlıklı akciğerler içinde her zaman bir miktar hava bulunur. Bundan dolayı özgül ağırlıkları sudan azdır. Akciğerden bir parça kesilip suya atılırsa parçanın suda yüzdüğü görülür. Alveollerde bulunan havadan dolayı akciğerden bir parça parmak arasında ezildiğinde çıtırtı sesi duyulur.

2. 1. 1. 1. Akciğer Zarı (Pleura)

Akciğerlerin dış yüzünü saran iki katlı zara **plevra** denir. Akciğerler, göğüs boşluğu içinde serbest hâlde bulunur. Plevranın akciğerin dış yüzünü saran katına **plevra visseralis**, göğüs boşluğu duvarının iç yüzünü, mediastinumun çevresini ve diyafragmanın üzerini saran katına **plevra paryetalis** denir. Visseral plevra, akciğer loblarının arasını da sıkıca sarar. Bu sayede solunum sırasında loblar birbiri üzerinde kayarak daha rahat hareket edebilir.

İki plevra katı arasında potansiyel bir boşluk (plevra boşluğu) vardır. Bu boşlukta seröz yapıda 10-15 ml kadar plevra sıvısı bulunur. Plevra sıvısı, sürekli salgılanıp emildiği için neredeyse miktarı hiç değişmez. Bu sıvının iki önemli görevi vardır:

- **Kayganlık Sağlama:** Plevra yüzeylerini kayganlaştırarak solunum sırasında akciğerlerin göğüs duvarı ve diyafragma üzerinde serbest bir şekilde kaymasını sağlar.
- **Solunum Desteği:** Miktarı normal koşullarda değişmediği için plevra sıvısı, iki plevra yüzeyi arasında çok ince bir tabaka hâlinde dağılır. Bu da iki plevra katını, normal koşullarda neredeyse ayrılamaz hâle getirir. Plevra katlarının bu durumu, iki mikroskop camı arasındaki su damlasının camları yapıştırma kuvvetine benzer. Bu yapışma sayesinde hem akciğerler göğüs kafesinin içini tamamen doldurur hem de göğüs duvarı ve diyafragmanın ürettiği kuvvet doğrudan akciğerlere aktarılır.

Plevra boşluğunda negatif basınç vardır ve hava bulunmaz. Herhangi bir nedenle bu boşluğa hava girecek olur veya bu boşluktaki sıvı miktarı artarsa katlar arasındaki çekim kuvveti kaybolur ve plevra katları birbirinden ayrılır. Bu durum akciğerlerin büzüşmesine ve solunumun ileri derecede bozulmasına neden olur (Görsel 6.6).

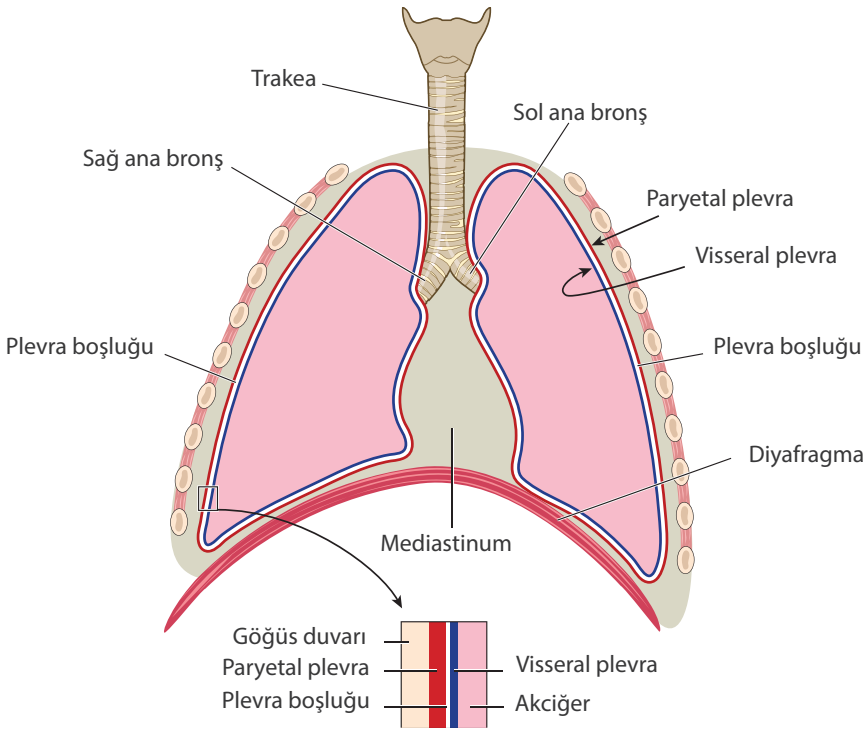

Görsel 6.6: Plevra zarı

2. 1. 1. 2. Alveol

Alveoller gaz değişiminin yapıldığı hava kesecikleridir. Bronşlarla akciğer dokusuna getirilen solunum havası, 23 dallanma sonunda alveollere ulaşır. Terminal bronşiyoller 16'ncı dallanmada yer alır. Bundan sonraki 7 dallanma bölgesi gaz değişimi yapılabilen alanlardan oluşur. Her bir terminal bronşiyolden 3-4 adet **respiratuar bronşiyol** ayrılır. Respiratuar bronşiyoller ise 3-8 adet dala ayrılarak **ductus alveolaris**leri oluşturur. Ductus alveolarisler çok sayıda **alveol kesesi** ile sonlanır.

Alveol duvarı, tek katlı epitel hücrelerden oluşmuştur. Her bir alveolün etrafında zengin bir kapiller ağ bulunur ve bu durum gaz değişim alanını olabildiğince artırır. Komşu alveol keseleri ortak duvar yapısına sahiptir ve bu duvar yapısında 2 tip epitel hücre bulunur:

- **Tip 1 Hücreler:** Alveol duvar yapısının %95'ini oluşturan temel hücredir. Düz ve yassı bir yapıya sahip olup gazların difüzyonuna olanak sağlar (alveoler epitel).
- **Tip 2 Hücreler:** Sayısı tip 1 hücrelerden çok farklı olmamasına rağmen alveol duvarının ancak %5'ini oluşturur. Hızlı bölünme yetenekleri sayesinde alveol duvarının hasar gören kısımlarını onarır. Esas görevi ise **sürfaktan** salgılamaktır.

Alveollerin iç yüzeyi **alveoler sıvı tabakası** ile ince bir tabaka hâlinde nemlendirilir. Hava ile temas eden tüm yüzeylerde olduğu gibi alveol yüzeyindeki bu sıvı tabakasında da yüzey gerilimi vardır. Bundan dolayı alveoller hacimlerini küçülterek minimize olma eğilimindedir. Küçülen bir alveolün eski hâline dönmesi ise oldukça zordur. Sürfaktan, deterjan etkisi oluşturarak su tabakasının üzerine yayılır ve yüzey gerilimini azaltır. Yüzey geriliminin azalması, alveolün kollabe olmasını (sönmesini) engeller.

Alveollerin içinde kemik iliğinden köken alan **alveoler makrofajlar** da bulunur. Bu hücreler, hava yollarının siliyalı epitel ve mukus salgısından kaçabilen yabancı partikül ve mikroorganizmaları bulup ortadan kaldırır (Görsel 6.7).

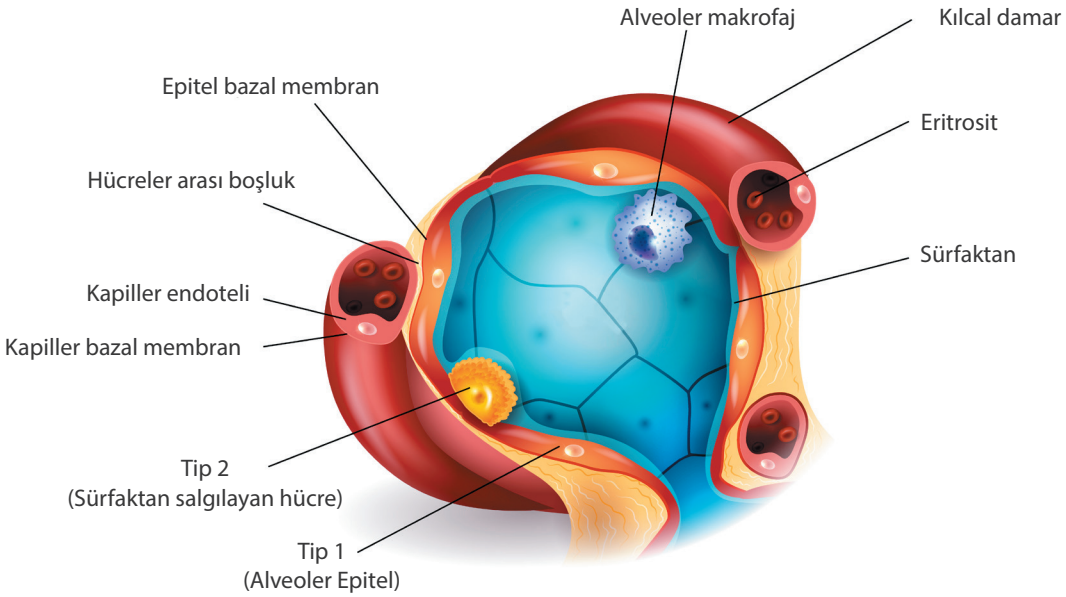

Görsel 6.7: Alveolün yapısı

Biliyor musunuz?

Yetişkinlerde toplam 300-600 milyon alveol bulunur, bu da 70-80 m²lik bir solunum yüzeyi oluşturur. Yüzey alanının büyüklüğü, oksijen ve karbondioksit değişimini kolaylaştırır ve vücudun her zaman yeterli oksijen almasını sağlar.

2. 1. 2. Akciğerin Görevleri

- Gaz değişimi yaparak kandaki oksijen miktarını artırır ve karbondioksiti uzaklaştırır.
- Vücut sıvılarındaki karbondioksit miktarına göre (solunum merkezleriyle beraber) solunumun sayı ve derinliğini ayarlayarak pH'ı dengeler.
- Bazı anestezik maddeler ve alkolün bir kısmını vücuttan uzaklaştırır.
- Solunumun normal yapılabilmesi için gerekli olan sürfaktanı üretir ve kullanır.
- Kan basıncının düşmesi durumunda kanda bulunan anjiotensin I'i anjiotensin II'ye çevirir ve tansiyonun yükselmesine yardımcı olur.

UYGULAMA FAALİYETİ 1

Aşağıda verilen bilgiler ışığında bir sunu hazırlayarak öğretmenin uygun gördüğü bir derste sınıf arkadaşlarınıza sununuz.

Sunu hazırlarken dikkat edilecek hususlar:

- Sunu "Akciğerlerin yapısı ve işlevleri" konusunu kapsamalı ve doğru bilgiler içermelidir.
- Sunumda yazı, resim, tablo, grafik, video, şekil, fotoğraf vb. en az dört farklı materyal kullanılmalıdır.
- Sunumda Türkçe doğru kullanılmalı, dinleyicilerle göz teması kurulmalı, beden dili ve ses tonu doğru kullanılmalıdır.
- Sunum süresi 10 dakikadır.
- Sunumun değerlendirilmesinde aşağıdaki puanlama anahtarı kullanılacaktır.

Değerlendirme Tablosu:

	4 puan	3 puan	2 puan	1 puan
İçerik	Sununun kapsadığı konular tümüyle yansıtılmış, doğru bilgiler verilmiştir.	Sunulan bilgiler doğrudur; ancak sununun kapsadığı konular yeterli derecede yansıtılmamıştır.	Sunulan bilgilerde kısmen yanlışlıklar vardır.	Sunulan bilgilerde önemli ölçüde yanlışlıklar vardır.
Materyal	Sunum en az dört farklı materyal ile desteklenmiştir.	Sunum üç farklı materyal ile desteklenmiştir.	Sunum iki farklı materyal ile desteklenmiştir.	Sunum sadece yazılı materyalden oluşmaktadır.
Sunum Becerisi	Göz teması kurularak akıcı bir dil, doğru bir ses tonu ve beden dili kullanılmıştır.	Belirtilen özelliklerden üçü yerine getirilmiştir.	Belirtilen özelliklerden ikisi yerine getirilmiştir.	Belirtilen özelliklerden biri yerine getirilmiştir.
Zaman Yönetimi	Verilen süre içinde sunu tamamlanmıştır.	Verilen süreye +/- 2 dakika farkla uyulmamıştır.	Verilen süreye +/- 3 dakika farkla uyulmamıştır.	Verilen süreye +/- 4 dakika farkla uyulmamıştır.

3. SOLUNUM SİSTEMİ FİZYOLOJİSİ

3. 1. Solunum Fizyolojisi

Solunum sistemi, gaz alışverişini gerçekleştiren akciğerler ile soluk alıp verme işlevini sağlayan pompa mekanizmasından oluşur. Bu pompa mekanizmasını göğüs kafesi, solunum kasları, sinirler ve bu işlevi denetleyen merkezler (köprü ve soğanilik) oluşturur.

3. 1. 1. Solunum Mekanizması

Akciğerler esnek, göğüs kafesi (boşluğu) ise iç hacmi artıp azalabilen bir yapıya sahiptir. Akciğerler, plevra katları ve plevra sıvısı sayesinde göğüs boşluğunda rahatça hareket edebilir. Katlar arasındaki negatif basıncın etkisiyle plevranın iki katı birbirini çektiğinden, akciğerler paryetal plevraya doğru genişleyerek göğüs boşluğunu tamamen doldurur. Bundan dolayı göğüs kafesi genişlediğinde akciğerler de onunla beraber genişler, göğüs kafesi daraldığında akciğerler de onunla beraber daralır.

Soluk alma (inspirasyon) aktif bir olaydır. İnspirasyon sırasında diyafragma ve diğer inspirasyon kasları kasılarak göğüs boşluğunun hacmini artırır. Göğüs boşluğu ile birlikte genişlemek durumunda kalan akciğerlerin içindeki basınç düşer. Böylece hava akciğerlere çekilir. Bir süre sonra diyafragma ve inspirasyon kasları gevşemeye başlar. Hacmi azalmaya başlayan göğüs kafesi hava ile dolan akciğerlere baskı yapmaya başlar. Bu durum akciğerlerdeki basıncın artmasına neden olur. Böylece tamamen pasif bir şekilde hava dışarı atılarak **soluk verme** (ekspirasyon) işlevi gerçekleşir. Ekspirasyon istekle veya zorlamalı yapıldığında, ekspirasyon kasları devreye girer ve aktif olarak gerçekleştirilir.

İnspirasyonda en etkili yapı **diyafragma**dır. Göğüs boşluğunun genişlemesi büyük oranda (%70-75) bu kasa bağlıdır. Diyafragma, göğüs boşluğu ile karın boşluğu arasında bulunan yay şeklinde bir kastır. Zorlamalı inspirasyonda 11'inci kosta hizasına kadar inip zorlamalı ekspirasyonda 6'ncı kosta hizasına kadar çıkabilir. İnspirasyonda etkili olan başka kaslar da vardır. Örneğin, dış kaburgalar arası kaslar, inspirasyona yardım etmek için kaburgaları öne ve yukarı doğru çekerek göğüs boşluğunun hacmini artırır (Görsel 6.8).

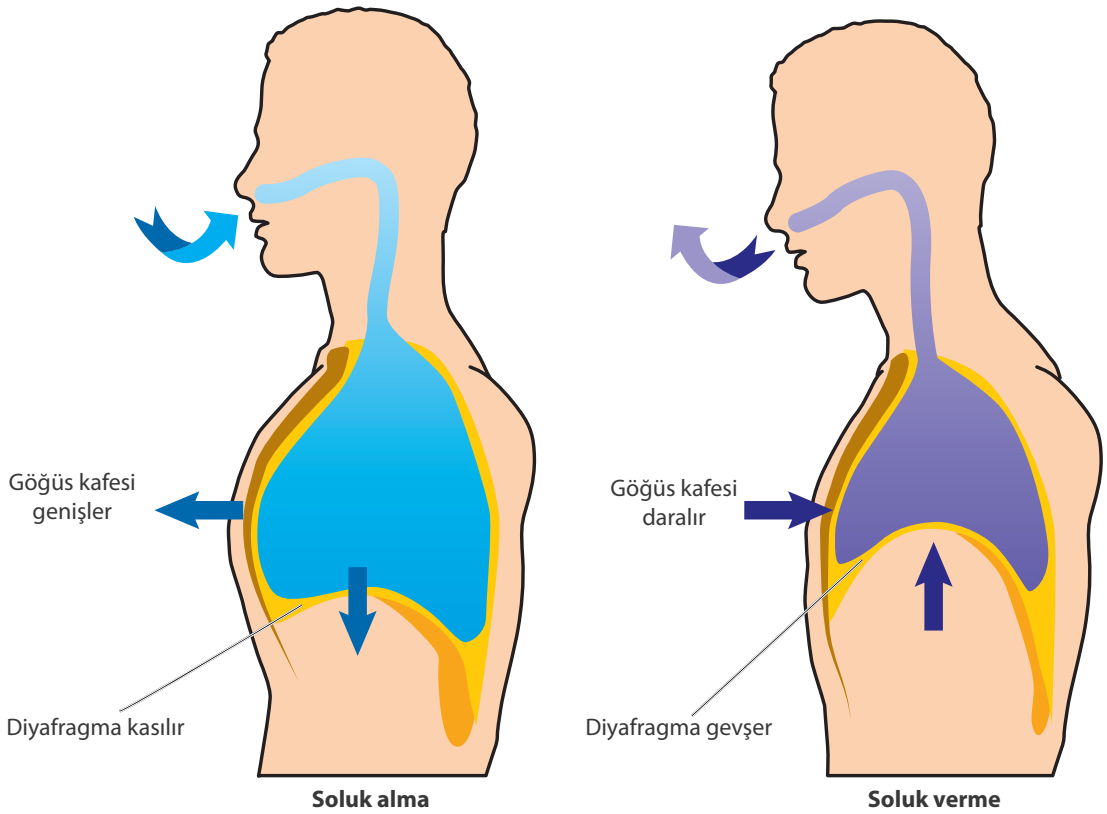

Görsel 6.8: Soluk alma ve verme

3. 1. 2. Gazların Difüzyonu

İnspirasyon ile alınan hava; burun, farenks, larenks, trakea, bronşlar ve bronşiyoller ile alveollere taşınır. Terminal bronşiyoller ve öncesindeki kanallar iletici hava yollarını oluşturur. Respiratuar bronşiyolden başlayarak alveollere kadar uzanan kanallarda artık yavaş yavaş gaz değişimi yapılmaya başlanır. Bir inspirasyonda alınan 500 ml havanın 150 ml'si, gaz değişimi yapılmayan kanallarda kalır. Gaz değişimi olmayan bu bölgeye **anatomik ölü boşluk** denir.

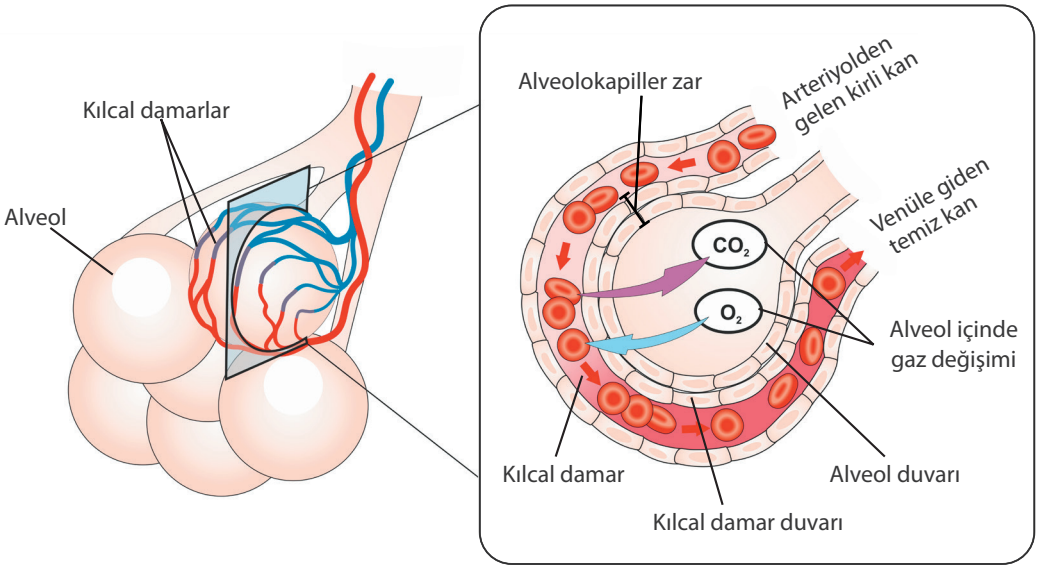

Görsel 6.9: Alveolden gazların difüzyonu

Alveoller üzerinde bulunan yoğun kapiller damar ağı geniş bir solunum yüzeyi oluşturur. Alveoller ile kapiller damarlar arasında gaz değişiminin yapılmasını sağlayan çok katlı ama ince bir zar bulunur. **Alveolokapiller zar** (solunum membranı) adı verilen bu yapı; alveol epiteli, kapiller endoteli, bazal membran ve interstisyel aralıktan oluşur. Bu yapı, çok katmanlı olmasına rağmen hızlı gaz alışverişine izin verir (Görsel 6.9).

Gaz değişimi difüzyon ile gerçekleşir. Difüzyonda etkili güç, yoğunluk farkıdır (gazların parsiyel basıncı). Solunum havasında yoğunluğu yüksek olan oksijen kana, kanda yoğunluğu yüksek olan karbondioksit alveole geçer. Hava ile kan arasındaki karbondioksit farkı daha fazla olduğundan karbondioksitin difüzyon hızı oksijene göre 20 kat fazladır.

3. 1. 3. Kanda Oksijen ve Karbondioksit Taşınması

Hücreler normal şartlarda oksijenli solunum yapar. Bu nedenle metabolik artık olarak bol miktarda karbondioksit oluşur. Hem oksijen hem de karbondioksit kan yoluyla taşınır. Eritrositlerin yapısında çok sayıda **hemoglobin** molekülü bulunur. Hemoglobin, kana geçen oksijen ve karbondioksitin taşınmasını sağlar.

Akciğerlerdeki alveolokapiller zardan kana geçen oksijen, eritrositlere alınarak hemoglobine bağlanır. Oksijen bağlayan hemoglobine **oksihemoglobin** denir. Oksijenin %97'si bu şekilde taşınır. Geri kalan %3'lük kısmı ise kan içerisinde çözünmüş olarak taşınır. Eritrositler dolaşım yoluyla dokulara ulaştığında, hemoglobin oksijeni bırakır. Oksijen, hücreler tarafından alınır ve metabolik faaliyetlerde (hücresel solunum) kullanılır.

Metabolik faaliyetler sonucu oluşan karbondioksit, eritrosit tarafından alınarak oksijeni bırakmış olan hemoglobine bağlanır. Karbondioksit bağlayan hemoglobine **karbominohemoglobin** denir. Karbondioksitin %23'ü bu şekilde, %7'si ise plazmada çözünmüş olarak taşınır. Geri kalan %70'lik kısmı **bikarbonata** dönüştürülerek taşınır. Eritrositlerin yapısında **karbonik anhidraz** enzimi bulunur. Bu enzim, eritrosite alınan karbondioksiti su ile birleştirerek karbonik asit oluşturur. Oluşan karbonik asit, hidrojen ve bikarbonat şeklinde iyonlarına ayrılır. Hidrojen iyonu hemoglobin tarafından bağlanır, bikarbonat iyonu ise plazmaya çıkıp bu şekilde akciğerlere taşınır. Akciğerlerde bu reaksiyon tersine döner ve tekrar karbondioksit oluşturulur.

Biliyor musunuz?

Bir eritrosit hücresinde ortalama 270-300 milyon hemoglobin molekülü bulunur. Her hemoglobin molekülü, yapısındaki dört demir atomu sayesinde 4 oksijen bağlayabilir.

3. 2. Akciğer Volüm ve Kapasiteleri

Normal solunumda akciğerlerin kapasitesinin %10'undan daha azı kullanılır. Egzersiz sırasında akciğer kapasitesinin kullanım miktarı önemli ölçüde artar. Akciğer fonksiyonlarının araştırılması için çeşitli solunum testleri ve ölçümler yapılmaktadır. Yapılan ölçümlerde kontrol edilen dört temel akciğer hacmi (volümü) vardır. Akciğer volümleri çeşitli şekillerde kombine edilerek akciğer kapasiteleri bulunur (Görsel 6.10).

3. 2. 1. Akciğer Volümleri

- **Tidal Volüm (TV): Solunum hacmi** ya da **solunum derinliği** de denir. Normal şartlarda inspirasyonla alınan ve ekspirasyonla atılan hava hacmidir. Ortalama **500 ml** kadardır.
- **İnspirasyon Yedek Volüm (İYV):** Derin (zorlamalı) bir inspirasyonda, normal inspirasyona ek olarak alınabilen hava hacmidir. Ortalama **3.000 ml** kadardır.
- **Ekspirasyon Yedek Volüm (EYV):** Normal bir ekspirasyondan sonra zorlamalı bir ekspirasyonla çıkarılması mümkün hava hacmidir. Ortalama **1.100 ml** kadardır.
- **Rezidüel Volüm (RV):** Yapılabilecek en zorlu ekspirasyondan sonra akciğerlerde kalan hava hacmidir. Başka bir ifadeyle en zorlamalı ekspirasyonla dahi çıkarılamayan hava hacmidir. Ortalama **1.200 ml** kadardır.

3. 2. 2. Akciğer Kapasiteleri

- **İnspirasyon Kapasitesi:** Normal ekspirasyondan sonra yapılabilecek en kuvvetli inspirasyonla alınabilen hava hacmidir. ***Formülü:*** TV + İYV = 3.500 ml
- **Fonksiyonel Rezidüel Kapasite:** Normal ekspirasyondan sonra akciğerlerde kalan tüm hava hacmidir. ***Formülü:*** EYV + RV = 2.300 ml
- **Vital Kapasite:** Zorlamalı bir inspirasyondan sonra en kuvvetli ekspirasyonla çıkarılan hava hacmidir. ***Formülü:*** İYV + TV + EYV = 4.600 ml
- **Total Akciğer Kapasitesi:** Zorlamalı inspirasyon sonunda akciğerlerdeki tüm hava hacmidir. ***Formülü:*** Vital Kapasite + RV = 5.800 ml

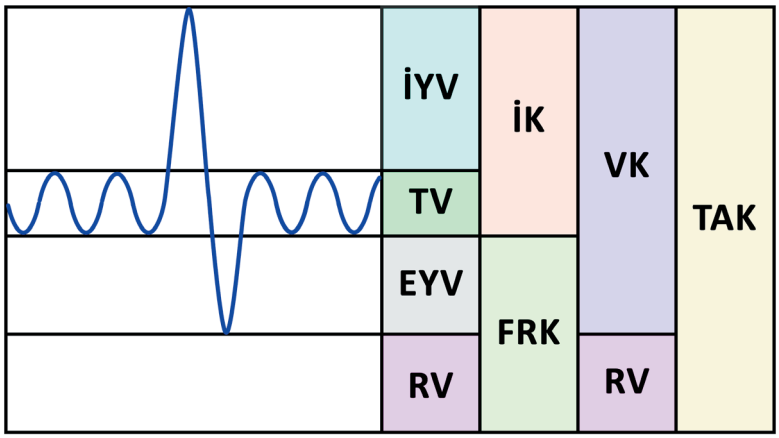

Görsel 6.10: Akciğer volüm ve kapasiteleri

UYGULAMA FAALİYETİ 2

Aşağıda solunum fizyolojisinin inspirasyon ve ekspirasyon aşamaları numaralı ancak karışık olarak verilmiştir. İnspirasyon ve ekspirasyon aşamalarının doğru sırasını, aşamaları temsil eden rakamlarla ilgili tabloda gösteriniz.

İnspirasyon ve Ekspirasyon Aşamaları	
1. Göğüs boşluğu genişler	6. Akciğerler daralır.
2. Akciğerlerdeki iç basınç artar.	7. Akciğerler genişler.
3. Akciğerlerdeki iç basınç düşer.	8. Akciğerlerdeki hava dışarı çıkar.
4. Diyafragma kası gevşer ve kubbeleşir.	9. Hava akciğerlere girer.
5. Diyafragma kası kasılır ve düzleşir.	10. Göğüs boşluğu daralır.

İnspirasyon Aşamaları					Ekspirasyon Aşamaları				
___	___	___	___	___	___	___	___	___	___

UYGULAMA FAALİYETİ 3

Aşağıdaki yönergeye göre normal olmayan solunum terimleri ile ilgili kart oyunu hazırlayarak arkadaşlarınızla oynayınız.

KART OYUNU

MALZEME

- 20 adet kart ve kalem.

OYUNUN ÖZELLİKLERİ

- 20 adet karttan oluşmalıdır.
- Kartlar 4x3 cm büyüklüğünde olmalıdır.

NASIL HAZIRLANIR?

- Kartlardan 10 tanesine Latince bir terim, diğer 10 tanesine ise bu terimlerin Türkçe karşılığı yazılır. Yani her bir kartta ya Latince terim ya da Türkçe karşılığı bulunmalıdır.

NASIL OYNANIR?

- Hazırlanan kartlar, masa üzerine yazılar üstte olacak şekilde beşerli gruplar hâlinde yan yana yerleştirilir.
- Kartların yerleri ve yazıları hatırlayabilmeleri için öğrencilere 20 saniye izin verilir.
- Sonra kartlar bulunduğu yerde yazılar altta kalacak şekilde ters çevrilir.
- Oyuna başlayan öğrenci seçtiği 2 kartı açar. Açtığı kartlar, terim ve anlamı olarak eş ise yeni bir kart açma hakkı kazanır.
- Açılan kartlar eş değilse tekrar kapatılır ve oyuna başka bir öğrenci devam eder.
- Masada kalan son kart eşleştirildiğinde oyun biter.
- Elinde en çok kart bulunan öğrenci oyunu kazanır.

4. SOLUNUM SİSTEMİNE AİT TIBBİ TERİMLER

4. 1. Solunum Sistemine İlişkin Anatomik ve Tanısal Terimler

4. 1. 1. Solunum Sistemine İlişkin Anatomik Terimler

- **Alveol:** Gaz değişiminin yapıldığı hava kesesi.
- **Bifurcatio trachea:** Trakeanın 4 veya 5'inci göğüs omuru hizasında ana bronşlara ayrıldığı kısım.
- **Bronchiolis (Bronşiyol):** Bronştan ayrılan ince dallar.
- **Bronchus (Bronş):** Akciğerdeki ana hava yolları.
- **Cartilago trachea:** Trakeanın yapısındaki at nalı şeklindeki kıkırdaklar.
- **Diyafragma:** Kasıldığında göğüs kafesini genişleten geniş kas.
- **Ekspirasyon (Ekspiryum):** Soluk verme.
- **İnspirasyon (İnspiryum):** Soluk alma.
- **Hemoglobin:** Eritrosit üzerinde yer alan, oksijen ve karbondioksit bağlayan yapı.
- **Medulla oblongata (Soğanilik):** Solunum işlevini denetleyen merkezî sinir sistemi bölgesi.
- **Plevra:** Akciğer zarı.
- **Plica vocalis:** Ses telleri.
- **Regio olfactoria:** Burun boşluğunun üst kısmındaki koku alanı.
- **Rima glottis:** Ses telleri arasındaki aralık.
- **Sinus paranasalis:** Burun boşluğu çevresindeki kemikler içinde bulunan sinüsler.
- **Thorax:** Göğüs.
- **Trachea (Trakea):** Soluk borusu.

4. 1. 2. Solunum Sistemine İlişkin Tanısal Terimler

- **Amfizem:** Genişlemiş akciğer alveollerinde aşırı hava birikiminin yarattığı gerilim ile belirgin durum.
- **Asbestozis:** Asbest tozunun uzun süre solunmasıyla meydana gelen hastalık.
- **Astım:** Bronşiyollerde gelişen spazmın ve mukozada oluşan ödemin neden olduğu solunum güçlüğü ile karakterize hastalık.
- **Atelektazi:** Alveollerde yeterli hava olmamasından dolayı akciğer dokusunun kısmen veya tümüyle büzüşmesi ve hacimce küçülmesi sonucunda genişleyememesi.
- **Bronkopnömoni:** Akciğer dokusu ve bronşiyollerin iltihabı.
- **Bronşit:** Bronş mukozasının iltihabı.
- **Hemotoraks:** Plevra boşluğuna kan toplanması.
- **Karboksihemoglobin:** Karbonmonoksit (CO) bağlayan hemoglobin.
- **Larengitis (Larenjit):** Larenksin iltihabı.
- **Plörezi:** Plevranın iltihabı.
- **Pnömoni:** Akciğer iltihabı.
- **Pnömotoraks:** Plevra boşluğuna hava toplanması.
- **Pulmoner emboli:** Bir pıhtı veya yabancı maddenin pulmoner arterin bir dalını tıkaması sonucu dolaşımın engellenmesi.
- **Pulmoner ödem:** Alveol ve bronşlardaki sıvının çoğalarak solunum güçlüğü ve öksürüğe sebep olması.
- **Rinit:** Burun mukozasının iltihabı.
- **Septum deviasyonu:** Burun bölmesinin sağa veya sola doğru eğik olması durumu.

4. 2. Solunum Sistemi Semptomlarına İlişkin Tıbbi Terimler

- **Anoksi:** Dokularda oksijen yokluğu.
- **Apne:** Solunumun geçici olarak durması.
- **Bradipne:** Solunum sayısının normalden az olması.
- **Dispne:** Solunum güçlüğü.
- **Eupne (Öpne):** Normal solunum.
- **Hemoptizi:** Solunum yollarından gelen açık renkli kan.
- **Hiperkapni:** Kanda karbondioksit düzeyinin yükselmesi.
- **Hiperpne:** Solunum derinliğinin artması.
- **Hiperventilasyon:** Solunum hızı ve derinliğinin artması.
- **Hipokapni:** Kanda karbondioksit düzeyinin azalması.
- **Hipoksemi:** Kanda oksijen düzeyinin azalması.
- **Hipoksi:** Dokularda oksijen azalması.
- **Hipopne:** Solunum derinliğinin azalması.
- **Hipoventilasyon:** Solunum hızı ve derinliğinin azalması.
- **Ortopne:** Kalp ve akciğer yetmezliklerinde sadece oturur pozisyonda rahat yapılan solunum.
- **Polipne:** Hızlı ve yüzeysel solunum.
- **Respirasyon:** Alveol ile kan arasında veya kan ile hücreler arasında zar üzerinden oksijen ve karbondioksit değişimi.
- **Siyanoz:** Oksijen yetersizliğine bağlı olarak deri ve mukozaların morarması.
- **Tachipne (Takipne):** Solunum sayısının normalden fazla olması.
- **Ventilasyon:** Havalanma, akciğerlere belli miktarda havanın girip çıkması.

UYGULAMA FAALİYETİ 4

Aşağıda verilen açıklamalara ait terimleri ilgili kutucuklara yazarak anahtar sözcüğü bulunuz.

1. Dokularda oksijenin az olması.
2. Solunum işlevini denetleyen merkezî sinir sistemi bölgesi.
3. Esas görevi gaz değişimi olan yapı.
4. Soluk alma işlemi.
5. Burun mukozası iltihabı.
6. Soluk verme işlemi.
7. Eritrosit üzerinde yer alan, oksijen ve karbondioksit bağlayan yapı.

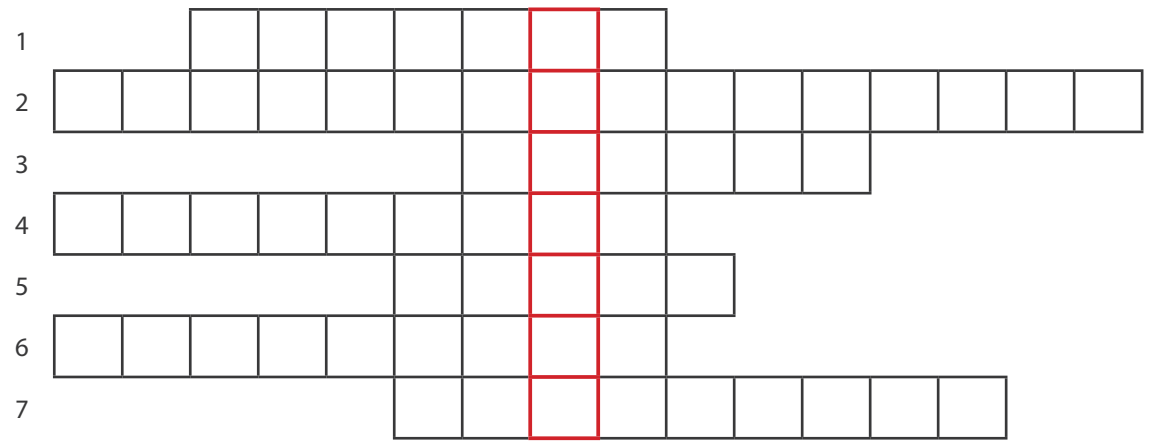

6. ÖĞRENME BİRİMİNİN ÖLÇME DEĞERLENDİRME ÇALIŞMALARI

A) Aşağıdaki cümleleri dikkatlice okuyarak boş bırakılan yerlere doğru sözcüğü yazınız.

1. Burun boşluğunun koku almada görevli üst bölümüne ……. denir.
2. Alveollerin yüzey gerilimini azaltarak soluk verme sırasında alveollerin büzülmesini engelleyen maddeye …….. denir.
3. Yutma esnasında ses telleri arasındaki boşluğu kapatarak besinlerin solunum yoluna gitmesine engel olan kıkırdağa …….denir.
4. Sağ ana bronş, sol ana bronşa göre daha ……..……, daha ……. …… ve daha dikey ilerler.
5. Çapları bronşlardan ince ve daha küçük olan hava yollarına ……. denir.
6. Bronş, arter ve sinirler akciğerlerin ……. denilen bölümünden akciğere girer.
7. Zorlamalı bir inspirasyon ile tidal volüme ek alınan hava hacmine ……..…… denir.
8. Akciğerlerden kana geçen oksijenin %97'si ……. bağlı olarak taşınır.

B) Aşağıdaki çoktan seçmeli soruları okuyunuz ve doğru seçeneği işaretleyiniz.

9. Aşağıdaki organlardan hangisi solunum sistemi organlarından biri <u>değildir?</u>

A) Akciğer
B) Karaciğer
C) Bronş
D) Burun
E) Larenks

10. Aşağıdaki organlardan hangisi üst solunum yolunda <u>bulunmaz?</u>

A) Nasus
B) Pharynx
C) Larynx
D) Bronchiol
E) Nasopharynx

11. Aşağıdakilerden hangisi larenksin görevlerindendir?

A) Sesin oluşmasını sağlar.
B) Kanın pH'ını düzenler.
C) Koku almada görevlidir.
D) Burun boşluğundan geçen havayı temizler.
E) Gaz alışverişi yapar.

12. Yapısında bulunan 15-20 adet açıklığı arkaya bakan, yarım ay şeklindeki hiyalin kıkırdaktan oluşan alt solunum yolu organı aşağıdakilerden hangisidir?

A) Akciğerler
B) Alveoller
C) Trakea
D) Plevra
E) Bronşlar

13. Akciğerlerin yapısı ile ilgili verilen bilgilerden hangisi yanlıştır?

A) Akciğerler göğüs boşluğunda bulunan, solunumla ilgili çift organdır.
B) Sağ akciğer üç lobdan, sol akciğer iki lobdan oluşur.
C) İki akciğer arasındaki boşluğa mediastinum denir.
D) Akciğerlerin diyafragmanın üstüne oturan kısmına basis pulmonis denir.
E) Akciğerlerin dış yüzünü saran, iki katlı seröz zara periton denir.

14. Aşağıdakilerden hangisi gaz alışverişinin yapıldığı kese şeklindeki yapıdır?

A) Bronş
B) Alveol
C) Bronşiyol
D) Hilum pulmonalis
E) Plevra

15. Aşağıdakilerden hangisi alveol duvarında bulunan tip 2 epitel hücrelerin görevlerindendir?

A) Savunma görevi yapar.
B) Kan akımını artırır.
C) Sesin oluşmasını sağlar.
D) Koku almayı sağlar.
E) Sürfaktan üretir.

16. Solunumun düzenlenmesinde merkezî sinir sisteminin hangi yapısı görev alır?

A) Talamus
B) Mesencephalon
C) Cerebellum
D) Soğanilik
E) Epitalamus

17. Aşağıda verilen solunum sistemi mekanizması ve fizyolojisi ile ilgili bilgilerden hangisi yanlıştır?

A) Havanın dışarıdan akciğerlere alınmasına inspirasyon denir.
B) Kirli havanın akciğerlerden dışarıya atılmasına ekspirasyon denir.
C) İnspirasyon pasif bir olaydır.
D) İnspirasyonun en önemli kası diyafragmadır.
E) Diyafragmanın kasılmasıyla göğüs kafesi genişler.

18. Aşağıdaki solunumla ilgili terimlerden hangisi solunum sayısının ve derinliğinin artmasını ifade eder?

A) Hiperpne
B) Bradipne
C) Takipne
D) Apne
E) Hiperkapni

19. Alveolle kan arasında veya kan ile hücreler arasındaki oksijen ve karbondioksit değişimine ne ad verilir?

A) Ekspirasyon
B) İnspirasyon
C) Respiration
D) Hipoventilasyon
E) Aspirasyon

20. Burun boşluğu etrafında bulunan kemiklerdeki boşluklara ne ad verilir?

A) Paranazal sinüs
B) Meatus
C) Chonae
D) Septum nasi
E) Dorsum nasi

21. Aşağıda verilen solunum yollarının yapı ve işlevleri ile ilgili bilgilerden hangisi yanlıştır?

A) Burun, havanın solunum yollarına giriş yaptığı ilk bölümdür.
B) Burun boşluğunun iç duvarında bulunan kıvrımlı kemik çıkıntılarına choanae denir.
C) Regio respiratoria, burun boşluğunun üst bölümündeki koku alma ile ilgili bölümdür.
D) Ses oluşumu ile ilgili yapılar gırtlakta bulunur.
E) Soluk borusu kıkırdak yapıda olup havanın akciğerlere geçişi için daima açıktır.

22. Her bir ekspirasyon veya inspirasyonda akciğerlere alınan ve verilen hava hacmine ne ad verilir?

A) Rezidüel volüm
B) İnspirasyon yedek volüm
C) Ekspirasyon yedek volüm
D) Tidal volüm
E) Vital kapasite

NOT: *Cevaplarınızı cevap anahtarıyla karşılaştırınız. Yanlış cevap verdiğiniz ya da cevap verirken tereddüt ettiğiniz sorularla ilgili konuları veya faaliyeti geri dönerek tekrarlayınız. Cevaplarınızın tümü doğru ise bir sonraki öğrenme birimine geçiniz.*

7.
ÖĞRENME BİRİMİ

SİNDİRİM SİSTEMİ



TEMEL KAVRAMLAR

- Mide
- İnce Bağırsak
- Enzim
- Sindirim
- Emilim
- Peristaltik Hareket

ÖĞRENME BİRİMİ KONULARI

1. SİNDİRİM KANALI ORGANLARI
2. SİNDİRİME YARDIMCI ORGAN VE BEZLER
3. SİNDİRİM SİSTEMİNE AİT TIBBİ TERİMLER

NELER ÖĞRENECEKSİNİZ?

- Sindirim kanalı organlarının yapısı ve işlevlerini
- Sindirime yardımcı organ ve bezlerin yapısı ve işlevlerini
- İnce ve kalın bağırsakta sindirimi
- İnce ve kalın bağırsakta emilimi
- Sindirim sistemiyle ilgili çok kullanılan tıbbi terimleri

HAZIRLIK ÇALIŞMALARI

- İnsanlar neden beslenmek zorundadır? Sınıftaki arkadaşlarınızla tartışınız.
- Sindirimle ilgili organlar hangileridir? Araştırınız.
- Besin maddelerinin sindiriminde görevli enzimler nelerdir? Araştırınız.
- Enzimlerin özelliklerini araştırınız.
- İnsanlar bazı besin maddelerini neden sindiremez? Araştırınız.



Okuma Parçası

TİP 1 DİYABETLİ ÇOCUKLARIN HASTALIĞA UYUMUNDA EĞİTİMİN VE SOSYAL DESTEĞİN ETKİSİ

Tip 1 diabetes mellitus (T1DM) çocukluk çağının en yaygın görülen kronik hastalıklarından biridir. Diyabet, fiziksel bir hastalık ayrıca psikolojik ve psikososyal boyutları olan bir durumdur. Bu nedenle tanı alan tip 1 diyabetlilerin ve ailelerinin psikososyal yönden değerlendirilmesi, danışmanlık ve eğitim hizmetinin verilmesi ve hastalığa uyumları mümkün olan en kısa sürede sağlanmalıdır.

Hastalığı kabullenme ve uyum gösterme, kronik hastalıklara sahip tüm bireyler için uzun bir süreçtir. Özellikle birey ve ailesinin yaşam biçiminde değişikliklere neden olan ve bireyi başkalarına bağımlı hale getiren kronik bir hastalığa uyum daha zor olabilmektedir. Uyum, herhangi bir olaydan sonra bireyin yaşam kalitesini normale ya da daha iyiye dönüştüren şeylerin yapılmasıdır. Hastalık ise bireyin uyumunu bozan bir durumdur. Diyabet durumunda sağlık personelinin en zor başardığı konulardan biri tedaviye hasta ve ailelerinin uyumunun sağlanmasıdır.

Okul dönemiyle birlikte çocukların hayatlarında ailenin yerini önemli oranda arkadaşlar alır ve arkadaş ilişkileri önemlidir. Bu dönemde, kronik bir hastalık akran etkileşimlerinde sorunlara yol açabilir. Diabetes mellituslu çocukların, sosyal ortamlarda akran baskısı yaşadıkları zaman, diyetlerine uymadıkları görülmüştür. Diyabet bakımında temel amaç, çocukların ve ergenlerin sosyal ve psikolojik gelişimini, glisemik kontrol ile birlikte en üst seviyelerde tutmak olmalıdır. Ancak hastalıkları hakkında yaşıtları ile etkili iletişim diyabet bakımını iyileştirebilir. Kronik hastalığı olan çocukların, sosyal ilişkilerine özellikle akran ilişkilerine dikkat edilmelidir.

Diyabet ekibi içinde çok önemli bir role sahip olan diyabet hemşiresi, eğitim, destek ve danışmanlık yoluyla tip 1 diyabetli çocuk ve ailenin diyabet bakımında aktif hale gelebilmesi için çaba göstermelidir.

Adölesanlarda sosyal destek sistemlerinin aktif olması, destek gruplarının artırılması diyabet yönetimi ve hastalığa uyum sağlamada etkili olabileceği düşünülmektedir. Diyabet eğitimi iyi bir glisemik kontrol ve diyabet yönetimi için temel olarak kabul edilir Diyabet gibi kronik hastalıklarda, destek grupları (kamplar, diğer diyabetlilerle tanışma vb.) iyi bir eğitim aracı olarak kullanılabilir. Yapılan diğer çalışmalarda eğitimin, diyabet yönetiminde etkili olduğu ve metabolik kontrolü iyileştirdiği belirlenmiştir. Arkadaştan, aileden, öğretmenden alınan desteğin önemli olduğu istatistiki olarak tespit edilmiştir.

Sonuç olarak, T1DM'li hastaların eğitim sonrası sosyal destek ve bilgi düzeylerinde yükselme olduğu bulunmuştur. Kronik hastalıklara uyumda sosyal desteğin ve sürekli eğitimlerin önemi büyüktür. Bu nedenle; T1DM'li hastaların bir arada eğitim alabilecekleri, sorunlarını konuşabilecekleri sosyal destek gruplarının oluşturulması, düzenli aralıklarla çocukların, sosyal destek düzeylerinin belirlenerek sonuca göre girişimler planlanması, diyabet hemşiresinin de katılımının olduğu bilgilendirme ve sosyal destek toplantılarının yapılması önerilmektedir.

Kaynak: "https://dergipark.org.tr/tr/download/article-file/432424" den alınmış ve düzenlenmiştir. (Erişim tarihi: 26.06.2020, erişim saati: 16.50)

1. SİNDİRİM KANALI ORGANLARI

1. 1. Sindirim Sistemine Giriş

Canlılar yaşamsal faaliyetlerini devam ettirebilmek için enerjiye ihtiyaç duyar. Enerji ihtiyaçlarını ise besin maddelerinden sağlar. Besin maddelerinin mekanik ve kimyasal olarak daha küçük parçalara ayrılmasına **sindirim** denir. Sindirimde görevli organ ve yapılara **sindirim sistemi** (systema digestorium) denir. Sindirim işlevi dört aşamada gerçekleşir (Görsel 7.1):



Görsel 7.1: Sindirim işlevinin aşamaları

Sindirim İşlevinin Aşamaları

Yeme: Besin maddelerinin vücuda ağız yoluyla alınmasıdır. Sindirimin başlangıç aşamasıdır.

Sindirim: Mekanik (fiziksel) ve kimyasal olarak iki şekilde gerçekleşir:

- **Mekanik Sindirim:** Besin maddelerinin, yüzey alanını genişletmek amacıyla küçük parçalara ayrılmasıdır. Mekanik sindirimde enzim kullanımı yoktur.
- **Kimyasal Sindirim:** Besinlerin su ve enzimler yardımıyla yapı taşlarına (monomer) parçalanmasıdır. Besin maddeleri ancak monomerlerine parçalanırsa vücutta kullanılabilir.

Emilim (Absorpsiyon): Kimyasal sindirimle oluşan monomerlerin emilerek kan ve lenf dolaşımına geçmesidir.

Atıkların uzaklaştırılması: Besinlerin emilemeyen ve sindirilemeyen kısımlarının, kalın bağırsak yoluyla dışarı atılarak vücuttan uzaklaştırılmasıdır (dışkılama, defekasyon).

Sindirim sistemi, **sindirim kanalı organları** ve **sindirime yardımcı organlar**dan oluşur. Sindirim ve emilim olayları sindirim kanalında gerçekleşir (Görsel 7.2).

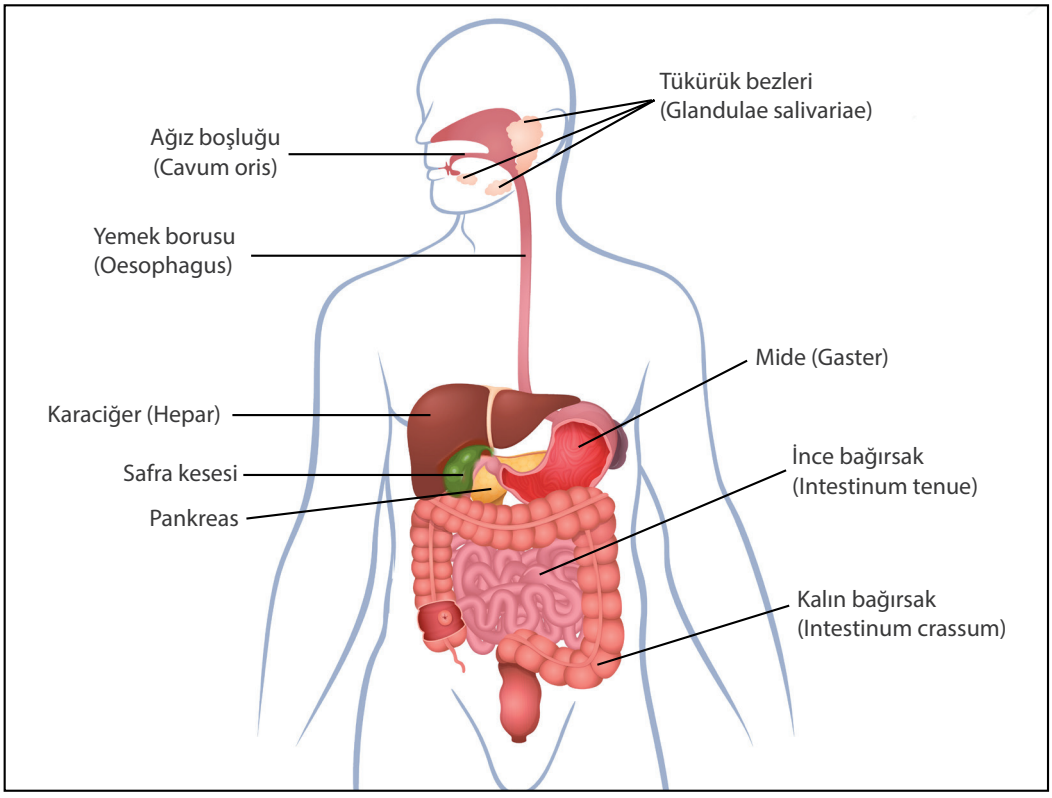

Görsel 7.2: Sindirim sistemi organları

1. 2. Sindirim Kanalı

Ağızdan anüse kadar uzanan, yaklaşık 8-10 metre uzunluğunda bir kanaldır. **Ağız, yutak, yemek borusu, mide, ince bağırsak, kalın bağırsak** ve **anüs** bölümünden oluşur (Görsel 7.2).

Sindirim Kanalının Tabakaları (İçten Dışa Doğru)

- Mukoza tabakası (Tunica mucosa)
- Submukoza tabakası (Tunica submucosa)
- Kas tabakası (Tunica muscularis)
- Seröz tabaka (Tunica serosa)

- **Mukoza tabakası:** Sindirim organının iç boşluğunu örten epitel doku tabakasıdır. Koruma, salgılama ve emilim fonksiyonları vardır (Görsel 7.3).
- **Submukoza tabakası:** Gevşek bağ doku tabakasıdır. Burada kan damarları, sinirler, lenf damarları ve lenfoit doku bulunur.
- **Kas tabakası:** Sindirim kanalının ağız, yutak, üst özofagus ve anüs bölümü çizgili, diğer bölümleri düz kaslardan oluşur. Düz kaslar, besin maddelerinin lümen içinde ilerlemesi için birbirini izleyen dairesel kasılma ve gevşeme hareketleri yapar. Bu hareketlere **peristaltizm** (peristaltik hareket) denir.
- **Zar tabaka:** Sindirim kanalının dış kısmını örten seröz yapıdaki tabakadır. Karın boşluğundaki birçok sindirim organının dış kısmı **periton**la örtülmüştür.

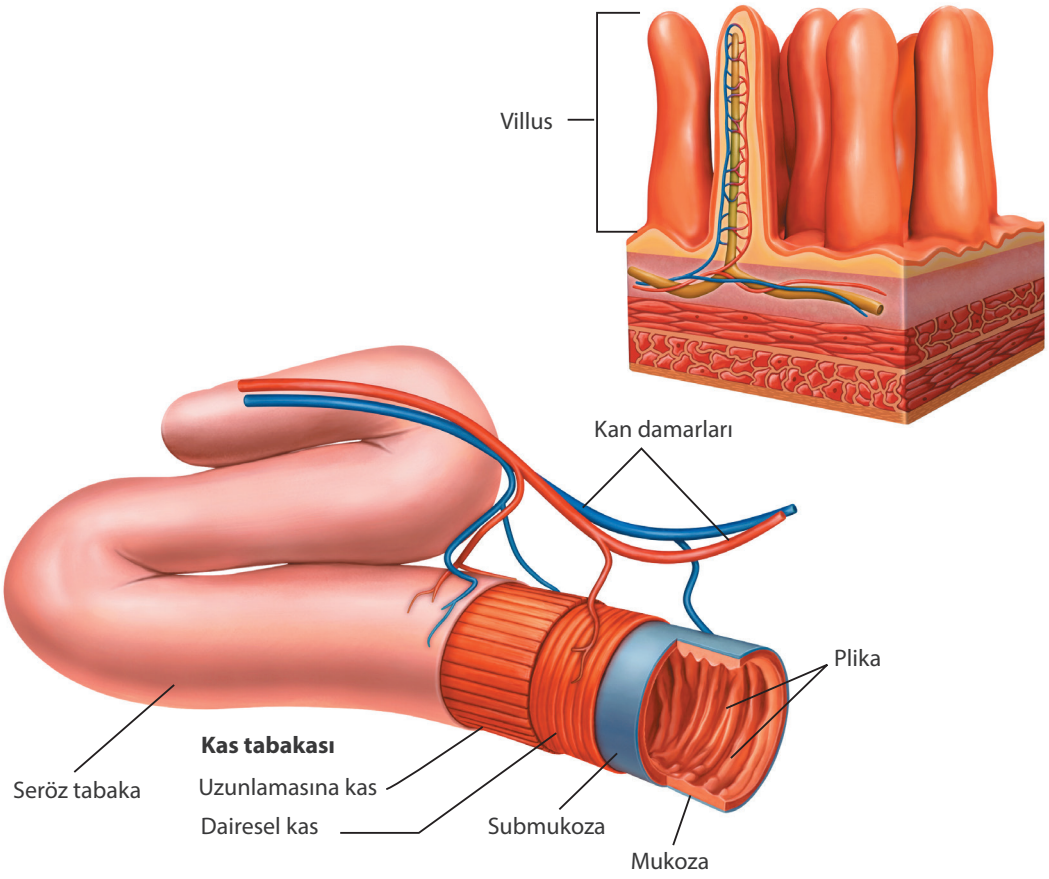

Görsel 7.3: Sindirim kanalının tabakaları

1. 2. 1. Ağız Boşluğu (Cavum Oris)

Ağız boşluğu; üst ve alt çene arasında kalan, önde dudaklar, altta ağız tabanı ve dil, üstte sert ve yumuşak damak, yanlarda yanaklar ile sınırlı boşluktur. Ağız boşluğu, iki bölümden oluşur:

- **Vestibulum oris:** Dudak ve yanaklar ile diş kemerlerinin arasındaki dar bölümdür.
- **Cavitas oris propria:** Gerçek ağız boşluğu burasıdır. İçinde dilin bulunduğu, altta ağız tabanı, üstte sert ve yumuşak damak, arkada **isthmus faucium** (yutak girişi) denilen geçit ile farenkse bağlanan boşluktur (Görsel 7.4).

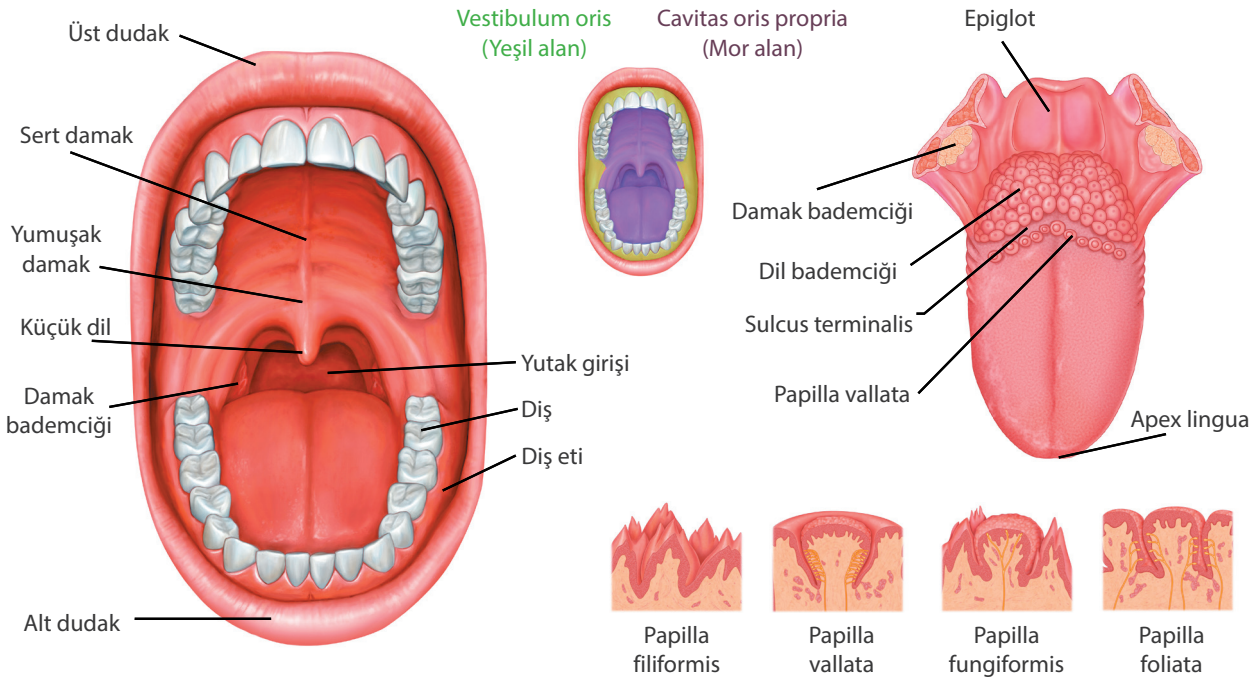

Görsel 7.4: Ağız boşluğu ve dil

1. 2. 1. 1. Dudaklar (Labia Oris) ve Yanaklar (Buccae)

Ağız boşluğunun ön tarafında dudaklar bulunur. Dış yüzeyi deri ile ağzın içine bakan tarafı ise çok katlı epitelden oluşan **mukoza** ile kaplıdır. Üst dudak **labium superius**, alt dudak **labium inferius** olarak adlandırılır. **Yanaklar,** yüzün iki yanını oluşturur. Yanakların da dış tarafı deri, iç tarafı mukoza ile kaplıdır (Görsel 7.4).

1. 2. 1. 2. Dil (Lingua, Glossa)

Ağız tabanında bulunur ve çizgili kaslardan oluşmuştur. Çiğneme, yutma ve konuşma işlevinin yanında tat almayı da sağlar. Dil; **dil ucu** (apex lingua), **dil gövdesi** (corpus lingua), **dil kökü** (radix lingua) olmak üzere üç bölümden oluşur. Dilin üst yüzüne yani damağa bakan bölümüne **dil sırtı** (dorsum lingua) denir. Dilin arka kısmında, ters V şeklinde, dilin dorsal yüzeyini ikiye bölen çukurluğa **sulcus terminalis** denir. Dilin dorsal yüzünde çok sayıda **tomurcuk** (papilla) bulunur (Görsel 7.4).

Papilla Çeşitleri

- Papillae filiformes
- Papillae vallatae
- Papillae foliatae
- Papillae fungiformes

Papillae filiformes besinlerin mekanik olarak parçalanmasında görevlidir. Diğer papillalar ise tat duyusu almada görevlidir. Sulcus terminalisin arkasında kalan mukozada çok sayıda lenfoit yapı bulunur. Dil kökündeki bu lenfoit yapıların tümüne **dil bademcikleri** (tonsilla lingualis) denir. Yumuşak damağın arkasında **küçük dil** (uvula) bulunur. Uvula yutkunma esnasında geriye doğru giderek yumuşak damakla birlikte besinlerin nazofarenkse doğru gitmesine engel olur. Ağız boşluğunun arka ve iki yanında **damak bademcikleri** (tonsilla palatina) yer alır.

1. 2. 1. 3. Dişler (Dentes)

Besinlerin koparılmasını, mekanik olarak parçalanmasını ve konuşma sırasında seslerin doğru olarak çıkmasını sağlar. Diş üç bölümden oluşur: Dişin ağızdan görünen kısmı **corona dentis** (diş tacı), diş etiyle sarılı kısmı **collum dentis** (boyun), çene kemiğinin içinde kalan kısmı **radix dentis** (diş kökü) adını alır. Diş kökü, alt çene ve üst çene kemiği içerisine yerleşmiş ve diş eti ile kaplanmıştır.

Dişin yapısında **mine, dentin, sement** ve **pulpa** (diş özü) tabakaları bulunur. **Dentin,** dişin %75'lik kısmını oluşturan asıl tabakadır. Mine tabakası, dişin taç bölümünde dentinin üzerini örten en sert tabakadır. **Sement,** diş kökü bölümünde dentinin üzerini örten ve diş kökünün çene kemiğine tutunmasını sağlayan ince tabakadır. **Pulpa,** dişin yumuşak olan tek tabakasıdır. Dişin içindeki boşluğa **cavitas dentis** denir ve pulpa bu boşlukta yer alır. İçinde sinir ve damarlar bulunur (Görsel 7.5).

Dişler yapı ve görevleri bakımından 4 gruba ayrılır:

- Kesici dişler (Dentes incisivi)
- Kanin diş (Dentes canini)
- Küçük azı dişleri (Dentes premolares)
- Büyük azı dişleri (Dentes molares)

Dişlerin Özellikleri

- **Kesici Dişler:** Diş kemerinin en ön bölümünde yer alır. Besinlerin kesilmesini sağlar.
- **Kanin Diş: Köpek dişi** de denir. Kesici dişlerden sonra ağzın köşe bölgelerinde yer alır. Besinlerin koparılmasını sağlar.
- **Azı Dişleri:** Kanin dişlerin hemen arkasında yer alır. Küçük ve büyük azı olmak üzere 2 çeşidi vardır. Besinlerin çiğnenmesinde görevlidir.

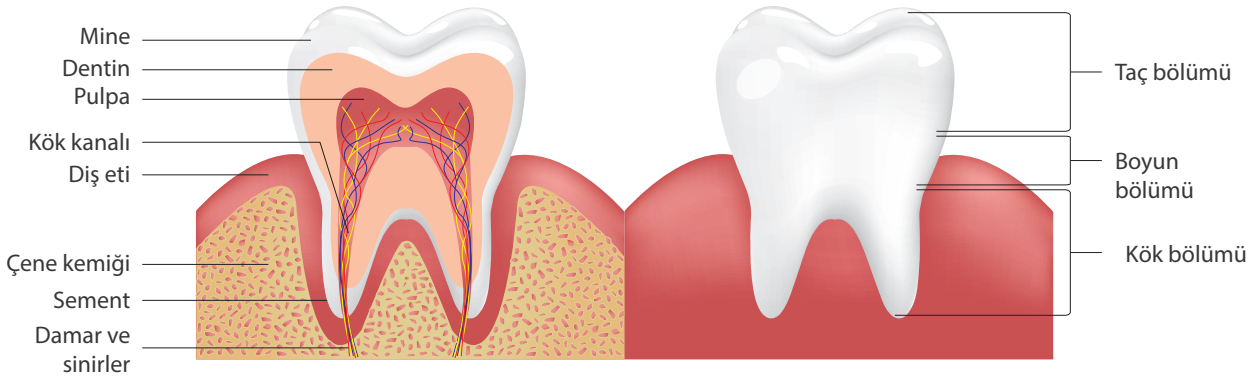

Görsel 7.5: Dişin yapısı

Dişler, yaşamın farklı dönemlerinde bulunmalarına göre **kalıcı dişler** ve **geçici dişler** olmak üzere iki gruba ayrılır. Geçici dişlere **süt dişleri** de denir. Altıncı aydan sonra çıkmaya başlayıp iki yaşına kadar tamamlanır. Her yarım çenede 5 tane olmak üzere, toplam 20 tane süt dişi çıkar. Bunlardan ikisi kesici diş, biri kanin diş ve son ikisi ise küçük azı dişidir. Genellikle ilk çıkan dişler kesiciler, son çıkanlar ise ikinci küçük azı dişleridir (Görsel 7.6).

Kalıcı dişler 32 tanedir. Altı yaşından itibaren süt dişlerinin yerini almaya başlar ve yaşam boyunca işlevlerini devam ettirir. Her yarım çenede 8 tane olmak üzere toplam 32 diş çıkar. Bunlardan ikisi kesici diş, biri kanin diş, ikisi küçük azı ve son üçü büyük azı dişidir. Genellikle ilk çıkan diş birinci büyük azı, son çıkanlar ise üçüncü büyük azı (20 yaş dişi) dişidir.

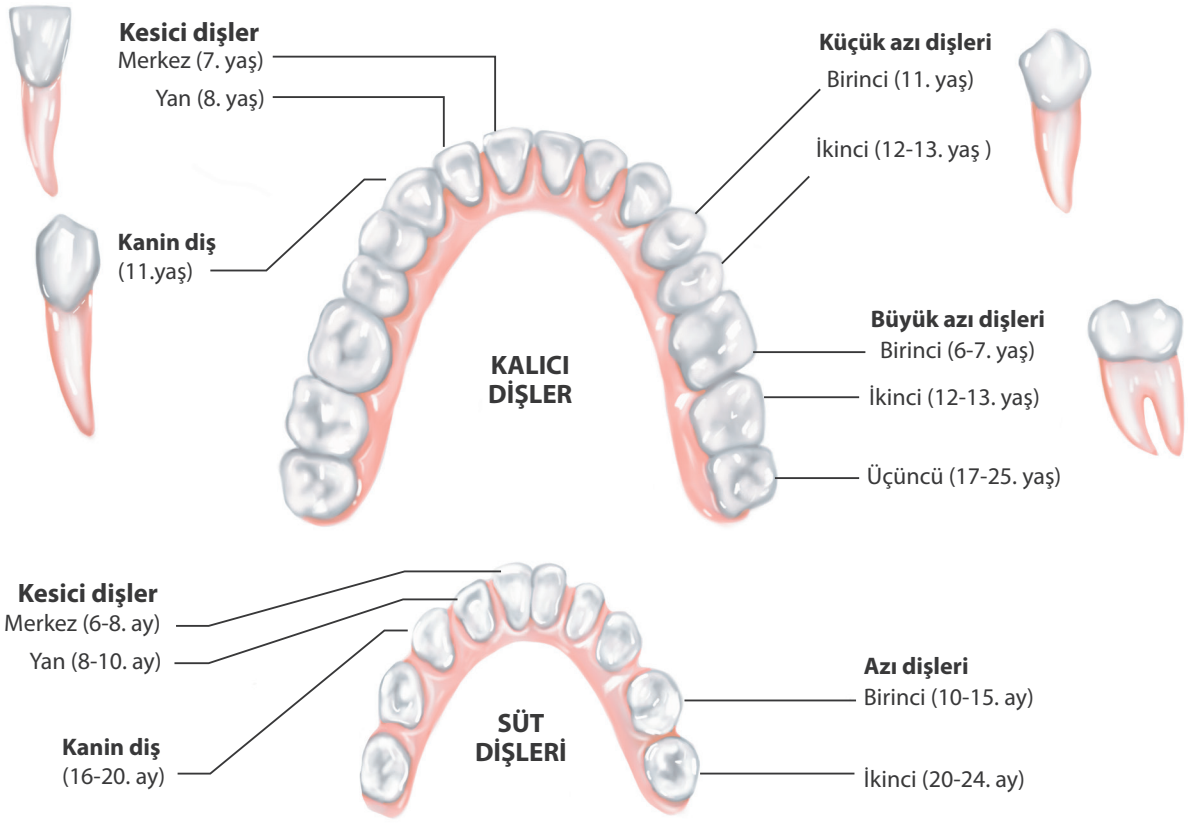

Görsel 7.6: Diş çeşitleri ve dişlerin çıkma zamanı

TARTIŞINIZ

Diş sağlığı ile ilgili yapılan yanlış uygulamaları arkadaşlarınızla tartışınız.

1. 2. 1. 4. Ağızda Sindirim

Ağızda besinlerin mekanik parçalama ve sulandırma işlevi yapılır. Besinin ağza alınmasıyla tükürük salgılanmaya başlar ve besin maddeleri ıslatılır. Islatılan ve kayganlaştırılan besinler dil ve çiğneme kaslarının yardımıyla dişler tarafından küçük parçalara bölünür. Çiğneme hareketi istemli olarak başlar, refleks olarak devam eder. Ağızdaki mekanik parçalama sonunda besinlerin yüzey alanı genişler.

Tükürüğün içeriğinde **mukus** ve **amilaz** (pityalin) enzimi vardır. Amilaz enzimi, bir karbonhidrat çeşidi olan pişmiş nişastanın kimyasal sindirimini ağızda başlatır (İnsanlar pişmemiş nişastayı sindiremez.).

Mukus ise çiğnenen besinlerin kayganlaşmasını ve birbirine yapışmasını sağlar. Mukusun etkisiyle yutulabilir hâle gelen besine **lokma** (bolus) denir.

Yutma, istemli olarak başlayıp refleks olarak devam eden bir harekettir. Dil, bolusu yumuşak damağa doğru ittirdiğinde yutma hareketi başlar. Yumuşak damak ve küçük dil nazofarenksi kapatır. Böylece bolus özofagus yoluyla mideye iletilmiş olur (Görsel 7.7).

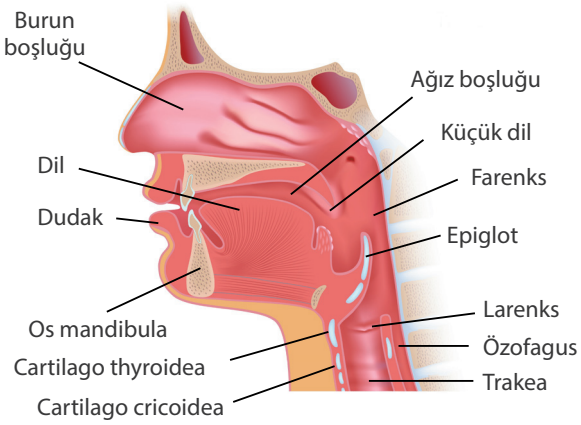

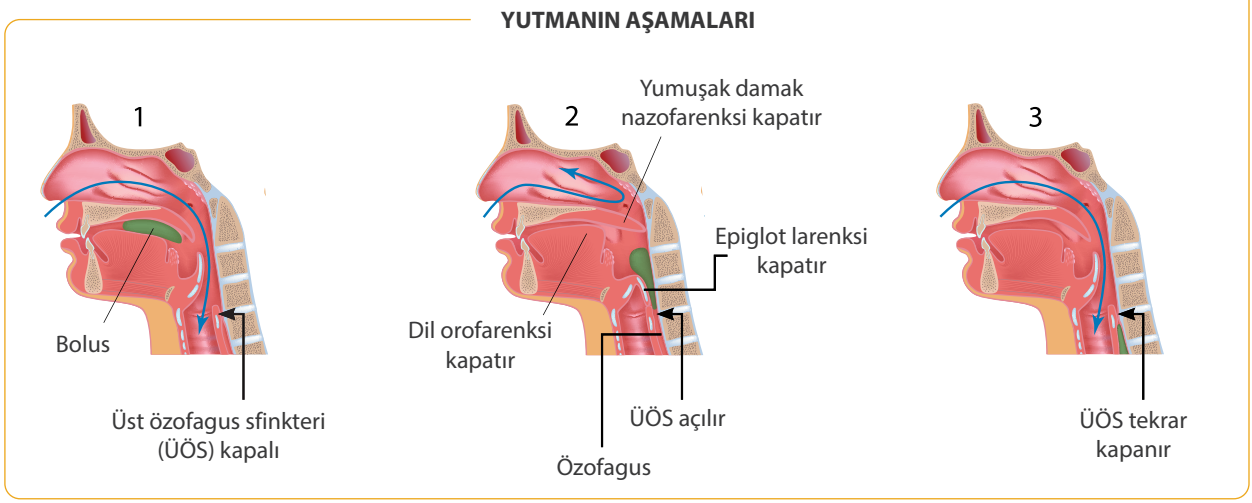

Görsel 7.7: Yutak ve yutma işleminin aşamaları

1. 2. 2. Yutak (Farenks)

Solunum ve sindirim sisteminin ağızdan sonra gelen ortak yoludur. Ağız ve burun boşluğu ile yemek ve soluk borusu arasındaki geçittir. Sindirimdeki görevi, ağızda öğütülen besinleri yutma sırasında yemek borusuna iletmektir. Yutma sırasında yutaktan geçen bolus, epiglotun trakeayı kapatması ile yemek borusuna gönderilir.

1. 2. 3. Yemek Borusu (Oesophagus)

Özofagus ortalama 25-30 cm uzunluğunda, 2 cm çapında, yutak ile mideyi birbirine bağlayan boru şeklinde bir organdır. Omurganın önünde, trakea ve kalbin arkasındadır. Özofagusun yutaktan sonra gelen ilk bölümünde çizgili kaslar bulunur. Mideye doğru yaklaşıldıkça çizgili kaslar kaybolur ve yerini düz kaslara bırakır. Kasların peristaltik hareketleri, yutma sırasında bolusun mideye inmesini sağlar (Görsel 7.8).

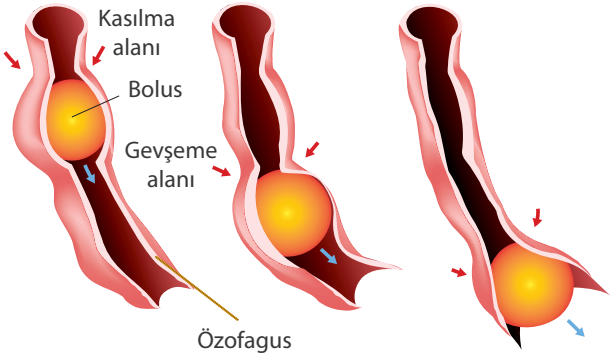

Görsel 7.8: Özofagusta peristaltik hareket

Özofagusun üç yerde darlığı vardır. En dar yeri başlangıç kısmı yani yutağa bağlandığı kısmıdır. Diğer darlıklar aort ve sol ana bronşu çaprazladığı yer ile diyafragmayı geçtiği yerdedir. Yemek borusu geçtiği bölgelere göre **boyun bölümü** (servikal), **göğüs bölümü** (torakal) ve **karın bölümü** (abdominal) olmak üzere üç bölüme ayrılır. En kısa bölüm, karın bölümüdür.

Biliyor musunuz?

Özofagusun düz kas tabakası peristaltik hareketler yaparak lokmayı mideye ulaştırır. Peristaltik hareket kusma sırasında mideden ağza doğru gerçekleşir.

1. 2. 4. Mide (Gaster)

Besinlerin depolandığı, mekanik ve kimyasal olarak parçalandığı ve duodenuma nakledildiği organ olan mide sindirim kanalının en geniş bölümüdür. Erişkin bir insanda hacmi 1-1,5 litre kadar olup genişleyerek 2-3 litre besin depolayabilir. Özofagus ile duodenum (onikiparmak bağırsağı) arasında bulunur. Karın boşluğunun üst bölümünde, diyafragmanın altında yer alır. Karaciğer, enine kolon, pankreas ve dalakla komşudur.

İki tane açıklığı vardır. Midenin özofagus ile birleştiği yerdeki açıklığına **ostium cardiacum**, duodenum ile birleştiği yerdeki açıklığına **ostium pyloricum** denir.

İki tane eğriliği vardır. Midenin ön ve arka yüzünü birbirinden ayıran içteki küçük eğriliğe **curvatura minor** (küçük kurvatür), dış kısımdaki büyük eğriliğe ise **curvatura major** (büyük kurvatür) denir (Görsel 7.9).

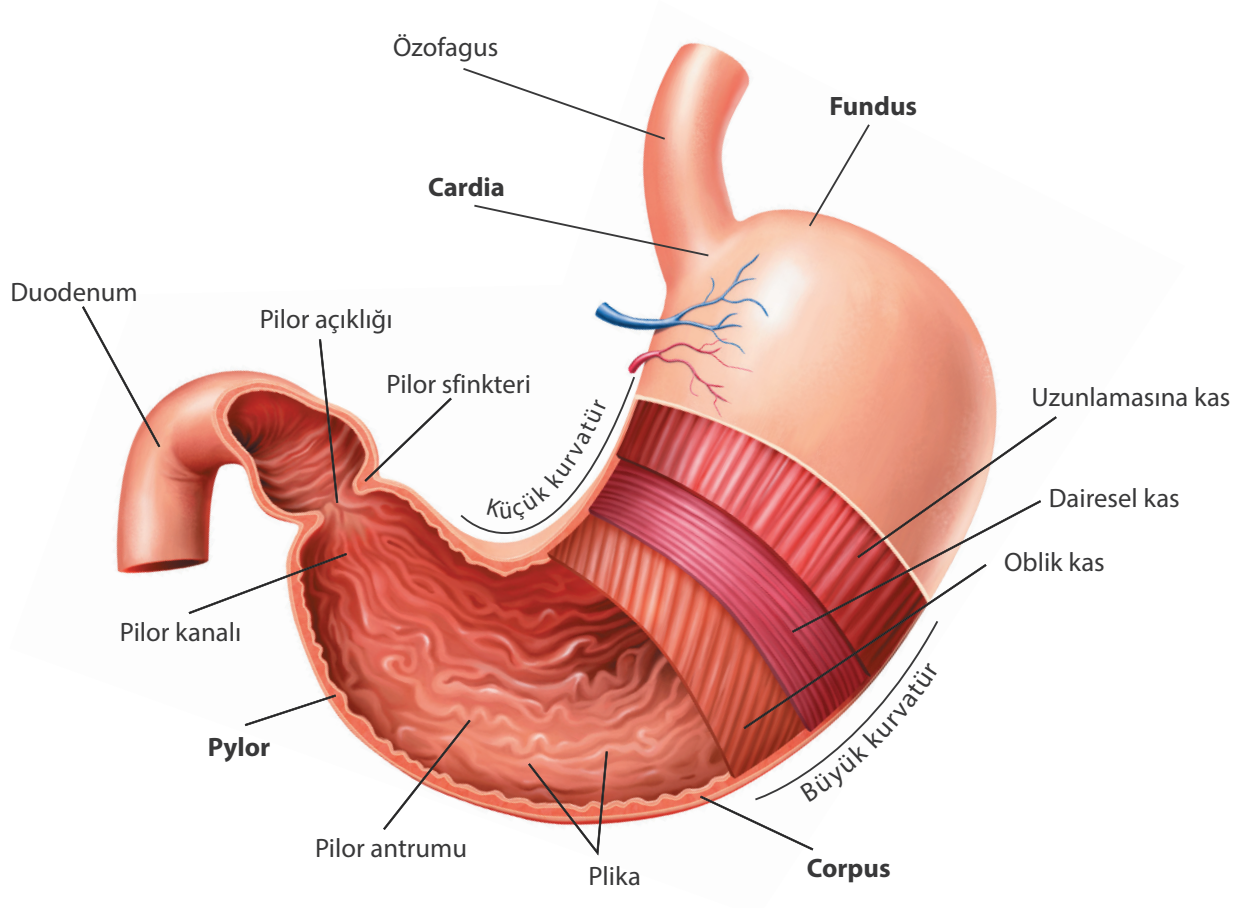

Görsel 7.9: Midenin yapısı ve bölümleri

1. 2. 4. 1. Midenin Yapısı

Mide; **cardia, fundus, corpus** ve **pylor** bölümlerinden oluşur. Pilorun **antrum** (antrum pyloricum) ve **pilor kanalı** (canalis pyloricus) olmak üzere iki alt bölümü vardır. Pilor kanalının sonunda, etrafında sfinkter (pilor sfinkteri) bulunan, duodenuma açılan bağlantı kanalı (ostium pylorica) yer alır. Buradaki sfinkterin görevi, mide içeriğinin duodenuma geçişini kontrol etmek ve duodenuma geçen besinlerin mideye dönmesine engel olmaktır.

Tablo 7.1: Midenin Bölümleri

Cardia	Midenin özofagus ile birleştiği bölümdür (mide ağzı).
Fundus	Midenin en üst kısmında yer alan, genellikle boş olan bölümüdür. Hareketlidir ve genişleyebilme kapasitesine sahiptir.
Corpus	Midenin gövde bölümü olup en geniş parçasıdır.
Pylor	Midenin duodenum ile birleştiği alt bölümdür (mide kapısı). İki kısma ayrılır: **Antrum pyloricum:** Mide çıkışının hemen öncesindeki bölümdür. **Canalis pyloricus:** Pilor kanalıdır.

Midenin iç yüzeyini mukoza tabakası örter. Mukozada kıvrımlar (plika) bulunur. Mukoza, mukus ve sindirim enzimleri salgılayan hücrelerden oluşur. Ortada üç katlı düz kas tabakası vardır. Dıştan içe ilk katta **uzunlamasına** (longitudinal), ortada **dairesel** (sirküler) ve en içte **çapraz** (oblik) kaslar bulunur. Midenin dış yüzeyi peritonla sarılmıştır. Midenin çeşitli iç ve dış salgıları vardır (Tablo 7.2):

Tablo 7.2: Mide Salgıları

Mide Salgısı	Etkilediği Öge	Görevi
Hidroklorik Asit (HCl)	• Pepsinojen • Mide ortamı	• İnaktif pepsinojen enzimini aktifleştirerek pepsine çevirir. • Mide pH'ını düşürerek (pH 1,5-2) asidik ortam oluşturur. • Gıdaların mekanik olarak parçalanmasına katkıda bulunur. • Besinlerle mideye gelen mikropları öldürür.
Mukus	Mide mukozası	• Mide mukozasını HCl'in zarar verici etkisinden korur. • Mide mukozasını nemli ve kaygan tutar.
Pepsinojen	Protein	• Protein sindiriminde görevlidir.
İntrinsik Faktör	B12 vitamini	• B12 vitamininin emilimini sağlamak için gereklidir.
Gastrin Hormonu	Mide bezleri	• Midenin iç salgısıdır. Mide sekresyonunu kontrol eder.

1. 2. 4. 2. Midede Sindirim

Midenin karıştırıcı hareketleri, bolusun mide sıvısıyla karışmasını sağlar. Bu sayede enzimler, besin maddelerine daha iyi etki eder. Ayrıca midenin asidik ortamı besinlerle gelen çoğu mikroorganizmayı parçalar. Mide sıvısıyla karışmış ve sindirime uğramış olan bolus, **kimus** (chymus) olarak adlandırılır. Kimus, midededeki işlemlerden sonra parça parça pilordan duodenuma nakledilir.

1. 2. 5. İnce Bağırsak (Intestinum Tenue)

Sindirim kanalının mide ile kalın bağırsak arasındaki en uzun organıdır. Sindirim ve emilim görevleri vardır. Uzunluğu 6-7 m olmakla birlikte mezentere (bağırsak askısı) bağlıyken 2,5 m kadardır. Çapı 2,5-3 cm'dir.

1. 2. 5. 1. İnce Bağırsağın Yapısı

İnce bağırsak içten dışa doğru dört tabakadan ve kalın bağırsağa doğru uzanan 3 bölümden oluşur:

- **Mukoza Tabakası:** Epitel hücreler tarafından oluşturulur. Bu tabakada ince bağırsağın iç yüzeyini artıran 3 farklı oluşum vardır. Bunlardan **ilki,** mukozanın katlanarak oluşturduğu **plika** denilen kıvrımlardır. **İkincisi;** plikaların üzerinde, damardan zengin, parmak şeklinde uzanan **villus**lardır. **Üçüncüsü,** villus duvarını oluşturan epitel hücrelerin ince bağırsak boşluğuna bakan tarafındaki **mikrovillus** adı verilen sitoplazmik uzantılardır.

Emilim yüzeyini plikalar yaklaşık 3 kat, villuslar 10 kat, mikrovilluslar ise 20 kat artırır. Her bir epitel hücrede 500-1.000 adet mikrovillus bulunur. Sözü edilen bu yapılar, yüzey alanını toplamda 600 kat artırarak ince bağırsakta 250 m^2lik bir emilim yüzeyi oluşturur. Villusların iç kısmında kan ve lenf kılcalları bulunur.

- **Submukoza Tabakası:** Mukozanın altında bulunan bağ doku tabakasıdır. Mukozadan emilen maddeler, submukozadaki kan ve lenf damarlarına aktarılır.
- **Müsküler (Kas) Tabaka:** İnce bağırsağın peristaltik hareketlerini oluşturur. Uzunlamasına ve dairesel olmak üzere 2 kat düz kastan meydana gelmiştir.
- **Seröz Tabaka:** Bağırsağın dış yüzünü saran visseral peritondur. Yapısında damar ve sinirler bulunur. Bağırsağı sardıktan sonra iki yandan birleşerek bağırsağı karın duvarına asan **bağırsak askısı**nı (mezenter) oluşturur (Görsel 7.10).

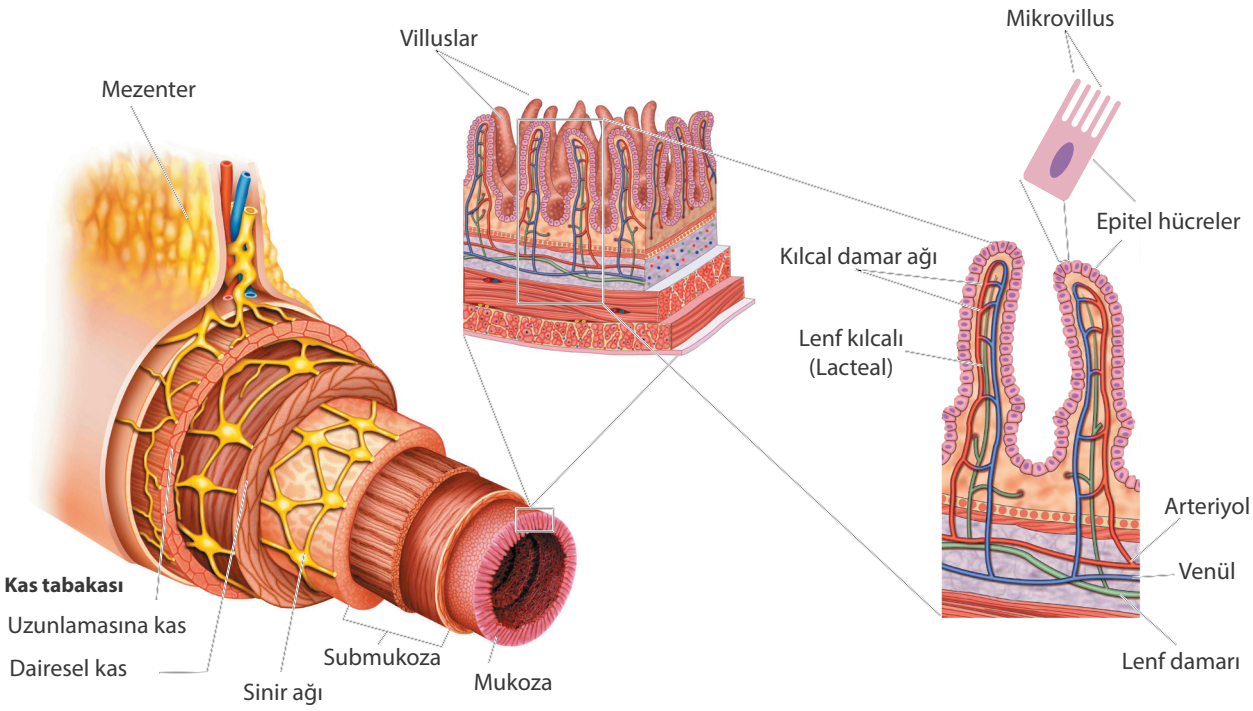

Görsel 7.10: İnce bağırsağın yapısı, villus ve mikrovilluslar

İnce bağırsak, mideden kalın bağırsağa doğru **duodenum, jejunum** ve **ileum** olmak üzere üç bölümden oluşur:

- **Onikiparmak bağırsağı (Duodenum):** İnce bağırsağın C harfi şeklindeki ilk bölümüdür. İnce bağırsağın diğer bölümlerine göre daha kısa olup yaklaşık 25 cm uzunluğundadır. Safra, **koledok kanalı** ile pankreas enzimleri ise **Wirsung kanalı** ile duodenuma taşınır. Bu iki kanal bağırsağa girmeden hemen önce birleşir. Bu ortak kanal üzerinde **Oddi sfinkteri** bulunur. Oddi sfinkteri salgıların duodenuma akışını kontrol eder. Ortak kanal, Oddi sfinkterinden sonra **vater kabarcığı**yla (papilla duodeni major) duodenuma açılır. İnce bağırsağın salgıladığı enzimlerin çoğu duodenum bölümünden salgılanır.
- **Jejunum:** İnce bağırsağın duodenumdan sonra gelen 2,5 m kadarlık bölümüdür. Damar yönünden zengindir. İleuma göre plika, villus ve mikrovillus yoğunluğu daha fazladır.
- **İleum:** İnce bağırsağın son kısmıdır. Kalın bağırsağa yaklaştıkça çapı daralır. Damar yönünden daha fakir olduğu için jejunuma göre açık renklidir. Son kısmıyla kalın bağırsağa bağlanır. Burada **ileoçekal kapak** (valva ileocaecalis) bulunur. Bu kapak, ince bağırsak içeriğinin ince bağırsaktan kalın bağırsağa doğru daima tek yönde geçmesini sağlar.

1. 2. 5. 2. İnce Bağırsakta Sindirim

Bağırsak sindiriminin % 90'ı burada gerçekleşir. İnce bağırsak sindiriminde, ince bağırsak ve pankreastan salgılanan enzimler görev alır. Mideden gelen asidik içerik, duodenumda safra ve pankreasın bikarbonat salgısı ile alkalileştirilir. Böylece ince bağırsağın pH'ı 7,6'ya kadar yükselir. Ayrıca duodenumdan salgılanan mukus, bağırsak mukozasını asidik içeriğin zararlı etkisinden korur ve mukozayı kaygan-laştırır.

Sindirim sistemi organları tarafından salgılanan ve sindirim işlevinin düzenlenmesini sağlayan çeşitli hormonlar vardır. Bu hormonlar hedef organa kan yoluyla ulaşarak etki gösterir, organların sindirim salgılarında bulunmaz (Tablo 7.3).

Tablo 7.3: Sindirim Sisteminde Görev Alan Hormonlar ve Etkileri

Hormon	Salgılandığı organ	Hedef organ	Hedef organın cevabı
Gastrin	Mide	Mide	Mideye sindirim salgısı yaptırır.
Enterogastrin	Duodenum	Mide	Gastrini inhibe ederek midenin salgı yapmasını engeller.
Sekretin	Duodenum	Pankreas	Pankreasa bikarbonat içerikli salgı yaptırır.
		Karaciğer	Karaciğerin safra üretmesini sağlar.
Kolesistokinin	Duodenum	Pankreas	Pankreasa enzim içeren sindirim salgısı yaptırır.
		Safra kesesi	Safra kesesinin kasılmasını ve safranın duodenuma dökülmesini sağlar.



Biliyor musunuz?

Sindirim sisteminin sinirsel kontrolü, vagus siniri tarafından yapılır. Besinin görülmesi ve çiğnenmesi ile uyarılır. Midenin kardia bölgesindeki bazı hücreleri uyarıp gastrin hormonu salgılatır. Gastrin hormonu kan yoluyla tekrar mideye gelip mukozadaki salgı hücrelerini uyarır ve midenin enzim içerikli salgı yapmasını sağlar.

- **Karbonhidratların Sindirimi**

Karbonhidrat grubunda besin değeri olan üç çeşit polisakkarit vardır:

Besin Değeri Olan Karbonhidratlar

- **Nişasta:** Bitkisel kökenli bir polisakkarittir. Çok sayıda glikoz içerir.
- **Glikojen:** Hayvansal kökenli bir polisakkarittir. İnsan vücudunda glikozun fazlası da glikojen şeklinde depolanır.
- **Selüloz:** Bitkisel kökenlidir. İnsanların sindirim sisteminde selülozu parçalayacak enzim bulunmaz. Bununla beraber sindirim organlarının sağlığı için değerli bir besindir.

Karbonhidratların sindirimi ağızda başlar. Nişastanın bir kısmı, tükürükte bulunun **amilaz** enzimi ile kısa zincirli bir polisakkarit olan **dekstrine** ve iki glikoz molekülünden oluşan **maltoza** dönüşür (Görsel 7.11).

Nişasta + Su —**Amilaz (Pityalin)**→ Maltoz + Dekstrin

Görsel 7.11: Ağızda nişasta sindirimi

Maltoz ve dekstrin karışımı mideye gelir. Midede karbonhidrat sindirimi görülmediği için bu karışım değişikliğe uğramadan ince bağırsağa nakledilir. Burada pankreas tarafından salgılanan **amilaz** enzimi ile ağızda tümü parçalanmamış olan nişasta, aynı şekilde **maltoz** ve **dekstrine** kadar parçalanır.

Dekstrin, ince bağırsaktan salgılanan **dekstrinaz** enzimi ile parçalanarak maltozlara dönüşür. **Maltoz** ince bağırsaktan salgılanan **maltaz** enzimi ile parçalanarak **iki glikoza** ayrılır. Glikoz, bağırsak mukozasından emilerek kana geçebilir.

Besinlerde bunlar dışında **sakkaroz** ve **laktoz** gibi disakkaritler de bulunur. İnce bağırsaktan salgılanan **sakkaraz** enzimi sakkarozu, **laktaz** enzimi de laktozu **monomer**lerine parçalar. Monomerler bağırsaktan emilir. Sonuç olarak ağızda başlayan karbonhidrat sindirimi, ince bağırsakta tamamlanır (Görsel 7.12).



Görsel 7.12: Karbonhidrat sindirimi

- **Proteinlerin Sindirimi**

Proteinleri sindiren enzimlere **proteolitik enzimler** denir. Bu enzimler, dokuları hatta salgılandıkları bezleri dahi parçalayabilme kapasitesine sahiptir. Onun için inaktif şekilde salgılanır ve nakledilir. Bu tür inaktif enzimler **zimojen** veya **proenzim** olarak da adlandırılır. Etkisini göstereceği yerde başka bir enzim veya madde tarafından aktif hâle yani işlevsel hâle dönüştürülür. Protein yıkımında görevli yedi enzim vardır. Pepsin dışındaki enzimler alkali ortamda işlev görür.

Proteinlerin sindirimi midede başlar ve ince bağırsakta tamamlanır. Protein sindiriminde görevli ilk enzim **pepsin**dir. Mideden inaktif **pepsinojen** şeklinde salgılanır. Başka bir mide salgısı olan **HCl** tarafından pepsine dönüştürülür (Görsel 7.13).

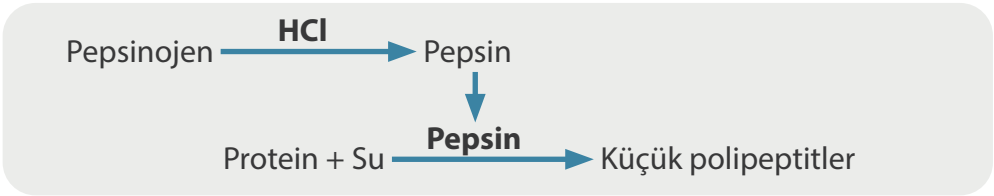

Görsel 7.13: HCl ve pepsinin etkisi

Pepsin, proteinleri **küçük polipeptit** (protein parçacıkları) ve aminoasitlere kadar parçalar. Karışım, bu hâliyle ince bağırsağa geçer. Pankreastan salgılanan inaktif **tripsinojen,** ince bağırsaktan salgılanan **enterokinaz** enzimi ile aktif **tripsin**e çevrilir. Tripsin, pankreastan salgılanan inaktif **kimotripsinojen** ve **prokarboksipeptidaz** enzimlerini aktif **kimotripsin** ve **karboksipeptidaz**a çevirir (Görsel 7.14).

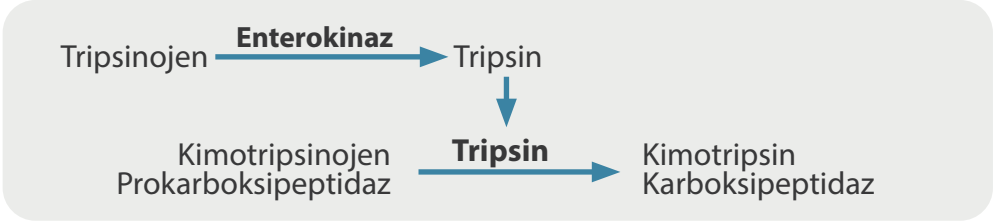

Görsel 7.14: Enterokinaz ve tripsininin etkisi

Tripsin ve kimotripsin mideden gelen küçük polipeptitleri parçalayarak **daha küçük polipeptit** hâline getirir. Bundan sonraki hedef tümünün **amino asit**lere kadar parçalanmasıdır. İnce bağırsaktan salgılanan **aminopeptidaz** ve pankreastan salgılanan **karboksipeptidaz** enzimleri ile tripeptit, dipeptit ve amino asitlere kadar parçalanır. İnce bağırsaktan salgılanan **dipeptidaz** (erepsin) ve **tripeptidaz** enzimleri tripeptit ve dipeptitleri kendi yapı taşları olan amino asitlere kadar parçalar (Görsel 7.15). Amino asitler, ince bağırsaktan emilerek kan dolaşımına verilir.

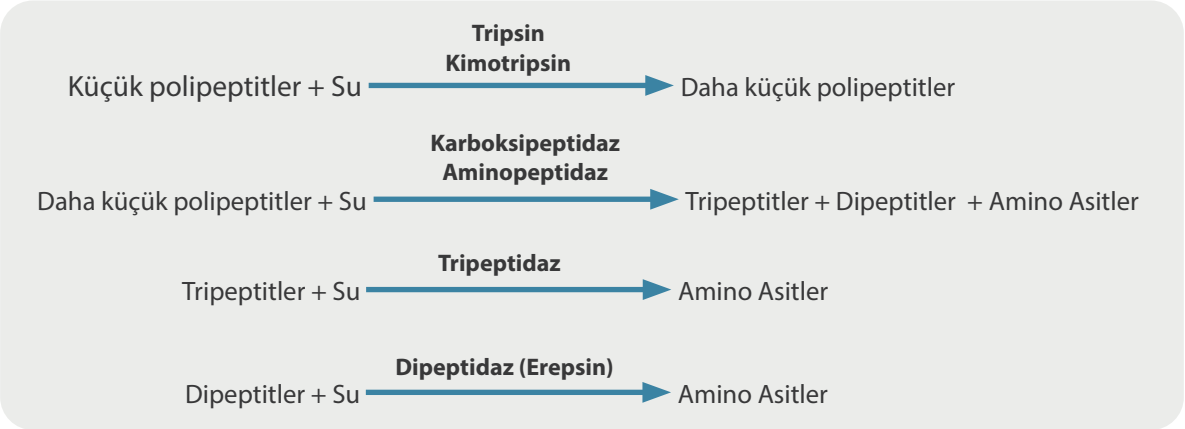

Görsel 7.15: Protein sindirimi

- **Yağların sindirimi**

Besinlerle aldığımız yağların büyük bölümü **trigliserit** şeklindedir. Yağ sindirimi ince bağırsakta başlar ve biter. Ağız ve midede yağ sindirimi olmaz. Besinlerin yağ içeriği, ağız ve mideyi geçerek duedonuma gelir.

Oddi sfinkteri açlık durumlarında kapalıdır. Bu nedenle karaciğerde üretilen safra, duodenuma ulaşamadığından safra kesesine yönlendirilerek depo edilir. Yemek yedikten sonra yağ içeren besin maddelerinin duodenuma ulaşması, duodenum mukozasından kana **kolesistokinin hormonu** salgılanmasına neden olur. Kolesistokinin safra kesesinin kasılmasını sağlar. Kolesistokinin hormonunun etkisi ve duodenumdaki peristaltik hareket dalgası, Oddi sfinkterinde gevşemeye neden olur. Böylece safra kesesinde depolanan safra ile karaciğerden gelen safra duodenuma dökülmeye başlar.

Yağ sindiriminde görevli iki önemli salgı vardır. Bunlar, pankreastan salgılanan **lipaz** enzimi ve **safra salgısı**dır. İki salgı da vater kabarcığından duodenuma dökülür. Lipaz enziminin daha iyi etki gösterebilmesi için ortamda safra bulunması gerekir. Önce safra salgısı, yağ moleküllerini mekanik olarak parçalayarak **küçük yağ damlacıkları** hâline getirir. Daha sonra lipaz enzimi su ile birlikte küçük yağ damlacıklarını **yağ asidi** ve **gliserole** kadar parçalar (Görsel 7.16).

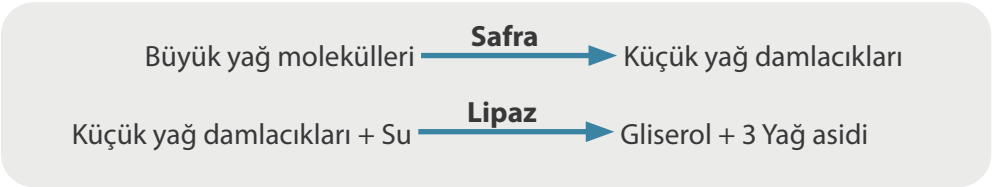

Görsel 7.16: Yağ sindirimi

1. 2. 5. 3. İnce Bağırsakta Emilim

Sindirilen besinlerin emiliminin büyük kısmı (%90'dan fazlası) **ince bağırsak**ta gerçekleşir. İnce bağırsaktaki villus ve mikrovilluslar sayesinde emilim yüzeyi çok arttığı için ince bağırsaktan dolaşım sistemine doğru etkin bir şekilde emilim yapılır.

Basit şekerler (glikoz, fruktoz, galaktoz), **amino asitler, mineraller** ve **suda çözünen vitaminler** (B ve C vitaminleri) emilerek villuslardaki kılcal damarlara verilir. Buradan venlere, oradan da portal vene (portal dolaşım) geçip karaciğere taşınır. Karaciğerden hepatik vene verilen maddeler, vena cava inferior ile kalbe getirilip tüm vücuda gönderilir.

Yağda çözünen vitaminler, yağ asitleri ve **gliserol** mukoza epiteli tarafından emildikten sonra burada tekrar birleştirilerek trigliserite çevrilir. Bu yağlar kolesterol ve özel proteinlerle kaplanıp **şilomikron**a (chylomicron) dönüştürülür. Yağlar suda çözünemediği hâlde proteinle kaplanan şilomikronlar, suda çözünebilir özelliktedir. Şilomikronlar, villuslarda bulunan **lenf kılcallarına** (lacteal) alınır ve lenf yoluyla kan dolaşımına aktarılır. Villuslardan başlayan lenf damarları önce daha büyük lenf damarlarına sonra sırasıyla karın bölgesi lenf damarları, peke sarnıcı ve göğüs lenf kanalı (ductus thoracicus) ile sol köprücük altı toplardamarına bağlanır.



Biliyor musunuz?

İnce bağırsaktan emildikten sonra kan yoluyla taşınan maddeler ilk önce **karaciğer**e ulaşırken lenf yoluyla taşınan maddelerin ilk ulaştığı organ **kalp**tir.

1. 2. 6. Kalın Bağırsak (Intestinum Crassum)

Sindirim kanalının son bölümüdür. Kör bağırsaktan başlayarak anüse kadar uzanır. 1,5-2 m uzunluğunda, karın ve pelvis boşluğunda, ince bağırsağın etrafında ters U şeklinde yer alır. Çapı anüse doğru gittikçe daralır. Temel fonksiyonu su ve elektrolitlerin emilimidir.

1. 2. 6. 1. Kalın Bağırsağın Yapısı

Yapısında villus bulunmaz. Mukozasından mukus salgılanır. Bu salgı kalın bağırsak içeriğinin ilerlemesini kolaylaştırır. Kalın bağırsağın boğumlu bir görünümü vardır. Üzerinde üç farklı noktadan uzunlamasına seyreden şerit şeklindeki düz kaslara, **taenia coli** denir. Kolonun boyundan daha kısa olan taenia colilerin bağırsak duvarını büzmesi ile **haustra coli** denen boğumlar oluşur. Bu boğumlar rektumda bulunmaz. Kalın bağırsak; **kör bağırsak** (caecum), **kolon** ve **düz bağırsak** (rektum) olmak üzere 3 bölümden oluşur.

- **Kör Bağırsak (Caecum):** Kalın bağırsağın başlangıç bölümü olan kör bağırsak, bir kese şeklinde olup ince bağırsak ile kalın bağırsağın birleştiği yerde bulunur. İleoçekal kapağın (**valva ileocaecalis**) 2-2,5 cm altında, karın boşluğunun sağ alt kısmında, solucan şeklinde **appendix vermiformis** (apandis) yer alır.
- **Kolonlar:** Çekumdan sonra gelir ve dört bölüme ayrılır:
  - **Colon Ascendes (Yükselen Kolon):** Kolonun çekumdan başlayıp karın boşluğunun sağ tarafından yukarı doğru uzanan bölümüdür. Yukarıda karaciğerin alt yüzünden sola doğru kıvrılarak enine kolon olarak devam eder.
  - **Colon Transvers (Enine Kolon):** Kalın bağırsağın en uzun ve hareketli bölümüdür. Karaciğerin altından sağdan sola doğru yatay olarak uzanır.
  - **Colon Descendens (İnen Kolon):** Karın boşluğunun sol tarafında dalak hizasından başlayıp aşağı doğru pelvise kadar uzanır.
  - **Colon Sigmoid (Sigmoid Kolon):** S şeklinde olup inen kolon ile rektum arasında yer alır.
- **Rectum:** Sigmoid kolondan sonra gelen ve kalın bağırsağı anüse bağlayan son bölümdür. İç yüzeyini kaplayan mukoza bölümünde dışkının geçişini kolaylaştırmak için mukus salgılayan bezler bulunur. Rektum bölümünün kas tabakası, diğer bölümlere göre daha çok gelişmiştir. Ana görevi vücuttan atılacak dışkıyı (feçes) bir süreliğine saklamaktır. Rektumun dışa açılan kısmına **anüs** denir.

- **Canalis analis:** Kalın bağırsağın en son bölümüdür. Burada **iç** ve **dış** olmak üzere iki tane **sfinkter** bulunur. İç sfinkter düz, dış sfinkter çizgili kastan oluşmuştur. Defekasyon her iki sfinkter tarafından birlikte düzenlenir ve atıkların kontrollü olarak atılması sağlanır (Görsel 7.17).

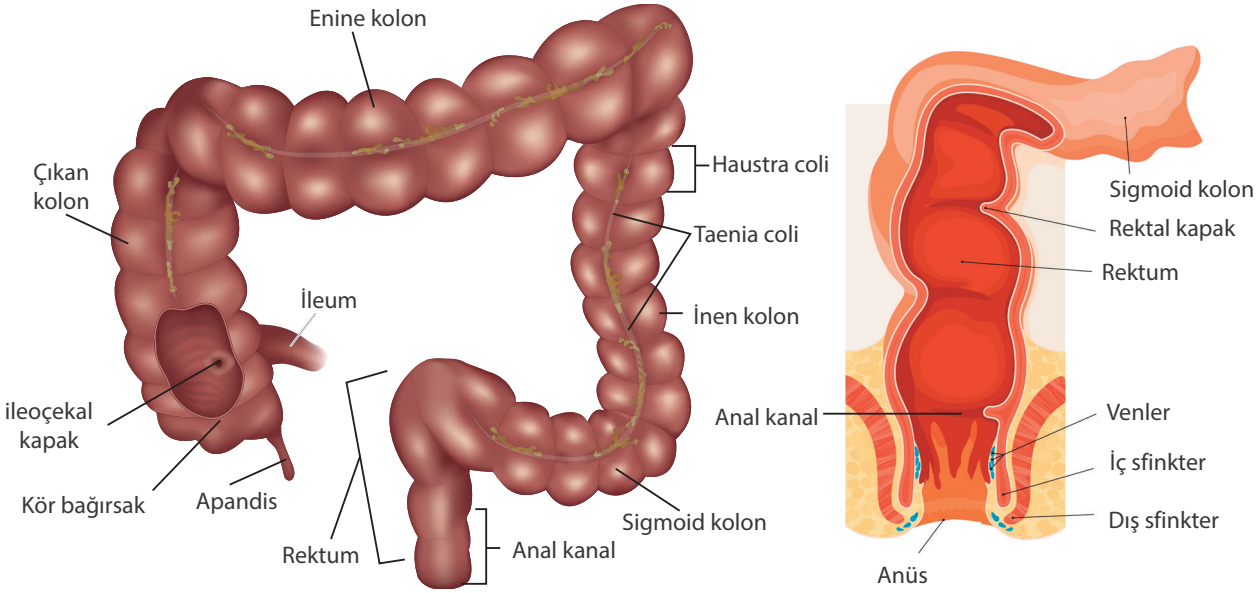

Görsel 7.17: Kalın bağırsağın yapısı, bölümleri ve anal kanal

1. 2. 6. 2. Kalın Bağırsakta Sindirim

İnce bağırsakta sindirilen kimusun kalın bağırsağa geçişini ileoçekal kapak düzenler. Kalın bağırsağa ulaşan kimus, peristaltik hareketlerle boğumdan boğuma geçerek anüse doğru ilerler. Bu sırada kimusta bulunan bazı maddeler emilerek kana döndürülür. Geriye kalan tüm içerik gaita şeklinde dışarı atılır.

Sigmoid kolon ile rectum arasında gevşek bir sfinkter bulunur. Sigmoid kolon dolmadan bu sfinkter açılmadığı için normalde rektum boştur. Sigmoid kolon dolduğunda sfinkter açılır ve bağırsak içeriği rektuma geçer. Rektumun dolması, dışkılama isteği oluşturur. Anüste bulunan ve biri istemli olarak kontrol edilen sfinkterlerin gevşemesi ile defekasyon (dışkının rektumdan dışarı atılması) yapılır.

- **Kalın Bağırsakta Emilim:** Kalın bağırsakta bakteri faaliyetleriyle K ve B vitaminleri sentezlenir. Kalın bağırsak mukozasından K ve B vitaminleri, sodyum, klor, potasyum gibi elektrolitlerin ve suyun emilimi gerçekleşir. Bir günde kalın bağırsağa gelen 1-1,5 litre suyun %90'ı buradan emilerek kana verilir. Sadece 150 ml kadar su gaitayla beraber dışarı atılır.

Kalın Bağırsağın Görevleri

- Su ve elektrolitlerin (sodyum, klor, potasyum gibi) emilimini sağlar.
- Vücuttan atılıncaya kadar atık maddeleri depo eder.
- B ve K vitamini sentezleyen yararlı bakterilere yaşam ortamı oluşturur. Ayrıca bu vitaminlerin emilimini sağlar.

Biliyor musunuz?

- Besinlerin mekanik olarak parçalanması, enzimatik parçalanma hızını artırır.
- Kimyasal sindirim, karbonhidratların monasakkaritlere, proteinlerin amino asitlere ve yağların yağ asidi ve gliserole kadar parçalanmasıdır.

Sıra Sizde

Karbonhidrat, protein ve yağların sindirim aşamalarını ve bunların sindiriminde görevli enzimleri sayınız.

TARTIŞINIZ

İnsan vücudunda fazla glikoz nasıl depolanır?

UYGULAMA FAALİYETİ 1

Aşağıdaki görselde boş bırakılan kutucuklara sindirim sistemi organlarını ve yapılarını yazınız.

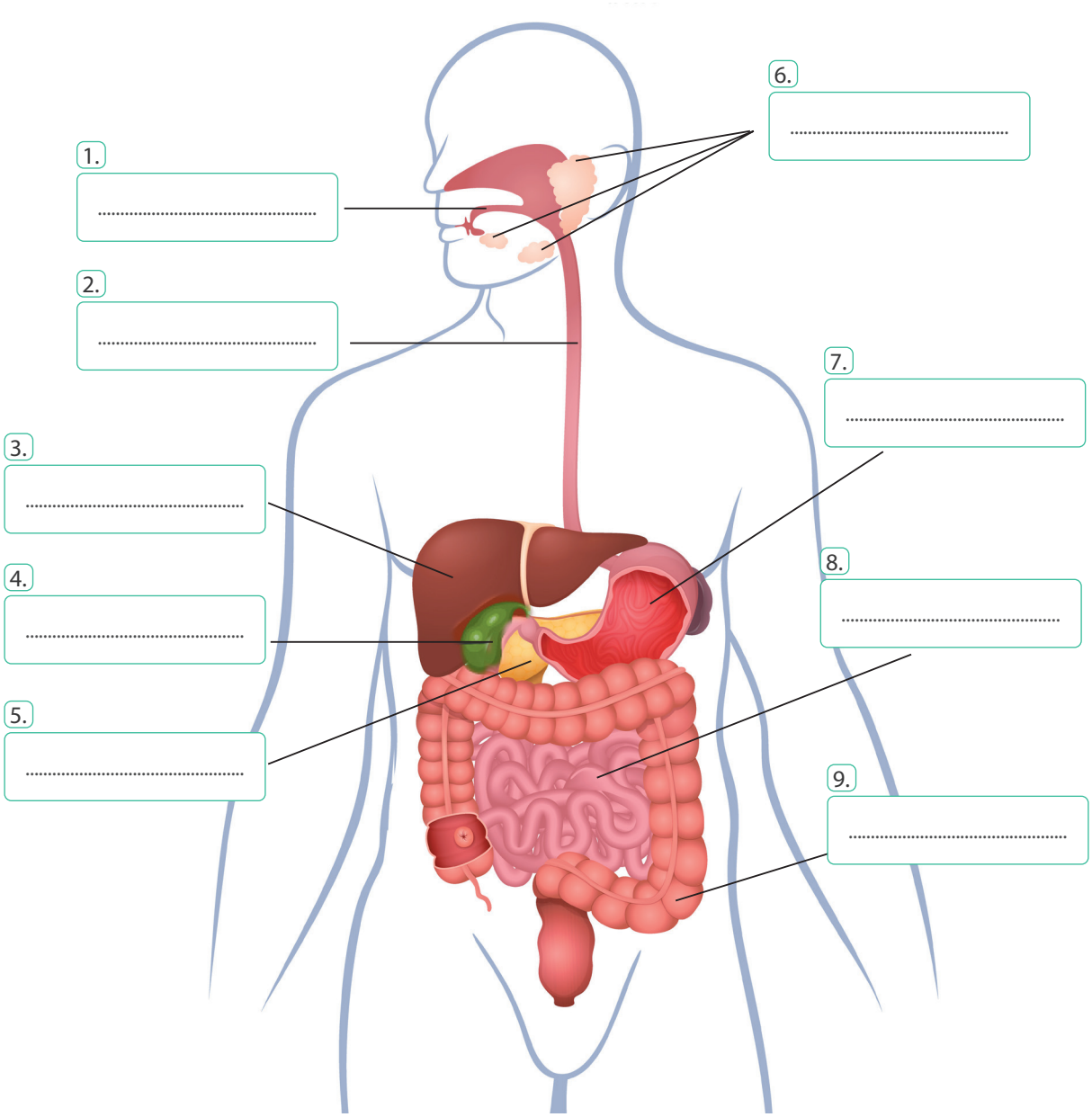

2. SİNDİRİME YARDIMCI ORGAN VE BEZLER

2. 1. Tükürük Bezleri (Glandulae Salivariae)

Tükürük bezleri tarafından günde ortalama 1-1,5 litre kadar tükürük üretilir. Parasempatik sinirler tükürük salgısını artırırken sempatik sinirler tükürük salgısını azaltır.

Tükürükte su, çeşitli mineraller, lizozim, laktoferrin, antikor, prolinden zengin proteinler ile amilaz ve mukus bulunur. Prolinden zengin proteinler, diş minesinin yapımı ve korunmasına yardım eder. Amilaz karbonhidrat sindirimini başlatır. Antikorlar, laktoferrin ve lizozim mikroplara karşı etkilidir. Mukus ise ağzın nemli kalmasını, besinlerin birbirine yapışmasını ve kayganlığı sağlar.

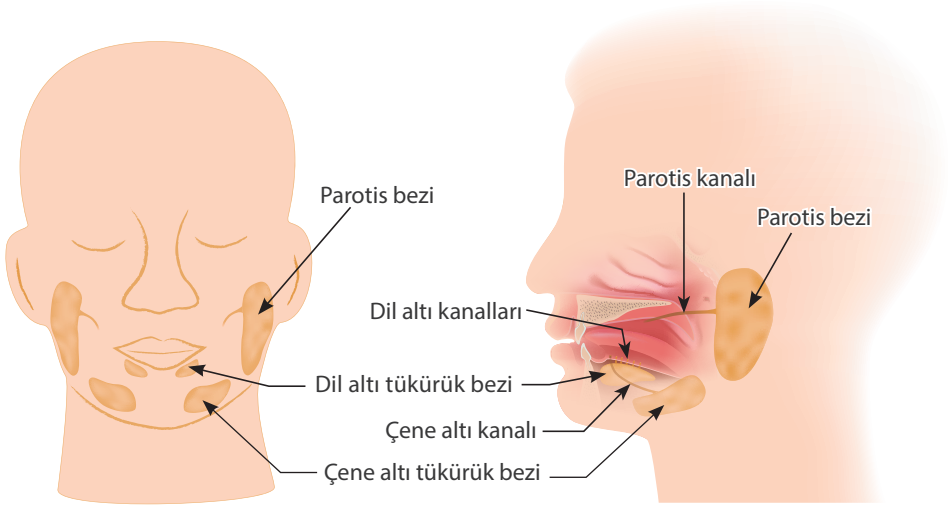

Görsel 7.18: Tükürük bezleri

Tükürük bezleri, ağız boşluğu etrafında ve ağız mukozasında yerleşmiş olup majör ve minor olmak üzere iki gruba ayrılır:

- **Major Tükürük Bezleri:** Organ şeklinde özelleşmiş bezlerdir. Bu bezler salgılarını kanallar ile ağız boşluğuna boşaltır. Sağ ve solda ikişer tane olup bulundukları yere göre isim alırlar (Görsel 7.18):
  - **Kulak Altı Tükürük Bezi (Gl. Parotis):** Majör tükürük bezlerinin en büyüğüdür. Kulağın alt ve ön kısmına yerleşmiştir. Seröz hücrelerden oluştuğu için salgıladığı tükürüğün içeriğinde diğerlerinden daha fazla amilaz (pityalin) bulunur.
  - **Çene Altı Tükürük Bezi (Gl. Submandibularis):** Ağız tabanında, alt çene kemiğinin iç kısmında yer alır. Yapısında seröz ve müköz hücreler bulunur. Salgıladığı tükürüğün içeriğinde diğer maddelere ilave olarak mukus ve az miktarda amilaz bulunur.
  - **Dil Altı Tükürük Bezi (Gl. Sublingualis):** Majör tükürük bezlerinin en küçüğüdür. Dilin altında yer alır. Yapısında seröz ve müköz hücreler bulunur. Salgıladığı tükürüğün içeriği, submandibular bez gibidir.
- **Minor Tükürük Bezleri:** Bulundukları bölgelere göre isim alır (dudak, yanak, damak, dil bezleri gibi). Sayıları ortalama 700-1.000 arasındadır.

Tükürüğün Görevleri

- Ağız içini sürekli yıkayarak temizler ve ağız mukozasının ıslak ve kaygan olmasını sağlar. Ağız mukozasının ıslak olması konuşmayı kolaylaştırır.
- Besinlerin ağız mukozasında ıslatılarak lokma hâline gelmesini sağlar ve yutma işlemini kolaylaştırır.
- Mikroorganizmaların çoğalmasını engeller.
- Karbonhidrat sindirimini başlatır.
- Dişleri korur.
- Ağız kokusuna neden olan bakterilerin üremesini engelleyerek ağız kokusunu önler.
- Oluşturduğu ıslak ortam hem besinlerin tadının alınabilmesini sağlar hem de tat tomurcuklarını sürekli temizleyerek yeni tatlar için hazırlar.

2. 2. Karaciğer (Hepar)

Karaciğer karın boşluğunun sağ üst bölümünde, diyafragmanın altında, mide ve enine kolonun üzerinde yer alır. Rengi koyu kırmızı ile kahverengi arasındadır. Ağırlığı 1,5-2 kg arasında olup vücuttaki iç organların en büyüğüdür. Karaciğerin metabolizmayla, bağışıklıkla ve toksinlerin etkisizleştirilmesi ile ilgili pek çok görevi vardır (Görsel 7.19).

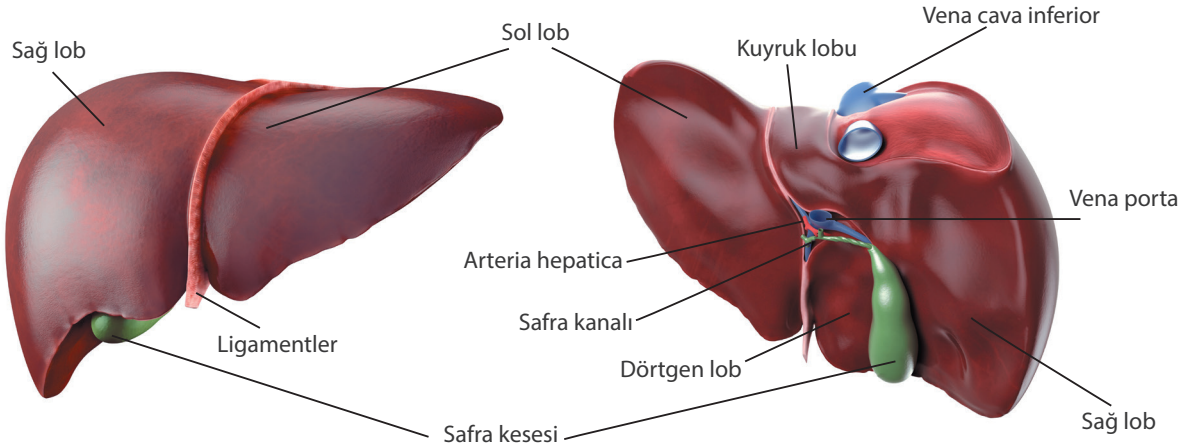

Görsel 7.19: Karaciğer

2. 2. 1. Karaciğerin Yapısı

Karaciğer, sindirim kanalından emilen besinlerin ulaştığı ilk organdır. Yapı itibarıyla yumuşak bir dokuya sahiptir. Çok büyük bir kısmı peritonla sarılıdır. Peritonun altında bağ dokudan oluşan **Glisson kapsülü** bulunur. Alt kısmındaki H harfine benzeyen oluklarla sağ, sol, kuyruk ve dörtgen olmak üzere dört loba ayrılır. Önde ise sağ ve sol lob belirgindir. Alt kısmındaki **karaciğer kapısı**ndan (porta hepatis) damarlar giriş çıkış yapar. Karaciğer, büyük bir bölümü alınsa bile kendini yenileyebilme yeteneğine sahiptir. Vücudun hem arteriyel hem de venöz kan alan tek organıdır. Arteriyel kan hepatik arter, venöz kan ise portal ven tarafından getirilir. Portal ven; mide, ince bağırsak, kalın bağırsak, dalak ve pankreastan gelen tüm kanı karaciğere taşıyan ana damardır. Böylece yeni emilmiş tüm içerik önce karaciğere getirilmiş olur. Vena hepatica, hepatik arter ve portal venle gelen kanı dolaşıma döndürür.

2. 2. 2. Karaciğerin Görevleri

- **Metabolizma:** Protein, yağ ve karbonhidrat metabolizmasına katılır.
  - Glikozun fazlasını glikojen hâlinde depo eder. Kanda glikoz miktarı düştüğünde karaciğerde depolanan glikojen, glikoza dönüştürülerek kana verilir.
  - Yağ dokudaki yağların dolaşıma verilmesini sağlar. Kolesterol sentezler, protein ve karbonhidratların yağlara dönüşümünü sağlar. Safra üreterek yağ sindirimine katkı sağlar.
  - Plazma proteinleri, pıhtılaşma faktörleri, pıhtılaşmayı engelleyen heparin ve çeşitli taşıyıcı proteinlerin sentezini yapar.
  - A, D, K ve B12 vitaminleri ile demir ve bakır gibi mineralleri depolar.
- **Toksinlerin Etkisizleştirilmesi (Detoksifikasyon)**
  - Karaciğer, protein metabolizması sonucu açığa çıkan toksik amonyağın büyük bölümünü (üre döngüsü ile) karbondioksitle birleştirerek üreye çevirir.
  - Etanolü başka maddelere dönüştürerek etkisiz hale getirir.
  - Bazı ilaçların metabolizması ve atılmasında rol alır.
- **Bağışıklık (İmmün) ve Diğer İşlevler**
  - Karaciğerde bulunan Kupffer hücreleri intestinal yoldan portal dolaşımla gelen bakterileri fagosite ederek ortadan kaldırır. Ayrıca yaşlanmış ve hasarlı eritrositleri de parçalayarak dolaşımdan uzaklaştırır.
  - Embriyo döneminde alyuvar üretir.

2. 3. Safra Kesesi

Karaciğerin altında, armut şeklinde, 7-10 cm uzunluğunda bir organdır. Hacmi 30-50 ml kadardır; fakat bunun on katına kadar safrayı yoğunlaştırıp depo edebilir. Karaciğerde üretilen safrayı depolayarak yoğunlaştırır. Safranın pH'ı 7,8 olup bileşiminde bilirubin, safra asitleri, kolesterol, fosfolipitler ve elektrolitler bulunur (Görsel 7.20).

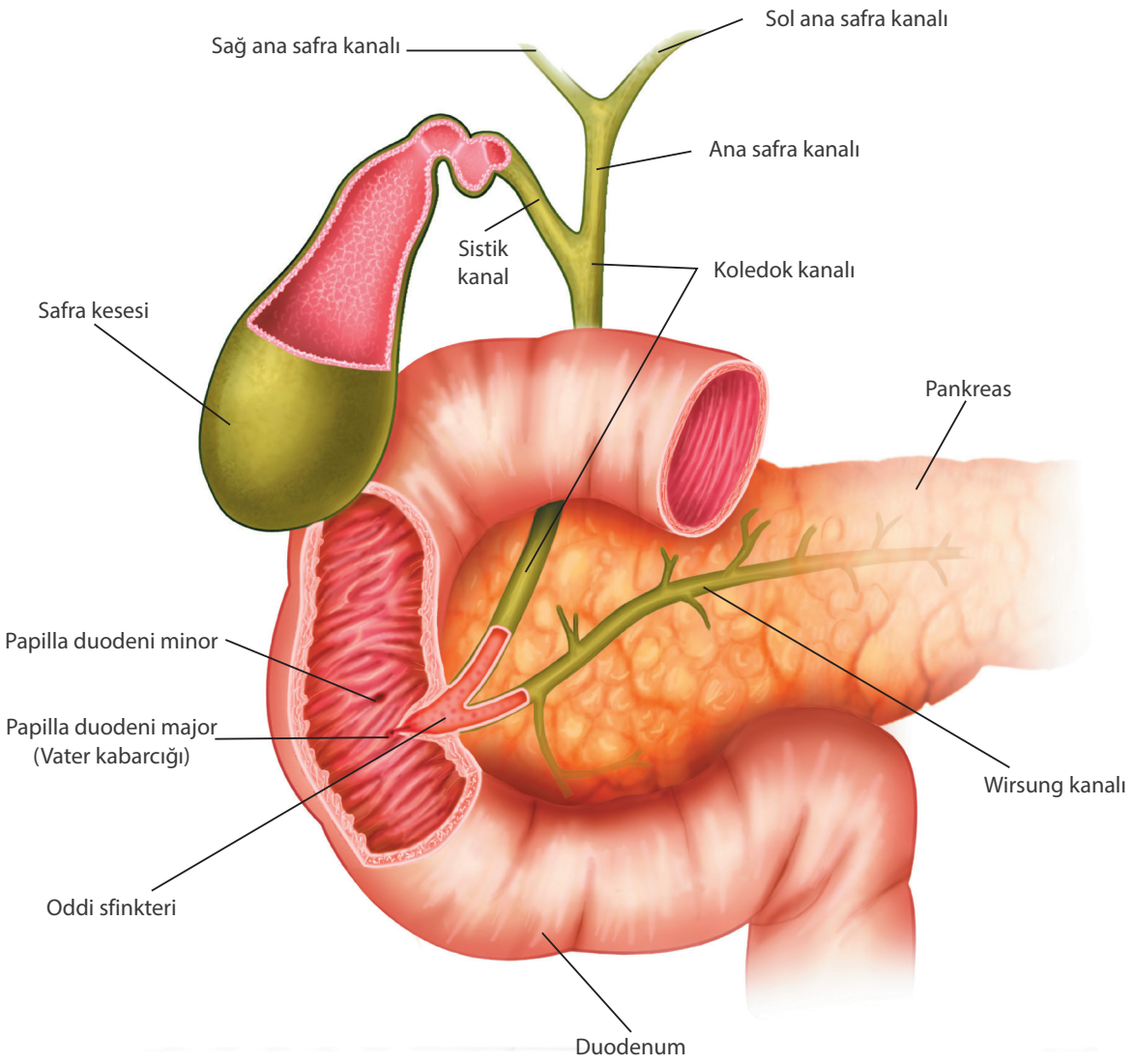

Görsel 7.20: Safra kesesi ve pankreas

Safranın Görevleri

- Büyük yağ moleküllerinin küçük parçalara ayrılmasını sağlayarak mekanik sindirimi sağlar.
- Safra tuzları parçalanan yağların yapısına katılıp onların ince bağırsaktan emilimini kolaylaştırır.
- Bilirubin gibi yıkım ürünlerinin uzaklaştırılmasında rol oynar.
- Safra pigmentleri dışkıya renk verir.
- Lipaz enziminin etkinliğini arttırır.
- Yüksek pH ve içeriğindeki bikarbonat ile asidik mide içeriğinin nötralize edilmesinde rol alır.

2. 4. Pankreas Bezi (Gl. Pancreaticus)

Midenin arka alt yanında, baş kısmı duodenum kavsi içine yerleşmiş olup dalağa kadar uzanır. Yaprak biçiminde, 15-20 cm uzunluğunda, 70-80 g ağırlığında bir organdır (Görsel 7.21). Hem iç salgı (endokrin) hem de dış salgı (ekzokrin) yapan karma bir bezdir. Yapısının büyük kısmını oluşturan **asinar** bölümünde, sindirim için çok değerli enzimler salgılanır. **Langerhans adacıkları** denilen diğer bölümündeyse çeşitli hormonlar salgılanır.

Pankreas salgısının oluşumunda **sekretin** ve **kolesistokinin** hormonları etkilidir. Sekretin, asinar hücrelere bikarbonat içeren, kolesistokinin ise sindirim enzimleri içeren salgı yaptırır. Pankreas sıvısı, Wirsung kanalı ile vater kabarcığından duodenuma dökülür.

Pankreas sıvısı içinde; karbonhidratların sindiriminde görevli **amilaz**, yağların sindiriminde görevli **lipaz**, proteinlerin sindiriminde görevli **tripsinojen, kimotripsinojen, prokarboksipeptidaz** ve nükleik asitlerin sindiriminde görevli **nükleaz enzimleri** ile **bikarbonat iyonları** bulunur.

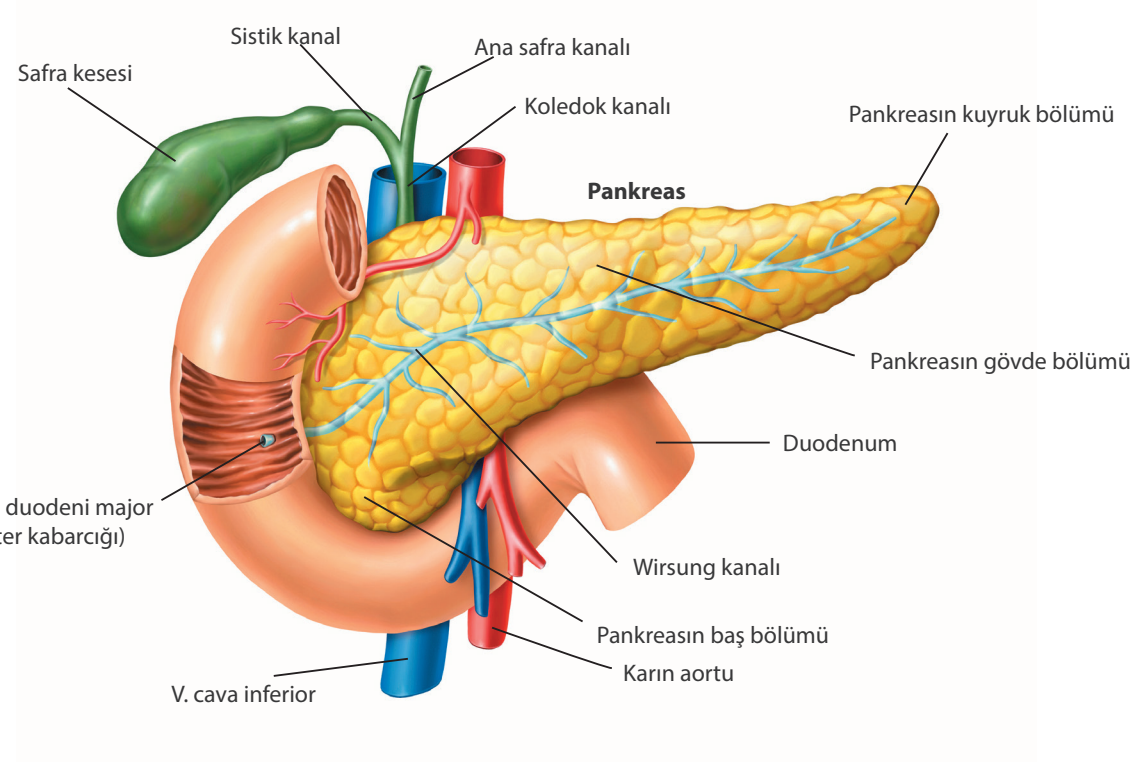

Görsel 7.21: Pankreasın yapısı

Pankreasın Görevleri

- Dış salgı olarak protein, karbonhidrat ve yağ sindiriminde görevli enzimleri üretir.
- İç salgı olarak çeşitli hormonlar üretir (insülin, glukagon vb.).

Sıra Sizde

Karaciğer, safra kesesi ve pankreası maket üzerinde gösteriniz.

3. SİNDİRİM SİSTEMİ İLE İLGİLİ TERİMLER

3. 1. Sindirim Sistemine İlişkin Anatomik ve Tanısal Terimler

3. 1. 1. Sindirim Sistemine İlişkin Anatomik Terimler

- **Appendix vermiformis (Apandis):** Kör bağırsak üzerindeki parmaksı uzantı.
- **Bucca:** Yanak.
- **Cholecyst:** Safra kesesi.
- **Dentes desidua:** Süt dişleri.
- **Dentes permanentes:** Kalıcı dişler.
- **Dentes:** Dişler.
- **Ductus choledochus:** Koledok kanalı.
- **Ductus cysticus:** Sistik kanal.
- **Ductus pancreaticus (Wirsung kanalı):** Pankreas kanalı.
- **Frenulum linguae:** Dili ağız tabanına bağlayan bağ.
- **Gingiva:** Diş eti.
- **Glandula salivaria:** Tükürük bezi.
- **Hepar:** Karaciğer.
- **Hepatocyte:** Karaciğer hücresi.
- **Mesenterium (Mezenter):** Bağırsak askısı, ince bağırsağı saran ve karın arka duvarına bağlayan periton kıvrımı.
- **Palatum:** Damak.
- **Parenchyma:** Karaciğerin karaciğer hücrelerinden yapılmış işlevsel kısmı.
- **Pharynx:** Yutak.
- **Tonsilla pharyngealis:** Yutak bademcikleri.
- **Uvula:** Küçük dil.

3. 1. 2. Sindirim Sistemine İlişkin Tanısal Terimler

- **Achalasia (Akalazya):** Alt özofagus sfinkterinin gevşeyememesi.
- **Anal fissura:** Anüste oluşan yarıklar.
- **Anal fistula:** Makatın iç yüzü ile makatın dışındaki cilt arasında bulunan iltihaplı kanal şeklindeki anormal bağlantı.
- **Anorectal abscess:** Anüs çevresinde oluşan apse.
- **Appendicitis:** Apandisin iltihabı.
- **Cheilitis:** Dudak iltihabı.
- **Cholecystitis:** Safra kesesi iltihabı.
- **Colitis:** Kolon iltihabı.
- **Enteritis:** İnce bağırsak iltihabı.
- **Femoral hernia:** Kasık alt bölgesinde (uyluk üst bölgesinde), femoral arterin (uyluk atardamarı) yanında meydana gelen fıtık.
- **Gastritis:** Mide iltihabı.
- **Gingivitis:** Diş eti iltihabı.
- **Glossitis:** Dil iltihabı.
- **Hemorrhoids:** Anal kanal duvarında bulunan venlerde genişleme.
- **Hepatic abscess:** Karaciğer apsesi.
- **Hepatic cirrhosis:** Karaciğerin büyümesi, işlevlerinin körelmesi ile ortaya çıkan bir hastalık.
- **Hepatitis:** Karaciğer iltihabı.

- **Hepatocellular carcinoma:** Karaciğer kanseri.
- **Hepatomegali:** Karaciğer büyümesi.
- **Hiatus hernia:** Midenin diyafragmayı zorlayarak özofagus deliğinden yukarıya doğru çıkması.
- **Icterus:** Sarılık.
- **Ileus:** Bağırsak tıkanması.
- **Incisional hernia:** Ameliyat sonrası kesi yerinde ortaya çıkan fıtık.
- **Inguinal hernia:** Kasık fıtığı.
- **Intestinal intoxication:** Toksik nitelikteki metabolizma artıklarının bağırsaktan emilerek kan ve dokulara geçmesi sonucu görülen zehirlenme.
- **Intoxication:** Zehirlenme.
- **Malabsorption:** Emilim bozukluğu.
- **Oesophagitis:** Yemek borusu iltihabı.
- **Özofagus divertikülü:** Özofagus duvarının bir yerinden dışarıya doğru cep şeklinde kese oluşması.
- **Pancreatitis:** Pankreas iltihabı.
- **Paralytic ileus:** Bağırsak kaslarındaki felç nedeniyle, mekanik bir tıkanma olmamasına rağmen, bağırsak içeriğinin ileriye doğru hareket edememesi.
- **Peritonitis:** Peritonun iltihabı.
- **Polyp:** Bağırsak lümenine sarkan saplı ya da sapsız kitle.
- **Stomatitis:** Ağız boşluğunu çevreleyen mukozanın iltihabı**.**
- **Umbilical hernia:** Göbek fıtığı.
- **Ülseratif kolit:** Kalın bağırsakta ülserlerle ortaya çıkan bir hastalık.

3. 2. Sindirim Sistemi Semptomlarına İlişkin Tıbbi Terimler

- **Anorexia:** Yemek yiyememe durumu.
- **Aphagia:** Yutamama, yutma refleksinin kaybı.
- **Colic:** İçi boş organlarda birdenbire nöbet tarzında gelen ağrılı kasılmalar.
- **Constipation:** Kabızlık.
- **Diarrhea (Diyare):** İshal.
- **Dyspepsia:** Hazımsızlık, sindirim bozukluğu.
- **Dysphagia (Disfaji):** Yutma güçlüğü.
- **Halitosis:** Nefesin kötü kokması.
- **Hematemesis:** Mide kanaması sonucu kusulan kan.
- **Hematochezia:** Kanlı dışkı.
- **Hyperperistalsis:** Peristaltik hareketlerde artış.
- **Melena:** Sindirilmiş kan bulunan katrana benzer koyu siyah renkli dışkı.
- **Meteorism:** Gaz nedeniyle karın şişliği.
- **Obesity (Obezite):** Vücutta aşırı yağ toplanması, şişmanlık.
- **Obstruction:** İçi boş organlarda tıkanma, engel.
- **Penetration:** Nüfuz etme, delip içine girme. Bir yaranın ilerleyerek komşu organa ulaşması.
- **Perforation:** İçi boş bir organın yırtılması.
- **Polyphagia:** Çok yeme.
- **Regurgitation:** Mide içeriğinin yemek borusuna geri gelmesi.

UYGULAMA FAALİYETİ 2

Aşağıdaki yönergeye göre sindirim sistemi semptomlarına ilişkin kart oyunu hazırlayarak arkadaşlarınızla oynayınız.

KART OYUNU

MALZEME
- 20 adet kart

OYUNUN ÖZELLİKLERİ
- 20 adet karttan oluşmaktadır.
- Kartlar kartvizit büyüklüğünde olmalıdır.
- Sınıf içerisinde eğlenirken öğrenmeyi ve pratik yapmayı sağlar.
- Anatomi ve Fizyoloji dersi konularına uygundur.
- Kazanımlara göre hazırlanmıştır.

NASIL HAZIRLANIR?

Aşağıda verilen örneklerdeki gibi kartın üst kısmına cevap, alt kısmına başka bir semptoma ait soru yazılarak kartlar hazırlanır.

Hazırlanacak kart örnekleri:

İLK KART		SON KART
	Dysphagia	
" Yutma güçlüğüne ne ad verilir?"	**"Çok su içmeye ne ad verilir?"**	*Polydipsia*

NASIL OYNANIR?
- Hazırlanan kartlar öğrencilere karışık bir şekilde dağıtılır.
- İlk karta sahip olan öğrenciden oyuna başlaması istenir. İlk öğrenci karttaki soruyu sınıfa yöneltir.
- İlk sorulan sorunun cevabı kimdeyse o öğrenci cevabı söyler ve kartındaki soruyu sınıfa yöneltir.
- Son karta sahip olan öğrenciye kadar böyle devam edilir. Son karta sahip olan öğrenci cevabı söyler ve oyun biter.

7. ÖĞRENME BİRİMİNİN ÖLÇME DEĞERLENDİRME ÇALIŞMALARI

A) Aşağıdaki cümleleri dikkatlice okuyarak boş bırakılan yerlere doğru sözcüğü yazınız.

1. ..... hormonu midenin salgı yapmasını sağlar.
2. İnce bağırsağın iç yüzeyinde ..... adı verilen emilim yüzeyini artıran dalgalı kıvrımlar bulunur.
3. Pankreas sıvısı içinde karbonhidrat sindiriminde görevli ....., yağ sindiriminde görevli ..... ve protein sindiriminde görevli çeşitli enzimler ile bikarbonat iyonları bulunur.
4. Safra, koledok kanalı ile pankreas enzimleri ise Wirsung kanalı ile getirilerek ..... duodenuma dökülür.
5. Amonyak karaciğerde karbondioksitle birleştirilerek ..... dönüştürülür.
6. Kalın bağırsakta boğumlardan oluşan bir yapı vardır. Bu boğumlara ..... denir.
7. En dışta bulunan ve dişin taç kısmını örten, sert tabakaya .....; en içte bulunan, sinir ve bağ dokudan oluşan tabakaya ise ..... adı verilir.
8. Yutkunma sırasında ....., soluk borusunu kapatarak besinlerin yemek borusuna geçişini sağlar.

B) Aşağıdaki çoktan seçmeli soruları okuyunuz ve doğru seçeneği işaretleyiniz.

9. Ağızda karbonhidratların kimyasal sindirimini yapan enzim hangisidir?

A) Amilaz
B) Lipaz
C) Lizozim
D) Tripsinojen
E) Nükleaz enzimleri

10. Pankreastan salgılanan tripsinojeni hangi enzim aktifleştirir?

A) Tripsin
B) Karboksipeptidaz
C) Safra
D) Kimotripsinojen
E) Enterokinaz

11. Mide mukozasından salgılanan, mide yüzeyini nemli ve kaygan tutarak koruyan salgı hangisidir?

A) Tükürük
B) İntrinsik faktör
C) Pepsin
D) Mukus
E) Aminopeptidaz

12. Besinlerin mekanik olarak parçalanmasında görevli tomurcuklar hangisidir?

A) Papilla vallatae
B) Papilla foliatae
C) Papilla fungiformes
D) Papilla duodeni
E) Papilla filiformes

13. Aşağıdakilerden hangisi sindirime yardımcı organ ve bezlerden değildir?

A) Karaciğer
B) Pankreas
C) Mide
D) Safra kesesi
E) Tükürük bezi

14. Yapısında bir kapak bulunan ve ince bağırsaktan kalın bağırsağa madde geçişinin daima tek yönlü olmasını sağlayan, ince bağırsağın son bölümü hangisidir?

A) Pylor
B) Jejunum
C) Duodenum
D) İleum
E) Rektum

15. Midenin duodenuma bağlandığı bölüm neresidir?

A) Caecum
B) Pylor
C) Corpus
D) Cardia
E) Fundus

16. Yumuşak damağın arkasında bulunan, yutkunma esnasında geriye doğru giderek yumuşak damakla birlikte besinlerin nazofarenkse doğru gitmesine engel olan küçük oluşum hangisidir?

A) Lingua
B) Yutak
C) Uvula
D) Gırtlak
E) Dentis

17. Vücudun deposu olarak görev yapan, heparin üreten, gerektiğinde glikojeni glikoza dönüştürerek kana veren organ hangisidir?

A) Karaciğer
B) Pankreas
C) Mide
D) Safra kesesi
E) Tükürük bezi

18. Aşağıdakilerden hangisi enzim bulunmadığı için insanlar tarafından sindirilemez?

A) Nişasta
B) Selüloz
C) Glikojen
D) Maltoz
E) Dekstrin

19. Aşağıdakilerden hangisi kesici dişlerle küçük azı dişleri arasında bulunan ve besinlerin koparılmasını sağlayan dişlerdir?

A) Dentes incisivi
B) Dentes canini
C) Dentes premolares
D) Dentes molaris
E) Süt dişleri

20. İleoçekal kapağın altında, karın boşluğunun sağ alt kısmında bulunan solucan şeklindeki lenfoit oluşuma ne ad verilir?

A) Taenia coli
B) Haustra coli
C) Villus
D) Plika
E) Appendix vermiformis

21. Aşağıdakilerden hangisi safranın görevlerinden biri değildir?

A) Büyük yağ moleküllerinin küçük parçalara ayrılmasını sağlar.
B) Bilirubin gibi yıkım ürünlerinin uzaklaştırılmasını sağlar.
C) Kan şekerini yükseltir.
D) Safradaki pigmentler dışkıya renk verir.
E) Lipaz enziminin etkinliğini artırır.

22. Aşağıdakilerden hangisi kulağın alt ve ön kısmına yerleşmiş, salgıladığı tükürük içeriğinde daha fazla pityalin bulunan tükürük bezidir?

A) Glandulae parotis
B) Glandulae labialis
C) Glandulae submandibularis
D) Glandulae lingualis
E) Glandulae sublingualis

NOT: *Cevaplarınızı cevap anahtarıyla karşılaştırınız. Yanlış cevap verdiğiniz ya da cevap verirken tereddüt ettiğiniz sorularla ilgili konuları veya faaliyeti geri dönerek tekrarlayınız. Cevaplarınızın tümü doğru ise bir sonraki öğrenme birimine geçiniz.*

8.
ÖĞRENME BİRİMİ

ÜRİNER SİSTEM

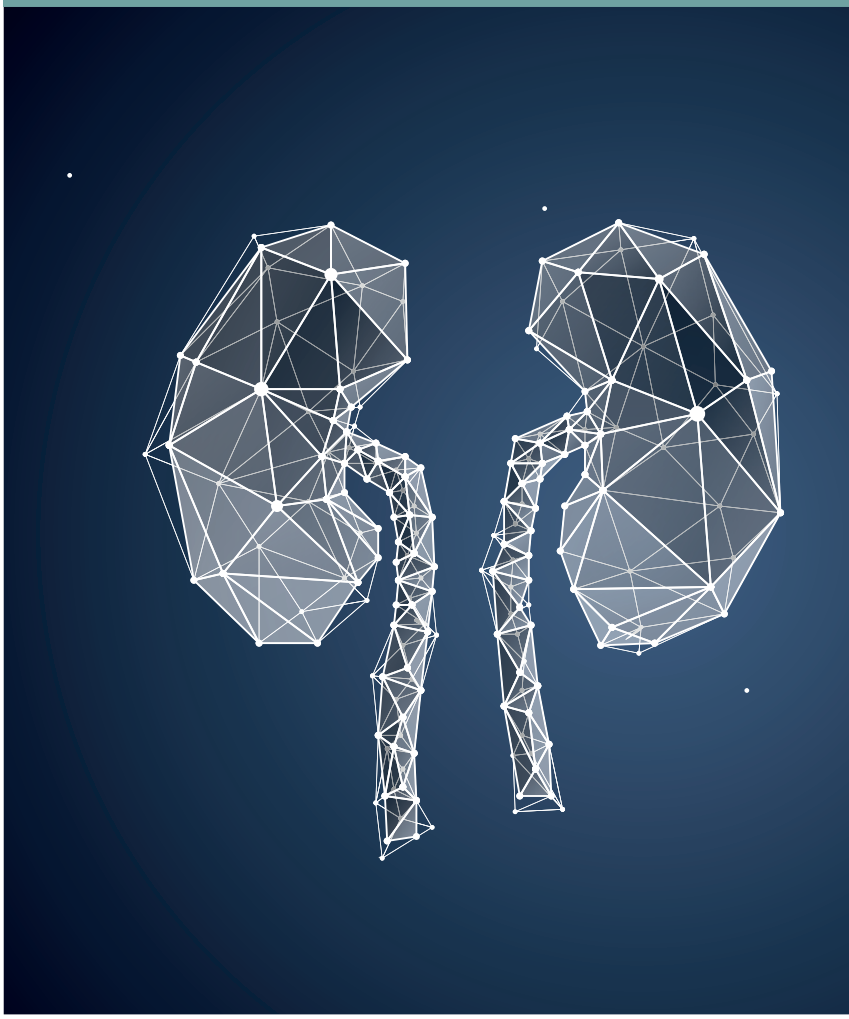

ÖĞRENME BİRİMİ KONULARI

1. BÖBREKLERİN YAPISI
2. ÜRETER, ÜRETRA VE MESANENİN YAPISI
3. ÜRİNER SİSTEME AİT TIBBİ TERİMLER

TEMEL KAVRAMLAR

- Böbrek
- Nefron
- Mesane
- Üreter
- Üretra
- İdrar

NELER ÖĞRENECEKSİNİZ?

- Böbreklerin yapısı ve işlevini
- İdrar oluşumunu
- Üreterlerin yapısı ve işlevini
- Mesanenin yapısı ve işlevini
- Üretranın yapısı ve işlevini
- Üriner sistemle ilgili çok kullanılan tıbbi terimleri

HAZIRLIK ÇALIŞMALARI

- Böbrek nakli insan hayatı için neden önemlidir? Araştırınız.
- Çevrenizde diyaliz için hastaneye giden insanlar var mı? Varsa onlardan birisiyle konuşarak yaşadıkları sorunları sınıfınızdaki arkadaşlarınızla paylaşınız.
- Çocuklarda tuvalet eğitimine ne zaman başlanmalıdır? Araştırınız.
- Hangi durumlarda idrarın rengi ve kokusu değişir? Araştırınız.

1. BÖBREKLERİN YAPISI

Hayatın devamı için metabolizma atıklarının vücuttan uzaklaştırılması zorunludur. Böbrekler idrar oluşturarak kandaki metabolizma atıklarını, vücuttaki fazla suyu ve fazla elektrolitleri uzaklaştırır. Kanın süzülerek metabolik atıkların idrarla atılmasını sağlayan sisteme **boşaltım** ya da **üriner sistem** (systema urineria) denir.

Üriner sistem; **böbrekler** (ren), **idrar boruları** (ureter), **idrar kesesi** (mesane, vesica urinaria) ve **idrar kanalı**ndan (urethra) oluşur (Görsel 8.1).

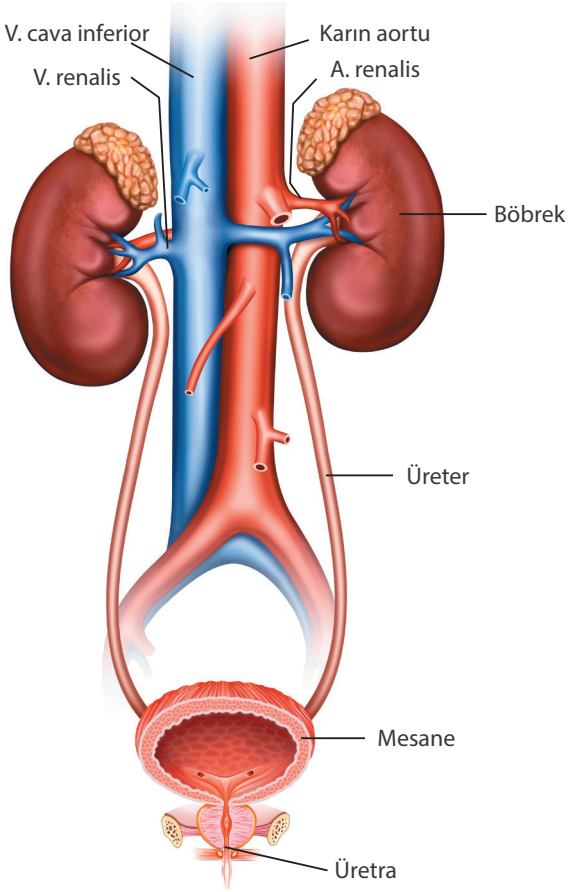

Görsel 8.1: Üriner sistem organları

1. 1. Böbreklerin Yapı ve İşlevi

1. 1. 1. Böbreklerin Yapısı

Latincede **ren** böbrek, **renes** böbrekler anlamına gelir. Her insanda iki böbrek bulunur. Böbrekler omurganın iki yanında, karın boşluğunun arka duvarına yaslanmış, T_{12}-L_3 omurlar hizasına yerleşmiştir. Fasulye biçiminde ve retroperitoneal (periton arkası) organlardır. Üst kısmına yerleşen adrenal bezle komşudur.

Her bir böbrek yaklaşık 11-12 cm boyunda, 6-7 cm eninde, 4 cm kalınlığında ve yaklaşık 150 g ağırlığındadır. Rengi morumsu kırmızıdır. Sağ böbrek sol böbreğe göre biraz daha aşağıda bulunur. Böbreklerin dış kısmı **fibröz kapsül** (capsula fibrosa) ile sarılmıştır. Fibröz kapsül ise **capsula adiposa** denilen kalınca bir yağ tabakası ile çevrelenmiştir. Bu kapsüller böbreklerin yerleştiği yere tutunmasına yardım eder. Yağ tabakası böbrekleri travmadan, soğuk ve sıcaktan korur.

Böbreklerin içe bakan taraflarında **hilum renalis** adı verilen derin bir çukurluk bulunur. Hilum renalisten böbreğe arteria renalis ve böbrek sinirleri giriş yaparken vena renalis, lenf damarları ve üreterler çıkış yapar.

Bir böbreğin enine kesiti incelendiğinde dışta **kabuk** (cortex renalis), içte **öz** (medulla renalis) ve hilum renalise uzanan bir boşluk (sinus renalis) bulunduğu görülür.

- **Korteks Renalis:** Böbreği çevreleyen dıştaki kısımdır. Korteksin medulladaki böbrek piramitleri arasına doğru uzanan bölümlerine **renal kolonlar** (Bertini sütunları) adı verilir.
- **Medulla Renalis:** Sayısı 8-10 arasında değişen, koni şeklinde piramitlerden oluşur. Bu piramitlere **pyramidas renalis** adı verilir. Piramitlerin hilum renalise doğru olan tepe kısmına **papilla renalis** denir. Papilla renaliste idrarın pelvise boşalmasını sağlayan kanallar bulunur. Bu kanallar calix renalis adı verilen yapılara açılır.

- **Sinüs Renalis:** Böbreğin iç orta kısmındaki boşluktur. Bu boşlukta **calix renalis minor, calix renalis major** ve **pelvis renalis** bulunur. Her bir papilla renalisin ucu minor kalikslere açılır. Minor kaliksler birleşerek majör kaliksleri, majör kaliksler birleşerek pelvis renalisi oluşturur. İdrar, kaliksler den ilerleyerek renal pelvise boşalır (Görsel 8.2).

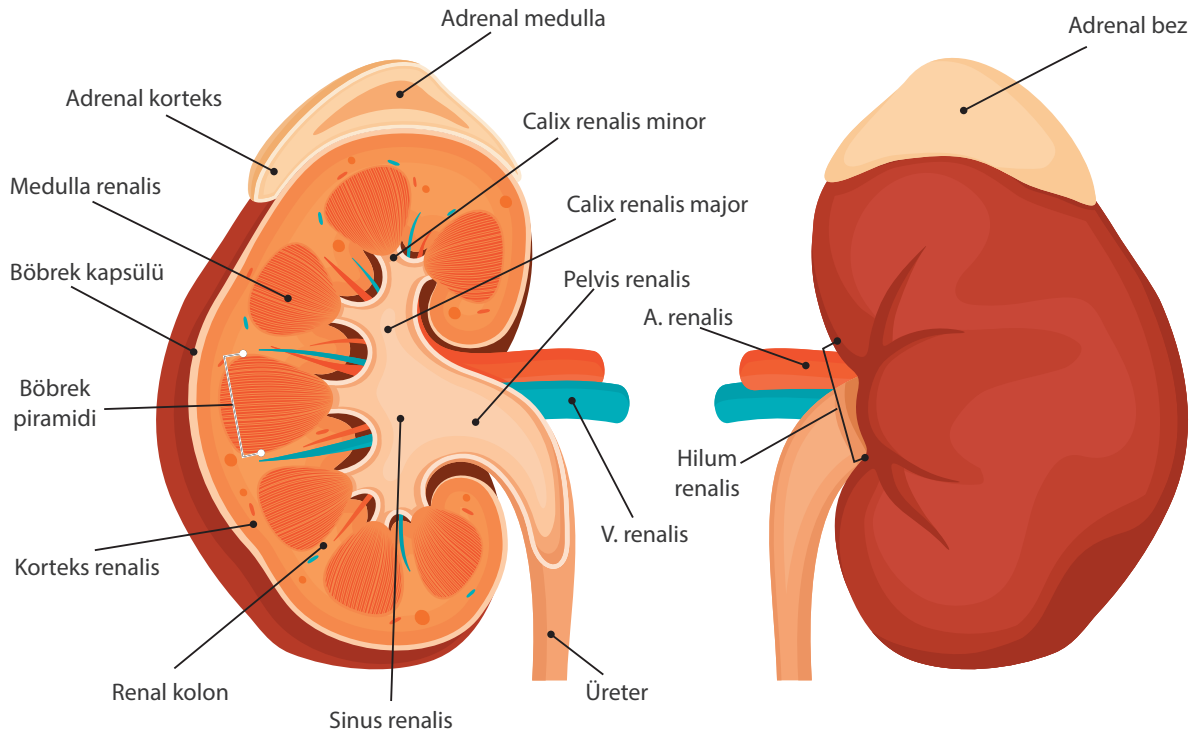

Görsel 8.2: Böbreğin yapısı

1. 1. 2. Böbreklerin İşlevi

Böbrekler kanı süzerek idrar oluşturan organlardır. Üreterler ile mesaneye getirilen idrar burada bir süre biriktirilir. Böbreklerin kandan temizlediği maddelerin başında proteinlerin yıkım ürünü olan **üre, kreatinin** ve **ürik asit** gelir.

Böbrekler, vücut sıvılarının hacim ve içeriğini ayarlayarak kan basıncını, iç ortamın pH'ını ve kanın elektrolit içeriğini düzenler. Ayrıca ilaçların ve toksik olabilecek yabancı maddelerin vücuttan atılmasını da sağlar.

Böbreğin Görevleri

- Vücudun sıvı ve elektrolit dengesinin korunmasını sağlar.
- Plazmanın hidrojen iyon konsantrasyonunu normal sınırlarda tutarak asit baz dengesini ayarlar.
- Üre, ürik asit, kreatinin gibi metabolik artık ürünlerinin atılmasını sağlar.
- İlaç, toksin ve bunların metabolitlerinin atılmasını sağlar.
- Ekstraselüler sıvı hacminin ve kan basıncının düzenlenmesini sağlar.
- Kemik iliğini uyaran eritropoietin hormonu salgılayarak eritrosit üretimini kontrol eder.
- D vitamininin dönüşümünü sağlayarak kan kalsiyum ve fosfat düzeyini dengeler.
- Bazı peptit hormonların (insülin, glukagon, kalsitonin vb.) yıkılmasını sağlar.

Biliyor musunuz?

Amonyak, en toksik (zehirli) boşaltım maddesidir. Atılması sırasında bol suya ihtiyaç duyulur. Bu boşaltım şekli suda yaşayan canlılarda görülür.

Üre, amonyaktan daha az toksiktir. Atılırken daha az su gerekir. Bu boşaltım şekli insanlar, memeli hayvanlar ve bazı balık türlerinde görülür.

Ürik asit, atılırken çok az suya ihtiyaç duyulur. Bu boşaltım şekli kuşlar, böcekler ve birçok sürüngende görülür.

1. 1. 2. 1. Böbreklerin Asit Baz Dengesine Etkisi

Böbrekler, homeostasis (iç denge) mekanizmasının devamında önemli bir yere sahiptir. Vücudun ihtiyacına göre birçok maddenin atılmasını ya da tutulmasını sağlar. Vücutta dengede tutulması gereken en önemli maddelerden biri **hidrojen iyonu**dur (H^+). Hidrojen iyonu, bulunduğu sıvılarda asitlilik değerini belirler ve **pH** (power of hydrogen) ile ifade edilir. 0-14 arasında bir değer alabilen pH için 7 değeri, nötr kabul edilir. Bir sıvıda hidrojen iyonu miktarı artarsa asitlilik de artar. Bu durumda pH azalır (7'nin altına düşer.). Tersine, bir sıvıda hidrojen iyonu miktarı azalırsa asitlilik de azalır. Bu durumda ise pH yükselir (7'nin üstüne çıkar.).

Hidrojen ve **bikarbonat** iyonları birbirinin tersi etki göstererek kanın pH dengesinin ayarlanmasından sorumludur. Kanda hidrojen iyon düzeyinin yükselmesi pH'ın düşmesine neden olur. Bu duruma **asidoz** denir. Bunun tersi durumda ise pH yükselir ve **alkaloz** oluşur. Her iki durum da önemli sağlık sorunlarına neden olabilir.

Metabolizma sonucu görülen asidozda, böbrekler devreye girerek kandan hidrojen iyonunun atılıp bikarbonat iyonlarının tutulmasını sağlar. Alkalozda ise böbrekler, hidrojen iyonlarının tutulup bikarbonat iyonlarının atılmasını sağlar. Böylece pH ve asit baz dengesi sağlanmış olur.

Kanın pH'ı 7,4'tür. Buna karşın idrarın pH'ı 4,5-8,0 arasında değişir. Kandan atılan hidrojen miktarı değişken olduğu için idrarın pH'ı da buna bağlı olarak değişir.

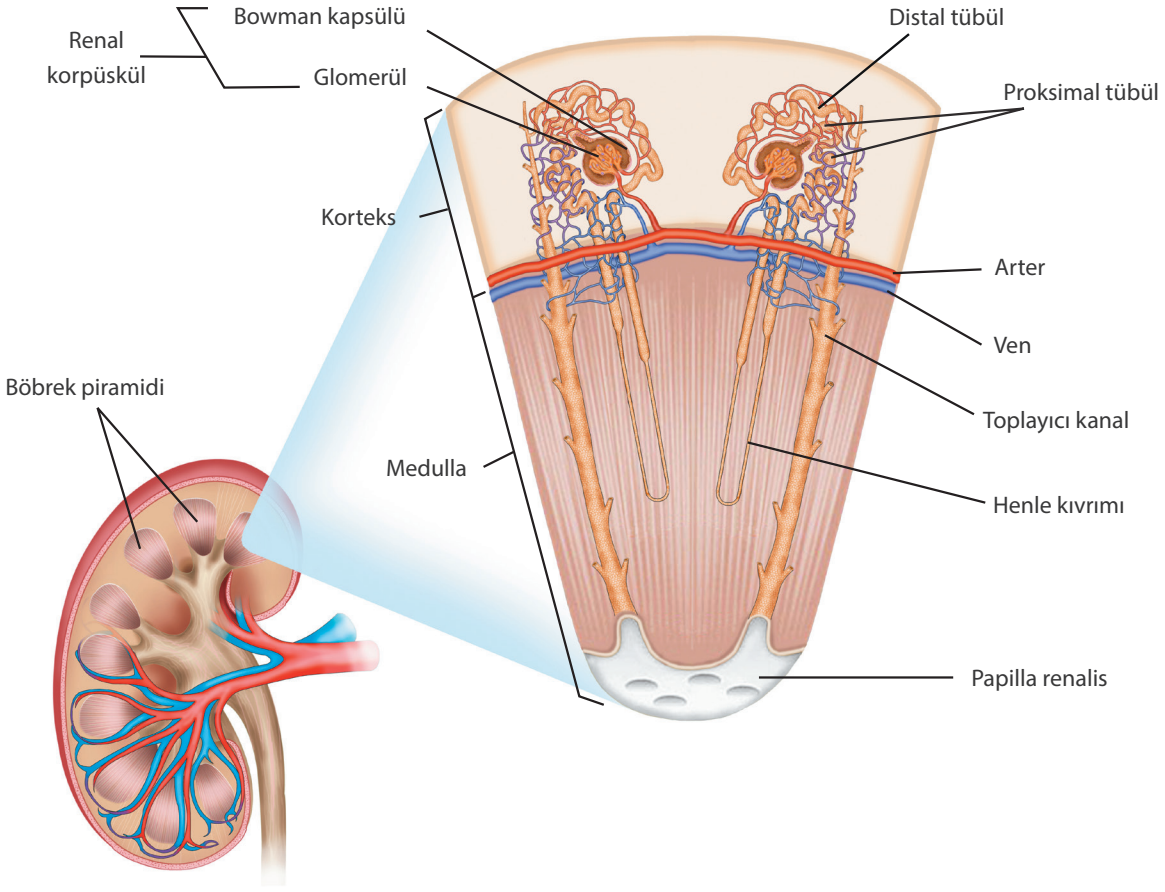

Görsel 8.3: Böbrek piramidi ve nefron

1. 1. 3. Nefronun Yapı ve İşlevi

Böbreklerde kanın süzülmesini sağlayan en küçük işlevsel birime **nefron** adı verilir. Her bir böbrekte bir milyondan fazla nefron bulunur. Nefron; **glomerül** (glomerulus), **Bowman kapsülü** ve **tübüller**den (tubulus) oluşur. Glomerül ile Bowman kapsülünün oluşturduğu yapıya **renal korpüskül** ya da **Malpighi korpüskülü** denir (Görsel 8.3).

1. 1. 3. 1. Glomerulus (Glomerül) ve Bowman Kapsülü

Süzülme işlevi için kanın nefronlara ulaştırılması gerekir. Nefrona kanı getiren arteriyol **afferent arteriyol** (getirici), kanı nefrondan götüren arteriyol ise **efferent arteriyol** olarak tanımlanır. İki arteriyol arasında bulunan ve Bowman kapsülü içine yerleşmiş olan kılcal damar yumağına **glomerül** denir. Afferent arteriyol, glomerül yumağını oluşturan kılcallara ayrıldıktan sonra tekrar birleşerek efferent arteriyole dönüşür. Efferent arteriyol Bowman kapsülünden sonra ilerleyerek tübüllerin etrafını saran sistemik kılcalları oluşturur. Kan sistemik kılcallardan venüllere oradan da vena renalise ulaşır.

Glomerül kılcalları sistemik kılcallara göre farklı özelliklere sahiptir. Vücudun başka hiçbir yerinde bu kılcallardan bulunmaz (Tablo 8.1).

Tablo 8.1:Glomerül Kılcalları ile Sistemik Kılcalların Karşılaştırılması

Glomerül Kılcalları	Sistemik Kılcallar
İki arteriyol (getirici ve götürücü) arasında yer alır.	Bir arteriyol ile bir venül arasında yer alır.
Kan basıncı, sistemik kılcalların kan basıncından yaklaşık iki kat fazladır. (60-70 mmHg)	Kan basıncı, glomerül kılcallarına göre daha düşüktür. (35 mmHg)
Kan basıncı glomerül bölümünün her yerinde aynıdır. (60 ⟶ 60 mmHg)	Kan basıncı, arteriyolden venüle doğru gidildikçe azalır. (35 ⟶15 mmHg)
Çift katlı yassı epitelden oluşur.	Tek katlı yassı epitelden oluşur.
Basıncın yüksek, por sayısının fazla olması nedeniyle madde geçirgenliği 100 kat daha fazladır.	Madde geçirgenliği daha azdır.
Yüksek kan basıncı nedeniyle sadece madde çıkışı (filtrasyon) olur. Madde geçişi kılcaldan Bowman kapsülüne doğru tek yönlü gerçekleşir.	Arteriyel tarafından madde çıkışı, venül tarafından madde girişi olur. Madde geçişi çift yönlüdür.

Glomerül kılcalları çift katlı olduğu için yüksek kan basıncına dayanıklıdır. Yapısındaki porların küçük olması nedeniyle plazma proteinleri ve kan hücreleri damar dışına çıkamaz.

Bowman kapsülü, nefronun tübül bölümünün başlangıcını oluşturur. Korteks bölgesindedir. İki kat epitel ile aralarındaki boşluktan oluşmuştur. Bu boşluğa **Bowman kapsül aralığı** denir. İçinde hava bulunan bir balona yumruk bastırıldığında yumruk glomerülü; balonun yumruğu saran katı, hava boşluğu ve dıştaki katı Bowman kapsülünü temsil eder. Bowman kapsülü böbrek tübülleriyle bağlantılıdır. Yüksek basınçla gelen kandaki metabolik atıklar (üre, ürik asit, kreatinin vb.) ile vücut için yararlı olan (su, elektrolitler, glikoz, amino asit vb.) maddeler glomerül kılcallarından Bowman kapsül aralığına süzülür.

Biliyor musunuz?

Böbrekler yapısında bulunan nefronları yenileyemez. Hastalık ya da yaşa bağlı olarak böbreklerdeki nefron sayısı giderek azalır. Kırk yaşından sonra normal olarak işlev gören nefron sayısı genellikle her 10 yılda yaklaşık %10 azalır. Seksen yaşındaki bir insanda kırk yaşına göre yaklaşık %40 daha az normal çalışan nefron bulunur. Nefronlardaki bu azalma hayati açıdan sorun oluşturmaz. Çünkü mevcut nefronlar, yeterli miktarda su, elektrolit ve metabolik atığın atılmasını sağlayabilir.

1. 1. 3. 2. Tübüller (Tubulus)

Tübüller; **proksimal tübül, Henle kıvrımı, distal tübül** ve **toplayıcı kanal** olmak üzere dörde ayrılır. Bunlardan proksimal tübül ile distal tübül kortekste, Henle kıvrımı ile toplayıcı kanal ise medulla bölümünde yer alır (Görsel 8.4).

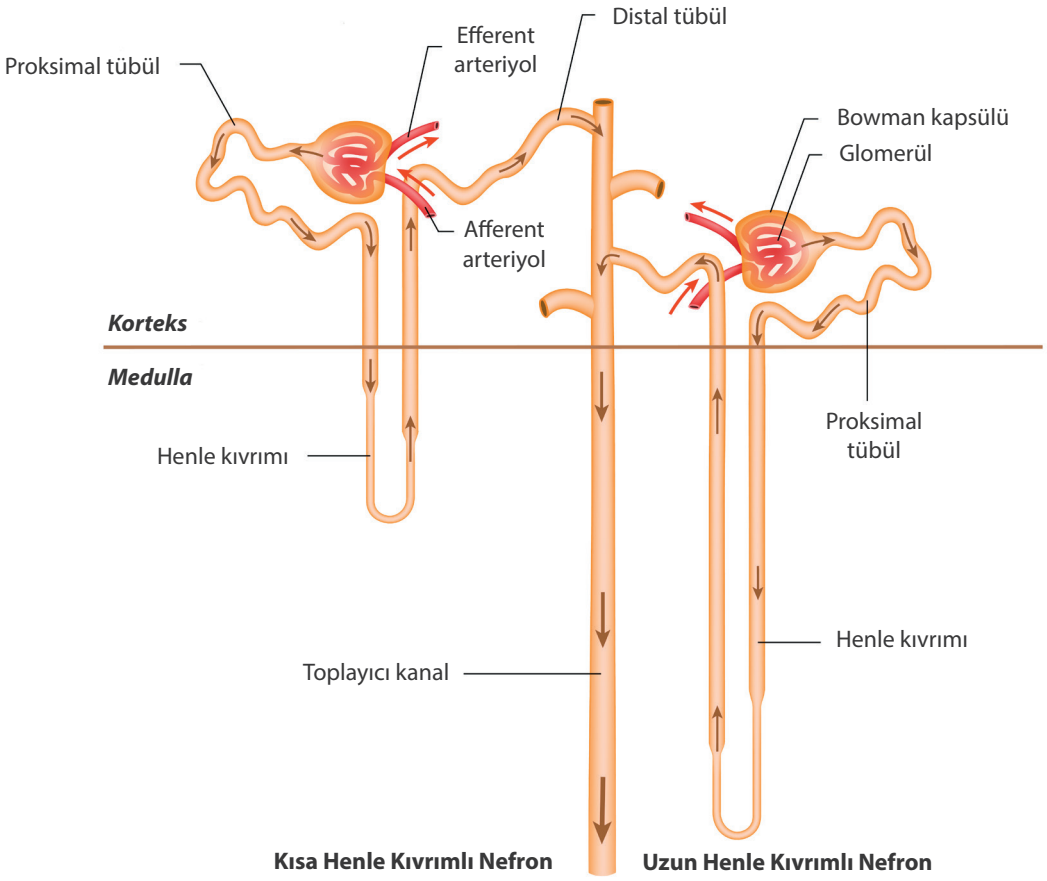

Görsel 8.4: Uzun ve kısa Henle kıvrımlı nefronlar ile nefronun yapısı

- **Proksimal Tübül:** Bowman kapsülünden sonra başlar ve Henle kıvrımında sonlanır. Tübüllerin en uzunudur.
- **Henle Kıvrımı (İnce Tübül):** Proksimal tübül ile distal tübül arasında bulunur. Henle kıvrımının **inen ince kol, çıkan ince kol** ve **çıkan kalın kol** bölümleri vardır. Henle kıvrımının uzunluğu değişken olmakla beraber bu kıvrım, idrarın yoğunlaştırılmasında çok önemli bir işleve sahiptir. Henle kıvrımı uzun olan canlılar, daha yoğun (konsantre) idrar oluşturabilir (çölde yaşayan hayvanlardaki gibi). İnsanlarda nefronların %25 kadarı uzun Henle kıvrımına sahiptir.
- **Distal Tübül:** Henle kıvrımı ile toplayıcı kanallar arasında yer alır. Çoğunlukla kıvrımlı bir yapısı vardır. Özelleşmiş hücrelerden oluşan **macula densa** distal tübülün başlangıç bölgesinde bulunur.
- **Toplayıcı Kanallar:** Toplayıcı kanallar; **birleştirici tübül, kortikal toplayıcı tübül** ve **toplayıcı kanal**dan oluşur. Birçok nefrondan gelen distal tübüller önce birleştirici tübüllere açılır. Birleştirici tübüller de korteks bölgesinden başlayıp medullaya doğru gittikçe kortikal toplayıcı tübül ve toplayıcı kanal şeklinde devam eder. Distal tübüllerden gelen süzüntü, bu kanallarda uğradığı değişimden sonra idrar hâline gelerek böbrek sinüslerine gönderilir.

TARTIŞINIZ

Nefron yapısı ve idrar özelliği bakımından çölde yaşayan hayvanların diğer hayvanlardan farklılıkları neler olabilir?

1. 2. İdrar Oluşumu

İdrar oluşumu **filtrasyon** (süzülme), **reabsorpsiyon** (geri emilim) ve **sekresyon** (aktif boşaltım) olmak üzere üç aşamada gerçekleşir (Görsel 8.5). Bu işlevlerin her biri vücudun ihtiyaçlarına göre düzenlenir. Örneğin, vücutta fazla sodyum olduğu zaman süzüntüye geçen sodyumun geri emilimi azaltılarak idrarla atılan sodyum miktarı artırılır.

1. 2. 1. Filtrasyon (Süzülme)

Böbreğe gelen kan, diğer dokularda olduğu gibi böbreğe de besin, oksijen vb. maddeleri taşır ve metabolik atıkları uzaklaştırır. Bununla beraber böbreğe gelen kan miktarı, bu ihtiyacı karşılamak için gerekenden çok fazladır. Ancak böbreklerin vücuttaki sıvı ve diğer maddelerin yoğunluğunu ayarlayabilmesi için bu fazla kan akımına ihtiyacı vardır.

İdrar oluşumu **filtrasyon** ile başlar. Filtrasyon çok fazla seçici değildir. Glomerüllerden Bowman kapsülüne yararlı veya zararlı olmasına bakılmaksızın fazla miktarda sıvı ve çözünmüş madde geçer. Glomerül kılcalları, kan hücreleri ve proteinlere karşı geçirimsiz olduğundan süzüntüde plazma proteinleri ve hücreler bulunmaz.

Bir dakikada kalpten pompalanan kanın %20-25 kadarı böbreklerden geçer. Böylece dakikada 1.100-1.200 ml kan (veya 625 ml plazma), içindeki maddeler süzülerek temizlenmiş olur. Böbreğe gelen plazmanın %20'si glomerüllerden Bowman kapsülüne süzülür ve buna **filtrasyon hızı** denir. Normal bir insanda filtrasyon hızı ortalama 125 ml/dk. veya 180 litre/gündür.

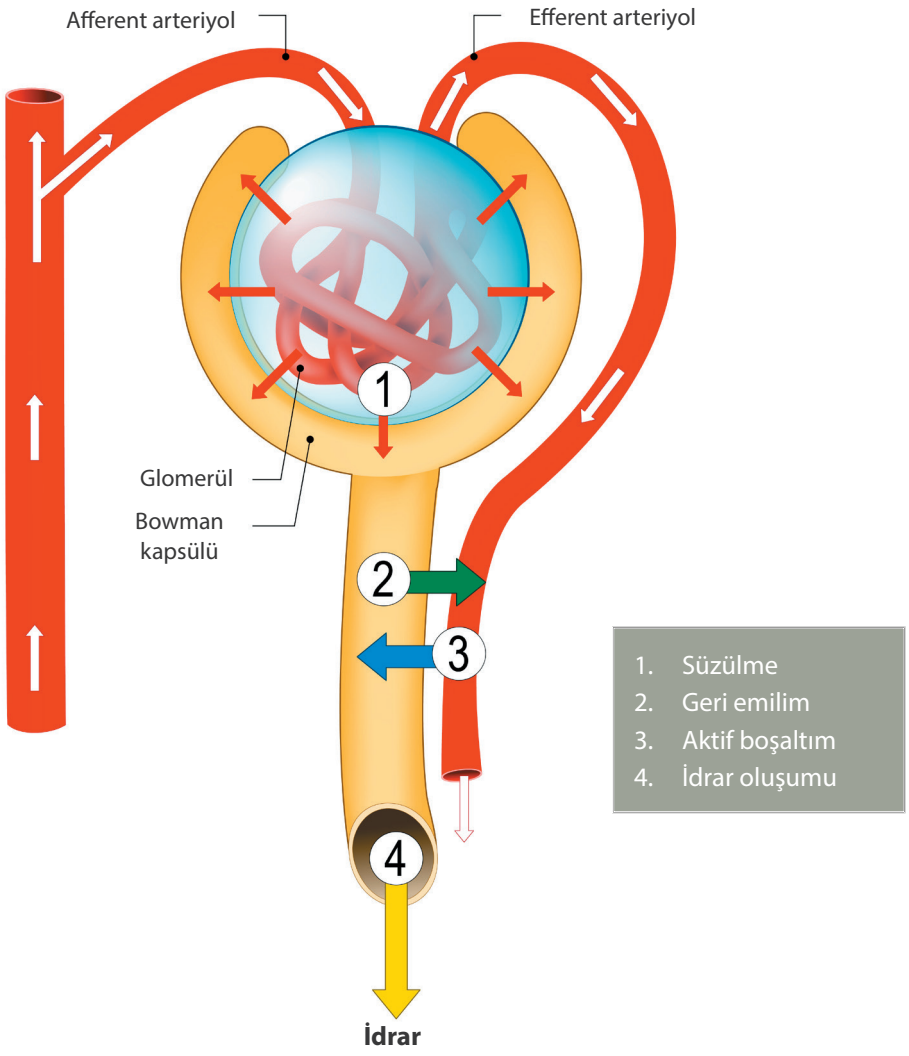

Görsel 8.5: İdrar oluşum aşamaları

1. 2. 2. Reabsorpsiyon (Geri Emilim)

İdrar oluşumunun ikinci aşamasıdır. Proksimal tübülden başlamak üzere toplayıcı kanallara kadar süzüntünün ilerlediği tüm kanallarda, farklı oranlarda geri emilim gerçekleşir. Kandan temizlenmesi gereken **üre, kreatinin, ürik asit** ve **ürat** gibi metabolik atıklar, çok az geri emilir. Bundan dolayı idrarla fazla miktarda atılır. Diğer taraftan su, sodyum, klor ve bikarbonat iyonları fazla miktarda geri emildiği için idrarla az miktarda atılır. Amino asit ve glikoz gibi bazı maddeler ise tamamen geri emilir. Süzüntüye fazla miktarda geçmiş olsalar bile normal şartlarda idrarla atılmazlar.

Su ve diğer maddelerin önce süzüntüye çok fazla geçip sonra büyük kısmının geri emilmesi ilginçtir. Böbreklerin böyle çalışması, vücuttan acilen uzaklaştırılması gereken maddelerin çabucak süzüntüye geçmesini ve kandan temizlenmesini sağlar. Aynı zamanda kan plazmasının her gün defalarca süzülmesine imkân verir. Böylece günlük 180 litre plazma temizleme kapasitesine sahip olan böbrekler, sadece 3 litrelik plazmayı günde 60 kez temizlemiş olur. Bu yüksek filtrasyon miktarı, böbreklerin vücut sıvılarının hacim ve bileşimini net bir şekilde ayarlayabilmesine imkân sağlar.

Süzüntüye geçen glikoz ve amino asitlerin %100'ü; su, sodyum, potasyum, klor, kalsiyum ve bikarbonatın ise yaklaşık %65'i **proksimal tübül**den geri emilir.

Henle kıvrımının inen ince kolu suya geçirgen olup diğer maddelere geçirgen değildir. Süzüntüye geçen suyun yaklaşık %20 kadarı buradan geri emilir. Çıkan ince kol ve çıkan kalın kol suya geçirgen değildir; fakat diğer maddelere geçirgendir. Sodyum, klor ve potasyumun %25'i özellikle çıkan kalın koldan geri emilir.

Distal tübül, geri emilim açısından Henle kıvrımının çıkan kalın kısmıyla benzerlik gösterir. Burada da suyun geri emilimi yoktur. Ancak diğer maddeler geri emildiği için süzüntü ilerlerken seyrelmeye devam eder. Distal tübülde üre de geri emilmez. Buraya kadar ulaşan üre, çoğunlukla bundan sonraki yapılarda da geri emilmez ve idrarla atılır.

Geri emilim üzerinde etkili hormonlar vardır. **Aldosteron,** toplayıcı kanallara etki ederek sodyumun geri emilimini ve potasyumun atılmasını sağlar. **ADH** ise distal tübülün son bölümüne ve toplayıcı kanallara etki ederek suyun geri emilimini sağlar. Distal tübülün son bölümü ve toplayıcı kanallara başlangıçtaki su miktarının yaklaşık %15'i ulaşır. Bu suyun içinden geri emilecek miktar, ADH hormonu tarafından belirlenir. Vücuttaki su miktarı azaldığında ADH salgılanarak distal tübül ve toplayıcı kanallardan suyun geri emilimi sağlanır ve böylece idrar yoğunlaşır. Vücuttaki su miktarı artarsa ADH salgısı inhibe edilir ve fazla su idrara verilerek atılır. **Kalsitonin** ve **parathormon** ise kalsiyum geri emilimini düzenler. Kalsitonin kalsiyumun geri emilimini azaltırken parathormon artırır.

Sonuç olarak başlangıçta süzüntüye geçen glikoz ve amino asitlerin %100'ü; su, sodyum, klor ve bikarbonatın %99'dan fazlası; potasyumun %90'a yakın kısmı; ürenin %50'si tübüllerden geçerken geri emilir. Kalan kısımlar ile kreatininin tümü idrarla atılır.

1. 2. 3. Sekresyon (Aktif Boşaltım)

İdrar oluşumunun son aşamasıdır. Esasen geri emilimle eş zamanlı olarak gerçekleşir. Geri emilime göre etkisi daha sınırlı olmakla birlikte bazı maddelerin atılmasında önemlidir. Sekresyon, geri emilime ters yönde gerçekleşir. Süzüntü içindeki maddelerin tübülden kana verilmesine **geri emilim**, sistemik kılcallardan tübül içine verilmesine **sekresyon** denir. Vücut için zararlı maddeler, atık maddeler ve yararlı da olsa ihtiyaçtan fazla olan maddelerin bir kısmı glomerülden geçerken yeterince süzülmediği için sistemik kılcallardan tübül sıvısına verilir. Bazıları ise sadece sekresyonla tübül sıvısına geçer ve idrarla dışarı atılır.

Sekresyonla proksimal tübüle potasyum ve hidrojen iyonu, safra tuzları ve ürat gibi organik maddeler, penisilin ve salisilat gibi ilaçlar ile bazı toksinler verilir. Distal tübül ve toplayıcı kanallara ise hidrojen ve potasyum iyonları verilir.

1. 3. İdrarın Özellikleri

İdrar, kan içinden alınmış maddelerden oluşur. İçeriğinin % 95'i su, kalan kısmı ise metabolik atıklar, çeşitli elektrolitler vb.dir. İdrar miktarı vücuda alınan su miktarıyla orantılıdır. Glomerüler süzüntü, kimyasal olarak kan plazmasına benzer. Ancak bu süzüntünün içinde vücuda yararlı maddeler de bulunduğu için hepsi idrara verilmez. Çok büyük bir kısmı (>%99) geri emilerek tekrar dolaşıma döndürülür. Sadece vücuda zararlı ve miktarı normalden fazla olan bazı maddeler idrarla atılır. Vücuttaki atık maddelerin uzaklaştırılabilmesi için günlük en az 500 ml idrar çıkarılmalıdır.

İdrarın rengi gün içinde ve sıvı alımına bağlı olarak sarının çeşitli tonlarında olabilir. Fazla sıvı alındığında berrak, sıvı alımı azaldığında ya da sabahları daha koyu sarı renktedir. Kokusu içeriğindeki maddelere göre değişkenlik gösterir. Dışarıda bekletilen idrar, ürenin bakteriler tarafından parçalanmasından dolayı amonyak gibi kokar.

Biliyor musunuz?

Böbreklerden süzülerek temizlenen plazma miktarı 125 ml/dk. veya 180 litre/gündür. 70 kg gelen bir insanın ortalama 5,5 litre kanı vardır. Bunun yaklaşık 3 litresi plazmadır. Bir hesaplama yapılacak olursa tüm kan plazmasının temizlenmesi 24 dakika sürer (3.000 ml /125 ml/dk.= 24 dk.). Bu durumda tüm kan plazması günde 60 defa böbreklerden süzülmektedir. Günlük temizlenen 180 litrelik kan plazması içinden %1'den daha azı idrara verilir. Böylece bir günde yaklaşık 1,5 litre kadar idrar oluşur.

1. 4. Jukstaglomerüler Aparat ve Renin Anjiyotensin Sistemi

Böbreklerin normal işlevini sürdürebilmesi, **kan akımı** ve **filtrasyon hızının** belirli değerlerde tutulmasına bağlıdır. Kan akımındaki değişmeler filtrasyon hızını etkileyerek böbreklerin işlevini bozabilir. Dolayısıyla bu durumun mutlaka düzeltilmesi gerekir.

Böbreklerdeki kan akımı, kan basıncının 80-180 mmHg arasındaki değişimlerinden etkilenmez. Glomerül kılcallarının özel yapısından dolayı bu değerler arasındaki basınç değişimlerinde kan akımı ve filtrasyon hızı dengelenebilir. Ancak basınç değişikliği dengeyi bozacak kadar fazla olursa **renin anjiyotensin sistemi** devreye girer ve böbrek kan akımını normale döndürür.

Jukstaglomerüler aparat iki grup hücreden oluşur. Bunlar, distal tübülün başlangıcındaki **makula densa** hücreleri ile afferent ve efferent arteriyol duvarındaki **jukstaglomerüler hücreler**dir. Distal tübülün başlangıç kısmı, bir noktada afferent ve efferent arteriyole yakınlaşarak temas eder. Bu temas noktasındaki hücreler özelleşerek bu isimleri alır (Görsel 8.6).

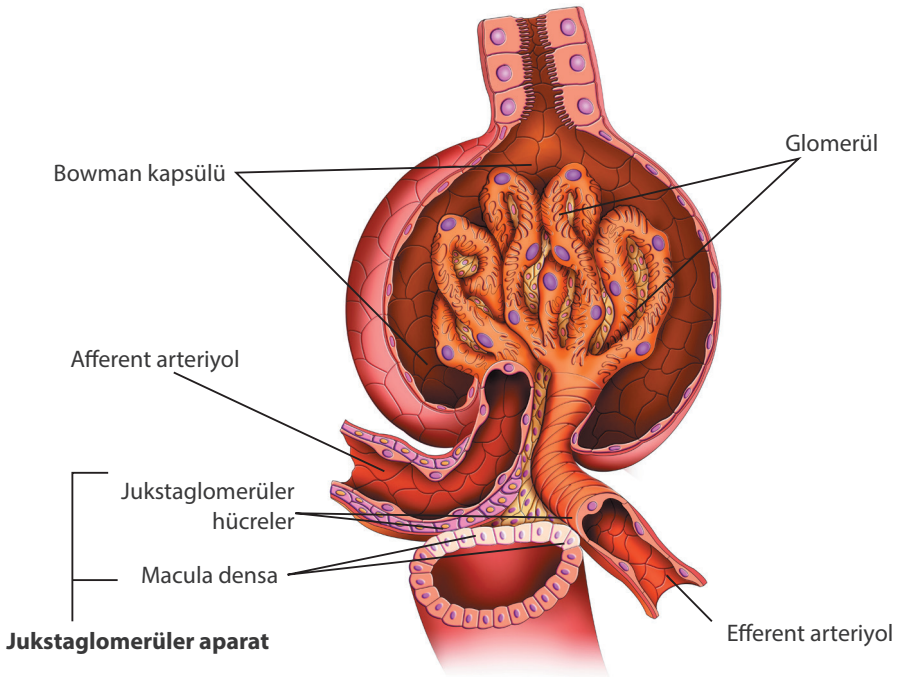

Görsel 8.6: Jukstaglomerüler aparat

Makula densa hücreleri, reseptör gibi davranarak distal tübülden geçen **Na** ve **Cl** yoğunluğunu kontrol eder. Na ve Cl yoğunluğu, böbrek kan akımı ve filtrasyon hızına bağlı olarak artar ya da azalır. Böbrek kan akımı ve filtrasyon hızı arttığında makula densaya yüksek yoğunlukta Na ve Cl ulaşır. Na ve Cl yoğunluğunun artması makula densa hücrelerini aktive eder. Bu hücreler, afferent arteriyolü daraltıp efferent arteriyolü genişletir. Böylece glomerül kılcallarından geçen kan akımı ve filtrasyon hızı azalarak normale döner.

Böbrek kan akımı ve filtrasyon hızı azaldığında ise macula densaya ulaşan Na ve Cl yoğunluğu düşer. Bunun sonucunda macula densa hücreleri, afferent arteriyol duvarında bulunan jukstaglomerüler hücreleri uyararak buradan **renin** salgılanmasını sağlar. Renin, kanda bulunan **anjiyotensinojen**i **anjiyotensin I'**e çevirir. Anjiyotensin I hafif derecede damar daraltıcı etkiye sahiptir ve tek başına anlamlı değişiklikler yapamaz. Anjiyotensin I, akciğerde anjiyotensin dönüştürücü enzim tarafından **anjiyotensin II**'ye dönüştürülür. Anjiyotensin II, kendisine daha duyarlı olan efferent arteriyolü daraltır. Böylece glomerül basıncı yükselir ve filtrasyon hızı artar. Sodyum yoğunluğunun azalması aldosteron salgısını da uyarır. Aldosteron, böbreklerden sodyum geri emilimini artırır.



ARAŞTIRINIZ

Uzun süre enkaz altında kalmanın boşaltım sistemine yönelik olumsuz etkileri neler olabilir?

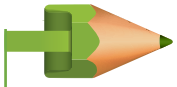

Sıra Sizde

Bir nefron şekli çizerek nefronu oluşturan yapıları gösteriniz.

UYGULAMA FAALİYETİ 1

Aşağıdaki görselde boş bırakılan kutucuklara idrar oluşumu aşamalarını yazınız.

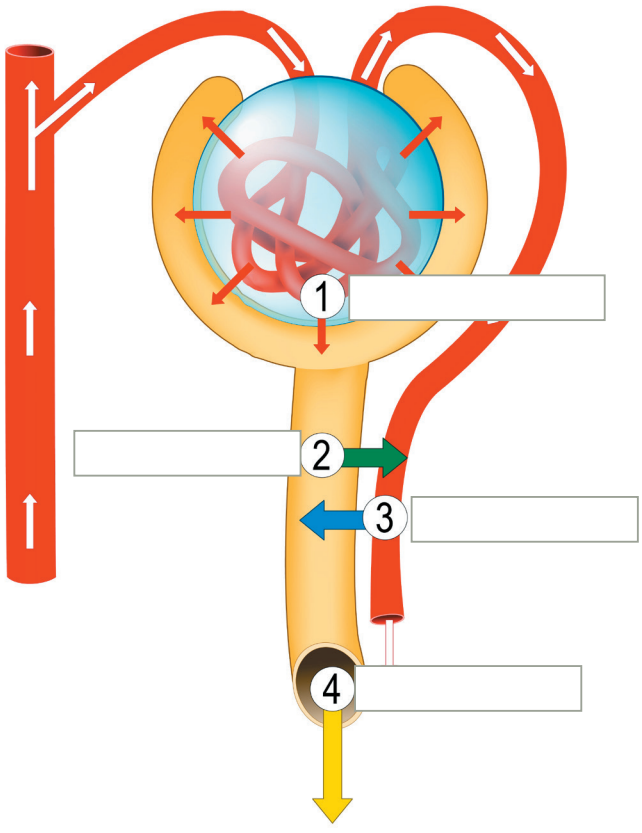

2. ÜRETER, ÜRETRA VE MESANENİN YAPISI

2. 1. Üreterin (Ureter) Yapı ve İşlevi

Üreter, idrarı pelvis renalisten alarak mesaneye (idrar kesesi) taşıyan iki ince borudur. Sağ böbrek biraz aşağıda olduğundan sağ üreter 1 cm kadar daha kısadır. Uzunluğu 25-35 cm, kalınlığı 0,2-0,8 cm ve lümen çapı 0,3-0,5 cm'dir. Üreter; **karın, pelvis** ve **mesane içi** olmak üzere üç bölüme ayrılır. İçten dışa üç tabakadan oluşur:

- **Tunica Mucosa:** İç tabakadır. Çok katlı değişken epitel hücrelerden oluşmuştur.
- **Tunica Muscularis:** Orta tabakadır. Üst kısımlar iki, alt kısımlar üç katlı düz kas tabakasından oluşur. Kalikslerde biriken idrar kalikslerin gerilmesine ve uyarı oluşmasına neden olur. Oluşan uyarı böbrek pelvisi ve üreterlere yayılır. Üreterlerin düz kas tabakası bu uyarının etkisiyle dakikada 1-5 defa peristaltik hareket oluşturarak idrarın mesaneye doğru ilerlemesini sağlar.
- **Tunica Adventitia:** Dış tabaka olup gevşek bağ doku yapısındadır.

Üreterler üç yerde darlığa sahiptir: Birincisi böbrekten çıkış yaptığı, ikincisi küçük pelvise giriş yaptığı yerdedir. Üçüncüsü ve en dar olanı ise mesane içinden geçtiği kısımdır. Üreterler mesanenin fundus bölümünden girdikten sonra mesane duvarı içinde 2 cm kadar çapraz ilerleyip mesaneye açılır. Burada belirgin bir sfinkter olmamakla beraber bu çapraz giriş tarzı, peristaltik hareket dışında üreteri kapalı tutmaya ve mesanedeki idrarın geri kaçışını engellemeye yeterlidir. Ayrıca mesanede biriken idrarın oluşturduğu basınç nedeniyle mesane duvarının üreterin bu bölümünü sıkıştırması, zaten dolu olan mesaneye idrar akışını durdurur.

2. 2. Mesanenin (Vesica Urinaria) Yapı ve İşlevi

Mesane, idrarın vücuttan atılıncaya kadar depolandığı içi boş bir organdır. Mesane önde symphysis pubis, arkada ise erkekte rektum, kadında uterus ile komşudur. Geniş bir gövde ve üretraya uzanan 2-3 cm'lik boyun kısmından (veya arka üretra) oluşur. Mesane duvarı üç tabakadan meydana gelir:

- **Tunica Mucosa:** İç tabakadır. Çok katlı değişken epitel hücrelerden oluşmuştur.
- **Tunica Muscularis:** Ortadaki düz kas tabakası olup uzunlamasına, sarmal ve dairesel düz kas liflerinden oluşur. Dairesel düz kasa **detrusor kas** adı verilir. Detrusor kas, mesanenin kasılmasından sorumludur ve kasıldığı zaman mesane içi basınç, 40-60 mmHg'ya kadar yükselir. İdrar yapma esnasında mesane boşalmasını sağlayan güç, detrusor kasın kasılmasıdır. Detrusor kasın birbirini çaprazlayan düz kas demetleri, mesane boynunda dairesel özellik alarak fonksiyonel bir sfinkter (iç sfinkter) oluşturur.
- **Tunica Adventitia:** Dış tabaka olup gevşek bağ dokudan oluşmuştur. Mesanenin sadece üst bölümünde visseral periton bulunur.

Mesanenin boyun bölümündeki kaslarla üretranın başlangıcı arasında belirgin bir sınır yoktur. Boyun bölümünde detrusor kas ile elastik dokunun karışımından oluşan **iç sfinkter** bulunur. İç sfinkter otonom sinirlerin kontrolündedir ve mesanedeki basınç sınır değere ulaşıncaya kadar idrarın üretraya geçişine izin vermez.

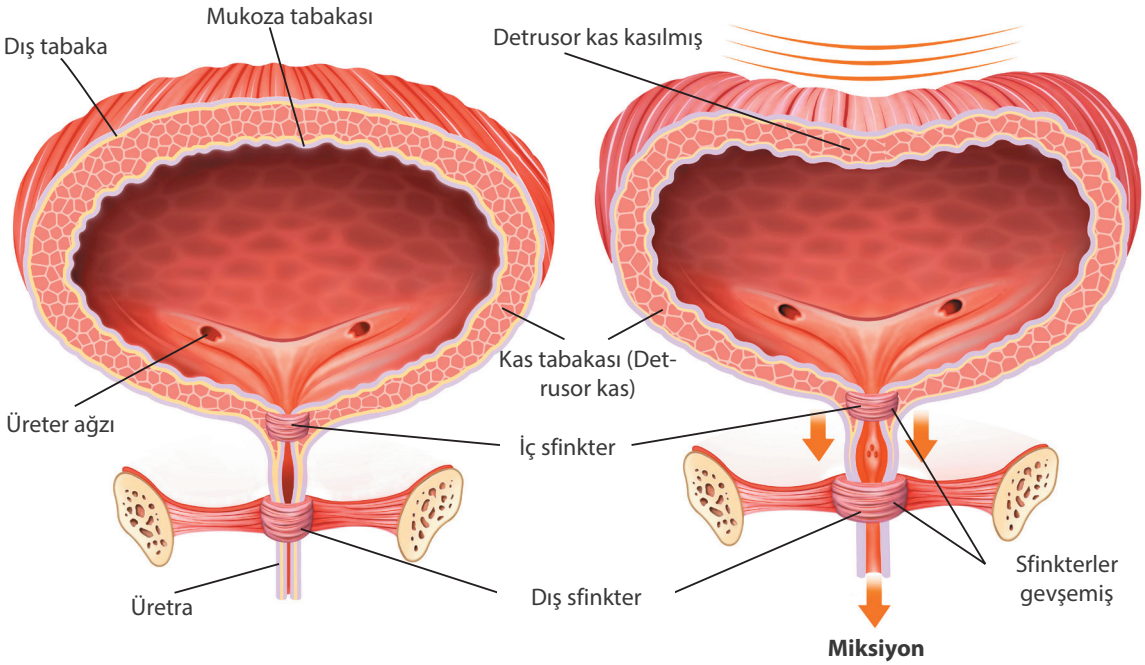

Görsel 8.7: Mesane ve üretra

2. 3. Üretranın (Urethra) Yapı ve İşlevi

İdrarın mesaneden dışarı atılmasını sağlayan kanal şeklinde bir organdır. Erkek ve kadınlarda yeri ve uzunluğu farklıdır. Mesaneye açılan **ostium urethra interna** ile başlayıp dışarıya açılan **ostium urethra externa** ile sonlanır. Erkekte 18-20 cm, kadında 3-5 cm uzunluğundadır.

Dış sfinkter, istemli kontrol edilen çizgili kas liflerinden oluşmuştur. Bu sfinkter kadında üretranın ilk yarısında bulunurken erkekte mesaneden sonraki ilk 4-5 cm'lik bölümde (prostat bezinden sonra) yer alır. Herhangi bir nedenle iç sfinkter açılsa bile dış sfinkter, miksiyonu (idrar yapma) bir süre daha bilinçli olarak engelleyebilir (Görsel 8.7).

- **Miksiyon**

Mesanenin kapasitesi 400-750 ml kadardır. İlk doluluk hissi 100-200 ml, doluluk hissi 300-400 ml, acilen boşaltma isteği ve ağrı 400-500 ml'de hissedilir. Mesanedeki idrarın dışarı atılmasına **miksiyon** denir. Yetişkin bir insanda, mesanede 200-300 ml idrar biriktiğinde mesane kası gerilir ve idrar yapma isteği oluşur. Parasempatik uyarılar mesanenin kasılmasına ve iç sfinkterin gevşemesine neden olur. Eğer ortam uygunsa dış sfinkter de istemli olarak gevşer ve miksiyon gerçekleşir.

TARTIŞINIZ

- Doku, Organ Nakli ve Diyaliz Hizmetleri Dairesi Başkanlığının verilerine göre 2019 yılı itibarıyla Türkiye'de 31 bin 764 hasta, organ nakli bekleyen hasta listesinde bulunuyor. Bunlardan 22 bin 981'i böbrek nakli için bekliyor. 2019 yılında Türkiye'de ancak 3 bin 140 böbrek nakli gerçekleştirildi. Bu bilgiler ışığında Türkiye'deki organ bağışı sayısı yeterli midir?
- Uluslararası Organ Bağış ve Transplantasyon Sistemi (IRODaT) 2019 yılı kayıtlarına göre İspanya, kadavradan organ bağışı sayısında milyonda kişi başına 48,9 ile dünyada ilk sırada yer alırken Türkiye, 7,54 ile son sıralarda bulunuyor. Canlıdan organ bağışında ise Türkiye, milyonda kişi başına 53,02 ile dünyada ilk sırada yer alırken İspanya 7,17 ile son sıralarda bulunuyor. Türkiye'de kadavradan yapılan nakillerin canlıdan yapılan nakillere göre düşük olmasının nedenlerini ve kadavradan organ bağışının artırılması konusunda neler yapılabileceğini tartışınız.

Sıra Sizde

Üreter, mesane ve üretrayı maket üzerinde gösteriniz.

3. ÜRİNER SİSTEME AİT TIBBİ TERİMLER

3. 1. Üriner Sisteme İlişkin Anatomik ve Tanısal Terimler

3. 1. 1. Üriner Sisteme İlişkin Anatomik Terimler

- **Glomerulus (Glomerül):** Bowman kapsülü içindeki kılcal arter yumağı.
- **Hilum renalis:** Böbreklerin iç tarafında yer alan böbrek göbeği.
- **Korteks renalis:** Böbreğin dış katmanı.
- **Medulla renalis:** Böbreğin iç katmanı.
- **Nephron (Nefron):** Böbreğin işlevsel en küçük birimi.
- **Organa urinaria:** Üriner sistem organları.
- **Pelvis renalis:** Böbrek pelvisi.
- **Ren:** Böbrek.
- **Sphincter (Sfinkter):** Büzücü kas.
- **Tubulus renalis:** Nefronların yapısında yer alan borucuklar, tübül.
- **Üreter:** İdrarın böbrekten mesaneye iletilmesini sağlayan borular.
- **Üretra:** İdrar kanalı, idrarın mesaneden vücut dışına atılmasını sağlayan kanal.
- **Vesica urinaria:** Mesane, idrar kesesi, idrar torbası.

3. 1. 2. Üriner Sisteme İlişkin Tanısal Terimler

- **Glomerülonefrit:** Özellikle glomerüllerdeki kılcal damarların yangısı ve hasarı ile belirgin böbrek hastalığı.
- **Nefroloji:** Böbreğin anatomisi, fizyolojisi, patolojisi ve fizyopatolojisiyle uğraşan bilim dalı.
- **Nefropati:** Böbrek hastalığı.
- **Nefrotik sendrom:** İdrar yoluyla aşırı miktarda protein kaybı ile karakterize hastalık.
- **Piyelonefrit:** Bakterilerden kaynaklanan, böbreğin kan damarları, glomerüller, tübüller ve pelvisini etkileyen yangısal hastalık.
- **Sistit:** İdrar kesesi (mesane) iltihabı.
- **Sistolitiyaz:** Mesanede taş oluşması.
- **Sistoraji:** Mesanede kanama olması.
- **Sistoskopi:** Sistoskop aracılığıyla mesane içini görerek muayene etme.
- **Üreterit:** Üreterin iltihabı.
- **Üretrit:** Üretranın iltihabı.
- **Üroloji:** Kadın ve erkeklerde boşaltım sistemi ile erkeklerde üreme sistemini inceleyen tıp dalı.

3. 2. Üriner Sistem Semptomlarına İlişkin Tıbbi Terimler

- **Albuminuria (Albüminüri):** İdrarda albümin bulunması.
- **Anuria (Anüri):** İdrar yapamama.
- **Dysuria (Dizüri):** Ağrılı idrar yapma.
- **Glycosuria (Glikozüri):** İdrarda glikoz bulunması.
- **Hematuria (Hematüri):** İdrarda kan bulunması.
- **Hemodiyaliz:** Böbreklerin görev yapamadığı durumlarda yapay böbrekle kanın temizlenmesi işlemi.
- **İnkontinans:** İdrar kaçırma.
- **Nocturia (Noktüri):** Geceleri sık idrara çıkma.
- **Nokturnal enürezis:** Uykuda idrar tutamama.
- **Oliguria (Oligüri):** Günlük idrar miktarının azalması.

- **Pollakiuria (Pollaküri):** Sık idrar yapma.
- **Polyuria (Poliüri):** Günlük idrar miktarının artması.
- **Proteinuria (Proteinüri):** İdrarda protein bulunması**.**
- **Pyuria (Piyüri):** İdrarda iltihap (cerahat) bulunması.
- **Residual urine:** İdrarın tamamen boşaltılamaması ve mesanede idrar kalması.
- **Uremia (Üremi):** Kanda aşırı üre birikmesi.
- **Üriner retansiyon:** İdrar retansiyonu, herhangi bir nedenle idrar yapamama sonucu aşırı idrar toplanması.

UYGULAMA FAALİYETİ 2

Aşağıdaki yönergeye göre üriner sistem hastalıkları semptomlarına ilişkin kart oyunu hazırlayarak arkadaşlarınızla oynayınız.

KART OYUNU

MALZEME
- 15 adet kart

OYUNUN ÖZELLİKLERİ
- 15 adet karttan oluşmaktadır.
- Kartlar kartvizit büyüklüğünde olmalıdır.
- Sınıf içinde eğlenirken öğrenmeyi ve pratik yapmayı sağlayan bir takım oyunudur.

NASIL HAZIRLANIR?

Aşağıda verilen örneklerdeki gibi kartın üst kısmına cevap, alt kısmına başka bir semptoma ait soru yazılarak kartlar hazırlanır.

Hazırlanacak kart örnekleri:

HEMODİYALİZ	**NOKTURAL ENÜRESİS**
Böbrek **İdrar** **Yetmezlik** **Hastane**	**İdrar** **Gece** **Uyku** **Yatak**

NASIL OYNANIR?
- Hazırlanan kartlar gruplara ayrılan öğrencilere eşit bir şekilde dağıtılır.
- İlk gruptan anlatıcı bir öğrenci, karta bakarak yasak kelimeleri kullanmadan anahtar kelimeyi anlatmaya çalışır. Anlatırken bu kelimelerden herhangi birisini kullanırsa o kart iptal olur. Anlatma hakkı karşı tarafa geçer.
- Anlatıcı öğrencinin en fazla 3 dakika içinde kartta yazan semptom terimini (anahtar kelime) alt tarafta bulunan yasak kelimeleri kullanmadan grubundaki öğrenci arkadaşlarına anlatması gerekir.
- En çok anahtar kelime bilen grup oyunu kazanır.



8. ÖĞRENME BİRİMİNİN ÖLÇME DEĞERLENDİRME ÇALIŞMALARI

A) Aşağıdaki cümleleri dikkatlice okuyarak boş bırakılan yerlere doğru sözcüğü yazınız.

1. Boşaltım sistemi ……., idrar boruları, ……. ve idrar kanalından oluşur.
2. Böbreklerin kandan temizlediği maddelerin başında proteinlerin yıkım ürünü olan ……., ……. ve ürik asit gelir.
3. Böbreklerde kanın süzülmesini sağlayan en küçük işlevsel birime ……. denir.
4. Glomerül ile Bowman kapsülünün oluşturduğu yapıya ……. denir.
5. ……., idrarı pelvis renalisten alarak mesaneye taşır.
6. ……., idrarın vücuttan atılıncaya kadar depolandığı, içi boş bir organdır.
7. Filtrasyona uğramayan bazı maddelerin kandan tübül sıvısına verilmesine ……. denir.
8. ……., idrarda kan bulunmasıdır.

B) Aşağıdaki çoktan seçmeli soruları okuyunuz ve doğru seçeneği işaretleyiniz.

9. Kadın ve erkeklerin boşaltım sistemleri ile erkeklerin üreme sistemlerini inceleyen tıp dalı aşağıdakilerden hangisidir?

A) Nöroloji
B) Fizyoloji
C) Üroloji
D) Nefroloji
E) Kardiyoloji

10. Anüri nedir?

A) İdrar yapamama
B) Az idrar yapma
C) Sık sık idrara çıkma
D) İdrar kaçırma
E) Geceleri idrara çıkma

11. Glikozüri nedir?

A) İdrarda kan bulunması
B) Kanda üre olması
C) İdrarda protein bulunması
D) İdrarda glikoz bulunması
E) Kanda glikoz bulunması

12. İdrar oluşumunun bir aşaması olan reabsorpsiyon <u>en çok</u> aşağıdakilerden hangisinde gerçekleşir?

A) Bowman kapsülü
B) Proksimal tübül
C) Henle kıvrımı
D) Distal tübül
E) Toplayıcı kanallar

13. Normal bir insanın ortalama filtrasyon hızı ne kadardır?

A) 25 ml/dk.
B) 50 ml/dk.
C) 125 ml/dk.
D) 180 ml/dk.
E) 1100 ml/dk.

14. Macula densa nerede bulunur?

A) Proksimal tübül
B) Glomerül
C) Henle kıvrımı
D) Toplayıcı kanal
E) Distal tübül

15. Aşağıdakilerden hangisi böbreğin görevlerinden değildir?

A) Vücudun sıvı elektrolit dengesini sağlar.
B) Plazmanın pH dengesinin korunmasına yardım eder.
C) İdrar oluşturarak metabolik atıkları vücuttan uzaklaştırır.
D) Eritrosit yapımını uyaran hormon salgılar.
E) Oluşturduğu idrarı vücuttan atılıncaya kadar biriktirir.

16. Böbreklerdeki kan akımı, kan basıncının hangi değerleri arasındaki değişimlerinden etkilenmez?

A) 15-35 mmHg
B) 50-100 mmHg
C) 60-120 mmHg
D) 80-180 mmHg
E) 150-200 mmHg

17. Aşağıdakilerden hangisi yanlıştır?

A) Üreter üzerinde 3 tane darlık bulunur.
B) Mesanenin idrar kapasitesi 300 ml'dir.
C) Üreter peristaltik hareketlerle idrarın mesaneye inmesini sağlar.
D) Üretranın boyu erkeklerde daha uzundur.
E) Miksiyonun kontrolünü sağlayan 2 tane sfinkter vardır.

18. Mesanenin yapısındaki özel kasa ne ad verilir?

A) Detrusor
B) İç sfinkter
C) Tunica muscularis
D) Tunica adventitia
E) Vesica urinaria

19. Üreterlerin en dar yeri aşağıdakilerden hangisidir?

A) Böbrekten çıktığı bölüm
B) Mesane duvarı içindeki bölüm
C) Böbrekle mesane arasındaki orta bölüm
D) Küçük pelvise giriş yaptığı bölüm
E) Küçük pelvisle orta bölüm arası

20. Aşağıdakilerden hangisi üretranın görevidir?

A) Vücudun sıvı elektrolit dengesini sağlar.
B) İdrarın depo edilmesini sağlar.
C) Mesanenin kasılmasından sorumludur.
D) İdrarın mesaneden dışarı atılmasını sağlar.
E) idrarı pelvis renalisten alarak mesaneye taşır.

21. Aşağıdakilerden hangisi filtrasyondan sonra geri emilime uğramadan tamamı idrarla atılan maddedir?

A) Su
B) Glikoz
C) Kreatinin
D) Üre
E) Amino asit

22. Aşağıdakilerden hangisi yanlıştır?

A) Miksiyon, mesanedeki idrarın dışarı atılmasıdır.
B) Mesane pelvis boşluğunda bulunur.
C) Mesanenin kapasitesi 400-750 ml kadardır.
D) Mesanedeki idrarın atılması 2 sfinkterle kontrol edilir.
E) Mesanenin dış kısmı tümüyle visseral peritonla sarılmıştır.

NOT: *Cevaplarınızı cevap anahtarıyla karşılaştırınız. Yanlış cevap verdiğiniz ya da cevap verirken tereddüt ettiğiniz sorularla ilgili konuları veya faaliyeti geri dönerek tekrarlayınız. Cevaplarınızın tümü doğru ise bir sonraki öğrenme birimine geçiniz.*

9.
ÖĞRENME BİRİMİ

ÜREME SİSTEMİ

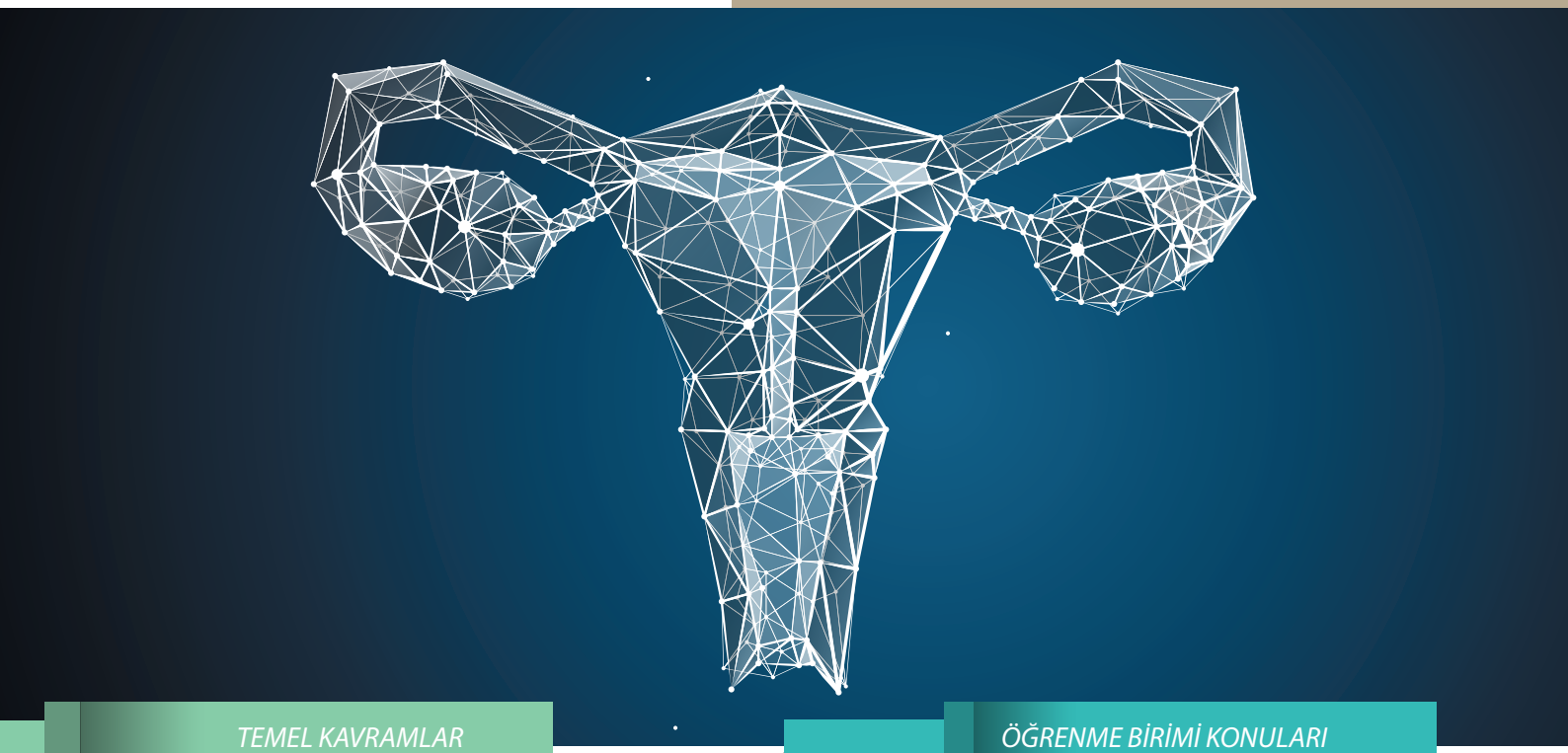

TEMEL KAVRAMLAR

- Dış Üreme Organları
- İç Üreme Organları
- Üreme Hücreleri
- Fertilizasyon
- Menstrüel Siklus

ÖĞRENME BİRİMİ KONULARI

1. ERKEK ÜREME ORGANLARI
2. KADIN ÜREME ORGANLARI
3. ÜREME SİSTEMİ FİZYOLOJİSİ
4. ÜREME SİSTEMİNE AİT TIBBİ TERİMLER

NELER ÖĞRENECEKSİNİZ?

- Erkek üreme organlarının yapısı ve özelliklerini
- Kadın üreme organlarının yapısı ve özelliklerini
- Erkek üreme organlarının fizyolojisini
- Kadın üreme organlarının fizyolojisini
- Spermatogenez ve oogenez mekanizmasını
- Üreme sistemiyle ilgili çok kullanılan tıbbi terimleri

HAZIRLIK ÇALIŞMALARI

- Ergenlik döneminde erkek ve kadın cinsiyet karakterinin oluşumu, hangi hormonların kontrolünde gerçekleşir? Araştırınız.
- Akraba evliliklerinin olumsuz etkilerini araştırarak sınıfınızda paylaşmak üzere bir rapor hazırlayınız.
- Kadınların üreme fizyolojilerindeki farklılıkları araştırınız.



Okuma Parçası

AİLE

Aile, toplumu meydana getiren parçaların en küçüğüdür. Çocuğun ilk ve temel eğitimi, aileyle başlamaktadır. Aile kurumunun sağlam temeller üzerine oturması, mutlu ve huzurlu olması, toplumun da mutlu ve huzurlu olması sonucunu doğurur. Aileyi diğer ilişki durumlarından ayıran en belirgin özellik, aile üyeleri arasında her şeyden önce sevginin egemen olmasıdır. Duygusal ortamın varlığı ancak birbirini seven, birbirine saygı duyan, hoşgörü ve merhamet ilkelerini gözeten ailelerde mümkün olur. Dilimizde "yuva" kelimesi ile anlatılan bu durum, ailenin sağlıklı yürütülmesinin temel unsuru olduğu gibi, çocuğun iyi eğitilmesinin de ön şartıdır. Bu sevgi ve rahmet ortamı büyük ölçüde çocuğun eğitimine de yansır, belirleyici rol oynar.

Çocuk eğitiminde aile içinde anne ilk sırayı almaktadır. Çünkü bir anne çocuğunu başka hiç kimsenin bilemeyeceği biçimde tanır. Anne çocuğuna olan ilgi ve alakasını sevgi ile göstermelidir. Çocuk annesi tarafından sevildiğini hissettiği andan itibaren, anne tarafından verilen her türlü eğitimi kabul edecektir. Anne sevgisinin çocuğa dengeli, sürekli ve tutarlı bir şekilde verilebilmesi, çocuğun fizyolojik ihtiyaçları kadar önemlidir. Annenin sıcaklığını ve sevgisini hissedebildiği ölçüde çocuk, kendini güvende hissedecektir.

Anneden beklenen, eğitimin üzerine kuracağı sevgi ve şefkat ilkesini, hiçbir aşamada bir an bile elden bırakmamaktır. Çünkü anne, ailede şefkat ve sevgiyi, sığınılacak yeri temsil eder. Çocuk üzerinde annenin önemi, kuşkusuz babanın rolünü önemsiz kılmaz. Baba çocuğun kişilik gelişiminde özdeşim modeli olması sebebiyle büyük önem taşır.

Anne babanın çocukla kurduğu sıcak ilişki, çocuğun onların duygu, düşünce, davranış ve inançlarını örnek almasında son derece etkilidir. Yine sevgi, saygı, merhamet ve hoşgörü gibi değerlerin benimsenmesi, çocuğun bunları ailede uygulamasını görmesiyle yakından ilgilidir. Ebeveynlerin ihtiyaç sahiplerini gözetmesi, yaşlı bir büyüğe yardım etmesi, yaralı bir kuşu tedavi etmesi ya da sokakta acıkan bir hayvana yiyecek vermesi gibi davranışlar çocuğa iyi birer örnek olurken ondaki merhamet duygusunun uyanmasına doğrudan etki edecektir.

Sevgi ve merhamet dolu bir ortamda yetişen çocuk, hayatının ileriki dönemlerinde zorluklar karşısında dayanıklı olur ve iyi bir şekilde mücadele edebilir. Bunun için çocuklara dengeli davranmalı, tutarsız ve aşırı hareketlerden kaçınmalıyız.

Kaynak:"http://acikerisimarsiv.selcuk.edu.tr." den alınarak düzenlenmiştir. (Erişim tarihi: 04.07.2020, erişim saati: 19.37)

1. ERKEK ÜREME ORGANLARI

Canlıların nesillerini devam ettirmek için kendi benzerlerini oluşturmalarına **üreme** denir. Üremede rol alan anatomik yapıların tümü **üreme sistemi** (systema genitalia) olarak isimlendirilir. Kadın ve erkeğin vücut biçimleri ve üremeyle ilgili organları birbirinden farklıdır. Her iki cinse ait üreme organlarının birlikte işlev görmesiyle insan neslinin devamı sağlanır. Erkek üreme organları **dış** ve **iç üreme organları** olmak üzere ikiye ayrılır.

1. 1. Erkek Dış Üreme Organları

Erkek dış üreme organları **penis** ve **scrotum**dan (testis torbası) oluşur (Görsel 9.1).

- **Penis (Phallus):** Hem boşaltım, hem cinsel birleşme organıdır. **Baş** (glans penis), **gövde** (corpus penis) ve **kök** (radix penis) olmak üzere üç bölümü vardır. Enlemesine kesiti incelendiğinde 3 ana yapıdan oluştuğu görülür. Bunlardan 2 tanesi üstte bulunan **corpus cavernosum,** diğeri ise altta yer alan **corpus spongiosum**dur. Parasempatik uyarı, penis arteriyollerinde genişlemeye, venlerinde ise daralmaya neden olarak kanın corpus cavernosum içindeki boşluklara dolmasına ve penisin sertleşmesine (ereksiyon) neden olur. Corpus spongiosum, üretrayı çevreleyen kısımdır. Üretra, erkekte ortak bir yol olarak hem semenin hem de idrarın dışarıya atılmasını sağlar. Corpus spongiosum distal uçta genişleyerek glans penisi oluşturur. Baş bölümü çok sayıda sinir hücresi içerir ve sünnet derisiyle kaplıdır.
- **Scrotum (Testis Torbası):** Penisin altında, üzerinde az sayıda kıl ve ter bezi bulunan, derisi çok ince ve fazla pigment nedeniyle kahverengi görünen, kese şeklinde bir organdır. İçinde **testis, epididim** ve **funiculus spermaticus** (spermatik kordon) bulunur. Scrotum, testislerin sperma üretme işlevi için gereken şartları oluşturur.

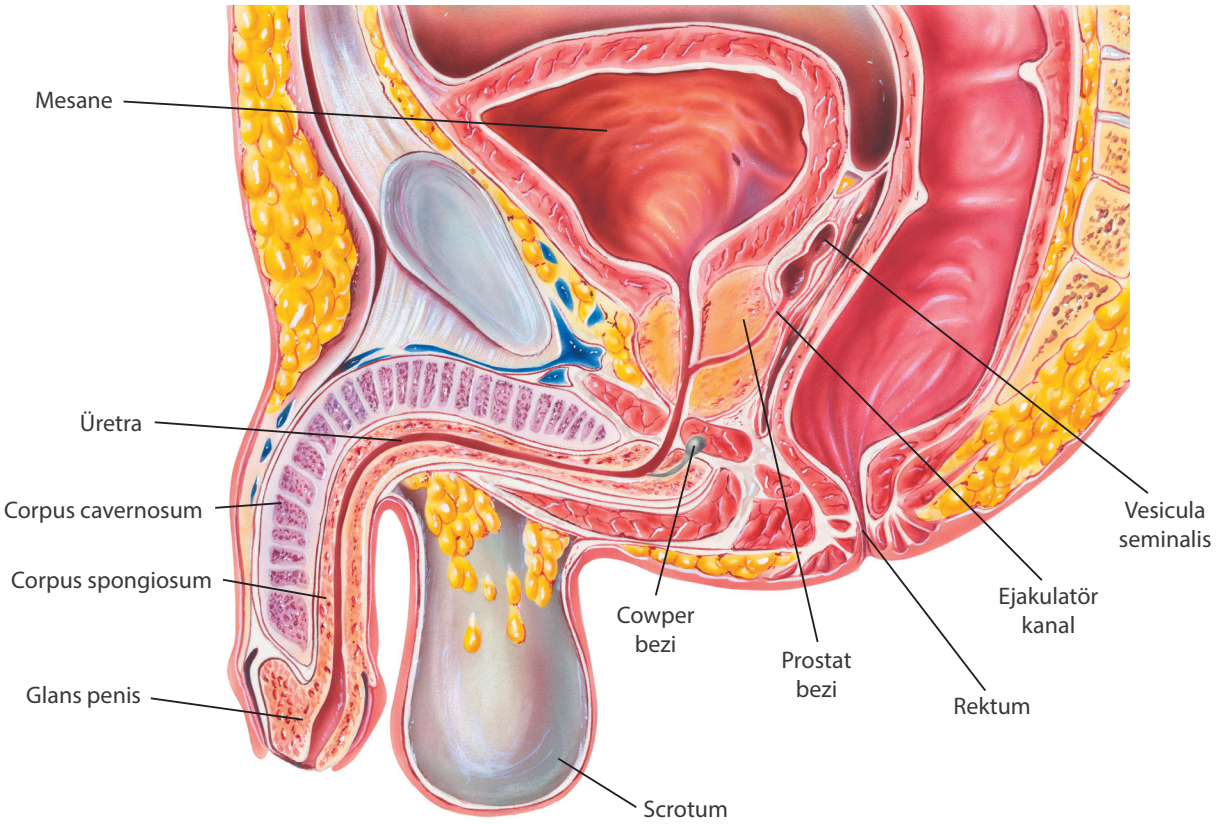

Görsel 9.1: Erkek iç ve dış üreme organları

1. 2. Erkek İç Üreme Organları

Erkek iç üreme organları; **testis, prostat bezi, vesicula seminalis, bulboüretral bez** ve **sperma kanalları**dır (Görsel 9.2).

- **Testis (Orchis):** Scrotumun içinde, spermatik kordona bağlı iki adet testis bulunur. Sol spermatik kordon biraz daha uzun olduğundan sol testis, sağdakine göre biraz daha aşağıda yer alır. Her spermatik kordon; ductus deferens, arter, ven, lenf damarları ve sinirlerden oluşmuştur. Testisler, erkek üreme hücresi (spermatozoa, sperma) ve androjen hormonu (özellikle testosteron) üretir.

  Testislerin yapısında **sertoli** ve **leydig hücreleri** bulunur. Leydig hücreleri testosteron hormonu salgılar. Sertoli hücreleri ise sperma hücresi üretimine yardım eder. Sperma hücrelerinin üretilmesi için testislerin vücut sıcaklığından 2-3 derece daha düşük bir sıcaklıkta (33-34 °C) bulunması gerekir. Scrotum, bu sıcaklık değerlerini oluşturarak testis işlevinin devamını sağlar.

  Testisler, fetüste karın boşluğunda gelişimini tamamladıktan sonra, doğuma 3-4 hafta kala scrotuma iner. Herhangi bir nedenle inmeyip karın boşluğunda kalan testis, işlevini kaybedeceği için ergenlikten sonra sperma üretimi yapamaz. Böyle durumlarda kısırlığın (sterilite) engellenmesi için 5-6 yaşından önce testisin ameliyatla inmesi sağlanır. Ergenlikten sonra geçirilen kabakulak hastalığı, bazı erkeklerde orşite, orşit ise kısırlığa yol açabilir.
- **Prostat Bezi (Gl. Prostatica):** Kestane büyüklüğünde ve şeklindeki prostat bezi, rektumun önün-

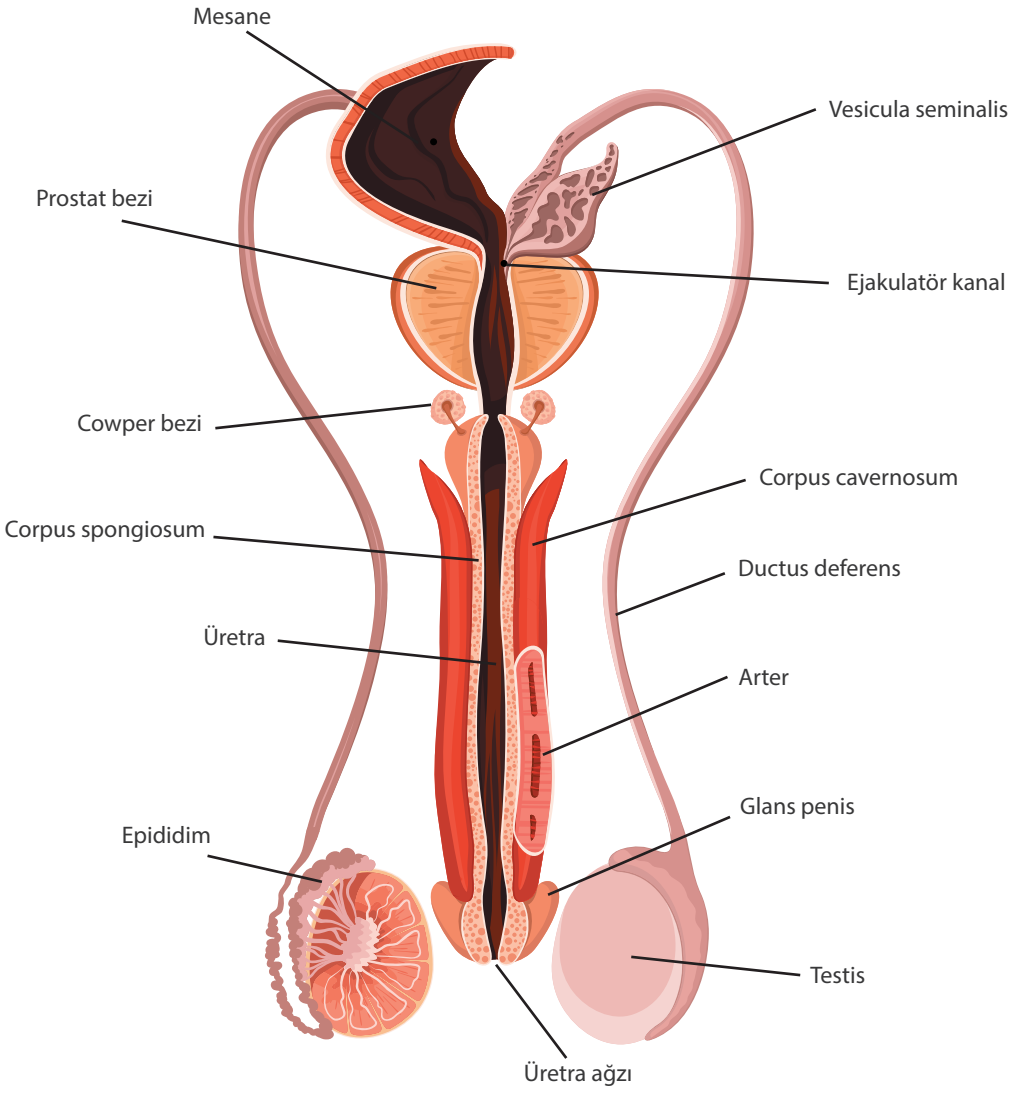

Görsel 9.2: Erkek iç üreme organları

de, mesanenin altında yer alır. Üretranın mesaneden sonraki 3-4 cm'lik bölümü prostat içinden geçer. Üretra, prostat içinde ejakulatör kanalla (ductus ejaculatorius) birleşir. Prostat bezi süt gibi beyaz renkte, alkali, spermayı destekleyen ve koruyan; enzim, protein ve diğer kimyasalları içeren bir sıvı salgılar. Bu sıvı, semenin %20-30'unu oluşturur ve spermaların hareketli ve canlı kalmasını sağlar.

- **Vesicula Seminalis:** Kıvrımlı kanallardan oluşan, 5-7 cm uzunluğunda iki bezdir. Semenin %60-70'ini oluşturan salgısını, ejakulatör kanala boşaltır. Salgı içeriğinde spermaların kullandığı fruktoz ve fibrinojen gibi maddeler bulunur.
- **Bulboüretral Bez (Cowper bezi, Gl. Bulbourethralis):** Prostat bezinin altında, nohut büyüklüğünde iki tane bezdir. Bu bezler testosteronun kontrolü altında üretra içine boşalan berrak, kaygan, alkali bir sıvı üretir. Bu sıvı, idrar yaptıktan sonra üretrada kalan idrar asidini nötralize eder.
- **Sperma Kanalları**
  - **Epididim (Epididymis):** Her bir testisin arka üst bölümü üzerine yerleşmiş, uzun bir kanal yumağından oluşur. Spermalar, olgunlaşması için burada depolanır. Spermaların epididim kanalları içindeki yolculuğu 10-35 gün sürer.
  - **Sperma Kanalı (Ductus Deferens, Vas Deferens):** Epididimin kuyruk bölümünün ucundan başlar ve epididim kanalının devamı şeklinde uzanır. 40-50 cm uzunluğunda bir kanaldır. Spermaları epididimden ejakulatör kanala nakletmekle görevlidir.
  - **Ejakulatör Kanal (Ductus Ejaculatorius):** Ductus deferensin genişleyerek oluşturduğu ampulla bölümü ile vesicula seminalisin boşaltma kanalının birleşmesinden sonra gelen yaklaşık 2 cm uzunluğundaki kanaldır. Prostat bezi içinden daralarak ilerler. Ductus deferens ve vesicula seminalisin salgıları burada karışır. İçinde prostat ve seminal bezlerin salgıları ile sperma hücreleri, fruktoz, fibrinojen, enzimler, kolesterol vb. maddelerin bulunduğu bu sıvıya **semen** adı verilir. Ejakulatör kanal semenin ejakulasyonla (fışkırma şeklinde) atılmasını sağlar.



Biliyor musunuz?

Prostat bezi çocukluk döneminde küçüktür ve ergenlikten itibaren testosteron salgısının etkisi ile büyümeye başlar. Bezin büyüklüğü yirmi yaşlarında normal boyutuna ulaşır ve genellikle elli yaşına kadar bu boyutlarda kalır. Elli yaşından sonra, bazı erkeklerde iyi huylu prostat büyümesi görülür. Bezin büyümesinin nedeni, prostat içindeki hücrelerin çoğalmasıdır. Çoğalan hücreler, üretrada tıkanmaya yol açabilir.



Sıra Sizde

Erkek üreme organlarını maket üzerinde gösteriniz.

2. KADIN ÜREME ORGANLARI

Kadın üreme organları, **dış** ve **iç üreme** organları olmak üzere ikiye ayrılır.

2. 1. Kadın Dış Üreme Organları

Kadın dış üreme organları topluca **vulva** olarak adlandırılır. **Labia major, labia minor, clitoris, Bartholin bezi** ve **vestibulum vagina**dan oluşur. Ayrıca gevşek bağ dokusu ile deri altı yağ dokusundan oluşan ve symphysis pubisi saran kabarık bölgeye **mons pubis** denir (Görsel 9.3).

- **Labia Major (Büyük Dudaklar):** Mons pubisten aşağı doğru uzanan deri kıvrımıdır. Labia minorleri, üretral açıklığı ve vajinal açıklığı korur. Damar ve sinir yönünden zengindir.
- **Labia Minor (Küçük Dudaklar):** Labia majörlerin arasında ve altında bulunan, küçük iki deri kıvrımıdır. Damar ve sinir yönünden zengindir.
- **Clitoris:** Labia minorlerin yukarıdaki birleşim yerinin hemen üzerinde yer alır. Sertleşebilme özelliğine sahiptir. Damar ve sinir yönünden zengindir.
- **Bartholin Bezi (Gl. Vestibularis Major):** Labia minorlerin arkasında ve vajinal kanalın iki yanında yer alır. Lubrikasyon (kayganlık) sağlayan bir salgı yapar.
- **Vestibulum Vagina (Vajina Girişi):** Labia minorler arasındaki açıklıktır. Yüzeyi ince, mukozal bir yapıya sahiptir. Hymen, mukoza kıvrımı şeklinde bir zar olup vajinanın başlangıcında bulunur.

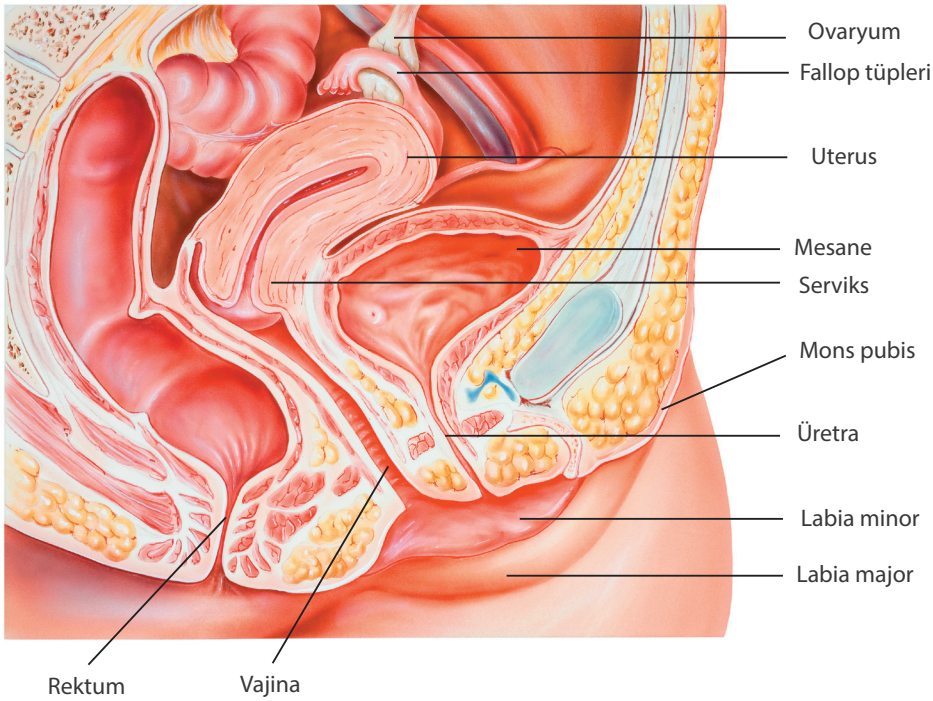

Görsel 9.3: Kadın dış ve iç üreme organları

2. 2. Kadın İç Üreme Organları

Kadın iç üreme organları pelvis boşluğu içine yerleşmiştir. İçten dışa doğru **ovarium, tuba uterina, uterus** ve **vajina**dan oluşur (Görsel 9.4).

- **Ovarium (Yumurtalık):** Uterusun her iki yanında, küçük pelvisin dış yan duvarında bulunan fossa ovaricada yer alır. Badem görünümünde ve grimsi pembe renktedir. Ovaryumlarla uterus arasındaki bağlantıyı tuba uterina sağlar. Ovaryumun görevi, kadın üreme hücresi üretmek ve hormon (östrojen ve progesteron) salgılamaktır.
- **Tuba Uterina (Fallop Tüpleri, Salpinx):** Ovaryum ile uterus arasında, sağ ve solda iki tane, 10-13 cm uzunluğunda, tüp şeklinde oluşumdur. Mukoza tabakasının ürettiği salgı, tüplerin iç yüzeyinin nemli kalmasını sağlar. Kas tabakası peristaltik hareket oluşturarak kadın üreme hücresinin

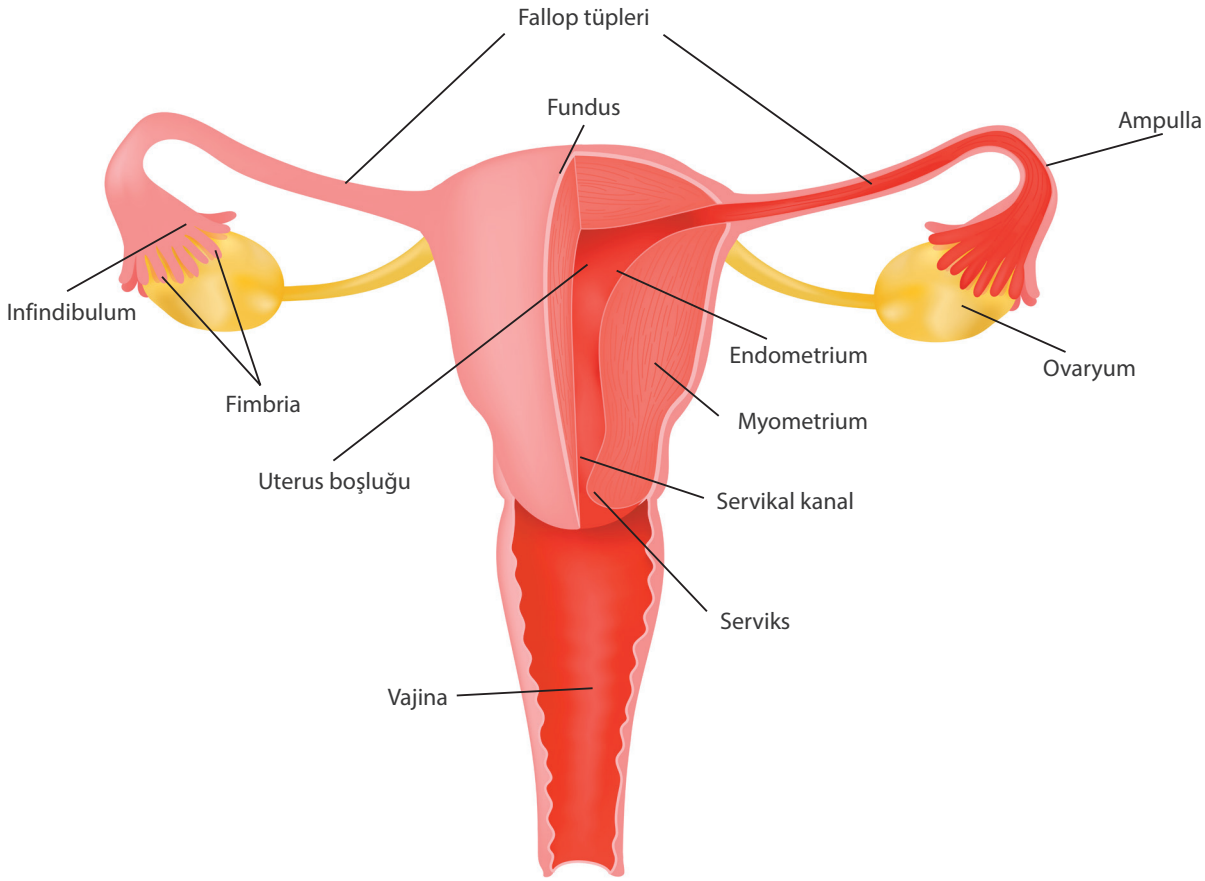

Görsel 9.4: Kadın iç üreme organları

uterusa doğru taşınmasını sağlar. Fallop tüpleri dört bölümden oluşur: Tüplerin uterus duvarı içinde kalan kısmına **pars uterina**, ovaryuma doğru çapı en dar olan kısmına **isthmus,** genellikle döllenmenin gerçekleştiği tüplerin en geniş kısmına **ampulla** ve ovaryuma yakın tüplerin huni şeklindeki ucuna **infindubulum** denir. Tüplerin en uç kısmındaki saçaklı görünüme sahip, hareketli olan kısma ise **fimbria** denir. Fimbriyalar, olgunlaşan Graaf folikülünün etrafını sarar ve ovülasyon ile atılan ikincil oositi tutarak tüp içine alır.

- **Rahim (Uterus):** Şekli ve büyüklüğü ters duran armuda benzeyen bir organdır. Mesanenin arkasına, rektumun önüne yerleşmiştir. Sağında ve solunda fallop tüpleri, alt kısmında ise vajina vardır. Kas tabakası kasılma yeteneği güçlü, düz kaslardan oluşur. Uterus, gebelikte 3-6 kata kadar büyüyebilir. Doğumdan sonra tekrar normal hâline döner. Uterusun **fundus,** (üst bölümü), **corpus** (gövde bölümü) ve **cervix** (boyun bölümü, serviks) olmak üzere üç bölümü vardır. Uterus duvarı üç tabakadan oluşur:
  - **Endometrium (Tunica Mucosa):** En içteki mukoza tabakasıdır. Yapısında çok sayıda kılcal damar ile mukus salgılayan hücreler bulunur. Her ay östrojen ve progesteron hormonunun etkisiyle kalınlaşarak olası gebelik için hazırlanır. Gebelik olmaması durumunda endometriyumun kalınlaşan kısımları soyularak atılır. Buna **menstrüasyon** denir.
  - **Myometrium (Tunica Muscularis):** Ortadaki en kalın tabakadır. Düz kas liflerinden yapılmıştır. Gebelikte embriyoyu korur ve onunla birlikte büyür. Güçlü kasılmalar yaparak doğumu kolaylaştırır.
  - **Perimetrium (Tunica Serosa):** En dıştaki visseral periton tabakasıdır.
- **Vagina (Vajina):** Dış üreme organları ile uterus arasında bulunan, 8-10 cm uzunluğundaki kanaldır. Doğum yolu ve cinsel birleşme organıdır. Menstrüasyon kanı da bu yolla dışarı atılır. İçindeki asidik ortam, bakteriyel enfeksiyonların gelişimini engeller.

2. 3. Memelerin Yapı ve Fonksiyonları

Göğüs ön duvarında, 2-6'ncı kostalar arasında ve büyük göğüs kası (m. pectoralis major) üzerinde yer alır. Meme dokusu; süt bezleri (lobül), yağ dokusu ve bağ dokusundan oluşur. Lobüller süt salgılamakla görevlidir. Meme başını çevreleyen pigmentli alana **areola** denir (Görsel 9.5).

Ergenlik döneminden önce erkek ve kadın memesinin gelişimi aynıdır. Kadınlarda meme gelişimi, ergenlikle beraber miktarı artan östrojen ve progesteron hormonlarının etkisiyle sağlanır.

Gebelikte östrojen ve progesteron hormonlarının etkisiyle meme lobülleri ve kanalları büyür. Gebelik döneminde prolaktin salgısı artmasına rağmen, plasentadan salgılanan östrojen ve progesteron hormonlarının inhibe edici etkisi nedeniyle süt salgısı yapılmaz. Doğumdan sonra inhibe edici etkinin ortadan kalkması ve prolaktin salgısının artması ile meme bezleri süt salgılamaya başlar.

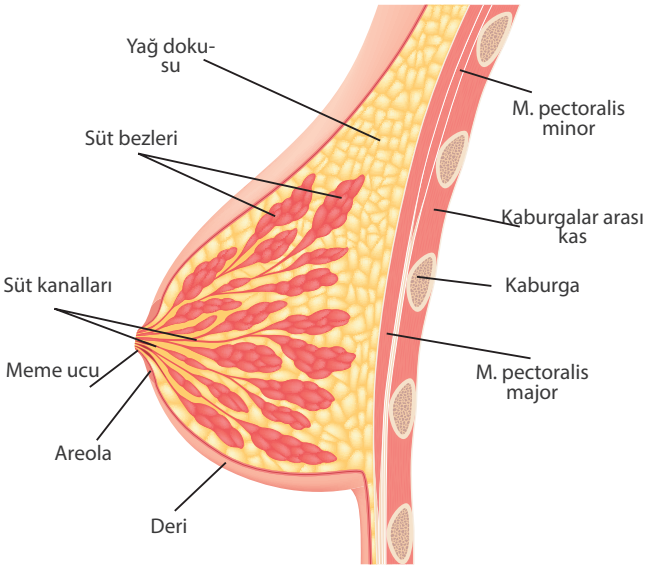

Görsel 9.5: Memenin yapısı

Bebeğin emmeye başlaması, meme başında bulunan duyu reseptörlerinin uyarılmasına, reseptörlerin uyarılması ise oksitosin ve prolaktin salgılanmasına neden olur. Oksitosin hormonu kan yoluyla süt kanallarına ulaşıp kanalların kasılmasını ve sütün dışarıya çıkmasını sağlar. Hem emzirme eylemi hem de süt kanallarının boşalması, prolaktin salgısının ve süt üretiminin devamlılığını sağlar. Emzirme olmazsa prolaktin miktarı azalır ve süt salgısı durur.

Doğumdan sonra salgılanan ilk salgı (kolostrum) çok değerlidir. Kolostrumun protein miktarı normal süte göre çok yüksektir. Bunun için yeni doğan bebeğe mutlaka verilmesi önerilir.

2. 4. Kadın Üreme Sistemi Sağlığı ve Hijyen

Vulva, dış ortama kapalı bir alanda bulunması ve iç ortamının sıcak ve nemli olması nedeniyle mikroorganizmaların yerleşmesi için oldukça elverişlidir. Ayrıca kadın üretrasının kısa olması, anatomik olarak üretra, anüs ve vajinanın birbirine yakın pozisyonda bulunması da bu bölgede enfeksiyon görülmesini kolaylaştırır. Hijyen ve temizlik alışkanlıklarının yanlış ve yetersiz olması, mikroorganizmaların anüsten vajina ve üretraya kolaylıkla taşınmasına ve enfeksiyon oluşmasına neden olabilir. Kadın üreme sisteminin sağlığı için el hijyeni, iç çamaşırı hijyeni, menstrüasyon hijyeni, miksiyon ve defekasyon sonrası hijyen ve temizlik kurallarını öğrenmek ve uygulamak önemlidir.

Eller, hijyen için her gerektiğinde sabunla, tekniğine uygun şekilde yıkanmalıdır. Miksiyon ve defekasyondan sonra, vulvadan başlayarak anüse doğru temizlik yapılmalıdır. Menstrüasyon döneminde emme gücü fazla olan, tek kullanımlık hijyenik hazır pedler kullanılmalı ve gün içinde sık sık değiştirilmelidir. Vajinal akıntıların özelliklerinin bilinmesi, enfeksiyonların erken dönemde tespit edilerek tedavi edilmesini sağlar. Temiz ve pamuklu iç çamaşırı kullanmak hijyen için önemlidir. İç çamaşırları her gün veya günaşırı değiştirilmelidir.

Kadınların üreme sağlığının korunmasında eğitim önemli bir yere sahiptir. Özellikle annelerin ve çocuk bakıcılarının eğitilmesi, kadınlara hijyen ve temizlik alışkanlığının küçük yaşlardan itibaren kazandırılması açısından önemlidir.

Sıra Sizde

Kadın üreme organlarını maket üzerinde gösteriniz.

3. ÜREME SİSTEMİ FİZYOLOJİSİ

3. 1. Erkek Üreme Organları Fizyolojisi

Erkek üreme sistemi fonksiyonu; folikül stimülan hormon (FSH), lüteinizan hormon (LH) ve testosteron hormonlarının kontrolündedir.

3. 1. 1. Sperma Oluşumu (Spermatogenesis)

Erkek üreme hücresi (sperma) testislerde üretilir. **Öncü germ hücreleri** (spermatogonia) ergenlikle beraber hormonların etkisi ile aktifleşmeye başlar. Bu ana hücreler, mitoz bölünme ile 46 kromozomlu birincil spermatositleri oluşturur. **Birincil spermatositler** mayoz bölünmeye uğrayarak önce **ikincil spermatositler**i, sonra 23 kromozomlu **spermatit**leri oluşturur. Oluşan spermatitler olgunlaşmak üzere sertoli hücrelerine alınır. Burada hareket ve dölleme yeteneği kazanarak olgun **sperma** (spermatozoa) hâline gelir. Tek bir öncü germ hücresinden oluşan sperma sayısının 512 olduğu tahmin edilmektedir. Spermatogenez sürecinde, öncü germ hücresinden sperma oluşumu yaklaşık 74 günde tamamlanır. Üretilen spermler epididim ve ductus deferensin ampullasında depolanır.

Sperma hücresi **baş, boyun** ve **kuyruk** kısmından oluşur. Baş kısmında çekirdek ve **akrozom** bulunur. Çekirdekte babanın genetik özelliklerini taşıyan DNA vardır. Golgi aygıtından köken alan ve özel bir tip lizozom olan akrozom içinde oosit (kadın üreme hücresi) duvarının eritilmesi için gerekli enzimler bulunur. Kuyruk, spermanın hareketini sağlar. Kuyrukla baş arasındaki boyun bölümünde çok sayıda mitokondri bulunur. Kuyruğun hareketi için gerekli enerji burada üretilir (Görsel 9.6).

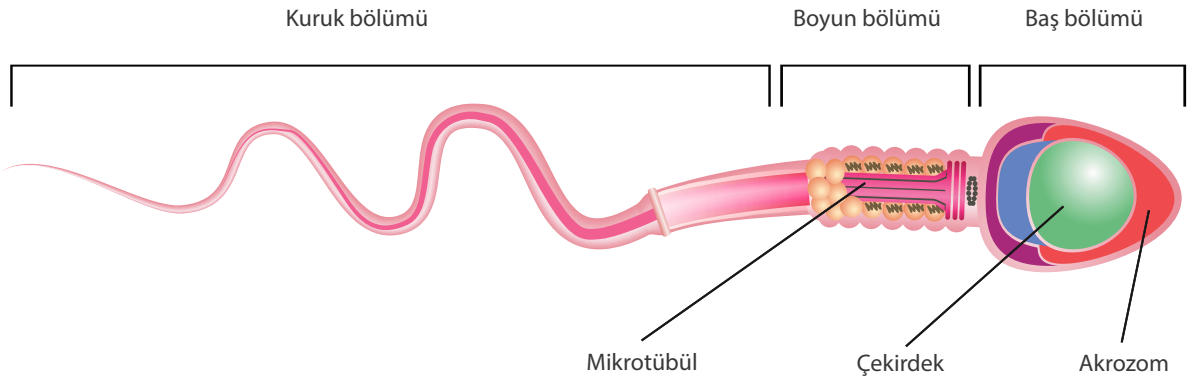

Görsel 9.6: Sperma hücresi

3. 2. Kadın Üreme Organları Fizyolojisi

Kadın üreme fonksiyonu erkeklerdeki gibi devamlı değil, periyotlar hâlinde devam eder (menstrüel siklus). LH ve FSH'nin kontrolü altında gerçekleşir.

3. 2. 1. Menstrüel Siklus

Kadın üreme fonksiyonu, **menstrüel siklus** denilen ve düzenli olarak tekrarlanan periyotlarla sürer. Bu sikluslar, ergenlik çağında **menarş** ile başlar ve **menapoza** kadar devam eder. Her bir siklus, ortalama **28 gün** sürer. Menstrüasyonun başlangıcı, siklusun ilk günüdür. Siklusun sonu ise bir sonraki siklusun başlangıcıdır. Menstrüasyonun süresi, kişiden kişiye değişiklik göstermekle beraber ortalama **4-6 gün** kadardır.

Menstrüel siklus ile uterus, her ay döllenme ve gebelik için hazırlanır. Siklus, FSH ve LH tarafından düzenlenir. Ovaryumlarda her ay birkaç folikül olgunlaşmaya başlar ve içlerinden biri gelişimini tamamlar. Menstrüel siklus, döllenme olmadığı sürece aylık periyotlarda devam eder. Ancak döllenme olursa gebelik ve lohusalık dönemi boyunca menstrüel siklus gerçekleşmez (Görsel 9.7).

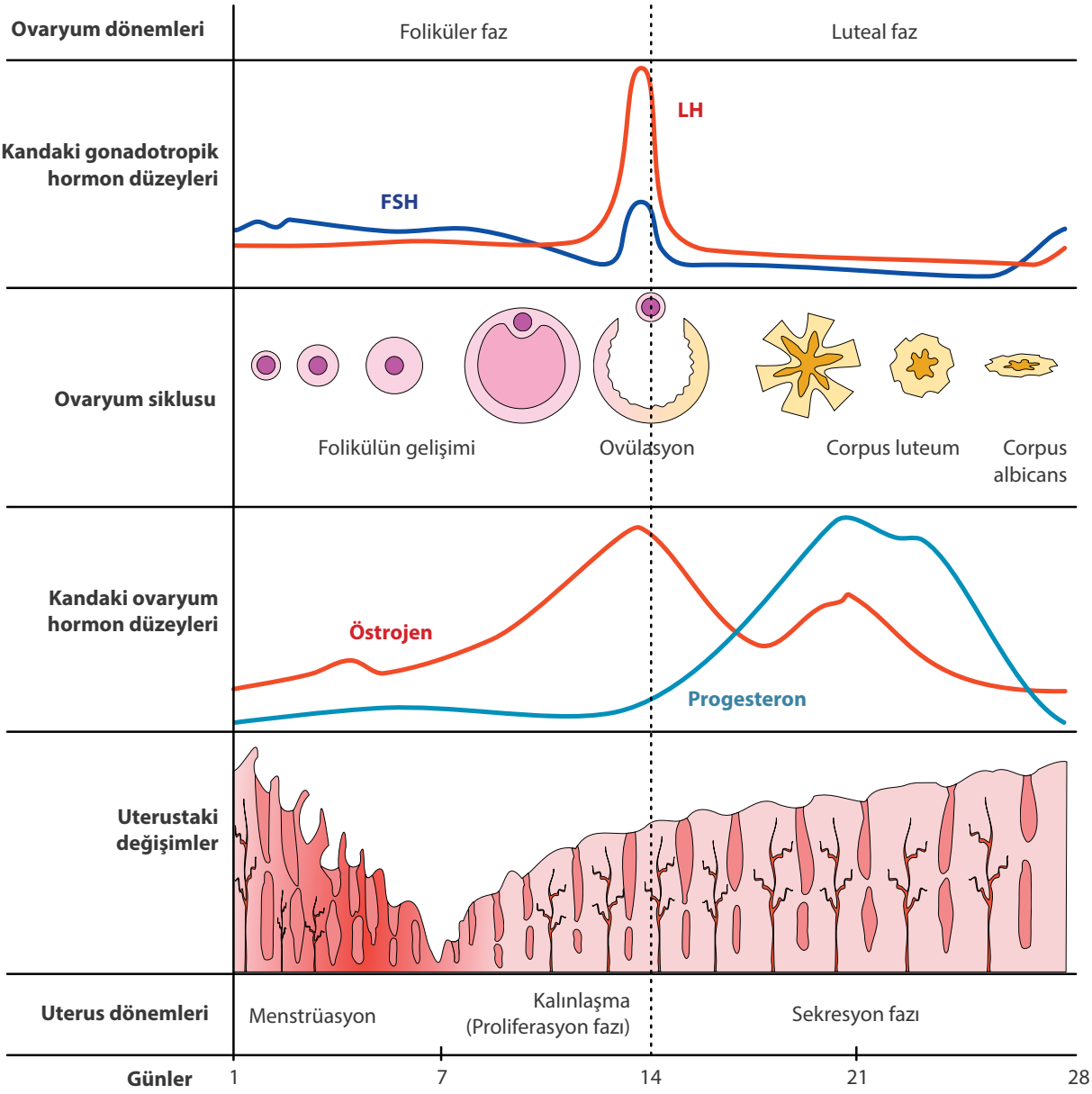

Görsel 9.7: Menstrüel siklusta ovaryum, uterus ve hormon değişiklikleri

3. 2. 2. Ovum (Yumurta Hücresi) Oluşumu (Oogenesis)

Öncü germ hücrelerinin (oogonia) olgun oositlere (ovum) dönüşme sürecine **oogenesis** denir. Oogenez, spermatogenezden daha karmaşık bir süreçtir. Fetal hayatta başlar, doğumdan sonra duraklar ve ergenlikte tekrar başlar. Bir ovum oluşumu için fetal hayatta başlayan oogenez süreci, ancak döllenme olursa tamamlanır. Menopozdan sonra oogenez görülmez. Bir kız çocuğu doğmadan önce ovaryumlarında yaklaşık 2 milyon **birincil folikül** bulunur. Bunların yarısı doğuma yakın işlevini kaybeder. Ergenlik döneminde ise sayı 400 binden daha azdır.

Birincil folikül içindeki hücre **birincil oosit** olarak adlandırılır. Birincil oositler, doğumdan önce birinci mayotik bölünmenin ilk kısmını geçirerek profazda duraklama evresine girer ve ergenliğe kadar bu şekilde kalır. Ergenlikle beraber her ay birincil foliküllerden birkaçı (5-12) büyümeye başlar. Ancak her

siklusta bu foliküllerden sadece biri gelişimini tamamlar, diğerleri gerileyerek işlevini kaybeder. Gelişen folikül içindeki birincil oosit, ovülasyonun hemen öncesinde duraklayan birinci mayotik bölünmeyi tamamlayarak **ikincil oosit**e dönüşür. Ardından ikinci mayotik bölünme evresine girer ve fertilizasyona kadar metafazda tekrar duraklar.

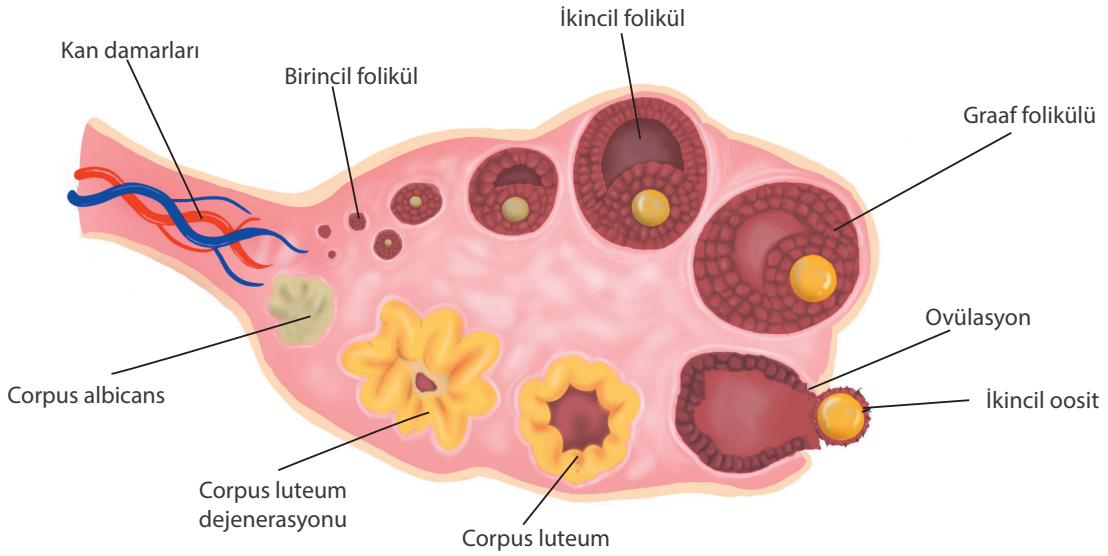

Görsel 9.8: Oogenez aşamaları

Gelişimi sırasında ikincil oositin etrafında çok katlı granüloza hücreleri meydana gelmeye başlar. İçinde ikincil oositin bulunduğu ikincil folikül, **Graaf folikülü**ne dönüşerek gelişimini tamamlar (Görsel 9.8). Fertilizasyon gerçekleşirse ikinci mayotik bölünmeyi tamamlayan ikincil oosit, **ovum** adını alır (Görsel 9.9). Fertilizasyon gerçekleşmezse, ovülasyondan yaklaşık 24 saat sonra, oosit dejenere olmaya başlar ve menstrüasyonla dışarı atılır.

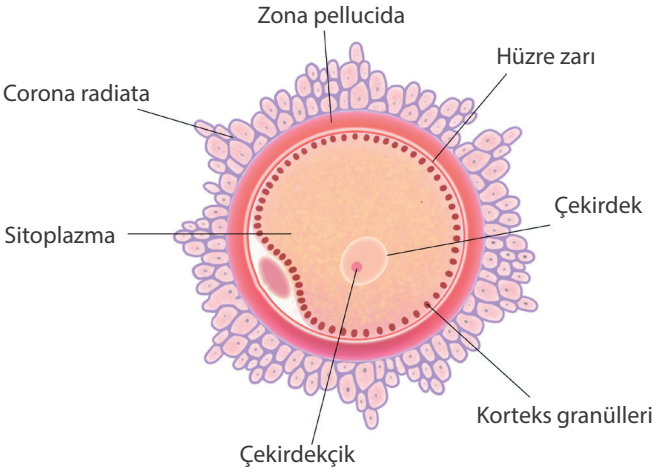

Görsel 9.9: İkincil oositin yapısı

3. 2. 3. Ovaryal Siklus

Menstrüel siklusun başlangıcında FSH ve östrojenin etkisiyle ovaryumlarda bulunan ikincil foliküllerden 8-12 kadarı büyümeye başlar. Ancak birisi daha hızlı büyüyerek ovaryum yüzeyine yaklaşır, diğerleri baskılanır ve olgunlaşmaz. Olgunlaşan bu foliküle **Graaf folikülü** denir.

Siklusun yaklaşık 14'üncü günü Graaf folikülü çatlar ve ikincil oosit, periton boşluğuna bırakılır. Bu olaya **ovülasyon** denir. Ovülasyon, LH düzeyinin ovülasyonun hemen öncesinde hızla yükselmesi sonucu gerçekleşir. Fallop tüplerinin fimbria kısımları periton boşluğuna bırakılan ikincil oositi %100'e yakın oranda yakalayarak içine alır. Graaf folikülünde kalan hücreler, lütein hücrelerine dönüşür; içleri lipitle dolar ve sarı renkli **corpus luteum** şekillenir. Progesteron ve östrojen salgılayan corpus luteum, gebelik olursa dejenere olmadan yerinde kalır ve doğuma kadar menstrüel siklusu engeller.

Gebelik oluşmazsa menstrüasyona 2-3 gün kala corpus luteum küçülerek dejenere olmaya başlar. Dejenerasyonun sonunda, yerinde beyaz bir iz (nedbe) bırakarak işlevini kaybeder. Buna **corpus albicans** denir. Corpus albicans hormon salgılamadığı için kandaki östrojen ve özellikle progesteron hormon düzeyi düşmeye başlar. Bu düşüş FSH'nin yeniden salgılanmasına neden olur. FSH düzeyinin yükselmesi ile yeni bir siklus başlar ve uterus mukozası soyularak menstrüasyonla dışarı atılır.

3. 2. 4. Fertilizasyon (Döllenme)

İkincil oosit ve sperma hücresinin genetik materyalinin birleşmesine **döllenme** (fertilizasyon) denir. Bu hücrelerde 23'er kromozom bulunur. Döllenme ile oluşan **zigot** (zygot) ise 46 kromozoma sahip, tam bir hücredir. 46 kromozomdan iki tanesi cinsiyeti belirleyen X ve Y kromozomudur. Spermaların yarısı X, yarısı Y kromozomu taşır. İkincil oositte ise her zaman X kromozomu bulunur. Fertilizasyonda, ikincil oositteki X kromozomu ile spermadan gelen X kromozomu birleşirse XX kromozomu oluşur ve fetüsün cinsiyeti kız olur. Eğer spermadan Y kromozomu gelirse XY kromozomu oluşur ve fetüsün cinsiyeti erkek olur.

Döllenme genellikle fallop tüplerinin ampullasında gerçekleşir. İkincil oositin, spermaları kendine çeken ve onlara yol gösteren bazı maddeler salgıladığı bilinmektedir. İkincil oositin dış yüzeyi üzerinde sperma reseptörleri vardır. Milyonlarca spermadan sadece birkaç yüz tanesi ikincil oosite ulaşabilir. Spermaların, öncelikle ikincil oositin etrafındaki granüloza hücre tabakasını (corona radiata) geçmesi gerekir. Bu tabakayı geçen sperma, zona pellucida tabakasındaki reseptöre bağlanır ve akrozomundaki enzimler aktive olur. Sadece bir sperma zona pellucidayı eriterek çekirdeğini (DNA) ikincil oosit içine bırakabilir. Böylece ikincil oosit ve sperma hücresinin DNA'sı birleşir (fertilizasyon) ve 46 kromozoma sahip tek bir hücre oluşur. Bir spermanın zona pellucidayı eriterek sitoplazmaya ulaşması, oositin korteks granüllerinin aktifleşmesine ve zar potansiyelinin değişmesine neden olur. Böylece zona pellucida kalınlaşır ve reseptöre bağlanmış olsa bile diğer spermlerin girişi engellenir (Görsel 9.10). İkincil oosit, sperma çekirdeğinin girişinden hemen sonra bölünmesini tamamlayarak olgun oosit (ovum) hâline gelir.

Fertilizasyonla oluşan zigot, bölünmeye başlar. Zigot, uterusa 3-5 günde ulaşır. Zigotun uterusa ulaşmasında tüplerin içindeki siliyaların uterusa doğru süpürme hareketi yapmasının ve az miktarda da sıvı akımının etkisi vardır. Zigot, uterusa ulaştıktan sonra 1-3 gün içinde kendisi için hazırlanan uterus endometriyumuna implante olur (yerleşir). İmplantasyon, tüpler içinde olursa bu duruma **dış gebelik** adı verilir. Dış gebelikte embriyo gelişimi tamamlanamaz.

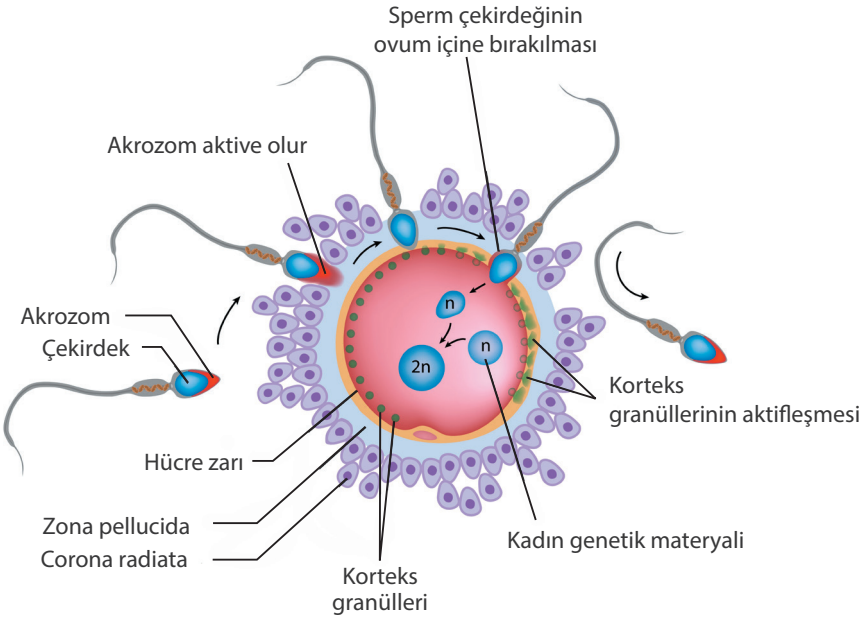

Görsel 9.10: Fertilizasyonun aşamaları

Biliyor musunuz?

Fetüsün Reddedilmemesi

Anne ve fetüs genetik olarak birbirinden tamamen farklıdır. Bu nedenle doku ve organ nakillerinde olduğu gibi normalde uterus içinde büyüyen fetüsün anne vücudu tarafından reddedilmesi beklenir. Ancak ilginç bir şekilde fetüs, annenin immün sistemi tarafından yabancı bir doku olarak tanınmaz ve savunma mekanizması devreye girmez. Anne vücudunun fetüsü neden reddetmediği henüz tam olarak anlaşılamamıştır.

4. ÜREME SİSTEMİNE AİT TIBBİ TERİMLER

4. 1. Üreme Sistemine İlişkin Anatomik ve Tanısal Terimler

4. 1. 1. Üreme Sistemine İlişkin Anatomik Terimler

- **Corpus albicans:** Dejenere olan corpus luteumun yerinde oluşan, iz şeklinde yapı.
- **Corpus luteum:** Ovülasyondan sonra Graaf folikülünün yerinde oluşan ve hormon salgılayan yapı.
- **Ductus deferens:** Spermaların epididimden ejakulatör kanala taşınmasını sağlayan, boru şeklinde organ.
- **Ejaculation:** Semenin penisten dışarı atılması.
- **Glandula bulbourethralis:** Salgısını üretraya vererek üretra içindeki idrar kalıntılarını nötralize eden erkek üreme sistemine ait bez.
- **Glandula vestibularis major (Bartholin bezi):** Salgısını vajinal kanala veren kadın üreme sistemine ait bez.
- **Hymen:** Kızlık zarı.
- **Menstrüasyon:** Âdet kanaması, regl.
- **Ovarium (Over):** Yumurtalık. Kadın üreme hücresi üreten ve kadın cinsiyet hormonları salgılayan organ.
- **Ovum:** Kadın üreme hücresi, olgun oosit.
- **Penis:** Erkeklerde boşaltım ve cinsel birleşme organı.
- **Preputium:** Sünnet derisi.
- **Prostat bezi:** Mesanenin altında bulunan, salgısını semen içine veren erkek üreme sistemine ait bez.
- **Scrotum:** İçinde testislerin bulunduğu kese şeklinde organ.
- **Semen:** İçinde sperma ve genital bezlerin salgısının bulunduğu, koyu kıvamlı madde.
- **Sperma:** Erkek üreme hücresi, spermatozoon.
- **Testis (Orchis):** Erkek üreme hücresi üreten ve testosteron hormonu salgılayan organ.
- **Tuba uterina (Salpinx, Fallop tüpleri):** Uterus ile ovaryum arasında uzanan, ovum ve zigotun uterusa ulaşmasını sağlayan, boru şeklinde organ.
- **Uterus:** Döl yatağı, rahim.
- **Vagina:** Kadın cinsel birleşme organı ve doğum kanalı.
- **Vesicula seminalis:** Salgısını semen içine veren, erkek üreme sistemine ait bez.
- **Vulva:** Kadın dış üreme organlarının tümü.

4. 1. 2. Üreme Sistemine İlişkin Tanısal Terimler

- **Andropouse (Andropoz):** Erkeklerde yaşlanma ile birlikte ortaya çıkan, cinsiyet bezlerinde işlev bozukluğu ve testosteron düzeyinin düşmesi ile belirgin durum.
- **Benign prostat hipertrofisi:** İyi huylu prostat büyümesi.
- **Cryptorchism:** Testislerin scrotuma inmemesi.
- **Ektopik gebelik:** Döllenmiş ovumun uterus boşluğu dışında bir yere yerleşmesi.
- **Endocervicitis:** Servikal kanalı döşeyen mukozanın iltihabı.
- **Endometriosis:** Endometrium tabakasının uterus dışında başka bir yerde (ovaryum, bağırsak vb.) bulunması.
- **Epididymitis:** Epididimin iltihabı.
- **Hydrocele (Hidrosel):** Scrotum içinde sıvı birikmesi.
- **Hydrosalpinx:** Tuba uterina içine sıvı toplanması.
- **Jinekoloji:** Kadın hastalıklarını inceleyen bilim dalı, nisaiye.

- **Menarş:** Kadınlarda ilk menstrüel siklus.
- **Menopause (Menopoz):** Kadında menstrüel siklusun sona erdiği dönem.
- **Myoma:** Uterusun iyi huylu tümörü.
- **Orşit:** Testis iltihabı.
- **Prostatitis:** Prostat iltihabı.
- **Salpingitis:** Tuba uterinaların iltihabı.
- **Vaginitis:** Vajina iltihabı.
- **Varicocele:** Scrotum venlerinde görülen varis.
- **Vulvitis:** Vulva iltihabı.

4. 2. Üreme Sistemi Semptomlarına İlişkin Tıbbi Terimler

- **Amenore:** Âdet kanamasının olmaması.
- **Aspermi:** Semende sperma hücresi yokluğu.
- **Azospermi:** Semende canlı sperma hücresinin bulunmaması.
- **Dismenore:** Âdet kanamasının ağrılı olması.
- **Hematospermi:** Semende kan bulunması.
- **Hipermenore:** Bol ve sık âdet görme.
- **Menoraji:** Âdet kanamasının fazla olması.
- **Metroraji:** Âdet kanaması dışında kanama olması.
- **Nekrospermi:** Sperma hücrelerinin ölmesi.
- **Oligomenore:** Seyrek âdet görme, siklus süresinin uzun olması.
- **Oligospermi:** Semende sperma hücresinin az olması.
- **Polimenore:** Sık âdet görme, siklus süresinin kısa olması.
- **Pruritus vulvae:** Vulvada şiddetli kaşıntı olması.

UYGULAMA FAALİYETİ 1

Aşağıdaki yönergeye göre üreme sistemine ilişkin anatomik ve tanısal terimler ile ilgili kart oyunu hazırlayarak arkadaşlarınızla oynayınız.

KART GÖSTERME OYUNU

MALZEMELER: İki farklı renkte her biri sınıf mevcudu kadar hazırlanmış kart.

OYUNUN KURALLARI: Hazırlanan kartlar her renkten birer tane olmak üzere öğrencilere dağıtılır. Doğru ve yanlış kavramlarını temsil edecek renkler belirlenir. Öğretmen, üreme sistemine ilişkin anatomik ve tanısal terimlerle ilgili bir bilgiyi sınıfla paylaşır. Öğrencilere, düşünüp karar vermeleri ve değerlendirme yapmaları için süre tanınır. Öğrenciler, verdikleri karara uygun kartı kaldırıp gösterir. Söz hakkı verilen öğrenci, düşüncelerini öğretmeni ve sınıf arkadaşlarıyla paylaşır. En çok doğru kararı veren ve değerlendirmesini yapabilen öğrenci oyunu kazanır.

Örnek: Öğretmen: " 'Salpinks erkek üreme organlarından biridir ve üretra yolu üzerinde bir bezdir.' Bu bilginin doğru olduğunu düşünen öğrenciler yeşil kartı, yanlış olduğunu düşünenlerse kırmızı kartı kaldırsın."

Kırmızı kartı gösteren bir öğrenciye söz hakkı verilir. Yanlış olduğunu düşündüğü için salpinks konusunda yapacağı değerlendirmeyi arkadaşları ile paylaşır. Doğru bilgiye ulaşıncaya kadar kırmızı kartı kaldıran öğrencilere söz hakkı verilmeye devam edilir.

9. ÖĞRENME BİRİMİNİN ÖLÇME DEĞERLENDİRME ÇALIŞMALARI

A) Aşağıdaki cümleleri dikkatlice okuyarak boş bırakılan yerlere doğru sözcüğü yazınız.

1. ……; spermin baş kısmında bulunan, golgi aygıtından oluşan ve içinde ikincil oositin duvarını eritici enzimler bulunan bir organeldir.
2. …… ve …… testislerin yapısında bulunan hücrelerdir.
3. Menstrüel siklusun süresi ortalama …… gündür.
4. ……, kadın hastalıklarını inceleyen bilim dalıdır.
5. Sperma hücrelerinin üretim sürecine …… denir.
6. Kadın iç üreme organları; tuba uterina , vajina, …… ve …… olmak üzere dört tanedir.
7. Gebelik oluşmazsa ikincil oosit vajinadan dışarı atılır, corpus luteum dejenere olmaya başlar ve yerinde bir iz meydana gelir. Buna …… denir.
8. Fertilizasyon sonucu oluşan yeni hücreye …… denir.

B) Aşağıdaki çoktan seçmeli soruları okuyunuz ve doğru seçeneği işaretleyiniz.

9. Menstrüel siklusun yaklaşık 14. günü gerçekleşen ve çatlayan folikülden ikincil oositin tüplere atılması ile sonuçlanan olaya ne ad verilir?

A) Fertilizasyon
B) Ovülasyon
C) Dış gebelik
D) Graaf folikülü
E) Spermatogenesis

10. Siklusun başlangıcında ovaryumlarda bulunan foliküllerden birkaçı büyümeye başlar. Ancak bunlardan bir tanesi büyümeye devam ederek ovaryum yüzeyine yaklaşır, diğerleri olgunlaşmaz. Olgunlaşan bu foliküle ne ad verilir?

A) Primer folikül
B) Folikülozis
C) Oosit
D) Graaf folikülü
E) Mayotik folikül

11. Erkek üreme sistemi ile ilgili aşağıdakilerden hangisi <u>yanlıştır?</u>

A) Testosteron hormonu etkilidir.
B) Spermada çok sayıda mitokondri vardır.
C) Sperma üretimi için ideal sıcaklık 37 derecedir.
D) Sperma üretimi ergenlik döneminde başlar.
E) Kadın üreme sistemindeki gibi siklus görülmez.

12. Kadın üreme sisteminde ergenlikten menopoza kadar devam eden ve aylık periyotlar şeklinde görülen dönemlere ne ad verilir?

A) Graaf folikülü
B) Fertilizasyon
C) Endometriyozis
D) Ovaryal siklus
E) Menstrüel siklus

13. Döllenmenin olduğu tubaların en geniş bölümü aşağıdakilerden hangisidir?

A) Ampulla
B) Isthmus
C) Fimbria
D) Pars uterina
E) Infindubulum

14. Ovarial siklusta corpus luteumun dejenere olmaması aşağıdakilerden hangisini düşündürür?

A) Corpus albicans oluştuğunu
B) İkincil oositin dışarı atılacağını
C) Gebeliğin oluştuğunu
D) Menstrüasyonun sona ereceğini
E) Menstrüasyonun başlayacağını

15. Aşağıdakilerden hangisi kadın dış üreme organlarından değildir?

A) Vestibulum vagina
B) Vagina
C) Clitoris
D) Labia major
E) Labia minor

16. Sperma hücresi üreten erkek üreme organı hangisidir?

A) Prostat
B) Testis
C) Epididim
D) Ductus deferens
E) Bulbourethral bezler

17. Gebelik oluştuğu zaman zigotun yerleştiği uterus tabakası aşağıdakilerden hangisidir?

A) Perimetrium
B) Tunica serosa
C) Tunica muscularis
D) Myometrium
E) Endometrium

18. İkincil oosit ile sperma hücresinin birleşip kaynaşması olayına ne ad verilir, bu olay sonunda hücrede kaç kromozom bulunur?

A) Döllenme-46 kromozom
B) Döllenme-23 kromozom
C) Fertilizasyon-43 kromozom
D) Ovülasyon-46 kromozom
E) Ovülasyon-23 kromozom

19. Aşağıdakilerden hangisi zigotun uterus boşluğu dışında bir yere yerleşmesidir?

A) Hydrosalpinx
B) Endocervicitis
C) Endometriosis
D) Ektopik gebelik
E) Salpingitis

20. Aşağıdakilerden hangisi ovumun ovaryumlardan uterusa taşınmasını sağlayan organdır?

A) Serviks
B) Vajina
C) Fallop tüpleri
D) Bartholin bezi
E) Vulva

21. I. Ovum: Kadın üreme hücresi.
II. Dismenore: Âdet kanamasının ağrılı olması.
III. Oligospermi: Semende sperma hücresi yokluğu.
IV. Prostatitis: Prostat iltihabı.
Yukarıda verilen eşleştirmelerden hangisi veya hangileri doğrudur?

A) Yalnız I
B) I ve III
C) II ve IV
D) I, II ve IV
E) I, II, III ve IV

22. Aşağıda verilen terimlerden hangisi erkek üreme sistemine ait değildir?

A) Epididim
B) Leydig hücreleri
C) Vesicula seminalis
D) Ductus deferens
E) Bartholin bezi

NOT: *Cevaplarınızı cevap anahtarıyla karşılaştırınız. Yanlış cevap verdiğiniz ya da cevap verirken tereddüt ettiğiniz sorularla ilgili konuları veya faaliyeti geri dönerek tekrarlayınız. Cevaplarınızın tümü doğru ise bir sonraki öğrenme birimine geçiniz.*

10.
ÖĞRENME BİRİMİ

DUYU ORGANLARI



ÖĞRENME BİRİMİ KONULARI

1. GÖRME ORGANI YAPI VE İŞLEVİ
2. İŞİTME VE DENGE ORGANI YAPI VE İŞLEVİ
3. KOKU ORGANI YAPI VE İŞLEVİ
4. DOKUNMA ORGANI YAPI VE İŞLEVİ
5. TAT ORGANI YAPI VE İŞLEVİ
6. DUYU ORGANLARINA İLİŞKİN TIBBİ TERİMLER

TEMEL KAVRAMLAR

- Göz
- Kulak
- Burun
- Deri
- Dil
- Duyu

NELER ÖĞRENECEKSİNİZ?

- Görme organı, özellikleri ve görme fizyolojisini
- İşitme organı, özellikleri ve işitme fizyolojisini
- Denge fizyolojisini
- Koku organı, özellikleri ve koku alma fizyolojisini
- Dokunma organı, özellikleri ve dokunma fizyolojisini
- Tat organı, özellikleri ve tat alma fizyolojisini
- Duyu organlarıyla ilgili çok kullanılan tıbbi terimleri

HAZIRLIK ÇALIŞMALARI

- İki göz ile tek bir görüntü nasıl elde edilir? Araştırınız.
- Doğuştan duyamayan insanların konuşamamasının nedeni nedir? Araştırınız.
- İlk gelişen duyularımız neler olabilir? Araştırınız.
- Dilin tat alma bölgelerinin olduğu ve her tadın farklı bölgelerden alındığı doğru mudur? Araştırınız.

1. GÖRME ORGANI YAPI VE İŞLEVİ

1. 1. Gözün (Oculus) Yapısı

Gözler, yüz bölgesinde kafatası ve yüz kemiklerinin oluşturduğu **orbita** adı verilen göz çukuruna yerleşmiştir. Dış çevre ile görsel bağlantı sağlayan duyu organımızdır. Göz küresi ve yardımcı yapılardan oluşur (Görsel 10.1).

1. 1. 1. Göz Küresi (Bulbus Oculi)

Küre şeklindedir. Orbita içinde yağ tabakası ile desteklenmiştir. Göz kapakları ve kirpikler, göz küresinin dışa açık olan ön kısmını zararlı etkilerden korur. Göz küresi, dıştan içe doğru üç tabakadan oluşur:

Göz Küresinin Tabakaları

- Dış tabaka (Tunica fibroza)
- Orta tabaka (Tunica vasculosa)
- İç tabaka (Tunica nervosa, Retina)

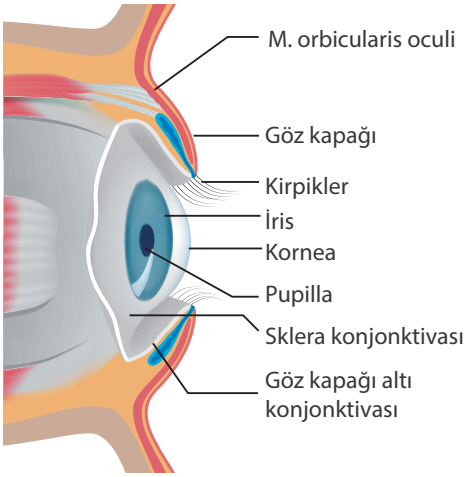

Görsel 10.1: Göz küresindeki yapılar

- **Dış Tabaka (Tunica Fibrosa)**

Gözün bağ dokudan oluşmuş en dış tabakasıdır. **Sclera** ve **cornea** olmak üzere iki bölümden oluşur.

- **Sclera:** Dış tabakanın, arka tarafı oluşturan 5/6'lık büyük kısmıdır. Opak ve beyaz olduğundan dolayı **göz akı** da denir. Göze sağlamlık ve şekil verir.
- **Cornea:** Göz küresinin ön tarafında bulunan, dışarıya doğru hafif bombeli ve saydam olan 1/6'lık kısmıdır. Göze gelen ışığın ilk ve en fazla kırıldığı yerdir. Korneada kan ve lenf damarları bulunmaz. Beslenmesini difüzyonla göz içi sıvıdan yapar.

- **Orta Tabaka (Tunica Vasculosa)**

Göz küresinin orta katındaki, kan damarı ve pigmentlerden zengin olan tabakasıdır. **Damar tabaka** da denir. Önden arkaya **iris**, **corpus ciliare** ve **choroidea** olmak üzere üç bölümden oluşur:

- **İris:** Kornea ile lens arasında bulunan, düz kaslardan oluşmuş, göze rengini veren, damarlı yapıdır. İrisin ortasındaki siyah deliğe, **göz bebeği** (pupilla) denir. Göze gelen ışık miktarına göre buradaki dairesel kaslar daralıp genişleyerek pupillayı küçültür ya da büyütür. Pupilla kuvvetli ışıkta küçülür, loş ışıkta büyür.

  Kornea ile iris arasındaki boşluğa **ön odacık** (kamara), iris ile lens arasındaki boşluğa ise **arka odacık** denir. Bu iki odacık pupilla aracılığıyla birbirine bağlıdır. Ön ve arka odacık içinde **aköz sıvı** (humor aqueous) adı verilen, su berraklığında bir sıvı bulunur. Bu sıvı, ışığın kırılmasını ve odacıklar içinde uygun basıncın oluşmasını sağlar. Aköz sıvının basıncı artarsa veya

fazla kısmının drenajında aksama olursa göz içi basıncı artar ve **glokom** dediğimiz hastalık ortaya çıkar.

Pupillanın arkasında bikonveks yapıda, şeffaf ve esnek **lens** (göz merceği) bulunur. Lens, ışığın kırılarak retina üzerine odaklanmasını sağlar. Korneadan sonra ışığı en fazla kıran yapıdır.

Lens ile retina arasında (göz küresinin içinde) **camsı sıvı** (humor vitreus) bulunur. Damar tabakadan süzülerek oluşan bu sıvı, yumurta akı kıvamında ve jölemsi bir yapıdadır. Bu sıvı da ışığı kıran yapılardan biridir. Ancak aköz ve camsı sıvının ışığı kırma miktarı, kornea ve lense göre çok düşüktür (Görsel 10.2).

- **Corpus Ciliare:** İris ile choroidea (koroit) arasında yer alan bölümdür. Yapısında düz kaslar (m. ciliaris) bulunur. **Akomodasyon** (göz uyumu) sağlanmasından sorumludur. Korpus siliyareden çıkıp lens kapsülüne yapışarak sonlanan iplikçikler vardır. Düz kaslar kasılıp gevşeyerek iplikçiklerin bağlı olduğu lensin kalınlığını değiştirir. Böylece göz uyumu sağlanır.
- **Choroidea:** Orta tabakanın en büyük bölümüdür. Korpus siliyarenin arkaya doğru devam eden kısmından oluşur. Damar yönünden zengin olduğundan retinanın beslenmesinde görev alır.

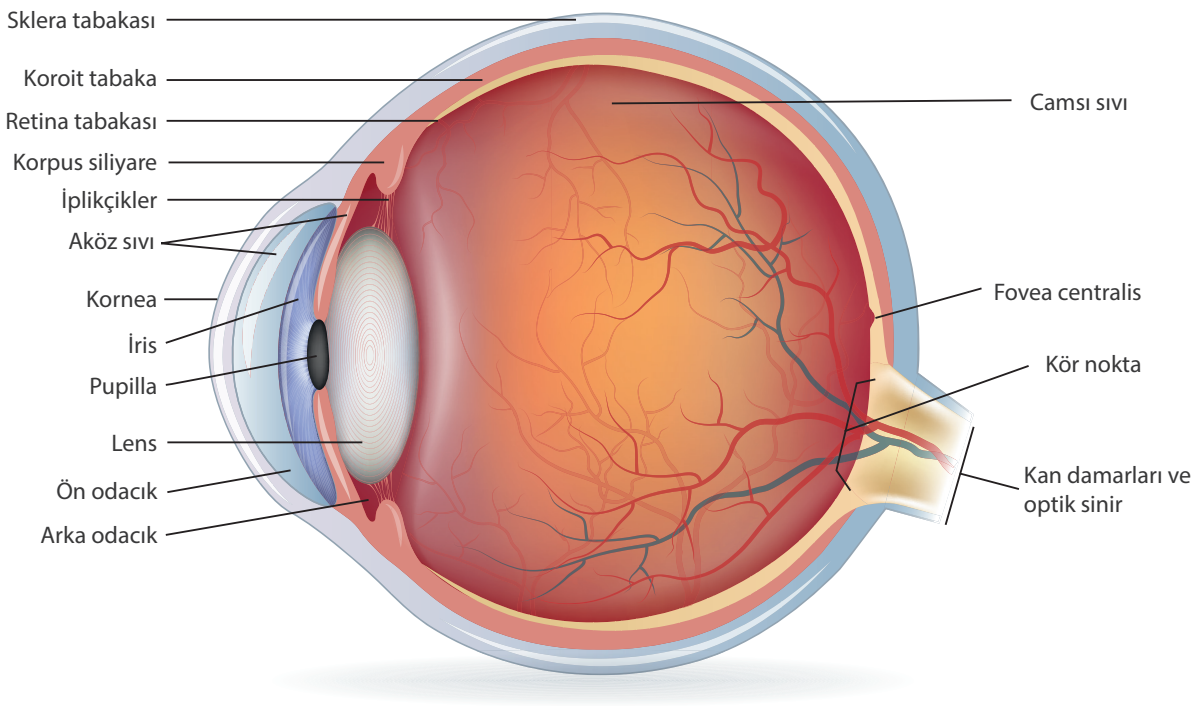

Görsel 10.2: Gözün kesiti ve gözü oluşturan yapılar

- **İç Tabaka (Tunica Nervosa, Retina)**

Göz küresinin en içte bulunan tabakasıdır. Bu bölüme **retina** ya da **sinir tabaka** denir. Damar tabaka ile temas hâlindedir. Retinada, **çubuk** ve **koni** reseptör hücreleri ile sinir lifleri bulunur. Buradaki duyu sinir aksonlarının birleşmesiyle görme siniri (n. opticus) oluşur. Optik sinirin retinayı terk ettiği yerde reseptör bulunmaz. Görme işlevi olmayan bu bölgeye **kör nokta** denir. Görme siniri, görme duyusu ile ilgili impulsları retinadan beynin oksipital lobundaki görme merkezine taşır.

Retinadaki koni hücreleri renkleri ayırt eder ve aydınlıkta görmeyi sağlar. **Kırmızı, mavi** ve **yeşil** renklere duyarlı 3 tip koni hücresi vardır. Çubuk hücreler ise, renkleri ayırt edemez ve karanlıkta görmeyi sağlar (Görsel 10.3). Retina tabakasında ışığın odaklandığı özelleşmiş bölgeye **sarı nokta** (macula lutea) denir. Bu alanın hafif çukur olan merkezine ise **fovea centralis** denir. Bu bölümde koni hücreleri daha yoğun bulunur. Görmenin en keskin olduğu ve en fazla ışık alan yer burasıdır.

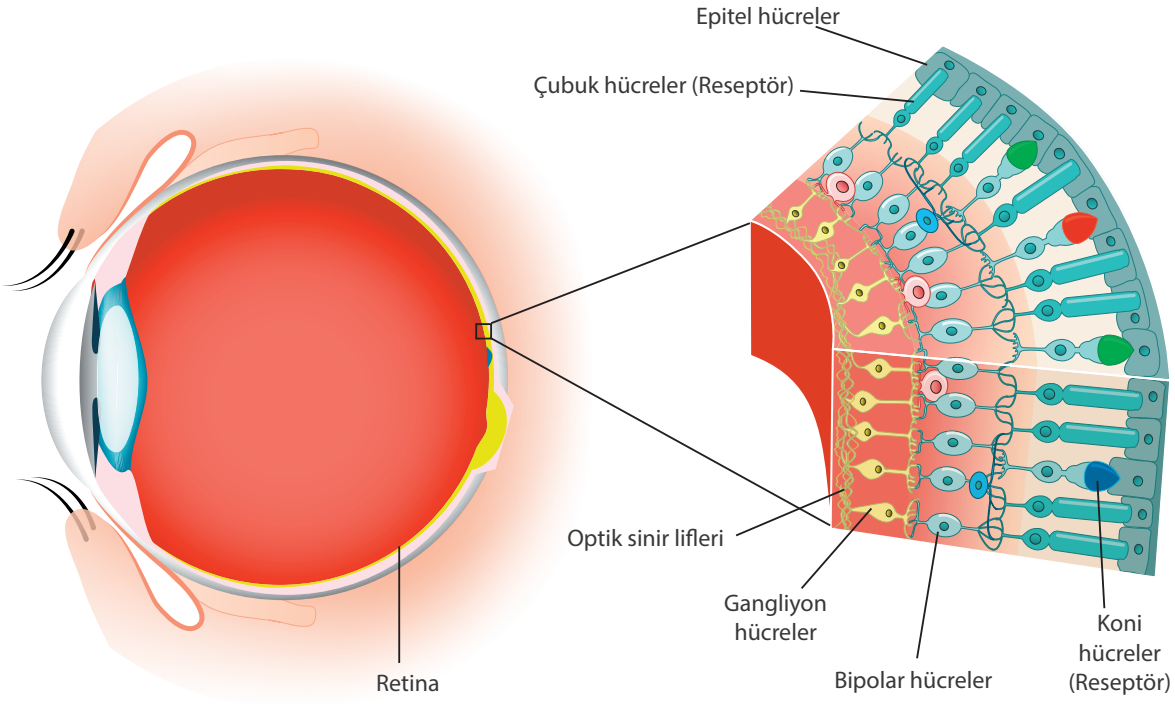

Görsel 10.3: Retina tabakasının kesiti ve reseptör hücreler

1. 1. 2. Gözün Koruyucu Elemanları ve Yardımcı Oluşumlar

Kaşlar, kirpikler, göz kapakları, göz kasları, konjonktiva, gözyaşı bezleri ve göz çukuru gözün korunmasına ve görme işlevini yerine getirmesine yardım eder.

- **Kaş:** Gözü terden, yabancı maddelerden ve yoğun güneş ışınından korur.
- **Göz Kapakları:** Her gözün üst ve alt kısmında yer alan iki göz kapağı bulunur. Dış yüzü deri, iç yüzeyi ise konjonktiva ile örtülmüştür. Göz kapakları, gözyaşı salgısının göz küresi üzerine dağılmasını ve böylelikle gözün nemli kalmasını sağlar. Gözün kurumasına engel olur. Kirpiklerle birlikte gözü, toz ve dışarıdan gelebilecek zararlı maddelere karşı korur. Kirpikler, göz kapaklarının serbest kısmında bulunur. Üst göz kapağında sayısı daha fazladır.
- **Göz Kasları:** Gözün hareketlerini sağlayan altı çizgili kas vardır. Bu kaslar birbiriyle paralel ve uyum içinde çalışarak iki gözün aynı noktaya dönmesini sağlar.
- **Konjonktiva:** Göz kapaklarının iç yüzeyini ve skleranın dış yüzünü kaplayan, ince, şeffaf, mukoza yapıda bir zardır. Kayganlık oluşturarak göz küresi ve skleranın sürtünme olmadan hareket edebilmesini sağlar.
- **Gözyaşı Bezleri:** Göz çukurunun üst dış duvarında bulunur. Salgıladığı gözyaşı salgısı ile gözün temizlenmesini ve nemli kalmasını sağlar.
- **Göz Çukuru (Orbita):** Göz küresini içinde bulunduran, kafatası ve yüz kemiklerinin oluşturduğu çukurdur.

1. 2. Görme Fizyolojisi

Görme olayının gerçekleşmesi için, cisimlerden yansıyan ışık ışınlarının gözdeki çeşitli yapı ve boşlukları geçerek retinaya ulaşması gerekir. Göze gelen ışınlar önce korneadan geçer ve kırılır. Sonra sırasıyla ön odacık, pupilla, arka odacık, lens ve camsı sıvıdan geçerek retinaya ulaşır. Gözün esas kırıcı ortamları **kornea** ve **lens**tir. Işığın retina üzerindeki sarı noktaya düşmesi için, ışığın kırıcı ortamlarda kırılması ve pupillanın ışık miktarını ayarlaması gerekir. Retina üzerine ters olarak düşen görüntü, görme siniri (n. opticus) tarafından beynin oksipital lobunda bulunan görme merkezine taşınır. Ters olan görüntü, beyinde düzeltilerek algılanır. Böylece görme olayı gerçekleşmiş olur (Görsel 10.4).



Görsel 10.4: Görme olayı

1. 2. 1. Uyum (Akomodasyon)

Altı metrelik mesafeden daha yakında bulunan bir nesnenin görülebilmesi için, lensin ayarlama yaparak görüntüyü retina üzerine odaklaması gerekir. Nesne göze yaklaştırıldıkça lens de ayarlama yapmaya devam eder. Odaklamayı sağlamak için lenste meydana gelen şekil değişikliğine ve lensin kırıcılığının artmasına **uyum** ya da **göz uyumu** (akomodasyon) denir. Başka bir deyişle göz uyumu, yakındaki bir nesneye bakma sırasında, lensin ön arka çapını artırması olayıdır. Korpus siliyarede bulunan m. ciliaris, lensin kalınlaşma ve incelmesini sağlayarak göz uyumunda önemli rol oynar. Lens, yaşla birlikte bu uyum özelliğini kaybetmeye başlar. Bundan dolayı yakını görememe (presbyopia) sorunları başlar ve yakın gözlüğüne ihtiyaç duyulur. Lensin şeffaflığını kaybetmesine ise **katarakt** denir.

1. 2. 2. Kırma Kusurları

Altı metrelik mesafeden daha uzakta bulunan bir nesneden gelen paralel ışık ışınları, istirahat hâlindeki gözde retina üzerine düşüyorsa bu göz **emetrop**tur (normal göz). Böyle bir gözde, optik yapılarda herhangi bir ayarlama yapılmaksızın nesnenin net görüntüsü retinaya düşer. Göze paralel gelen ışık ışınlarının retinanın üzerinde odaklanamamasına ise **ametropi** (kırma kusuru) denir. Kırma kusurları üçe ayrılır:

- **Myopia (Miyop):** Görüntünün retina düzleminin önünde oluşmasıdır. En önemli nedeni, göz küresinin çapının önden arkaya artmasıdır. Miyop insanlar yakındaki objeleri görebilir; ancak uzağı net görebilmek için gözlerini kısar, uzağı görmekte zorluk çeker. Miyop, kalın kenarlı mercek takılmış gözlük kullanılarak düzeltilebilir.
- **Hypermetropia (Hipermetrop):** Görüntünün retina düzleminin arkasında oluşmasıdır. En önemli nedeni, göz küresinin çapının önden arkaya azalmasıdır. Hipermetrop göz, uzağı net görebilirken yakındaki görüntüyü bulanık görür. İnce kenarlı mercek takılmış gözlük kullanılarak düzeltilebilir.

- **Astigmatism (Astigmatizm):** Kornea ya da lensin kırma yüzeylerinin düzensiz olması sonucu, ışık her yerde eşit olarak kırılmaz ve görüntünün bazı bölümleri retina üzerine odaklanamaz. Bunun sonucunda net bir görüntü oluşmaz ve bakılan alanın bazı bölgelerinde bulanık bir görüntü oluşur. Buna **astigmatizm** denir. Astigmatizm silindirik mercekli gözlükle düzeltilebilir (Görsel 10.5).

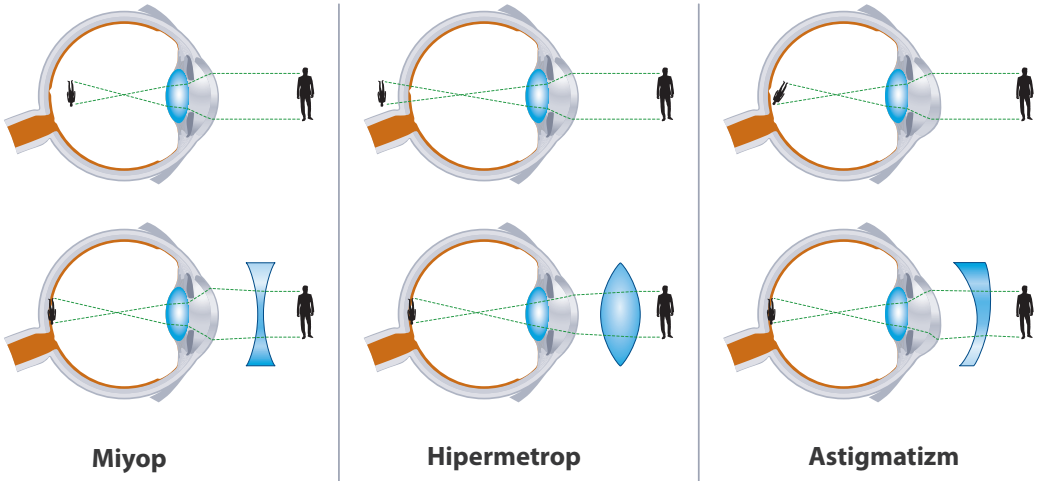

Görsel 10.5: Kırma kusurları ve kusurların düzeltilmesi için kullanılan mercekler

Biliyor musunuz?

A vitamini gece körlüğünü, E vitamini retinada bozulmayı önler. C vitamini ise şeker hastalığının gözün sinir ve damarlarında neden olabileceği hasarları engeller.

Sıra Sizde

Işığı kıran ortamları sırasıyla yazarak şema şeklinde gösteriniz.

TARTIŞINIZ

Ultraviyole ışınlarının ve günümüz teknolojilerinin (bilgisayar, tablet, televizyon, akıllı telefon vb.) göz sağlığı üzerine olumsuz etkilerini araştırarak sınıfta tartışınız.

UYGULAMA FAALİYETİ 1

Gözün yapısındaki oluşumları aşağıdaki görsel üzerinde boş bırakılan kutucuklara yazınız.

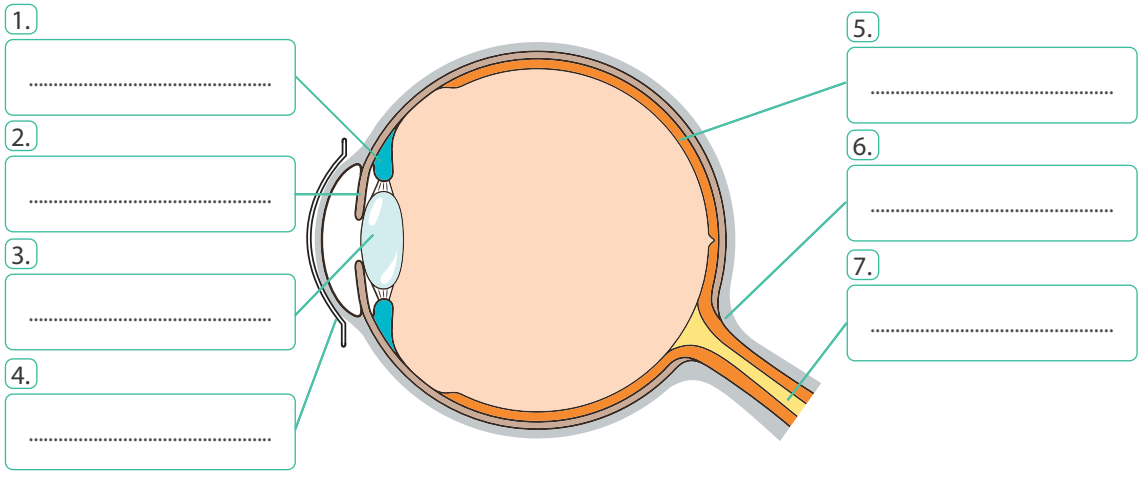

2. İŞİTME VE DENGE ORGANI YAPI VE İŞLEVİ

2. 1. Kulağın (Auris) Yapısı

Kulak, işitme ve denge organıdır. Üç bölümde incelenir:

2. 1. 1. Dış Kulak (Auris Externa)

Kulak kepçesinden kulak zarına kadar olan bölümdür. **Kulak kepçesi** (auricula) ve **dış kulak yolu** (meatus acusticus externa) olmak üzere iki kısma ayrılır (Görsel 10.6):

- **Kulak Kepçesi (Auricula):** Dış ortamdan gelen ses dalgalarını toplar ve dış kulak yoluna iletir. Kıkırdak, yağ ve bağ dokudan oluşur. Kulak kepçesinin dış yüzünde girinti ve çıkıntılar vardır. Dıştan saran kabartıya **heliks** denir. Alt ucunda deri, yağ ve bağ dokudan oluşmuş **kulak memesi** (lobus auriculae) bulunur.
- **Dış Kulak Yolu (Meatus Acusticus Externus):** Kulak kepçesi ile kulak zarı arasında, 2,5-3 cm uzunluğunda ve S şeklinde bir kanaldır. Dış kulak yolunun 1/3'ünü oluşturan dış kısmı kıkırdaktan, 2/3'ünü oluşturan iç kısmı ise kemik yapıdan oluşur. Sonlandığı kısımda **kulak zarı** (membrana tympanica) yer alır. Kulak zarı, dış kulak ile orta kulağı birbirinden ayırır. Dış kulak yolu derisinde kıllar, yağ bezleri ve özel salgı yapan bezler bulunur. Kıllar, kulak zarını zararlı etkenlerden korur. Kulağa giren toz ve kir, bezlerden salgılanan **cerumen** salgısı tarafından tutulur. Kulak kiri bu şekilde oluşur. Büyük kulak kirine **buşon** denir. Kulak kepçesi ve kulak yolu ses dalgalarını toplar ve kulak zarına iletir.

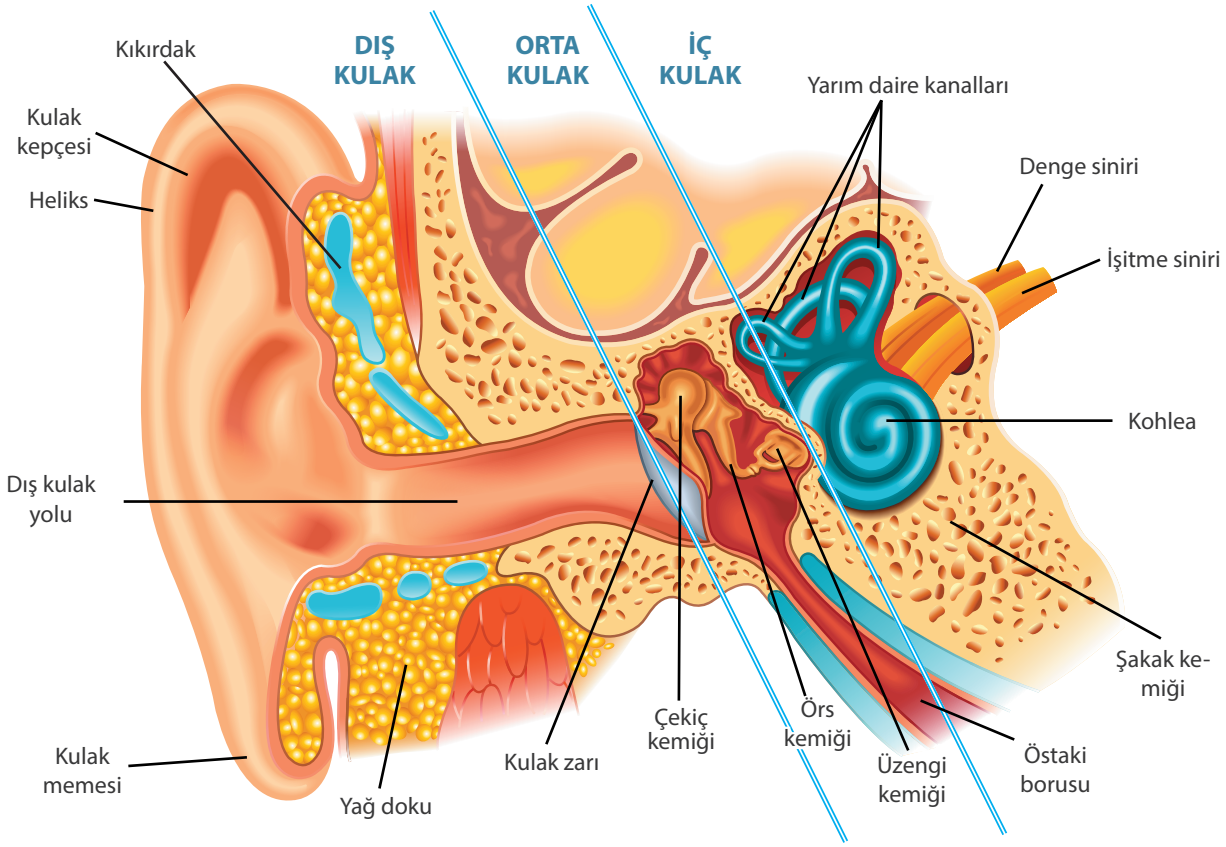

Görsel 10.6: Kulağın yapısı

2. 1. 2. Orta Kulak (Auris Media)

Temporal kemik içinde bulunan ve kulak zarından sonra gelen bölümdür. Orta kulağın iç kısmında hava bulunan bir boşluk ve bu boşlukta işitme kemikçikleri yer alır (Görsel 10.6). Orta kulak üç bölümden oluşur:

- **Timpanik Boşluk (Cavitas Tympanica):** Kulak zarı ile iç kulak arasında bulunan ve iç yüzü mukoza ile kaplı olan boşluktur. Kulak zarı, dış kulağı orta kulaktan ayırır ve ses titreşimlerine karşı hassastır. Kulak kepçesi ve dış kulak yolundan gelen ses dalgaları, kulak zarını titreştirir. Oluşan bu titreşimler işitme kemikçiklerine aktarılır.
- **Östaki Borusu (Tuba Auditiva):** Orta kulak ile yutak (nazofarenks) arasında yer alır. İç yüzeyi mukoza ile kaplı, 3,5-4 cm uzunluğunda bir kanaldır. Östaki borusu sayesinde kulak zarının her iki tarafında basınç eşitlenir. Östaki borusunun yutağa açılan bölümünde kapalı olan bir kapak vardır. Yükseklik (rakım) değişimleri kulakta basınç değişikliklerine yol açar. Esneme, yutkunma gibi olaylarda bu kapak açılır. Böylece atmosfer basıncıyla orta kulaktaki hava basıncı dengelenir.
- **İşitme Kemikçikleri:** Her kulakta **çekiç** (malleus), **örs** (incus) ve **üzengi** (stapes) olmak üzere üç işitme kemikçiği vardır. Bu küçük yapılı kemikler, kulak zarından aldıkları ses titreşimlerini güçlendirerek iç kulağa iletir.

2. 1. 3. İç Kulak (Auris Interna)

Temporal kemiğin içinde yer alır. Burada işitme ve denge ile ilgili özel hücreler vardır. **Kemik labirent** ve **zar labirent** olmak üzere iki bölümden oluşur:

- **Kemik Labirent (Labyrinthus Osseus)**

Zar labirentin etrafını sarmıştır. Kemik labirent ile zar labirent arasında **perilenf** denilen sıvı vardır. Kemik labirent **cochlea**, **vestibulum** ve **canales semicirculares** olmak üzere üç bölümden oluşur:

  - **Kohlea (Salyangoz):** Vestibulumun önünde yer alır. Salyangoz kabuğuna benzer. İşitmede görevlidir ve işitme reseptörlerini (corti organı) taşır. Kohlea, birbirinden ince zarlarla ayrılmış ve tepe noktasında birleşen üç kanallı bir yapıya sahiptir. Bunlardan üst kısımda bulunan ve **oval pencere**ye bağlı olan kanala **vestibüler kanal** denir. Alttaki kanal ise **yuvarlak pencereye** bağlı olan **timpanik kanal**dır. Bu iki kanalın içinde **perilenf sıvısı** bulunur. İki kanalın ortasındaki **kohlear kanal**da ise **korti organı** ve **endolenf sıvısı** bulunur.
  - **Vestibulum:** Önde kohlea, arkada yarım daire kanalları arasında yer alır. Vestibulum içinde denge ile ilgili, odacık şeklinde **otolit organlar** (utriculus ve sacculus) bulunur.
  - **Canales Semicirculares (Yarım Daire Kanalları):** Ön, arka ve yan olmak üzere üç tane yarım daire kanalı vardır. Üçü de vestibuluma bağlanır. Vestibulum ve yarım daire kanalları, yapılan hareketlere göre vücudun **dengesini** algılar.

- **Zar Labirent (Labyrinthus Membranaceus)**

Kemik labirent içerisinde yer alan ve onun şekline uyan kapalı kanal sistemidir. Kemik labirente tutunmuştur ve içinde **endolenf** bulunur. Zar labirentin işitme ve denge duyusunun algılandığı iki bölümü vardır. Denge ile ilgili bölüme **vestibüler labirent**, işitme ile ilgili bölüme **kohlear labirent** adı verilir.

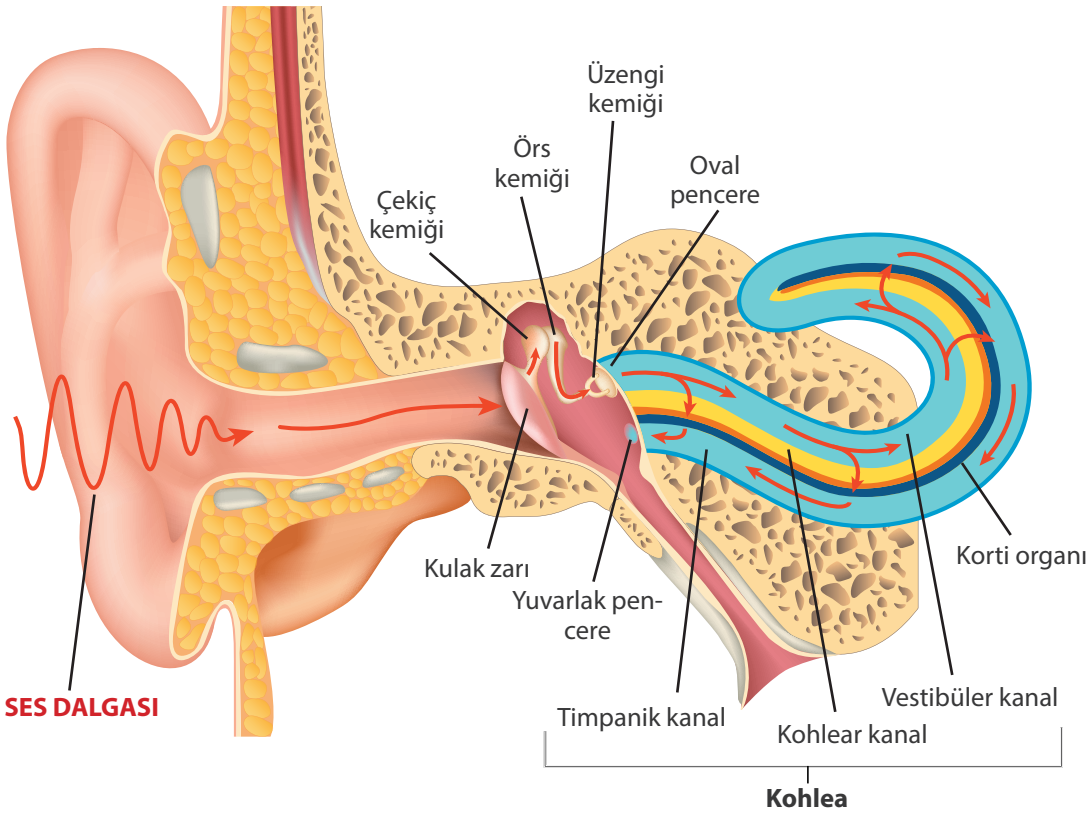

Görsel 10.7: İşitme mekanizması

2. 2. İşitme Fizyolojisi

Dış ortamdaki seslerin toplanıp dış kulak yolundan iç kulağa iletilmesi, iç kulaktaki sinir hücrelerini uyarması, oluşan ses bilgilerinin (impuls) beyne aktarılmasıyla seslerin algılanmasına **işitme** (duyma) denir. İnsan kulağı, 20-20.000 hertz arasındaki sesleri duyabilir.

Çevreden gelen ses dalgaları kulak kepçesi tarafından toplanarak dış kulak yoluna aktarılır. Dış kulak yolu ile kulak zarına getirilen ses dalgaları kulak zarını titreştirir. Titreşen kulak zarı, buraya bağlı olan çekiç, örs ve üzengi kemiklerini titreştirir. Bu kemikler şiddetini artırdığı (15-20 kat) titreşimleri oval pencereye aktarır. Oval pencereye ulaşan ses titreşimleri vestibüler kanaldaki sıvıyı dalgalandırır. Bu dalgalanma salyangozun uç kısmına ulaşır ve oradan bağlantılı olduğu timpanik kanala aktarılır. Timpanik kanalda ilerleyen dalgalanma nihayet yuvarlak pencerede söndürülür. Dalgalanma timpanik kanaldan geçerken ortadaki kohlear kanalda yerleşik olan corti organında sarsıntıya ve impulsa neden olur. İmpuls, işitme sinirleri ile önce talamusa, ardından beyindeki işitme merkezine taşınır (Görsel 10.7). Beyin, gelen impulsları değerlendirir ve işitme olayı gerçekleşir (Görsel 10.8).



Görsel 10.8: İşitme olayı

2. 3. Denge Fizyolojisi

Normalde denge ile ilgili bir problem yoksa (hastalık, yaşlılık vb.) dik durabilmenin bir beceri olduğu akla pek getirilmez. Su üstündeki bir teknede yürümek zorunda kalındığında oluşan stres, bu becerinin hiç de hafife alınmaması gerektiğini hatırlatır. Vücut dengesini sağlamada üç sistem rol oynar: Birincisi iç kulaktaki **vestibüler sistem**, ikincisi **gözden gelen duyu bilgileri**, üçüncüsü ise denge ve kas hareketlerini ayarlayan **beyincik**tir. Vücudun dengesi, temelde başın hareketlerinin saptanıp ayarlanması ile sağlanır.

İç kulaktaki **otolit organlar** ve **yarım daire kanalları** denge ile ilgili yapılardır. Otolit organlardan **utrikulus** (tulumcuk) vücudun yatay hızlanma ve yavaşlamasını, **sakkulus** (kesecik) ise dikey hızlanma ve yavaşlamasını (asansör gibi) saptamaya çalışır. Otolit organların içinde çok sayıda siliyalı (tüylü) hücre, jelatinimsi madde ve otolit (kalsiyum karbonat) taşları bulunur. Otolit taşları yer çekiminin etkisiyle tabana oturmuştur. Jelatinimsi madde ile otolit taşları burada olabildiğince hareketsiz bir kitle oluşturmaya çalışır. Başın yatay ve dikey hareketlerinde jelatinimsi madde ve taşlar hareketlenir. Bu hareketlenme siliyaların eğilmesine, bu da hücrelerin uyarılmasına neden olur. Hücrelerin oluşturduğu impulslar beyin sapı ve beyinciğe gönderilir.

Yarım daire kanalları başın üç düzlemdeki açısal hareketlerini saptamaya çalışan, her biri diğerine dik yerleşik üç kanaldan oluşur. İçlerinde endolenf ve siliyalı hücreler bulunur. Başın ve vücudun dönme hareketinin açısına göre siliyalar ters tarafa doğru hareketlenir ve hücreler uyarılır. Oluşan impulslar beyin sapı ve beyinciğe gönderilir.

İki kulaktaki 6 yarım daire kanalı ile 4 otolit organın vücudun dengesiyle ilgili gönderdiği tüm veriler, beyin sapı ve beyincikte toplanarak vücudun dengesi sağlanır (Görsel 10.9).

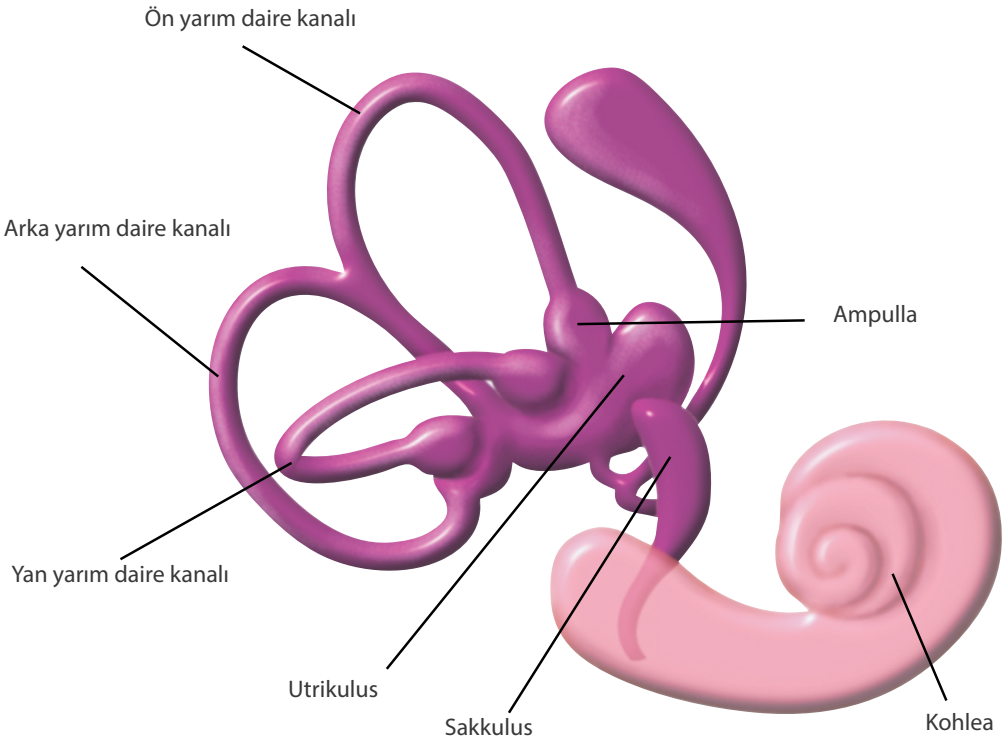

Görsel 10.9: Vestibulum ve kohlea

UYGULAMA FAALİYETİ 2

Aşağıda kulakla ilgili verilen terimleri bulmacaya yerleştiriniz.

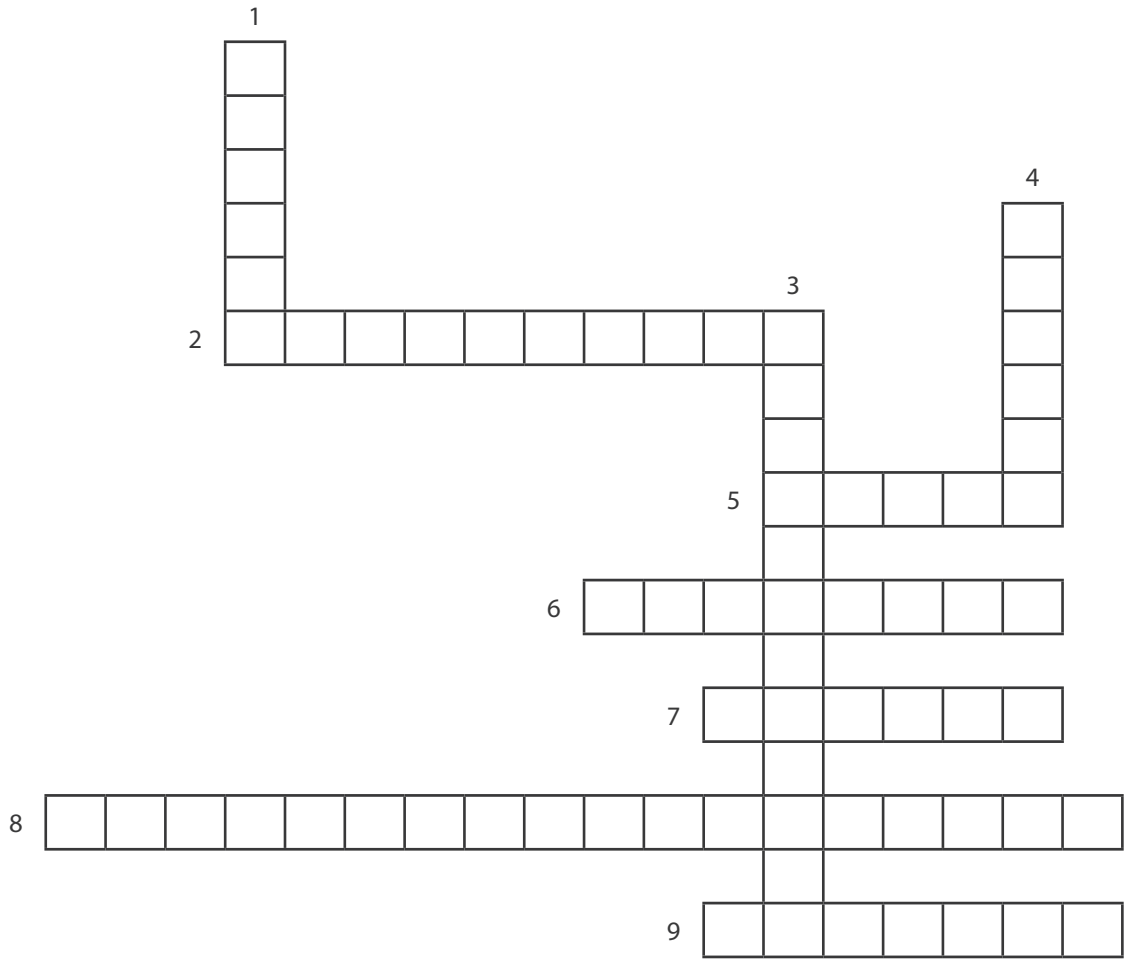

1 TİMPANİK MEMBRANİCA
2 MALLEUS
3 İNCUS
4 STAPES
5 KOHLEA
6 AURİS MEDİA
7 AURİS İNTERNA
8 AURİCULA
9 HELİKS

3. KOKU ORGANI YAPI VE İŞLEVİ

3. 1. Burnun (Nasus) Yapısı

Burun hem koku alma hem de solunum sistemi organıdır. Burun boşluğunun üst tarafında bulunan koku reseptörleri (kemoreseptörler) burnun koku almasını sağlar. Burun, solunum yollarına ulaşan havanın ilk giriş bölümüdür. Burun boşluğu, **septum nasi** denilen bir bölme ile ikiye ayrılmıştır. Her iki burun boşluğunda bulunan kıvrımlı oluşumlara **konka** (concha) denir. Konkaların solunan havanın ısıtılması, nemlendirilmesi ve filtre edilmesi gibi işlevleri vardır (Görsel 10.10).

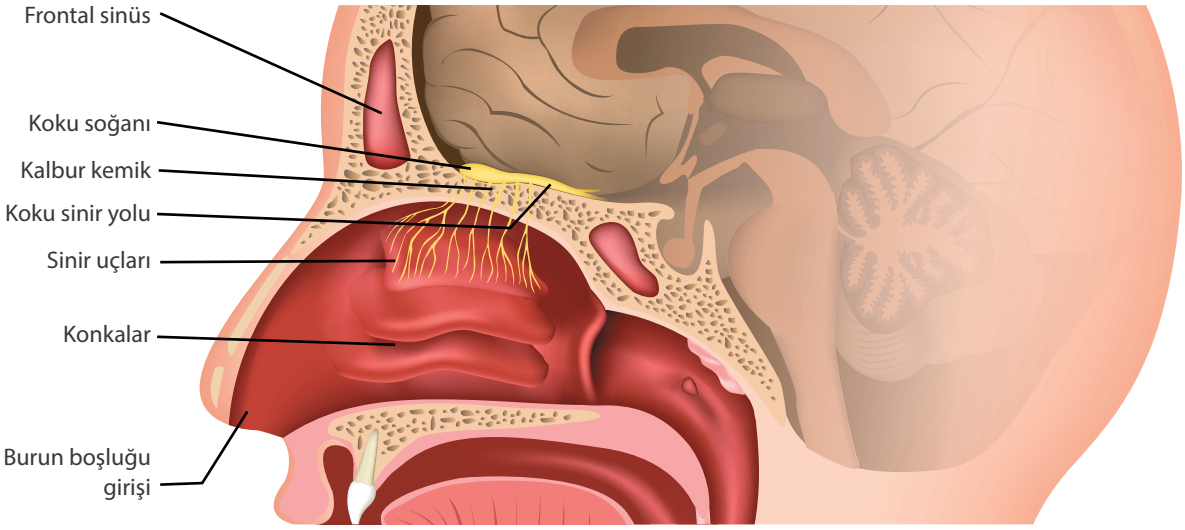

Görsel 10.10: Burnun yapısı

3. 2. Koku Alma Fizyolojisi

İnsanlarda koku ve tat duyusu en erken gelişen duyulardır. Öyle ki bebek doğduğu zaman anne kokusunu diğer kokulardan ayırt edebilir. İnsanlar, diğer birçok canlı türüne göre daha az olsa da yüzlerce farklı kokuyu ayırt edecek potansiyele sahiptir. Koku duyusu, hemen her şey üzerinde, tat duyusundan daha fazla hoşa gitme ve gitmeme konusunda belirleyicidir.

Burun boşluğunun iç yüzeyi epitel doku, mukoza ve çok katlı siliyalarla örtülüdür. Koku duyusunu alan hücreler bipolar duyu nöronları olup burun boşluğunun üst kısmındaki **sarı bölge**de bulunur. Bu bölgeye **koku alanı** (regio olfactoria) denir. Bipolar duyu nöronlarının siliyaları ince mukus tabakasına kadar uzayarak reseptör görevi görür (Görsel 10.11). Solunan havanın içindeki koku tanecikleri (kimyasal maddeler) havayla burun boşluğuna ulaşır. Bu tanecikler sarı bölgedeki mukus tarafından yakalanır. Mukusta eriyen tanecikler siliyalar aracılığıyla reseptör hücreyi uyarır. İmpulslar reseptör hücreler tarafından önce **koku soğanı**na (bulbus olfactoria) taşınır, oradan da talamusa uğramadan nervus olfactorius ile beynin temporal lobundaki koku merkezine iletilir (Görsel 10.12).

İnsanlar sınırlı sayıda reseptör türüne sahip olmakla birlikte binlerce kokuyu ayırt edebilir. Anlaşılıyor ki tüm reseptörlerin belli düzeydeki uyarılmalarının bileşimi ile farklı kokuların alınması söz konusu olabiliyor. Koku reseptörleri çok çabuk adapte olabilir. Neredeyse ilk saniyelerde reseptörlerin yaklaşık yarısı impuls iletimini durdurur. Farklı bir ortama girildiğinde alınan kokunun, bir süre sonra alınamamasının nedeni budur.

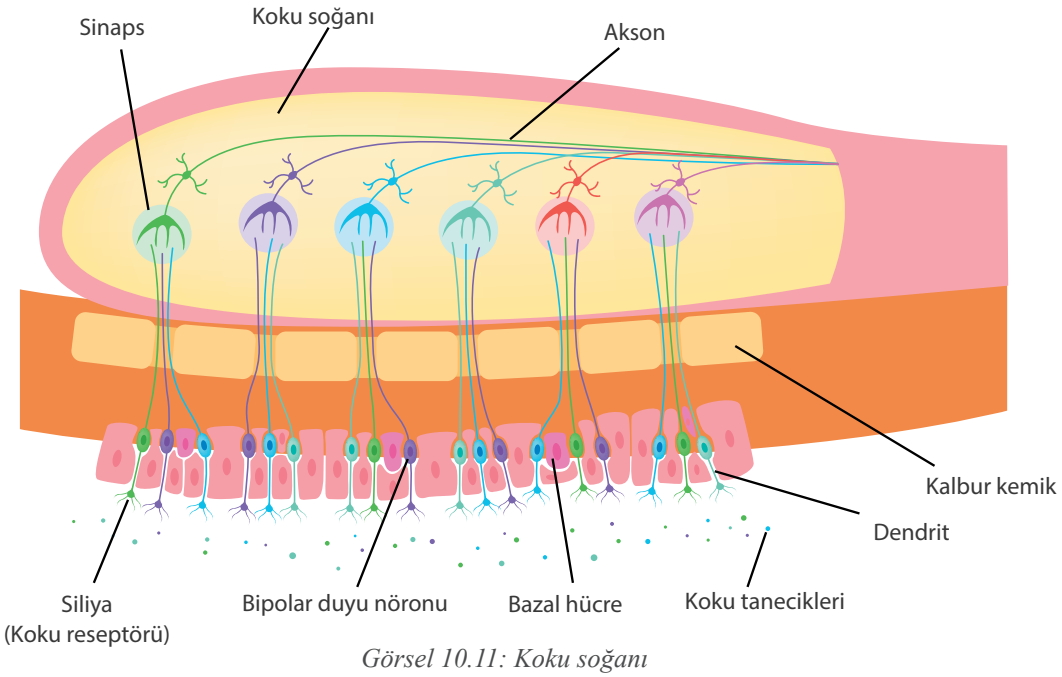

Görsel 10.11: Koku soğanı



Görsel 10.12: Koku alma fizyolojisi

Biliyor musunuz?

Koku duyusu talamusa uğramadan kortekse iletilir. Bundan dolayı diğer duyuların aksine, koku duyusu uyurken de alınabilir. Böylece vücut birçok tehlikeden (duman kokusu vb.) korunmuş olur.

UYGULAMA FAALİYETİ 3

Tanımı verilen terimleri bularak yerlerine yazınız.

_ E G _ _ _ _ A C _ _ R _ A	Koku alanı.
S _ _ T _ _ _ A _ _	Burun boşluğunu bölen yapı.
_ _ N _ _ A	Burun boşluğundaki kıvrımlı yapılar.
_ A _ U _	Burun.
B _ _ _ _ S O _ _ _ _ T _ _ _ A	Koku soğanı.

4. DOKUNMA ORGANI YAPI VE İŞLEVİ

4. 1. Derinin (Dermis) Yapısı

Vücudun dışını tamamen kaplayan deri aynı zamanda vücudun damar bakımından zengin en büyük organıdır. Derideki duyu reseptörleriyle alınan dokunma, ısı, ağrı, basınç gibi duyular duyu sinirleriyle beyin korteksine iletilir. Erişkin bir insanda toplam vücut ağırlığının yaklaşık %15'ini (~10 kg) oluşturur. Kalınlığı her yerde aynı değildir. En kalın olduğu yer ayak tabanı ve el içi, en ince olduğu yer ise göz kapaklarıdır.

Derinin Görevleri

- Vücudu tamamen örten deri, fiziksel ve kimyasal etkenlere ve yaralanmalara karşı koruma görevi yapar.
- Vücut sıvısının kaybını önlediği gibi, suya girildiğinde vücuda su girişini de engeller.
- Dokunma duyusu ile bir cismin sert-yumuşak, pürüzlü-düz, sıcak-soğuk gibi özellikleri ve boyutu saptanabilir.
- Mimik kasları sayesinde yüzde oluşan ifade, iletişime büyük katkı sağlar.
- Terleme yoluyla vücut sıcaklığının normal düzeyde tutulmasını sağlar.
- Ter bezleriyle zararlı maddeleri dışarı atarak boşaltıma yardımcı olur.
- D vitamini sentezlenmesinde rol oynar.
- Deri altı yağ dokusu hem yedek enerji kaynağıdır hem de soğuğa ve travmaya karşı bariyer görevi görür.

Deri üç tabakadan oluşur:

- **Epidermis:** Derinin en üst tabakasıdır. Çok katlı epitel dokudan oluşmuştur. Bu hücreler **keratin** içerdiklerinden **keratinosit** olarak da adlandırılır. Keratin, lifli ve suda çözünmeyen bir proteindir. Epidermisin alt tabakalarında bulunan hücreler çoğaldıkça eski ve ölmekte olan hücreler üst tabakalara doğru kayar. En üstteki hücreler tümüyle ölüdür ve zamanla deriden kopup uzaklaştıkça alttan gelen hücreler onların yerini alır. Bir keratinositin bütün tabakaları katederek cansız bir keratin tabakası (korun tabakası) hâline gelmesi yaklaşık 20-25 gün sürer. **Korun tabakası,** deriyi dış etkilere karşı korur. Bu tabakanın altında **Malpighi tabakası** bulunur. Burada, deriye renk veren ve güneşin zararlı etkilerinden koruyan **melanin** pigmentini üreten melanositler bulunur. Üretilen melanin diğer hücrelere (özellikle keratinositlere) de verilir. Böylece derinin rengi belirlenmiş olur. Bu tabakada ayrıca bağışıklıkta görevli hücreler ile dokunma duyusunu alan merkel hücreleri de bulunur.

  Epidermis, derinin alt kısımlarını korur. Üst deride kan damarı bulunmaz. Bu nedenle sürtünme, çizik gibi basit yaralanmalarda kanama görülmez. Beslenmesini dermis tabakasından difüzyonla sağlar.

- **Dermis:** Epidermis tabakasının altında, kolajen ve elastik lifler ile fibrositlerden zengin bağ dokudan oluşmuş dermis tabakası bulunur. Kan damarları ve sinir yönünden zengindir. Bu tabakada kolajen ve elastik liflerin yanı sıra **düz kaslar, kıl kökleri, ter bezleri, yağ bezleri** ve **duyu reseptörleri** yer alır. Düz kaslar kıl köklerine yapışıktır ve kılın hareketini sağlar. Kan damarları hem dermisi hem de üst deriyi besler. Kan akımı azaltılıp çoğaltılarak vücut sıcaklığının ayarlanması sağlanır. Kolajen ve elastik lifler deriye sağlamlık ve esneklik verir. Duyu reseptörleri sertlik, ağrı, basınç, şekil ve ısı gibi duyuların alınmasını sağlar. Reseptörler derinin her yerinde aynı oranda bulunmaz. Bu yüzden algılama her yerde aynı değildir. Parmak uçları ve dudaklarda dokunma reseptörleri fazla bulunduğundan duyu hissi daha fazladır.

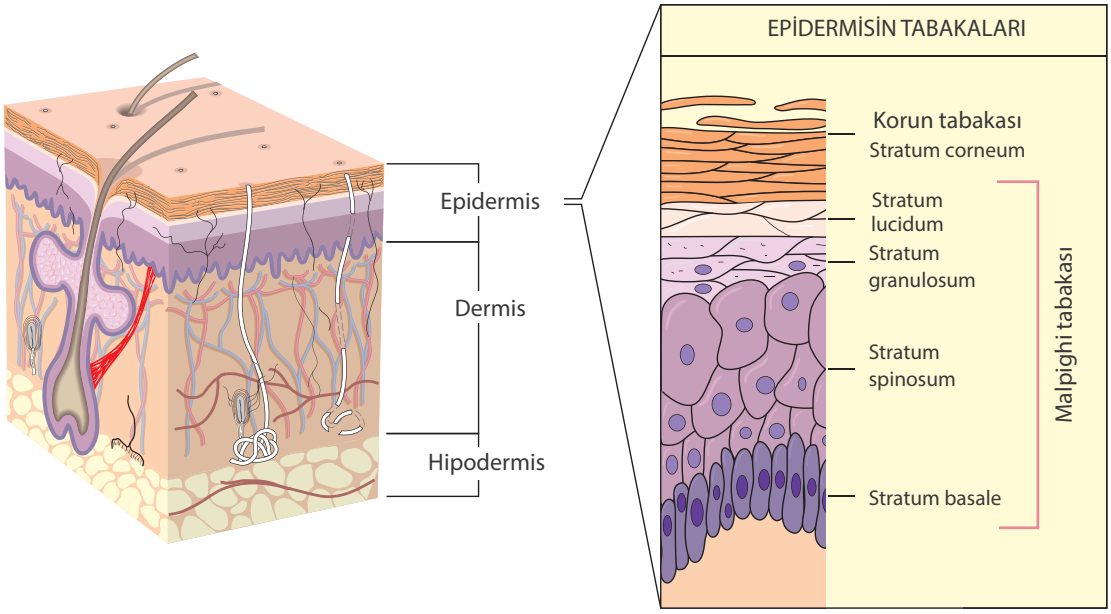

Görsel 10.13: Derinin tabakaları

- **Hipodermis (Subcutis)**

Dermis tabakasının altındadır. Hipodermis, gevşek bağ doku ve bol yağ dokudan oluşur. Vücuttaki yağın yaklaşık yarısı bu tabakada bulunur. Yağ dokusu vücut sıcaklığının korunmasını sağlar. Bu tabakada yüzeysel venler, arterler, lenf damarları, duyu sinirleri bulunur. Alttaki kas tabakasına kadar uzanır. Kalınlığı yağ miktarına bağlı olarak kişiden kişiye değişiklik gösterir (Görsel 10.13).

4. 2. Ter Bezleri

Deride salgı yapan, yumak şeklinde, kıvrımlı bezlerdir. Ter bezlerinin salgı yapan bölümleri dermis ve epidermis tabakasında bulunur. Kanallarıyla dermis tabakasını geçerek epidermisin dış yüzeyine açılır. Ter bezleri, terlemeyle vücut sıcaklığının ayarlanmasını ve derinin nemlenmesini sağlar. Terleme aynı zamanda zararlı maddelerin vücuttan uzaklaştırılmasını ve boşaltımını da sağlar. Ter bezleri dudak kenarları ve tırnak yatağı dışında vücudun her yerinde bulunur. Ortalama bir insanın günlük ter miktarı yarım litre kadardır. Terde su, sodyum klorür, üre, ürik asit, amonyak, potasyum, bikarbonat gibi maddeler bulunur.

4. 3. Yağ Bezleri

Yağ bezleri dermis tabakasında, kıl folikülü ile birlikte kesecikler hâlinde bulunur. Yağ bezlerinin salgılarına **sebum** denir. Üretmiş oldukları salgıları bir kanalla kıl köklerine boşaltır. Bu salgı, derinin nemli ve yumuşak olmasını sağlayarak cilt kuruluğunu önler. Derinin dış etkenlere karşı dayanıklılığını artırır. Bezler avuç içi ve ayak tabanı dışında özellikle yüz, saçlı deri, omuzlar, kulak arkası, genital bölge, boyun ve sırtta bulunur. Sebum kanalının tıkanması, **akne** oluşumuna neden olur.

4. 4. Tırnağın Yapısı

Derinin koruyucu bir eki olan tırnak, keratinden oluşur. El ve ayak parmaklarının uç kısmının dorsal yüzünde bulunur. Sert ve saydam bir yapıya sahip olan tırnağın derinin içine doğru uzanan kısmına **tırnak kökü,** parmak üzerine yayılan kısmına **tırnak gövdesi,** dışarıya doğru uzanan kısmına ise **tırnak ucu** denir.

Tırnak yatağında bol miktarda sinir ucu ve kan damarı bulunur. Tırnağın ana görevi, tırnak gövdesi aracılığıyla parmakların distal ucunu fiziksel travmalardan korumaktır.

4. 5. Kıllar

Vücudun bazı bölgelerinde yoğun, bazı bölgelerinde seyrek olarak bulunurken el içi, ayak tabanı ve dudak bölgesinde hiç bulunmaz. Yapısında keratin bulunur. Kılların epidermis üzerindeki kısmı kıl gövdesidir. Kıl kökleri ise dermiste bulunan kıl folikülünde yer alır. Türüne bağlı olarak kılların kalınlık ve büyüme hızı farklılık gösterir. Her kılın sempatik sinirler tarafından innerve edilen bir düz kası vardır. Sempatik uyarım kılların dikleşmesine neden olur.

4. 6. Dokunma Fizyolojisi

Deri; dokunma, basınç, titreşim, gıdıklanma, kaşınma, sıcak-soğuk ve ağrı duyularını alabilir. Deride bu duyuları alan çeşitli reseptörler bulunur (Görsel 10.14), (Tablo 10.1). Reseptörler bu duyu tiplerini algılayarak impuls oluşturur. Oluşan impuls, duyu sinirleriyle MSS'ye iletilir. Bazı duyular birden fazla reseptör tarafından algılanabilir. Duyu reseptörleri derinin her yerinde aynı oranda bulunmaz. Bu yüzden algılama her yerde aynı değildir. Parmak uçları ve dudaklar reseptör yönünden zengin olduğundan duyuları algılamada daha hassastır. Dokunma duyusu farklı duyuları içerdiğinden diğer duyulara göre daha fazla gerçeklik hissi uyandırır.

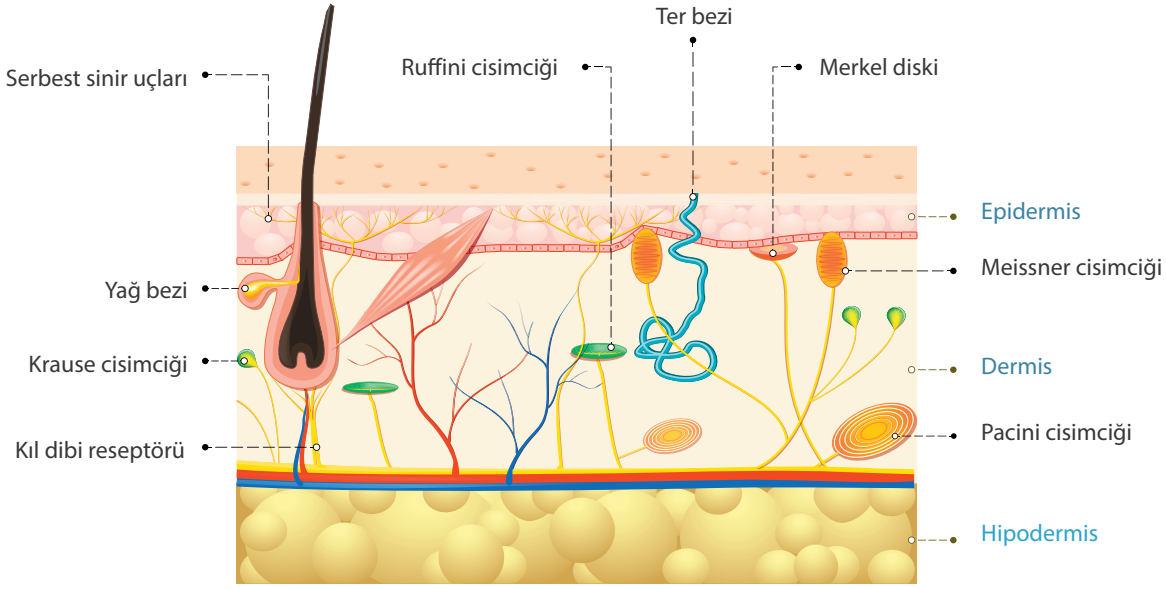

Görsel 10.14: Derideki yapılar ve dokunma reseptörleri

Tablo 10.1:Deride Bulunan Duyu Reseptörleri

Serbest sinir uçları	Ağrı, kaşınma, gıdıklanma ve sıcak-soğuk duyularını algılar (Ağrı mekanik zararı engellemek için oluşturulan bir duyudur.). Derinin her yerinde bulunduğu gibi başka birçok dokuda da bulunur.
Meissner cisimciği	Hafif dokunmaları ve düşük titreşimleri algılar. Büyük duyarlılığa sahip parmak uçları ve dudaklar gibi tüysüz bölgelerde çok bulunur.
Merkel diskleri	Sürekli basınç ve dokunmayı (sürekli temas eden cisimleri) algılar. Parmak uçlarının yanı sıra tüylü deride de bulunur. Ayrıca eşyanın formu ve sertliği ile ilgili bilgi de verir.
Pacini cisimciği	Hem derinin yüzeyinde hem de derinde bulunabilir. Hızlı titreşim ve basıncı algılar.
Ruffini cisimciği	Uzun süren basınç ve gerilme (ağır ve sürekli dokunma) ile sıcak duyusunu algılar. Derin tabakalarda ve özellikle eklemlerde bulunur.
Krause cisimciği	Basınç ve soğuk duyusunu algılar.
Kıl dibi reseptörü	İlk dokunmayı ve hareketi algılar daha sonra adapte olur. Kılın eğilmesi dokunma duyusu oluşturur.

Biliyor musunuz?

- Deri en büyük organımızdır ve yaklaşık 2 m² alan kaplar.
- Ter normalde kokusuzdur. Ancak oluşan nemli ortam bakterilerin çoğalmasına neden olur. Çoğalan bakteriler de ter içindeki maddeleri parçalayarak terin kokmasına yol açar.

UYGULAMA FAALİYETİ 4

Boş bırakılan kutulara derinin tabakalarını yazınız.

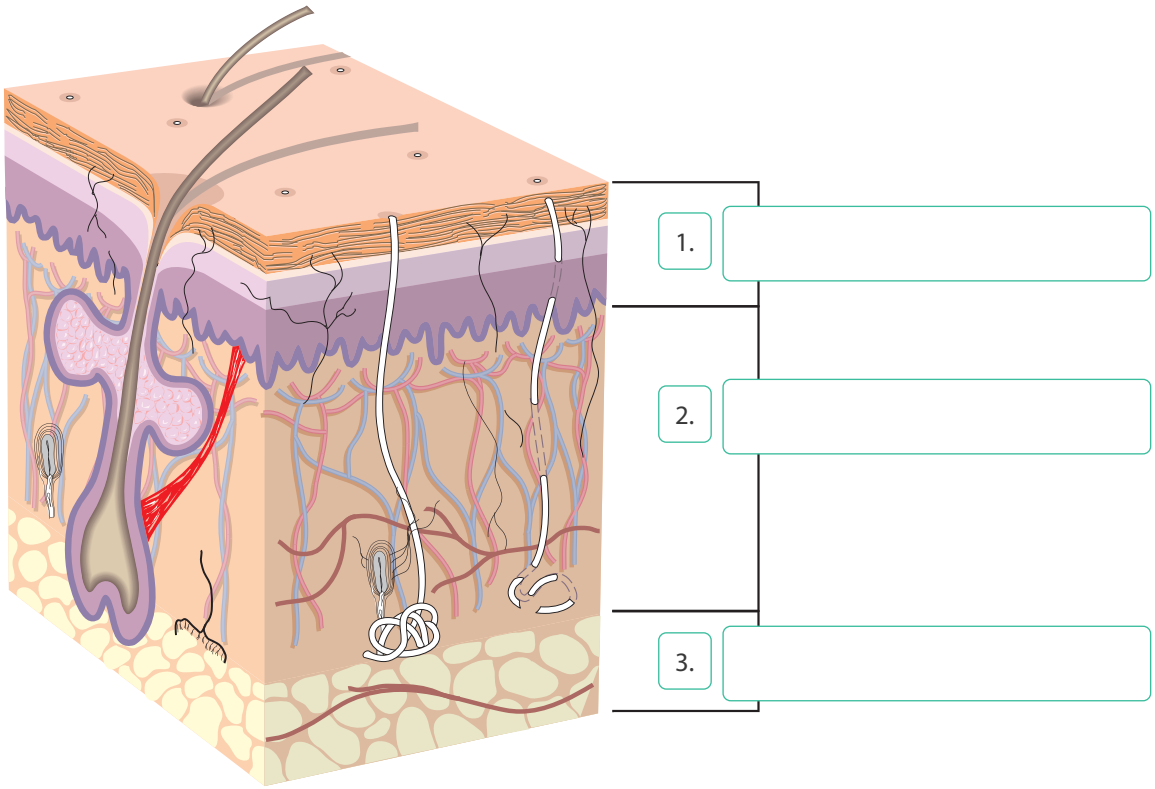

5. TAT ORGANI YAPI VE İŞLEVİ

5. 1. Dilin (Lingua) Yapısı

Dil, hem tat duyusu alma hem de sindirim sistemi organıdır. Çizgili kaslardan yapılmıştır. Dilde ve ağzın birçok bölümünde bulunan kemoreseptörler tat duyusunun algılanmasını sağlar. Dil aynı zamanda konuşma işlevinin yerine getirilmesinde, besin maddelerinin çiğnenmesinde ve yutulmasında da görev alır. **Tuzlu, tatlı, ekşi** ve **acı** olmak üzere bilinen dört temel tat vardır. Ayrıca son yıllarda birçok fizyolog tarafından beşinci tat kabul edilen **umami** de bunlara eklenmiştir. Japoncada "lezzetli" anlamına gelen bu tat, baharat ve et tadı veren monosodyum glutamatla özdeşleşmiştir.

Dil üzerinde, en fazla da dorsal yüzde, **dört** farklı tipte, çıkıntı şeklinde papilla bulunur (Tablo 10.2). Yaşla azalmakla birlikte sayıları 3-10 bin kadardır. Papillaların iç kısmında epitel altına dizilmiş çok sayıda tat tomurcuğu bulunur. Tat tomurcukları içinde ise küme hâlinde 50'den fazla farklılaşmış epitel hücre (nöroepitel) bulunur. Bu hücreler tat tomurcuğu içinde sarımsak dişi gibi yerleşmişlerdir. Hücrelerin dil yüzeyine doğru uzayan ve tadı algılayan mikrovillusları vardır. Diğer uçları duyu nöronlarına bağlıdır. Tat tomurcuğundaki hücrelerin bir kısmı destek, bir kısmı tat reseptörü olarak işlev görür. Tat reseptörü olarak bilinen üç tip hücre vardır. Bunlar; **Tip I, Tip II** ve **Tip III** hücrelerdir. Tip I hücreler **tuzlu** tadı algılar. Tip II hücreler kendi içinde özelleşerek **tatlı, acı** ve **umami** tatları algılar. Tip III hücreler ise **ekşi** tadı algılar.

Dört papilladan biri olan **papillae filiformes,** tat reseptörü taşımaz. Besinlerin mekanik sindirimine yardımcı olur. Diğer papillalarda tat reseptör hücreleri bulunur. Türlerine göre sayıları farklılık gösterse de tüm papillalar, üç tip reseptör hücresini de taşır ve tüm tatları algılayabilir (Görsel 10.15).

Tablo 10.2:Dil Papillaları

Papillae filiformes	Dil sırtında, küçük iplikçikleri andıran, yapısında keratin bulunan epitel çıkıntılardır. Tat reseptörü taşımaz. Mekanik sindirimde görevlidir.
Papillae fungiformes	Dilin uç kısımlarında bulunan papillalardır.
Papillae vallatae	En yoğun tat reseptör hücresi taşıyan büyük papillalardır. Dilin arka kısmında V şeklinde bir hat boyunca dizilmişlerdir.
Papillae foliatae	Dilin yan bölümünde bulunan papillalardır.

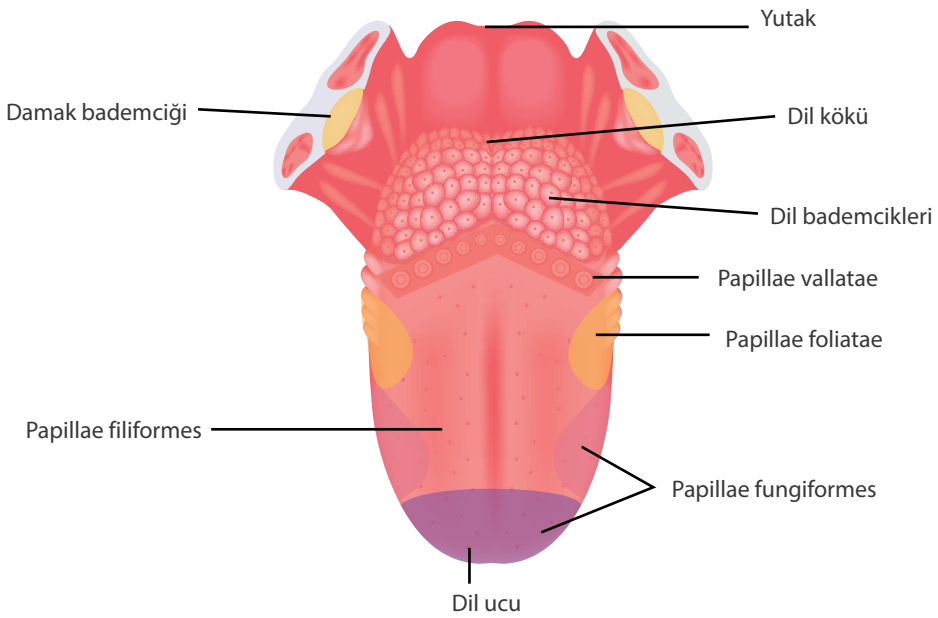

Görsel 10.15: Dilin yapısı ve papillaların yerleşim bölgeleri

5. 2. Tat Alma Fizyolojisi

Besinlerin tadının alınabilmesi için mutlaka bir sıvı içinde çözünmesi gerekir. Tükürük salgısı, besin maddelerinin çözünerek papillalardaki reseptör hücrelere temas etmesini sağlar. Uyarılan hücrelerde oluşan impulslar VII, IX ve X. kafa sinirleriyle önce talamusa ardından temporal lobun altında yer alan insuladaki tat alma merkezine götürülür. Böylece tat algılanır.

Tuzlu tat genellikle sodyum tarafından, **ekşi tat** asitlerin yapısında bol bulunan hidrojen tarafından, **tatlı tat** şekerler, proteinler vb. birçok madde tarafından, **acı tat** ise çok sayıda ilgisiz bileşik tarafından tetiklenir. Aslında acı tatların bir kısmı zehirdir ve acı tat, bunlardan uzak durulması için bir uyarıcıdır. **Umami tat,** tat tomurcuklarındaki özel bir reseptörün uyarılmasıyla algılanır (Görsel 10.16).

Algılanabilen yüzlerce farklı tadın bu temel tatların değişik düzeylerde bileşimleri olduğu söylenebilir. Tat, basit anlamda ağızdaki tat tomurcuklarının bir işlevi olsa da kişiden kişiye değişen özellikler içerir. Örneğin; koku duyusu, ağızda besinin oluşturduğu diğer hisler ve alışkanlıklar tadın algılanmasına güçlü bir şekilde katkı sunar. Tat duyusunu önemli kılan şey, insanların metabolik olarak ihtiyaç duyduğu besin maddelerini zevkine uygun bir şekilde almasını sağlamasıdır.

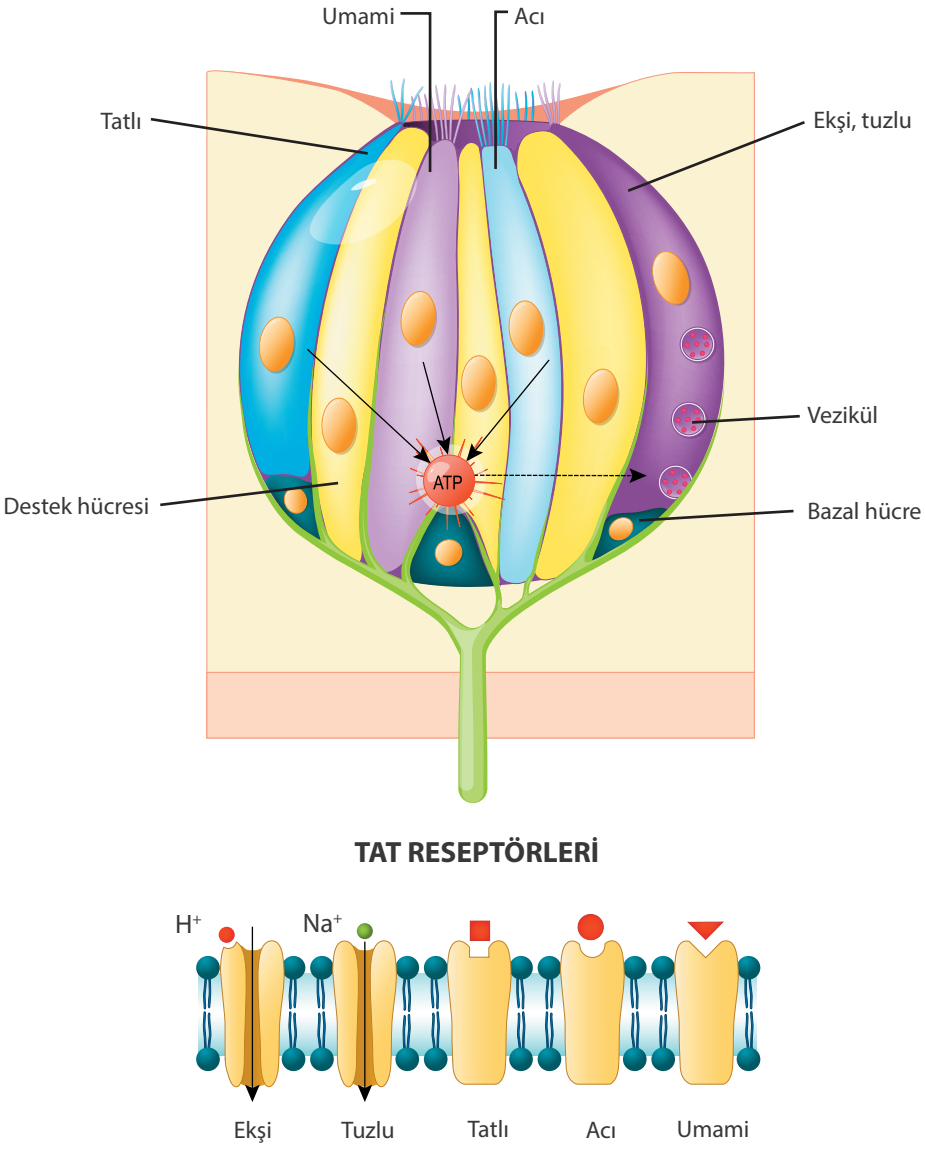

Görsel 10.16: Tat reseptörleri

6. DUYU ORGANLARINA İLİŞKİN TIBBİ TERİMLER

6. 1. Duyu Organlarına İlişkin Anatomik ve Tanısal Terimler

6. 1. 1. Duyu Organlarına İlişkin Anatomik Terimler

- **Bulbus oculi:** Göz yuvarı, göz küresi.
- **Cartilago auricularis:** Kulak kepçesi kıkırdağı.
- **Concha:** Burunda, her iki boşlukta bulunan kıvrımlı oluşumlar.
- **Folliculus pili:** Kıl kökü.
- **Kamara:** Göz yuvarının içindeki odacıklara verilen isim.
- **Lanugo:** Ayva tüyü, ince kıl.
- **Meatus:** Konkaların arasındaki dar geçitler.
- **Ophthalmos:** Göz yuvarı.
- **Orbita:** Göz çukuru.
- **Papilla:** Yapısında çok sayıda tat tomurcuğu bulunan büyük kabartı veya tomurcuk.
- **Palpebra:** Göz kapağı.
- **Pupilla:** Göz bebeği.
- **Regio olfactoria:** Burun boşluğunun koku almayla ilgili üst bölümü.
- **Unguis:** Tırnak.

6. 1. 2. Duyu Organlarına İlişkin Tanısal Terimler

- **Acne (Akne):** Sivilce.
- **Aguzi:** Tat alma duyusunun kaybı.
- **Blepharitis:** Göz kapağı iltihabı.
- **Dacryocystitis (Dakriosistit):** Gözyaşı kesesinin iltihabı.
- **Dermatitis:** Deri iltihabı.
- **Eczema (Egzama):** Çeşitli etkenlerin neden olduğu, yer yer kabuklaşma gösteren veziküller oluşması ve çoğu kez akıntı ile belirgin kaşıntılı deri iltihabı.
- **Epistaksis:** Burun kanaması.
- **Glossit:** Dil iltihabı.
- **Hipoguzi:** Tat duyusunda azalma.
- **Hordeolum:** Göz kapaklarının kenarlarında bulunan yağ bezlerinin iltihabı, arpacık.
- **Impetigo:** Özellikle çocuklarda el ve yüz bölgesinde yaralara neden olan bir deri hastalığı.
- **Iritis:** İris iltihabı.
- **Meniere hastalığı:** İç kulakta gelişen, tekrarlayan baş dönmesi nöbetleri, işitme kaybı ve kulak çınlamasıyla belirgin bir hastalık.
- **Miliaria:** İsilik.
- **Nevus:** Deride, genellikle iyi huylu olan ve bazen kötü huylu biçime dönüşen, pigmentasyon artışı, ben.
- **Oftalmoloji:** Göz ve göz hastalıkları ile ilgili tıp dalı.
- **Oftalmopleji:** Göz kaslarının felci.
- **Otitis externa:** Dış kulak iltihabı.
- **Otitis media:** Orta kulak iltihabı.
- **Otosclerosis:** Üzengi kemiğinin oval pencereye sıkıca yapışması ile işitme kaybına neden olan bir hastalık.
- **Paraguzi:** Tat duyusunda bozulma.
- **Rhinitis:** Burun içi mukozasının iltihabı.
- **Scabies:** Uyuz Hastalığı.

- **Sedef hastalığı:** Deride, özellikle diz, dirsek ve kuyruk sokumunda kızarıklık, pullanma ve deride dökülme ile belirgin hastalık.
- **Tinea capitis:** Baş mantarı.
- **Tinea corporis:** Vücut mantarı.
- **Tinea pedis:** Ayak mantarı.
- **Uveitis:** İris, corpus ciliare ve koroidin iltihabı.
- **Verruca:** Siğil.

6. 2. Duyu Organları Semptomlarına İlişkin Tıbbi Terimler

- **Amaurosis (Amoroz):** Görme yeteneğinin kaybı.
- **Amblyopia:** Göz tembelliği.
- **Anosmia:** Koku alma duyusunun kaybolması.
- **Bül:** İçinde sıvı bulunan vezikülden büyük deri kabarcığı.
- **Cerumen:** Kulak kiri, kulak yağı.
- **Diplopia:** Çift görme.
- **Ekimoz:** Kan damarlarının yırtılmasından dolayı deri altına kan toplanması ve bu yüzden o kısımdaki deri renginin morarması, çürük, ezik.
- **Erosion:** Belli bir yüzey üzerindeki aşınma.
- **Eritem:** Deri üzerinde oluşan kızarıklık.
- **Exophthalmia:** Göz küresinin dışarı ve öne doğru çıkması.
- **Hematom:** Dokuda kan toplanması nedeniyle oluşan şişlik.
- **Makül:** Deri üzerinde elle hissedilemeyen, cilt seviyesinden yüksek olmayan döküntü, leke.
- **Melanonychia:** Melanin birikimi nedeniyle tırnakların siyahımsı renk alması.
- **Melanosis:** Deri veya dokularda aşırı melanin birikimi.
- **Midriyazis:** Pupillanın genişlemesi.
- **Miyozis:** Pupillanın küçülmesi.
- **Nistagmus:** Göz küresinin istek dışı hareketi, göz titremesi.
- **Otalji:** Kulak ağrısı.
- **Otorrhagia:** Kulaktan kan gelmesi, kulak kanaması.
- **Otorrhea:** Kulaktan gelen akıntı.
- **Papül:** Deri üzerinde oluşan küçük kabartı.
- **Peteşi:** Deri altı kan damarlarından sızan kanın deri üzerinde meydana getirdiği, nokta şeklinde, küçük, deri içi kanamalar.
- **Photophobia (Fotofobi):** Işık korkusu.
- **Pigmentation:** Pigment artışı nedeniyle deri veya dokuda meydana gelen renk koyuluğu ya da renk değişikliği.
- **Pruritus:** Aşırı kaşınma, kaşıntı.
- **Purpura:** Peteşiden büyük, deri içi kanamalar.
- **Püstül:** Deri üzerinde oluşan, içi cerahat dolu, küçük kabarcık.
- **Rhinolalia:** Konuşurken sesin genizden gelişi, burundan konuşma.
- **Seborrheik:** Yağ bezinin aşırı salgılama yapması.
- **Skatris:** Yara iyileştikten sonra deride kalan iz, yara izi, nedbe.
- **Strabismus:** Şaşılık.
- **Sudoresis:** Aşırı terleme.
- **Tinnitus:** Kulak çınlaması, kulak uğultusu.
- **Tympanosclerosis:** Kulak zarının sertleşmesi.
- **Vertigo:** Denge bozukluğu ile beraber görülen baş dönmesi.
- **Vezikül:** İçinde seröz sıvı bulunan, küçük deri kabarcığı.

UYGULAMA FAALİYETİ 5

Dil üzerinde işaretlenen bölgelerde hangi papillaların bulunduğunu kutucuklara yazınız.

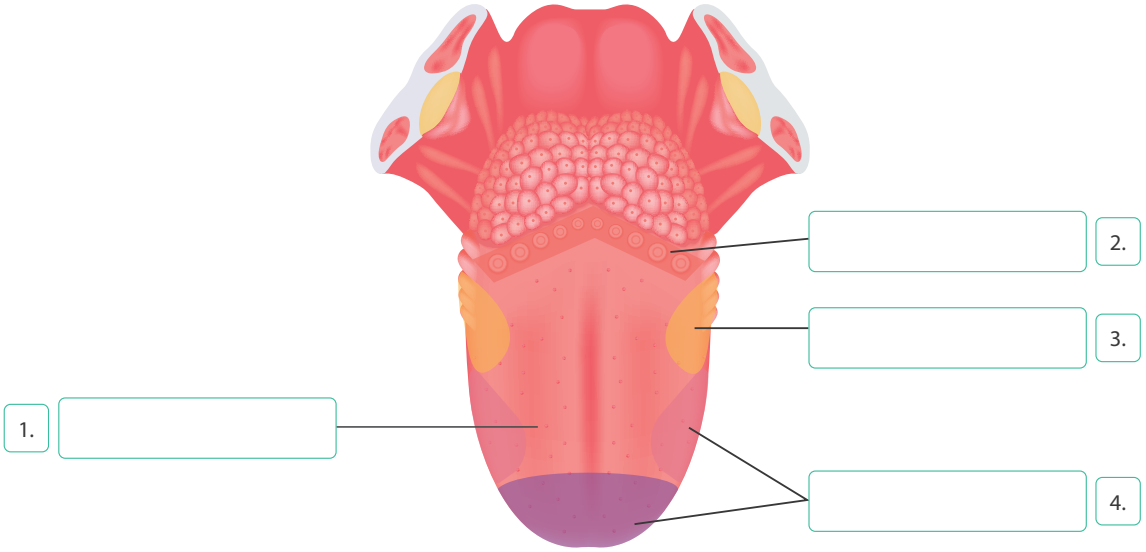

UYGULAMA FAALİYETİ 6

Aşağıdaki yönergeye göre duyu organlarıyla ilgili anatomik ve tanısal terimlere ilişkin kart oyunu hazırlayarak arkadaşlarınızla oynayınız.

KART OYUNU

MALZEME

- 18 adet aynı renk ve tipte kart

OYUNUN ÖZELLİKLERİ

- Kartlar kartvizit büyüklüğünde olmalıdır.
- Sınıf içinde eğlenirken öğrenmeyi ve pratik yapmayı sağlayan bir takım oyunudur.

NASIL HAZIRLANIR?

Her birinden altışar adet olmak üzere "SOR", "CEVAPLA" ve "PAYLAŞ" başlıklarını taşıyan 3 tip kart hazırlanır.

SOR Kartı: Anatomik veya tanısal terimlerden bir tanesi soru olarak yazılır (sormak için).
CEVAPLA Kartı: Anatomik veya tanısal terimlerden bir tanesi soru olarak yazılır (cevaplamak için).
PAYLAŞ Kartı: Bu karta "Öğrendiğin anatomik veya tanısal terimlerden ilginç bulduğun bir terimi ve onun anlamını sınıfla paylaş." yazılır.

NASIL OYNANIR?

- Kartlar masa üzerine ters ve karışık şekilde sıralanır.
- Öğrenciden bir kart çekmesi istenir.
- SOR kartı çekilmişse öğrenci, kendi seçtiği bir arkadaşına kart üzerindeki terimi soru olarak sorar.
- CEVAPLA kartı çekilmişse öğrenci, kart üzerindeki terimi kendisi tanımlar.
- PAYLAŞ kartı çekilmişse öğrenci, ilginç bulduğu bir terimi ve onun anlamını sınıfla paylaşır.
- Masadaki kartlar tamamlanıncaya kadar oyun devam eder.



10. ÖĞRENME BİRİMİNİN ÖLÇME DEĞERLENDİRME ÇALIŞMALARI

A) Aşağıdaki cümleleri dikkatlice okuyarak boş bırakılan yerlere doğru sözcüğü yazınız.

1. Kulağa giren tozlar ile bezlerin salgısı sonucu oluşan büyük kulak kirine ..... denir.
2. ..... ve ..... gözün temel kırıcı ortamlarıdır.
3. Yara iyileştikten sonra deride kalan ize, ... denir.
4. Yaşa bağlı olarak lensin uyum özelliğini kaybetmeye başlaması ile ortaya çıkan, yakını görememe sorununa ..... denir.
5. İşitmede görev alan ve işitme reseptörlerini taşıyan yapıya ..... adı verilir.
6. Deriye renk veren pigment maddesine ..... denir.
7. ..... tat alma fonksiyonunun tamamen kaybıdır.
8. Koku duyusu ..... uğramadan doğrudan beyindeki merkeze iletilir.

B) Aşağıdaki çoktan seçmeli soruları okuyunuz ve doğru seçeneği işaretleyiniz.

9. Aşağıdakilerden hangisi dildeki papillalardan <u>değildir?</u>

A) Papillae fungiformes
B) Papillae filiformes
C) Papillae foliatae
D) Papillae vallatae
E) Papillae soliatae

10. Aşağıda dil ile ilgili verilen bilgilerden hangisi <u>yanlıştır?</u>

A) Yapısı düz kaslardan oluşmuştur.
B) Konuşma işlevine yardım eder.
C) Çiğneme işlevine yardım eder.
D) Üzerinde tat tomurcukları bulunur.
E) Yutma işlevine yardım eder.

11. Kulak ile ilgili aşağıdakilerden hangisi <u>yanlıştır?</u>

A) İşitme kemikçikleri kulak zarından aldıkları ses titreşimlerini güçlendirerek iç kulağa iletir.
B) Kulak zarının her iki tarafındaki basınç, östaki borusu sayesinde eşitlenir.
C) Kohlea, vücudun dengesi ile ilgili yapıdır.
D) İnsan kulağı, 20-20.000 hertz arasındaki sesleri duyabilir.
E) İç kulakta denge ve işitme ile ilgili özel hücreler bulunur.

12. Aşağıdakilerden hangisi denge bozukluğu ile beraber görülen baş dönmesi anlamındadır?

A) Nistagmus
B) Purpura
C) Tinnitus
D) Miyozis
E) Vertigo

13. Aşağıdaki duyulardan hangisi diğerlerine göre daha erken gelişir?

A) İşitme
B) Koku
C) Dokunma
D) Görme
E) Denge

14. I. Yarım daire kanalları
II. Kohlea
III. Otolit organlar
IV. Beyincik

Yukarıda verilen yapılardan hangileri denge ile ilgilidir?

A) I ve II
B) I ve III
C) I, II ve III
D) I, III ve IV
E) I, II, III ve IV

15. Dilde ve ağzın birçok bölümünde bulunan kemoreseptörlerin işlevi aşağıdakilerden hangisidir?

A) Tat duyusunun algılanmasını sağlar.
B) Besinlerin yutulmasına yardımcı olur.
C) Konuşmayı sağlar.
D) Mekanik parçalanmaya yardım eder.
E) Kimyasal sindirimi sağlar.

16. Tırnakta ve epidermiste bolca bulunan, su geçirmeyen protein yapısındaki madde hangisidir?

A) Melanin
B) Kıkırdak
C) Keratin
D) Sebum
E) Malpighi

17. İrisin ortasında bulunan, kuvvetli ışıkta küçülen, loş ışıkta ise büyüyen delik aşağıdakilerden hangisidir?

A) Lens
B) Kornea
C) Optik odak
D) Retina
E) Pupilla

18. I. Hipermetrop: Uzağı net görebilir.
II. Miyop: Yakını net görebilir.
III. Astigmatizm: Uzağı ve yakını net görebilir.
IV. Emetrop: Normal göz.

Yukarıda verilen göz ile ilgili eşleştirmelerden hangisi/hangileri doğrudur?

A) Yalnız I
B) I ve III
C) II ve IV
D) I, II ve IV
E) I, II, III ve IV

19. Aşağıdakilerden hangisi içinde sıvı bulunan, vezikülden büyük deri kabarcığıdır?

A) Bül
B) Püstül
C) Makül
D) Papül
E) Vezikül

20. Aşağıda tat alma fizyolojisi ile ilgili verilen bilgilerden hangisi <u>yanlıştır?</u>

A) Tat duyusu için besinlerin bir sıvı içinde çözünmesi gerekir.
B) Tat alma merkezi oksipital lobdadır.
C) Tat duyu impulsları tat alma merkezinden önce talamusa gider.
D) Tuzlu tat sodyum, ekşi tat hidrojen tarafından oluşturulur.
E) Tat duyusu VII, IX ve X. kafa sinirleri ile beyne taşınır.

21. Aşağıdakilerden hangisi deride bulunan duyu reseptörlerinden <u>değildir?</u>

A) Meissner cisimciği
B) Pacini cisimciği
C) Serbest sinir uçları
D) Merkel diskleri
E) Malpighi korpüskülü

22. Burunla ilgili verilen bilgilerden hangisi <u>yanlıştır?</u>

A) Koku reseptörleri kemoreseptör yapısındadır.
B) Burun boşluğunda bulunan kıvrımlı oluşumlara konka denir.
C) Burun, hem koku alma hem de solunum sistemi organıdır.
D) Koku reseptörlerinin adaptasyon yeteneği yoktur.
E) İnsanlar sınırlı sayıda koku reseptörüne sahip olmakla birlikte binlerce kokuyu ayırt edebilir.

NOT: *Cevaplarınızı cevap anahtarıyla karşılaştırınız. Yanlış cevap verdiğiniz ya da cevap verirken tereddüt ettiğiniz sorularla ilgili konuları veya faaliyeti geri dönerek tekrarlayınız.*

CEVAP ANAHTARI

1. ÖĞRENME BİRİMİNİN UYGULAMA FAALİYETLERİNİN ÇÖZÜMLERİ

UYGULAMA FAALİYETİ 1

1. Sagittal düzlem	2. Coronal düzlem	3. Taransvers düzlem	4. Vertikal eksen	5. Sagittal eksen	6. Transvers eksen

UYGULAMA FAALİYETİ 2

1. DİSTALİS	2. DEXTER	3. PROXİMALİS	4. MEDİALİS
5. LATERALİS	6. PROFUNDUS	7. CENTRALİS	8. EXTERNALİS

UYGULAMA FAALİYETİ 3

B	Y	V	M	Z	K	H	L	A	U	B	R
A	C	T	Y	D	H	E	F	L	O	P	G
H	E	P	A	T	O	M	E	G	A	L	İ
Ü	K	F	L	S	Z	İ	T	İ	X	J	N
S	F	T	G	K	D	P	M	A	C	Y	G
A	K	Z	İ	R	V	L	H	R	N	L	İ
O	T	E	A	Y	C	E	K	R	E	F	V
Y	A	N	G	İ	O	G	R	A	P	Y	İ
Z	P	F	R	Y	L	İ	M	N	H	O	T
S	T	O	K	E	O	A	V	Y	R	Z	İ
Y	B	D	C	U	S	F	P	E	O	Q	S
R	U	P	X	S	T	V	A	T	S	E	R
L	O	S	T	E	O	M	A	L	T	W	D
K	O	N	Y	A	M	D	T	P	O	S	R
T	H	K	P	W	Y	Z	N	R	M	G	Q
N	M	E	R	A	M	A	K	E	Y	H	Z

1. ÖĞRENME BİRİMİNİN ÖLÇME VE DEĞERLENDİRME ÇALIŞMALARININ CEVAPLARI

A	1. baş/gövde	2. vertikal	3. regio thoracicus	4. kemik doku	5. kromatin
	6. Cavitas	7. Transvers eksen	8. Karın	9. omurilik	10. geriatric anatomy

B	11. E	12. D	13. D	14. C	15. C	16. E	17. A
	18. B	19. D	20. B	21. A	22. C	23. D	24. B

2. ÖĞRENME BİRİMİNİN UYGULAMA FAALİYETLERİNİN ÇÖZÜMLERİ

UYGULAMA FAALİYETİ 1

A		
Uzun Kemikler	Kısa Kemikler	Yassı Kemikler
		
Düzensiz Kemikler	Susamsı Kemikler	Havalı Kemikler
	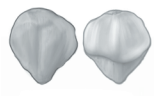	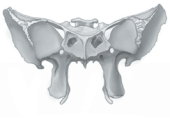

B	
Kemikler	Kemik tipi
Os radius	Uzun kemik
Os parietale	Yassı kemik
Os patella	Susamsı kemik
Os maxilla	Havalı kemik
Ossa carpi	Kısa kemik
Ossa vertebrae	Düzensiz kemik

UYGULAMA FAALİYETİ 2

Fontanelin adı: Fonticulus anterior
Yeri: Ön fontanel, sutura coronalis ile sutura sagittalisin birleşme yerinde yani bregma noktasında yeralır. En büyüğüdür. 18. aya kadar kapanır.
Fontanelin adı: Fonticulus posterior
Yeri: Arka fontanel, sutura sagittalis ile sutura lambdoideanın birleşme yerinde yani lambda noktasında yer alır. İlk 2-3 ay içinde kapanır.
Fontanelin adı: Fonticulus anterolateralis
Yeri: Ön yan fontanel, frontal, parietal, temporal ve sfenoid kemiklerin birleşim yerinde bulunur.
Fontanelin adı: Fonticulus posterolateralis
Yeri: Arka yan fontanel, parietal, oksipital ve temporal kemiklerin birleşim yerinde bulunur.

Görseldeki fontaneller
1. Fonticulus anterolateralis
2. Fonticulus anterior
3. Fonticulus posterolateralis
4. Fonticulus posterior
5. Fonticulus anterior
6. Fonticulus posterior

UYGULAMA FAALİYETİ 3

Os humerus	Kol kemiği
Ossa digitorum manus	El parmak kemikleri
Os clavicula	Köprücük kemiği
Os radius	Döner kemik
Os ulna	Dirsek kemiği
Ossa carpi	El bileği kemikleri

UYGULAMA FAALİYETİ 4

A	
1. PHALANGES	2. TALUS
3. İLİUM	4. CALCANEUS
5. FİBULA	6. PATELLA
7. TARSİ	8. METATARSİ
9. TİBİA	10. FEMUR
11. COXAE	12. İSCHİİ

B			
1. Os frontale	7. Os humerus	13. Os patella	19. Os sacrum
2. Os zygomaticum	8. Ossa costae	14. Os tibia	20. Os ischii
3. Os maxilla	9. Columna vertebralis	15. Ossa tarsi	21. Os ulna
4. Os mandibula	10. Os coxae	16. Ossa digitorum pedis	22. Os radius
5. Os clavicula	11. Os pubis	17. Ossa metatarsi	23. Os femur
6. Os sternum	12. Ossa digitorum manus	18. Os scapula	24. Os fibula

UYGULAMA FAALİYETİ 5

1. Fleksiyon	2. Fleksiyon
3. Ekstansiyon	4. Ekstansiyon
5. Abdüksiyon	6. Addüksiyon
7. Sirkümdiksiyon	

UYGULAMA FAALİYETİ 6

AKZAR
KİRİŞKINI
SİNOVYALKESE
TENDON

2. ÖĞRENME BİRİMİNİN ÖLÇME VE DEĞERLENDİRME ÇALIŞMALARININ CEVAPLARI

A	1. 206	2. 26/23	3. M. sartorius	4. epifiz plağı/periost
	5. Sutura	6. 18'inci aya	7. kemikleşme	8. Rotasyon

B	9. E	10. C	11. B	12. D	13. A	14. E	15. C
	16. B	17. A	18. D	19. C	20. A	21. B	22. D

3. ÖĞRENME BİRİMİNİN UYGULAMA FAALİYETLERİNİN ÇÖZÜMLERİ

UYGULAMA FAALİYETİ 1

1. Merkezî Sinir Sistemi	7. Soğanilik
2. Tüm Beyin	8. Periferik Sinir Sistemi
3. Beyin	9. Motor Bölümü
4. Ara Beyin	10. Otonom
5. Beyincik	11. Sempatik Sistem
6. Köprü	12. Parasempatik Sistem

UYGULAMA FAALİYETİ 2

A	
Talamus	Duyuların toplanıp süzüldüğü yer.
Hipotalamus	Vücut sıcaklığını düzenler.
Mesencephalon	Görme ve işitme reflekslerini düzenler.
Soğanilik	Dolaşım ve solunum merkezidir.
Cerebellum	Hareket ve dengeyi kontrol eder.
Köprü	Solunumun düzenlenmesinde rol alır.

B	
Frontal lob	Konuşma ve istemli kas hareketlerinin kontrolünü yapar.
Temporal lob	İşitme ve koku ile ilgili merkezler bu lobda yer alır.
Oksipital lob	Görme ve görüntüleme merkezi bu lobda yer alır.

UYGULAMA FAALİYETİ 3

A			
I. Kafa Siniri	N. Olfactorius	**VII. Kafa Siniri**	N. Facialis
II. Kafa Siniri	N. Opticus	**VIII. Kafa Siniri**	N. Vestibulocochlearis
III. Kafa Siniri	N. Oculomotorius	**IX. Kafa Siniri**	N. Glossopharyngeus
IV. Kafa Siniri	N. Trochlearis	**X. Kafa Siniri**	N. Vagus
V. Kafa Siniri	N. Trigeminus	**XI. Kafa Siniri**	N. Accessorius
VI. Kafa Siniri	N. Abducens	**XII. Kafa Siniri**	N. Hypoglossus

B	
I. Kafa Siniri	Koku duyusunu iletir.
II. Kafa Siniri	Görme duyusunu iletir.
III. Kafa Siniri	Gözleri hareket ettirir, pupillayı daraltır.
IV. Kafa Siniri	Gözleri hareket ettirir.
V. Kafa Siniri	Çiğneme kaslarını çalıştırır, yüzün duyusunu iletir.
VI. Kafa Siniri	Gözleri hareket ettirir.
VII. Kafa Siniri	Mimik kaslarını çalıştırır, tat duyusunu alır, tükürük salgısını artırır.
VIII. Kafa Siniri	İşitme ve denge duyularını iletir.
IX. Kafa Siniri	Yutma işlevinde rol alır, tat duyusunu alır, tükürük salgısını artırır.
X. Kafa Siniri	Yutma işlevinde rol alır, iç organların çalışmasında rol alır ve duyularını iletir.
XI. Kafa Siniri	Başın hareketinde rol alır.
XII. Kafa Siniri	Dilin hareketinden sorumludur.

UYGULAMA FAALİYETİ 4

Pars cervicalis (Boyun bölümü)	8 çift
Pars thoracica (Göğüs bölümü)	12 çift
Pars lumbalis (Bel bölümü)	5 çift
Pars sacralis (Kuyruk sokumu bölümü)	5 çift
Pars coccygeus (Kuyruk bölümü)	1 çift

UYGULAMA FAALİYETİ 5

HEMİPLEGİA
CEPHALGİA
HEMİSPHERİUM
CONVULSİON
SYNCOPE

UYGULAMA FAALİYETİ 6

Paralizis	Felç
Koma	Tepkisizlik durumu
Demans	Bunama
İmpuls	Sinirsel uyarı
Aura	Ön haberci
Amnezi	Hafıza kaybı
Halüsinasyon	Varsanı
Stupor	Bilinç bulanıklığı

3. ÖĞRENME BİRİMİNİN ÖLÇME VE DEĞERLENDİRME ÇALIŞMALARININ CEVAPLARI

A	1. nöron	2. ara beyin/beyin sapı	3. beyin sapı	4. orta beyin (mesencephalon)
	5. meninks	6. 12 çift/31 çift	7. Nervus ischiadicus	8. Noradrenalin/asetilkolin

B	9. B	10. D	11. C	12. E	13. A	14. C	15. B
	16. C	17. E	18. A	19. B	20. D	21. E	22. A

4. ÖĞRENME BİRİMİNİN UYGULAMA FAALİYETLERİNİN ÇÖZÜMLERİ

UYGULAMA FAALİYETİ 1

Hipotalamus	Oksitosin ve ADH
Epifiz bezi	Melatonin
Hipofiz bezi	STH, FSH, LH, MSH, TSH, ACTH ve Prolaktin
Tiroit bezi	T_3, T_4 ve Kalsitonin
Paratiroit bezi	Parathormon
Timüs bezi	Timozin
Adrenal bez	Katekolaminler ve Kortikosteroitler
Pankreas bezi	İnsülin, Glukagon, Somatostatin, Pank. Polipeptit
Ovaryum	Östrojen, Progesteron
Testis	Testosteron

UYGULAMA FAALİYETİ 2

ADRENAL MEDULLA	ADRENALİN
ADRENAL KORTEKS	ALDOSTERON
TİROİT BEZİ	TİROKSİN
HİPOFİZ ÖN LOBU	BÜYÜME HORMONU
HİPOFİZ ARKA LOBU	OKSİTOSİN
PARATİROİT BEZİ	PARATHORMON
PANKREASIN ALFA HÜCRELERİ	GLUKAGON
PANKREASIN BETA HÜCRELERİ	İNSÜLİN

UYGULAMA FAALİYETİ 3

1. HİPERTİROİDİZM	6. GUATR
2. DİABETES MELLİTUS	7. AKROMEGALİ
3. DWARFİZM	8. JİGANTİZM
4. HİPOTİROİDİZM	9. KRETENİZM
5. MİKSÖDEM	

4. ÖĞRENME BİRİMİNİN ÖLÇME VE DEĞERLENDİRME ÇALIŞMALARININ CEVAPLARI

A	1. FSH, LH	2. Oksitosin	3. endokrin, ekzokrin	4. diabetes mellitus
	5. guatr	6. adrenalin/noradrenalin	7. dwarfizm (cücelik)	8. hipotalamus

B	9. B	10. E	11. D	12. C	13.D	14. D	15. A
	16. E	17. A	18. B	19. C	20. E	21. B	22. A

5. ÖĞRENME BİRİMİNİN UYGULAMA FAALİYETLERİNİN ÇÖZÜMLERİ

UYGULAMA FAALİYETİ 1

A
Kalp, kaburgalar ve sternumun oluşturduğu **göğüs** boşluğunda, iki **akciğer** arasında kalan **mediastinum** denilen boşlukta, **sternumun** alt yarısının arkasında, **4, 5 ve 6'ncı** kaburgaların arka yüzünde yer alır. Üçte birlik kısmı orta hattın **sağına,** üçte ikilik kısmı orta hattın **soluna** yerleşir. Kalp; sağ ve solda **akciğerler,** altta **diyafragma,** üstte **büyük damarlar** ile komşudur.

B		
1. Aort	6. Vena pulmonales	11. Vena cava inferior
2. Vena cava superior	7. Valva mitralis (bicuspidalis)	12. Ventriculus dexter
3. Arteria pulmonalis	8. Valva trunci pulmonalis	13. Ventriculus sinister
4. Atrium sinister	9. Valva aorta	
5. Atrium dexter	10. Valva tricuspidalis	

UYGULAMA FAALİYETİ 2

A
1. Kalp
2. Büyük Atardamar (Aort)
3. Atardamar (Arter)
4. Küçük Atardamar (Arteriyol)
5. Kılcal Damar (Kapiller)
6. Küçük Toplardamar (Venül)
7. Toplardamar (Ven)
8. Büyük Toplardamar (Vena cavalar)

B	
1. Akciğer atardamarı	1. Arteria pulmonalis
2. Kol baş atardamarı	2. Truncus brachiocephalicus
3. Omur atardamarı	3. Arteria vertebralis
4. Kalça ana atardamarı	4. Arteria iliaca communis
5. Boyun iç toplardamarı	5. Vena jugularis interna
6. Uyluk toplardamarı	6. Vena femoralis
7. Kapı toplardamarı	7. Vena porta
8. Kol toplardamarı	8. Vena brachialis

UYGULAMA FAALİYETİ 3

Büyük Kan Dolaşımı	
1. Başlangıç	1
2.	18
3.	2 - 17
4.	3 - 16
5.	4 - 14
6.	5 - 13
7.	6 - 12
8.	7 - 10
9. Bitiş	9

Küçük Kan Dolaşımı	
1. Başlangıç	8
2.	19
3.	15
4.	11
5. Bitiş	20

UYGULAMA FAALİYETİ 4

A	
1. Su	2. Albumin
3. Fibrinojen	4. Hormonlar
5. Elektrolitler	6. Eritrositler 4,5-5,5 milyon/mm3
7. Nötrofil	8. Bazofil
9. Lenfosit	10. Trombositler 150-400 bin/mm3

B
1. Tromboplastin
2. Trombin
3. Fibrinojen

UYGULAMA FAALİYETİ 5

A			
Lenf	Bazofil	Trombosit	Septisemi
Systol	Monosit	Tonsillit	Anastomosis
Haema	Lenfosit	Eritrosit	Hypotension
Embolia	Hemostaz	Hemophilia	Hypertension

B	
Arteria carotis communis sinistra	Sol şah damarı
Arteria axillaris	Koltuk altı atardamarı
Arteria subclavia	Köprücük altı arteri
Arteria Renalis	Böbrek atardamarı
Vena brachiocephalica	Kol baş toplardamarı
Vena jugularis externa	Dış boyun toplardamarı
Vena porta	Kapı toplardamarı
Vena hepatica	Karaciğer toplardamarı

5. ÖĞRENME BİRİMİNİN ÖLÇME VE DEĞERLENDİRME ÇALIŞMALARININ CEVAPLARI

A	1. Sol ventrikül duvarı	2. a. pulmonalis	3. kirli/temiz	4. lökopeni
	5. 60-100	6. Kalp/akciğerler	7. Büyük kan dolaşımı	8. (-)/(+)/(+)

B	9. B	10. C	11. D	12. E	13. A	14. B	15. C
	16. C	17. A	18. D	19. E	20. B	21. A	22. E

6. ÖĞRENME BİRİMİNİN UYGULAMA FAALİYETLERİNİN ÇÖZÜMLERİ

UYGULAMA FAALİYETİ 2

İnspirasyon aşamaları:	**Ekspirasyon aşamaları:**
5. Diyafragma kası kasılır ve düzleşir.	4. Diyafragma kası gevşer ve kubbeleşir.
1. Göğüs boşluğu genişler.	10. Göğüs boşluğu daralır.
7. Akciğerler genişler.	6. Akciğerler daralır.
3. Akciğerlerdeki iç basınç düşer.	2. Akciğerlerdeki iç basınç artar.
9. Hava akciğerlere girer.	8. Akciğerlerdeki hava dışarı çıkar.

UYGULAMA FAALİYETİ 4

1. HİPOKSİ	5. RİNİT
2. MEDULLA OBLONGATA	6. EKSPİRYUM
3. ALVEOL	7. HEMOGLOBİN
4. İNSPİRYUM	Anahtar Sözcük: SOLUNUM

6. ÖĞRENME BİRİMİNİN ÖLÇME VE DEĞERLENDİRME ÇALIŞMALARININ CEVAPLARI

A	1. regio olfactoria	2. sürfaktan	3. cartilago epiglottica	4. kısa/geniş
	5. bronşiyol	6. hilum pulmonis	7. inspirasyon yedek volüm	8. hemoglobine

B	9. B	10. D	11. A	12. C	13. E	14. B	15. E
	16. D	17. C	18. A	19. C	20. A	21. B	22. D

7. ÖĞRENME BİRİMİNİN UYGULAMA FAALİYETLERİNİN ÇÖZÜMLERİ

UYGULAMA FAALİYETİ 1

1. Ağız boşluğu (Cavum oris)	6. Tükürük bezleri (Glandula salivariae)
2. Yemek borusu (Oesophagus)	7. Mide (Gaster)
3. Karaciğer (Hepar)	8. İnce bağırsak (Intestinum tenue)
4. Safra kesesi	9. Kalın bağırsak (Intestinum crassum)
5. Pankreas	

7. ÖĞRENME BİRİMİNİN ÖLÇME VE DEĞERLENDİRME ÇALIŞMALARININ CEVAPLARI

A	1. Gastrin	2. plika	3. amilaz/lipaz	4. vater kabarcığından
	5. üreye	6. haustra coli	7. mine/pulpa	8. epiglot

B	9. A	10. E	11. D	12. E	13. C	14. D	15. B
	16. C	17. A	18. B	19. B	20. E	21. C	22. A

8. ÖĞRENME BİRİMİNİN UYGULAMA FAALİYETLERİNİN ÇÖZÜMLERİ

UYGULAMA FAALİYETİ 1

1. Filtrasyon	2. Reabsorpsiyon	3. Sekresyon	4. İdrar

8. ÖĞRENME BİRİMİNİN ÖLÇME VE DEĞERLENDİRME ÇALIŞMALARININ CEVAPLARI

A	1 böbrekler/idrar kesesi	2. üre/kreatinin	3. nefron	4. renal (Malpighi) korpüskül
	5. Üreter	6. Mesane	7. sekresyon	8. Hematüri

B	9. C	10. A	11. D	12. B	13. C	14. E	15. E
	16. D	17. B	18. A	19. B	20. D	21. C	22. E

9. ÖĞRENME BİRİMİNİN UYGULAMA FAALİYETLERİNİN ÇÖZÜMLERİ

9. ÖĞRENME BİRİMİNİN ÖLÇME VE DEĞERLENDİRME ÇALIŞMALARININ CEVAPLARI

A	1. Akrozom	2. Leydig/sertoli hücreleri	3. 28	4. Jinekoloji
	5. spermatogenesis	6. ovarium/uterus	7. corpus albicans	8. zigot

B	9. B	10. D	11. C	12. E	13. A	14. C	15. B
	16. B	17. E	18. A	19. D	20. C	21. D	22. E

10. ÖĞRENME BİRİMİNİN UYGULAMA FAALİYETLERİNİN ÇÖZÜMLERİ

UYGULAMA FAALİYETİ 1

1. Korpus siliyare	2. İris
3. Lens	4. Kornea
5. Retina	6. Sklera
7. Optik sinir	

UYGULAMA FAALİYETİ 2

1. KOHLEA	2. AURİS MEDİA
3. AURİS İNTERNA	4. HELİKS
5. İNCUS	6. AURİCULA
7. STAPES	8. TİMPANİK MEMBRANİCA
9. MALLEUS	

UYGULAMA FAALİYETİ 3

REGİO OLFACTORİA
SEPTUM NASİ
CONCHA
NASUS
BULBUS OLFACTORİA

UYGULAMA FAALİYETİ 4

1. Epidermis
2. Dermis
3. Hipodermis

UYGULAMA FAALİYETİ 5

1. Papillae filiformes
2. Papillae vallatae
3. Papillae foliatae
4. Papillae fungiformes

10. ÖĞRENME BİRİMİNİN ÖLÇME VE DEĞERLENDİRME ÇALIŞMALARININ CEVAPLARI

A	1. buşon	2. Kornea/lens	3. skatris	4. presbyopia
	5. kohlea	6. melanin	7. Aguzi	8. talamusa

B	9. E	10. A	11. C	12. E	13. B	14. D	15. A
	16. C	17. E	18. D	19. A	20. B	21. E	22. D

KAYNAKÇA

Acıcan, T. (2003). Arter Kan Gazları. *Yoğun Bakım Dergisi, 3* (3), 160-175.

Aktümsek, A. (2001). *Anatomi ve Fizyoloji (İnsan Biyolojisi).* Ankara: Nobel.

Brooks, H. L., Barman, S. M., Boitano, S., & Barrett, K. E. (2015). *Ganong'un Tıbbi Fizyolojisi.* İstanbul: Nobel.

Cumhur, M. (2013). *Temel anatomi* (3. Baskı). Ankara: ODTÜ.

Ganong, W. F. (1995). *Tıbbi Fizyoloji* (16. Baskı). (A. Doğan, Çev.). İstanbul: Barış.

Hall, J. E. (2013). *Guyton ve Hall Tıbbi Fizyoloji.* İstanbul: Nobel.

Junqueira, L. C., & Carneiro, J. (2006). *Temel Histoloji.* (Y. Aytekin, & S. Solakoğlu, Çev.) İstanbul: Nobel.

Kocatürk, U. (1994). *Açıklamalı Tıp Terimleri Sözlüğü* (6. Baskı). Ankara: Ankara Üniversitesi.

Marieb, E. N., Wilhelm, P. B., & Mallatt, J. (2012). *Human Anatomy (6.Edition Media Update)*. San Francisco, USA: Pearson Benjamin Cummings.

Martini, F. H., Timmons, M. J., & Tallitsch, R. B. (2012). *Human Anatomy (7. Edition).* Glenview, USA: Pearson Benjamin Cummings.

McKinley, M., & O'Loughlin, V. D. (2012). *Human Anatomy (3. Edition).* New York, USA: McGraw-Hill.

Netter, F. H. (2003). *Atlas of Human Anatomy (3. Edition)*. New Jersey, USA: Icon Learning System.

Noyan, A. (1998). *Yaşamda ve Hekimlikte Fizyoloji* (10. Baskı). Ankara: Meteksan.

Preston, R. R., & Wilson, T. E. (2016). *Fizyoloji.* İstanbul: Nobel.

Putz, R., & Pabst, R. (1994). *Sobotta İnsan Anatomisi Atlası* (Cilt 1-2). (K. Arıncı, Çev.) İstanbul: Beta.

Saladin, K. S. (2008). *Human Anatomy (7. Edition).* New York, USA: McGraw-Hill.

Schünke, M., Schulte, E., & Schumacher, U. (2009). *Prometheus Anatomi Atlası:* Cilt 3. İstanbul: Nobel.

Solomon, E. P. (2003). *İnsan Anatomisi ve Fizyolojisine Giriş* (4. Baskı). (B. Süzen, Çev.) İstanbul: Birol.

T.C. Millî Eğitim Bakanlığı, M. v. (2020). *Anatomi ve Fizyoloji 9. Sınıf Ders Bilgi Formu.* Ankara.

Taner, D. (2016). *Fonksiyonel Nöroanatomi* (16. Baskı). Ankara: ODTÜ

Tuğlacı, P. (1987). *Tıp Sözlüğü İlgilizce-Türkçe* (6. Baskı). İstanbul: Güneş.

Yıldırım, M. (2013). *Resimli Sistematik Anatomi* (1. Baskı). İstanbul: Nobel.

GENEL AĞ KAYNAKÇASI

https://acikders.ankara.edu.tr/ (Erişim Tarihi: 10.05.2020, Erişim Saati: 13.15)

http://auzefkitap.istanbul.edu.tr/ (Erişim Tarihi: 05.06.2020, Erişim Saati: 16.10)

http://www.biyolojiegitim.yyu.edu.tr/ (Erişim Tarihi: 20.05.2020, Erişim Saati: 11.22)

https://avys.omu.edu.tr/ (Erişim Tarihi: 25.04.2020, Erişim Saati: 18.05)

https://openstax.org/books/anatomy-and-physiology/pages/9-5-types-of-body-movements (Erişim Tarihi: 16.05.2020, Erişim Saati: 12.45)

http://tdk.gov.tr/ (Kontrol Tarihi: 10.07.2020, Kontrol Saati: 18.10)

GÖRSEL KAYNAKÇA

Kitap Kapak Görseli: https://www.shutterstock.com, ID: 712968655, Erişim Tarihi: 02.06.2020, Erişim Saati: 09.12.

1. Öğrenme Birimi Kapak Görseli: https://www.shutterstock.com, ID: 603864854, Erişim Tarihi: 02.06.2020, Erişim Saati: 09.16.

Görsel 1.1: https://www.shutterstock.com, ID: 19834270, Erişim Tarihi: 02.06.2020, Erişim Saati: 09.17.

Görsel 1.2: www.123rf.com, ID: 92163503, Erişim Tarihi: 02.06.2020, Erişim Saati: 16.19.

Görsel 1.3: www.123rf.com, ID: 11839423, Erişim Tarihi: 02.06.2020, Erişim Saati: 16.44.

Görsel 1.4: Komisyonun görsel ve grafik tasarım uzmanları tarafından hazırlanmıştır.www.123rf.com, ID: 40622325, Erişim Tarihi: 02.06.2020, Erişim Saati: 17.23.

Görsel 1.5: https://www.shutterstock.com, ID: 1113477776, Erişim Tarihi: 02.06.2020, Erişim Saati: 09.22.

Görsel 1.6: www.123rf.com, ID: 44970188, Erişim Tarihi: 02.06.2020, Erişim Saati: 17.25.

Görsel 1.7: www.123rf.com, ID: 15563778, Erişim Tarihi: 02.06.2020, Erişim Saati: 17.29.

Görsel 1.8: https://www.shutterstock.com, ID: 1645350637, Erişim Tarihi: 02.06.2020, Erişim Saati: 09.27.

Görsel 1.9: www.123rf.com, ID: 16101642, Erişim Tarihi: 02.06.2020, Erişim Saati: 17.32.

Görsel 1.10: https://www.shutterstock.com, ID: 751692724, Erişim Tarihi: 02.06.2020, Erişim Saati: 09.28.

Görsel 1.11: https://www.shutterstock.com, ID: 1163460010, Erişim Tarihi: 02.06.2020, Erişim Saati: 09.35.

Görsel 1.12: Komisyonun görsel ve grafik tasarım uzmanları tarafından hazırlanmıştır.

Görsel 1.13: www.123rf.com, ID: 27951434, Erişim Tarihi: 02.06.2020, Erişim Saati: 17.20.

Görsel 1.14: Komisyonun görsel ve grafik tasarım uzmanları tarafından hazırlanmıştır.

Görsel 1.15: Komisyonun görsel ve grafik tasarım uzmanları tarafından hazırlanmıştır.

Görsel 1.16: https://www.shutterstock.com, ID: 1286678338, Erişim Tarihi: 02.06.2020, Erişim Saati: 09.36.

Görsel 1.17: www.123rf.com, ID: 27898977, Erişim Tarihi: 02.06.2020, Erişim Saati: 18.03.

Görsel 1.18: https://www.shutterstock.com, ID: 361358693, 1112885651, Erişim Tarihi: 02.06.2020, Erişim Saati: 09.42.

Görsel 1.19: www.123rf.com, ID: 73476303, Erişim Tarihi: 03.06.2020, Erişim Saati: 09.17.

Görsel 1.20: www.123rf.com, ID: 59361360, Erişim Tarihi: 03.06.2020, Erişim Saati: 09.25.

2. Öğrenme Birimi Kapak Görseli: www.123rf.com, ID: 60918984, Erişim Tarihi: 03.06.2020, Erişim Saati: 09.36.

Görsel 2.1: Komisyonun görsel ve grafik tasarım uzmanları tarafından hazırlanmıştır.

Görsel 2.2: www.123rf.com, ID: 88602550, Erişim Tarihi: 03.06.2020, Erişim Saati: 09.17.

Görsel 2.3: www.123rf.com, ID: 42459161, 42458761, Erişim Tarihi: 03.06.2020, Erişim Saati: 11.17.

Görsel 2.4: https://www.shutterstock.com, ID: 505305988, 505306096, Erişim Tarihi: 02.06.2020, Erişim Saati: 10.06.

Görsel 2.5: https://www.shutterstock.com, ID: 1016971363, 1022262370, Erişim Tarihi: 02.06.2020, Erişim Saati: 10.24.

Görsel 2.6: https://www.shutterstock.com, ID: 119606578, Erişim Tarihi: 02.06.2020, Erişim Saati: 10.26.

Görsel 2.7: https://www.shutterstock.com, ID: 601759538, Erişim Tarihi: 02.06.2020, Erişim Saati: 10.28.

Görsel 2.8: www.123rf.com, ID: 95715308, Erişim Tarihi: 03.06.2020, Erişim Saati: 12.15.

Görsel 2.9: www.123rf.com, ID: 87963505, Erişim Tarihi: 03.06.2020, Erişim Saati: 12.22.

Görsel 2.10: www.123rf.com, ID: 68547159, Erişim Tarihi: 03.06.2020, Erişim Saati: 12.20.

Görsel 2.11: https://www.shutterstock.com, ID: 1187129821, Erişim Tarihi: 02.06.2020, Erişim Saati: 10.32.

Görsel 2.12: www.123rf.com, ID: 133028747, 133028649, Erişim Tarihi: 03.06.2020, Erişim Saati: 12.25.

Görsel 2.13: www.123rf.com, ID: 42458883, Erişim Tarihi: 03.06.2020, Erişim Saati: 12:33.

Görsel 2.14: www.123rf.com, ID: 43656779, 42458841, Erişim Tarihi: 03.06.2020, Erişim Saati: 13.15.

Görsel 2.15: www.123rf.com, ID: 42458900, 43656650, 42458684, 43656761, Erişim Tarihi: 03.06.2020, Erişim Saati: 13.46.

Görsel 2.16: Komisyonun görsel ve grafik tasarım uzmanları tarafından hazırlanmıştır.

Görsel 2.17: https://www.shutterstock.com, ID: 504592438, 504592465, Erişim Tarihi: 02.06.2020, Erişim Saati: 10.40.

Görsel 2.18: www.123rf.com, ID: 31835391, Erişim Tarihi: 03.06.2020, Erişim Saati: 14.35.

Görsel 2.19: Komisyonun görsel ve grafik tasarım uzmanları tarafından hazırlanmıştır.

Görsel 2.20: Komisyonun görsel ve grafik tasarım uzmanları tarafından hazırlanmıştır.

Görsel 2.21: Komisyonun görsel ve grafik tasarım uzmanları tarafından hazırlanmıştır.

Görsel 2.22: Komisyonun görsel ve grafik tasarım uzmanları tarafından hazırlanmıştır.

Görsel 2.23: www.123rf.com, ID: 78085440, Erişim Tarihi: 03.06.2020, Erişim Saati: 14.28.

Görsel 2.24: www.123rf.com, ID: 78085438, Erişim Tarihi: 03.06.2020, Erişim Saati: 14. 52.

Görsel 2.25: https://www.shutterstock.com, ID: 415851877, Erişim Tarihi: 02.06.2020, Erişim Saati: 10.20.

Görsel 2.26: Komisyonun görsel ve grafik tasarım uzmanları tarafından hazırlanmıştır.

Görsel 2.27: https://www.shutterstock.com, ID: 1377042365, 1377043961, Erişim Tarihi: 02.06.2020, Erişim Saati: 10.27.

Görsel 2.28: https://www.shutterstock.com, ID: 1438418183, Erişim Tarihi: 02.06.2020, Erişim Saati: 10.33.

Görsel 2.29: https://www.shutterstock.com, ID: 1335933692, 1335932738, 1335931181, Erişim Tarihi: 02.06.2020, Erişim Saati: 10.36.

Görsel 2.30: https://www.shutterstock.com, ID: 1453996085, Erişim Tarihi: 06.06.2020, Erişim Saati: 09.43.

Görsel 2.31: https://www.shutterstock.com, ID: 1331412467, 1331410610, Erişim Tarihi: 06.06.2020, Erişim Saati: 09.45.

Görsel 2.32: https://www.shutterstock.com, ID: 147941735, 147941747, Erişim Tarihi: 06.06.2020, Erişim Saati: 10.27.

Görsel 2.33: https://www.shutterstock.com, ID: 1340202359, 147943949, Erişim Tarihi: 06.06.2020, Erişim Saati: 10.37.

Görsel 2.34: https://www.shutterstock.com, ID: 1337698508, 1338729947, Erişim Tarihi: 06.06.2020, Erişim Saati: 10.44.

Görsel 2.35: https://www.shutterstock.com, ID: 1337701331, 1339563293, Erişim Tarihi: 06.06.2020, Erişim Saati: 11.25.

Görsel 2.36: https://www.shutterstock.com, ID: 1349228822, 1606281109, 121119955, Erişim Tarihi: 06.06.2020, Erişim Saati: 10.36.

3. Öğrenme Birimi Kapak Görseli: https://www.shutterstock.com, ID: 1403421398, Erişim Tarihi: 06.06.2020, Erişim Saati: 10:.53.

Görsel 3.1: Komisyonun görsel ve grafik tasarım uzmanları tarafından hazırlanmıştır.

Görsel 3.2: www.123rf.com, ID: 23684899, Erişim Tarihi: 06.06.2020, Erişim Saati: 09.20.

Görsel 3.3: www.123rf.com, ID: 112287016, Erişim Tarihi: 06.06.2020, Erişim Saati: 09.28.

Görsel 3.4: www.123rf.com, ID: 129344352, Erişim Tarihi: 06.06.2020, Erişim Saati: 09.34.

Görsel 3.5: www.123rf.com, ID: 128230682, Erişim Tarihi: 06.06.2020, Erişim Saati: 09:39.

Görsel 3.6: www.123rf.com, ID: 56381283, Erişim Tarihi: 06.06.2020, Erişim Saati: 09.44.

Görsel 3.7: www.123rf.com, ID: 49343066, Erişim Tarihi: 06.06.2020, Erişim Saati: 10.06.

Görsel 3.8: www.123rf.com, ID: 122083917, Erişim Tarihi: 06.06.2020, Erişim Saati: 10.30.

Görsel 3.9: https://www.shutterstock.com, ID: 24421096, Erişim Tarihi: 06.06.2020, Erişim Saati: 13.16.

Görsel 3.10: www.123rf.com, ID: 138332116, Erişim Tarihi: 06.06.2020, Erişim Saati: 10.38.

Görsel 3.11: Komisyonun görsel ve grafik tasarım uzmanları tarafından hazırlanmıştır.

Görsel 3.12: www.123rf.com, ID: 96316243, Erişim Tarihi: 06.06.2020, Erişim Saati: 10.41.

Görsel 3.13: www.123rf.com, ID: 117795129, Erişim Tarihi: 06.06.2020, Erişim Saati: 10.50.

Görsel 3.14: https://www.shutterstock.com, ID: 1514461661, Erişim Tarihi: 06.06.2020, Erişim Saati: 13.21.

Görsel 3.15: https://www.shutterstock.com, ID: 1008694237, Erişim Tarihi: 06.06.2020, Erişim Saati: 13.22.

Görsel 3.16: https://www.shutterstock.com, ID: 1041989290, Erişim Tarihi: 06.06.2020, Erişim Saati: 13.27.

4. Öğrenme Birimi Kapak Görseli: https://www.shutterstock.com, ID: 1537961315, Erişim Tarihi: 06.06.2020, Erişim Saati: 13.36.

Görsel 4.1: https://www.shutterstock.com, ID: 686764972, Erişim Tarihi: 06.06.2020, Erişim Saati: 13.38.

Görsel 4.2: https://www.shutterstock.com, ID: 189972851, Erişim Tarihi: 8.06.2020, Erişim Saati: 11.20.

Görsel 4.3: https://www.shutterstock.com, ID: 658498864, 186874151, Erişim Tarihi: 8.06.2020, Erişim Saati: 11.23.

Görsel 4.4: https://www.shutterstock.com, ID: 1685382733, Erişim Tarihi: 8.06.2020, Erişim Saati: 11.32.

Görsel 4.5: https://www.shutterstock.com, ID: 1621756714, Erişim Tarihi: 8.06.2020, Erişim Saati: 11.33.

5. Öğrenme Birimi Kapak Görseli: https://www.shutterstock.com, ID: 1397072555, Erişim Tarihi: 14.06.2020, Erişim Saati: 18.21.

Görsel 5.1: https://www.shutterstock.com, ID: 454519363, Erişim Tarihi: 14.06.2020, Erişim Saati: 18.29.

Görsel 5.2: https://www.shutterstock.com, ID: 1043948224, Erişim Tarihi: 14.06.2020, Erişim Saati: 18.36.

Görsel 5.3: https://www.shutterstock.com, ID: 1712251213, 1712237623, Erişim Tarihi: 14.06.2020, Erişim Saati: 18.39.

Görsel 5.4: https://www.shutterstock.com, ID: 228014488, Erişim Tarihi: 14.06.2020, Erişim Saati: 18.44.

Görsel 5.5: https://www.shutterstock.com, ID: 1043948221, Erişim Tarihi: 14.06.2020, Erişim Saati: 18.56.

Görsel 5.6: https://www.shutterstock.com, ID: 465623909, Erişim Tarihi: 14.06.2020, Erişim Saati: 20.22.

Görsel 5.7: https://www.shutterstock.com, ID: 1702637005, Erişim Tarihi: 14.06.2020, Erişim Saati: 20.25.

Görsel 5.8: https://www.shutterstock.com, ID: 333628322, Erişim Tarihi: 14.06.2020, Erişim Saati: 20.27.

Görsel 5.9: https://www.shutterstock.com, ID: 1713633673, Erişim Tarihi: 14.06.2020, Erişim Saati: 20.36.

Görsel 5.10: https://www.shutterstock.com, ID: 61053670, Erişim Tarihi: 14.06.2020, Erişim Saati: 21.04.

Görsel 5.11: https://www.shutterstock.com, ID: 333628322, Erişim Tarihi: 14.06.2020, Erişim Saati: 21.13.

Görsel 5.12: https://www.shutterstock.com, ID: 335254706, Erişim Tarihi: 14.06.2020, Erişim Saati: 21.17.

Görsel 5.13: https://www.shutterstock.com, ID: 52099303, Erişim Tarihi: 14.06.2020, Erişim Saati: 21.21.

Görsel 5.14: https://www.shutterstock.com, ID: 330572681, Erişim Tarihi: 14.06.2020, Erişim Saati: 21.35.

Görsel 5.15: https://www.shutterstock.com, ID: 135275144, Erişim Tarihi: 14.06.2020, Erişim Saati: 21.38.

Görsel 5.16: www.123rf.com, ID: 14017849, Erişim Tarihi: 14.06.2020, Erişim Saati: 13.16.

Görsel 5.17: www.123rf.com, ID: 39001540, Erişim Tarihi: 14.06.2020, Erişim Saati: 13.25.
Görsel 5.18: https://www.shutterstock.com, ID: 1294164004, Erişim Tarihi: 14.06.2020, Erişim Saati: 21.44.
Görsel 5.19: Komisyonun görsel ve grafik tasarım uzmanları tarafından hazırlanmıştır.
Görsel 5.20: https://www.shutterstock.com, ID: 734470576, Erişim Tarihi: 14.06.2020, Erişim Saati: 21.49.
Görsel 5.21: Komisyonun görsel ve grafik tasarım uzmanları tarafından hazırlanmıştır.
Görsel 5.22: https://www.shutterstock.com, ID: 630150236, Erişim Tarihi: 14.06.2020, Erişim Saati: 22.55.
Görsel 5.23: https://www.shutterstock.com, ID: 293511374, Erişim Tarihi: 14.06.2020, Erişim Saati: 23.06.

6. Öğrenme Birimi Kapak Görseli: https://www.shutterstock.com, ID: 1403890178, Erişim Tarihi: 17.06.2020, Erişim Saati: 14.21.
Görsel 6.1: www.123rf.com, ID: 55517147, Erişim Tarihi: 17.06.2020, Erişim Saati: 11.23.
Görsel 6.2: https://www.shutterstock.com, ID: 72514840, Erişim Tarihi: 17.06.2020, Erişim Saati: 14.30.
Görsel 6.3: https://www.shutterstock.com, ID: 1049523413, Erişim Tarihi: 17.06.2020, Erişim Saati: 14.34.
Görsel 6.4: https://www.shutterstock.com, ID: 1370950247, Erişim Tarihi: 17.06.2020, Erişim Saati: 14.37.
Görsel 6.5: www.123rf.com, ID: 144216603, Erişim Tarihi: 17.06.2020, Erişim Saati: 14.39.
Görsel 6.6: https://www.shutterstock.com, ID: 278413628, Erişim Tarihi: 17.06.2020, Erişim Saati: 14.41.
Görsel 6.7: https://www.shutterstock.com, ID: 531890686, Erişim Tarihi: 17.06.2020, Erişim Saati: 14.46.
Görsel 6.8: https://www.shutterstock.com, ID: 116226691, Erişim Tarihi: 25.06.2020, Erişim Saati: 09.21.
Görsel 6.9: https://www.shutterstock.com, ID: 1610265451, Erişim Tarihi: 17.06.2020, Erişim Saati: 14.52.
Görsel 6.10: Komisyonun görsel ve grafik tasarım uzmanları tarafından hazırlanmıştır.

7. Öğrenme Birimi Kapak Görseli: https://www.shutterstock.com, ID: 1414716977, Erişim Tarihi: 25.06.2020, Erişim Saati: 09.45.
Görsel 7.1: Komisyonun görsel ve grafik tasarım uzmanları tarafından hazırlanmıştır.
Görsel 7.2: www.123rf.com, ID: 67416921, ID: 1414716977, Erişim Tarihi: 25.06.2020, Erişim Saati: 09.48.
Görsel 7.3: https://www.shutterstock.com, ID: 1128801611, Erişim Tarihi: 25.06.2020, Erişim Saati: 09.52.
Görsel 7.4: https://www.shutterstock.com, ID: 636022079, 1456879493, Erişim Tarihi: 25.06.2020, Erişim Saati: 09.56.
Görsel 7.5: https://www.shutterstock.com, ID: 1429733072, Erişim Tarihi: 25.06.2020, Erişim Saati: 10.21.
Görsel 7.6: Komisyonun görsel ve grafik tasarım uzmanları tarafından hazırlanmıştır.
Görsel 7.7: www.123rf.com, ID: 16695574, 16437397, Erişim Tarihi: 25.06.2020, Erişim Saati: 11.36.
Görsel 7.8: www.123rf.com, ID: 125525621, Erişim Tarihi: 25.06.2020, Erişim Saati: 11.42.
Görsel 7.9: https://www.shutterstock.com, ID: 1656048085, Erişim Tarihi: 25.06.2020, Erişim Saati: 11.48.
Görsel 7.10: https://www.shutterstock.com, ID: 136103690, 71450365, Erişim Tarihi: 25.06.2020, Erişim Saati: 12.17.
Görsel 7.11: Komisyonun görsel ve grafik tasarım uzmanları tarafından hazırlanmıştır.
Görsel 7.12: Komisyonun görsel ve grafik tasarım uzmanları tarafından hazırlanmıştır.
Görsel 7.13: Komisyonun görsel ve grafik tasarım uzmanları tarafından hazırlanmıştır.
Görsel 7.14: Komisyonun görsel ve grafik tasarım uzmanları tarafından hazırlanmıştır.
Görsel 7.15: Komisyonun görsel ve grafik tasarım uzmanları tarafından hazırlanmıştır.
Görsel 7.16: Komisyonun görsel ve grafik tasarım uzmanları tarafından hazırlanmıştır.
Görsel 7.17: https://www.shutterstock.com, ID: 221789782, 501771544, Erişim Tarihi: 25.06.2020, Erişim Saati: 12.28.
Görsel 7.18: www.123rf.com, ID: 16625665, Erişim Tarihi: 25.06.2020, Erişim Saati: 12.36.
Görsel 7.19: https://www.shutterstock.com, ID: 309551579, Erişim Tarihi: 25.06.2020, Erişim Saati: 14.05.
Görsel 7.20: https://www.shutterstock.com, ID: 75794260, Erişim Tarihi: 25.06.2020, Erişim Saati: 14.26.
Görsel 7.21: https://www.shutterstock.com, ID: 1396704593, Erişim Tarihi: 25.06.2020, Erişim Saati: 14.12.

8. Öğrenme Birimi Kapak Görseli: https://www.shutterstock.com, ID: 1403731286, Erişim Tarihi: 02.07.2020, Erişim Saati: 01.34.
Görsel 8.1: https://www.shutterstock.com, ID: 1071681086, Erişim Tarihi: 02.07.2020, Erişim Saati: 01.48.
Görsel 8.2: https://www.shutterstock.com, ID: 1316280749, Erişim Tarihi: 02.07.2020, Erişim Saati: 02.23.
Görsel 8.3: https://www.shutterstock.com, ID: 72239554, Erişim Tarihi: 02.07.2020, Erişim Saati: 02.38.
Görsel 8.4: https://www.shutterstock.com, ID: 147943901, Erişim Tarihi: 02.07.2020, Erişim Saati: 01.34.

Görsel 8.5: https://www.shutterstock.com, ID: 1362313283, Erişim Tarihi: 02.07.2020, Erişim Saati: 10.02.
Görsel 8.6: https://www.shutterstock.com, ID: 136150826, Erişim Tarihi: 02.07.2020, Erişim Saati: 10.15.
Görsel 8.7: https://www.shutterstock.com, ID: 1075848533, Erişim Tarihi: 02.07.2020, Erişim Saati: 10.26.

9. Öğrenme Birimi Kapak Görseli: https://www.shutterstock.com, ID: 1403217461, Erişim Tarihi: 03.07.2020, Erişim Saati: 15.36.
Görsel 9.1: https://www.shutterstock.com, ID: 469579955, Erişim Tarihi: 03.07.2020, Erişim Saati: 15.45.
Görsel 9.2: https://www.shutterstock.com, ID: 1039451617, Erişim Tarihi: 03.07.2020, Erişim Saati: 15.53.
Görsel 9.3: https://www.shutterstock.com, ID: 469582976, Erişim Tarihi: 03.07.2020, Erişim Saati: 16.13.
Görsel 9.4: https://www.shutterstock.com, ID: 1641924892, Erişim Tarihi: 03.07.2020, Erişim Saati: 16.20.
Görsel 9.5: https://www.shutterstock.com, ID: 1550556230, Erişim Tarihi: 03.07.2020, Erişim Saati: 16.22.
Görsel 9.6: https://www.shutterstock.com, ID: 1067179097, Erişim Tarihi: 03.07.2020, Erişim Saati: 16.15.
Görsel 9.7: https://www.shutterstock.com, ID: 1125461585, Erişim Tarihi: 03.07.2020, Erişim Saati: 15.47.
Görsel 9.8: https://www.shutterstock.com, ID: 1495951421, Erişim Tarihi: 03.07.2020, Erişim Saati: 17.30.
Görsel 9.9: https://www.shutterstock.com, ID: 314091167, Erişim Tarihi: 03.07.2020, Erişim Saati: 17.36.
Görsel 9.10: https://www.shutterstock.com, ID: 166170182, Erişim Tarihi: 03.07.2020, Erişim Saati: 18.02.

10. Öğrenme Birimi Kapak Görseli: https://www.shutterstock.com, ID: 1636654579, Erişim Tarihi: 05.07.2020, Erişim Saati: 11.45.
Görsel 10.1: www.123rf.com, ID: 16625662, Erişim Tarihi: 05.07.2020, Erişim Saati: 11.52.
Görsel 10.2: www.123rf.com, ID: 25867133, Erişim Tarihi: 05.07.2020, Erişim Saati: 12.03.
Görsel 10.3: www.123rf.com, ID: 119628058, Erişim Tarihi: 05.07.2020, Erişim Saati: 12.10.
Görsel 10.4: Komisyonun görsel ve grafik tasarım uzmanları tarafından hazırlanmıştır.
Görsel 10.5: www.123rf.com, ID: 22773494, Erişim Tarihi: 05.07.2020, Erişim Saati: 12.15.
Görsel 10.6: www.123rf.com, ID: 66863654, Erişim Tarihi: 05.07.2020, Erişim Saati: 12.18.
Görsel 10.7: www.123rf.com, ID: 124273732, Erişim Tarihi: 05.07.2020, Erişim Saati: 12.27.
Görsel 10.8: Komisyonun görsel ve grafik tasarım uzmanları tarafından hazırlanmıştır.
Görsel 10.9: www.123rf.com, ID: 13300240, Erişim Tarihi: 05.07.2020, Erişim Saati: 14.10.
Görsel 10.10: www.123rf.com, ID: 117794780, Erişim Tarihi: 05.07.2020, Erişim Saati: 14.16.
Görsel 10.11: www.123rf.com, ID: 104154564, Erişim Tarihi: 05.07.2020, Erişim Saati: 14.22.
Görsel 10.12: Komisyonun görsel ve grafik tasarım uzmanları tarafından hazırlanmıştır.
Görsel 10.13: www.123rf.com, ID: 44493562, Erişim Tarihi: 06.07.2020, Erişim Saati: 11.45.
Görsel 10.14: www.123rf.com, ID: 69362587, Erişim Tarihi: 06.07.2020, Erişim Saati: 11.23.
Görsel 10.15: www.123rf.com, ID: 67566690, Erişim Tarihi: 06.07.2020, Erişim Saati: 11.28.
Görsel 10.16: www.123rf.com, ID: 125827892, Erişim Tarihi: 06.07.2020, Erişim Saati: 11.34.