Bu kitaba sığmayan daha neler var!

2023 Eğitim VİZYONU

Karekodu okut, bu kitapla ilgili EBA içeriklerine ulaş!

BU DERS KİTABI MİLLÎ EĞİTİM BAKANLIĞINCA ÜCRETSİZ OLARAK VERİLMİŞTİR.
PARA İLE SATILAMAZ.

ISBN 978-975-11-5714-0

Bandrol Uygulamasına İlişkin Usul ve Esaslar Hakkında Yönetmeliğin Beşinci Maddesinin İkinci Fıkrası Çerçevesinde Bandrol Taşıması Zorunlu Değildir.

MESLEKİ VE TEKNİK ANADOLU LİSESİ ANATOMİ VE FİZYOLOJİ LABORATUVARI 9 DERS KİTABI

MESLEKİ VE TEKNİK ANADOLU LİSESİ

Hayvan Yetiştiriciliği ve Sağlığı Alanı

ANATOMİ VE FİZYOLOJİ LABORATUVARI 9

DERS KİTABI

T.C. MİLLÎ EĞİTİM BAKANLIĞI

MESLEKİ VE TEKNİK ANADOLU LİSESİ

HAYVAN YETİŞTİRİCİLİĞİ VE SAĞLIĞI ALANI

ANATOMİ VE FİZYOLOJİ LABORATUVARI 9

DERS KİTABI

YAZARLAR

Hasan YEŞİLYURT
Nedret SELVİ
Ömer Faruk KARAGÜL

DEVLET KİTAPLARI

MİLLÎ EĞİTİM BAKANLIĞI YAYINLARI ..... : 7519
YARDIMCI VE KAYNAK KİTAPLAR DİZİSİ..... : 1559

Her hakkı saklıdır ve Millî Eğitim Bakanlığına aittir. Kitabın metin, soru ve şekilleri kısmen de olsa hiçbir surette alınıp yayımlanamaz.

HAZIRLAYANLAR

DİL UZMANI
Şükran ERTAŞ

GRAFİK TASARIM UZMANI
Seyfullah YENİ

GÖRSEL TASARIM UZMANI
Ali DEMİRCİ

ISBN 978-975-11-5714-0

Millî Eğitim Bakanlığının 24.12.2020 gün ve 18433886 sayılı oluru ile
Meslekî ve Teknik Eğitim Genel Müdürlüğünce öğretim materyali olarak hazırlanmıştır.

İSTİKLÂL MARŞI

Korkma, sönmez bu şafaklarda yüzen al sancak;
Sönmeden yurdumun üstünde tüten en son ocak.
O benim milletimin yıldızıdır, parlayacak;
O benimdir, o benim milletimindir ancak.

Çatma, kurban olayım, çehreni ey nazlı hilâl!
Kahraman ırkıma bir gül! Ne bu şiddet, bu celâl?
Sana olmaz dökülen kanlarımız sonra helâl.
Hakkıdır Hakk'a tapan milletimin istiklâl.

Ben ezelden beridir hür yaşadım, hür yaşarım.
Hangi çılgın bana zincir vuracakmış? Şaşarım!
Kükremiş sel gibiyim, bendimi çiğner, aşarım.
Yırtarım dağları, enginlere sığmam, taşarım.

Garbın âfâkını sarmışsa çelik zırhlı duvar,
Benim iman dolu göğsüm gibi serhaddim var.
Ulusun, korkma! Nasıl böyle bir imanı boğar,
Medeniyyet dediğin tek dişi kalmış canavar?

Arkadaş, yurduma alçakları uğratma sakın;
Siper et gövdeni, dursun bu hayâsızca akın.
Doğacaktır sana va'dettiği günler Hakk'ın;
Kim bilir, belki yarın, belki yarından da yakın.

Bastığın yerleri toprak diyerek geçme, tanı:
Düşün altındaki binlerce kefensiz yatanı.
Sen şehit oğlusun, incitme, yazıktır, atanı:
Verme, dünyaları alsan da bu cennet vatanı.

Kim bu cennet vatanın uğruna olmaz ki feda?
Şüheda fışkıracak toprağı sıksan, şüheda!
Cânı, cânânı, bütün varımı alsın da Huda,
Etmesin tek vatanımdan beni dünyada cüda.

Ruhumun senden İlâhî, şudur ancak emeli:
Değmesin mabedimin göğsüne nâmahrem eli.
Bu ezanlar -ki şehadetleri dinin temeli-
Ebedî yurdumun üstünde benim inlemeli.

O zaman vecd ile bin secde eder -varsa- taşım,
Her cerîhamdan İlâhî, boşanıp kanlı yaşım,
Fışkırır ruh-ı mücerret gibi yerden na'şım;
O zaman yükselerek arşa değer belki başım.

Dalgalan sen de şafaklar gibi ey şanlı hilâl!
Olsun artık dökülen kanlarımın hepsi helâl.
Ebediyyen sana yok, ırkıma yok izmihlâl;
Hakkıdır hür yaşamış bayrağımın hürriyyet;
Hakkıdır Hakk'a tapan milletimin istiklâl!

Mehmet Âkif Ersoy

GENÇLİĞE HİTABE

Ey Türk gençliği! Birinci vazifen, Türk istiklâlini, Türk Cumhuriyetini, ilelebet muhafaza ve müdafaa etmektir.

Mevcudiyetinin ve istikbalinin yegâne temeli budur. Bu temel, senin en kıymetli hazinendir. İstikbalde dahi, seni bu hazineden mahrum etmek isteyecek dâhilî ve hâricî bedhahların olacaktır. Bir gün, istiklâl ve cumhuriyeti müdafaa mecburiyetine düşersen, vazifeye atılmak için, içinde bulunacağın vaziyetin imkân ve şeraitini düşünmeyeceksin! Bu imkân ve şerait, çok namüsait bir mahiyette tezahür edebilir. İstiklâl ve cumhuriyetine kastedecek düşmanlar, bütün dünyada emsali görülmemiş bir galibiyetin mümessili olabilirler. Cebren ve hile ile aziz vatanın bütün kaleleri zapt edilmiş, bütün tersanelerine girilmiş, bütün orduları dağıtılmış ve memleketin her köşesi bilfiil işgal edilmiş olabilir. Bütün bu şeraitten daha elîm ve daha vahim olmak üzere, memleketin dâhilinde iktidara sahip olanlar gaflet ve dalâlet ve hattâ hıyanet içinde bulunabilirler. Hattâ bu iktidar sahipleri şahsî menfaatlerini, müstevlîlerin siyasî emelleriyle tevhit edebilirler. Millet, fakr u zaruret içinde harap ve bîtap düşmüş olabilir.

Ey Türk istikbalinin evlâdı! İşte, bu ahval ve şerait içinde dahi vazifen, Türk istiklâl ve cumhuriyetini kurtarmaktır. Muhtaç olduğun kudret, damarlarındaki asil kanda mevcuttur.

Mustafa Kemal Atatürk



MUSTAFA KEMAL ATATÜRK

İÇİNDEKİLER

KİTABIN TANITIMI 14

1. ÖĞRENME BİRİMİ

1. HAYVANLARDA HAREKET SİSTEMİ 16

1.1. İSKELET SİSTEMİ 18

1.1.1. Anatomi 18
1.1.2 Kemikler (Os, Ossa) 24
1.1.3. İskeleti Oluşturan Kemikler 26
1.1.4. Omurga (Columna Vertebralis) 27
1.1.5. Ön Bacak Kemikleri (Ossa Membri Thoracici) 32
1.1.6. Arka Bacak Kemikleri 36
1.1.7. Göğüs Kafesi (Thorax) Kemikleri 41
1.1.8. Kafatası Kemikleri (Ossa Cranii) 43

UYGULAMA FAALİYETİ 1 46

1.2. EKLEMLER 47

1.2.1. Eklemi Oluşturan Yapılar 47
1.2.2. Eklem Çeşitleri ve Özelikleri 47
1.2.3. Eklem Hareketleri 50

UYGULAMA FAALİYETİ 2 52

1.3. KAS SİSTEMİ 53

1.3.1. Kas ve Fizjolojisi 53
1.3.2. Kas Çeşitleri 54
1.3.3. Kasların Sınıflandırılması 55

UYGULAMA FAALİYETİ 3 59

1.4. HAREKET VE TOPALLIK KONTROLÜ 60

1.4.1. Vücut Duruşları 60

UYGULAMA FAALİYETİ 4 63

1.4.2. Topallık ve Sınıflandırılması 64
1.4.3. Topallığın Sebepleri 65

ÖLÇME VE DEĞERLENDİRME 67

2. ÖĞRENME BİRİMİ

2. HAYVANLARDA DERİ VE MUKOZA KONTROLÜ 68

2.1. HAYVANLARDA DERİ 70

2.1.1. Derinin (Cutis) Görevleri ... 70
2.1.2. Derinin Yapısı ve Katmanları ... 70
2.1.3. Epidermal Oluşumlar ... 72
2.1.4. Derideki Patolojik Değişiklikler ... 77
2.1.5. Anormal Pigmentasyon ... 79

2.2. HAYVANLARDA MUKOZA 81

2.2.1. Mukoza Yapısı ... 81
2.2.2. Görülebilen Mukozalar ... 82
2.2.3. Mukozadaki Patolojik Değişiklikler ... 82

UYGULAMA 2.1: CANLI VEYA KESİLMİŞ HAYVAN ÜZERİNDE DERİNİN VE MUKOZANIN KONTROLÜ ... 83
ÖLÇME VE DEĞERLENDİRME ... 85

3. ÖĞRENME BİRİMİ

3. HAYVANLARDA SİNDİRİM SİSTEMİ 86

3.1. AĞIZ, DİŞ VE İŞTAH KONTROLÜ 88

3.1.1. Sindirim Sistemi ve Organları ... 88
3.1.2. Ağız, Dil ve Dişler ... 89
3.1.3. Dişler (Dentes) ... 90

UYGULAMA 3.1: MAKET ÜZERİNDE YA DA KADAVRADA DİŞ YAPILARINI İNCELEMEK ... 92
UYGULAMA 3.2: CANLI HAYVAN ÜZERİNDE AĞIZ VE DİŞ KONTROLÜ YAPMAK ... 94
UYGULAMA 3.3: ÇEŞİTLİ HAYVANLAR ÜZERINDE DİŞ YAPISINI VE SAYISINI KONTROL ETMEK ... 96

3.1.4. Tükürük Bezleri (Glandula salivales) ... 97
3.1.5. Yutak (Farinks, Pharynx) ve Görevleri ... 99
3.1.6. Yemek Borusu (Özefagus) ve Görevleri ... 99
3.1.7. Açlık-Tokluk, İştah ve Susuzluk ... 100
1.3.8. Besinlerin Ağıza Alınması ... 101
3.1.9. Su İçme ve Süt Emme ... 102

3.1.10. Çiğneme ve Yutma ... 102
3.1.11. Kusma ... 103
UYGULAMA 3.4: FARKLI TÜR HAYVANLARDA YEM YEME, SU İÇME VE İŞTAH KONTROLÜ YAPMAK ... 104

3.2. MİDE YAPILARI (GASTER, VENTRİCULUS) 105
3.2.1. Tek Odacıklı Midenin Yapısı ve Sindirim ... 105
3.2.2. Çok Odacıklı Midelerin Yapısı ... 105
3.2.3. Midede Sindirim ... 108
3.3.3. Tek Odacıklı Midelerde Sindirim ... 109
3.2.4. Çok Odacıklı Midelerde (Geviş Getirenlerde) Sindirim ... 110
3.2.5. Geviş Getirenlerde Mide Hareketleri ... 111
3.2.6. Geviş Getirme (Ruminasyon) ... 111
3.2.7. Geğirme (Ruktus, Gaz çıkarma) ... 111
UYGULAMA 3.5: FARKLI TÜRDEN HAYVANLARA AİT MİDELERİN ANATOMİK YAPISINI MAKET YA DA KESİLMİŞ HAYVANLAR ÜZERİNDE İNCELEMEK ... 112

3.3. BAĞIRSAK VE DEFEKASYON KONTROLÜ 114
3.3.1. Bağırsaklar ... 114
3.3.2. Karaciğer (Hepar), Pankreas ve Safra salgısı ... 115
3.3.3. Bağırsak Hareketleri ... 116
3.3.4. Dışkılama (Defekasyon) ... 116
UYGULAMA 3.6: FARKLI TÜRDEN HAYVANLARA AİT BAĞIRSAKLARIN ANATOMİK YAPISINI MAKET YA DA KESİLMIŞ HAYVANLAR ÜZERİNDE İNCELEMEK ... 118
UYGULAMA 3.7: ÇEŞITLİ TÜRDEN HAYVANLARDA DEFEKASYON KONTROLÜ YAPMAK ... 120
ÖLÇME VE DEĞERLENDİRME ... 122

4. ÖĞRENME BİRİMİ

4. HAYVANLARDA SOLUNUM VE DOLAŞIM SİSTEMİ 126
4.1. SOLUNUM SİSTEMİ 128
4.1.1. Solunum ve Solunum Sistemini Oluşturan Organlar ... 128
4.1.2. Solunum Mekaniği ... 137
4.1.3. Solunumun Sinirsel Kontrolü ... 137
4.1.4. Solunum Sesleri ... 138
4.1.5. Solunum Yollarının Kontrolü ... 141
4.1.6. Göğüs Kafesi ve Akciğerlerin Kontrolü ... 141
UYGULAMA 4.1: MAKET VEYA KESİLMİŞ HAYVAN ÜZERİNDE SOLUNUM SİSTEMİNİ OLUŞTURAN ORGANLARIN KONTROLÜ ... 144
UYGULAMA 4.2: HAYVANLARDA SOLUNUM SİSTEMİNİN KONTROLÜ ... 145

4.2. HAYVANLARDA DOLAŞIM SİSTEMİ 147
4.2.1. Kalp [Cor (kor)] 147
UYGULAMA 4.3: MAKET VEYA KESİLMİŞ HAYVAN ÜZERİNDE KALP VE DOLAŞIM SİSTEMİNİN KONTROLÜ 149
4.2.2. Kalp Kapakları 151
4.2.3. Kalbin Damarları 152
4.2.4. Kalbin Sinirleri, Uyarı ve İletim Sistemi 153
4.2.5. Kalbin Örtüleri 153
4.2.6. Nabız, Kan Basıncı, Büyük ve Küçük Tansiyon 155
UYGULAMA 4.4: ÇEŞİTLİ TÜRDEKİ CANLI HAYVANLAR ÜZERİNDE KALP VE DOLAŞIM SİSTEMİNİN KONTROLÜ 156
4.2.7. Kan Dolaşımı, Fötal Dolaşım ve Damar Sistemi 157
4.2.8. Damar Sistemi 158
4.2.9. Lenf Sistemi ve Lenf Damarları 159
4.2.10. Lenfoid Organların Yapısı ve Görevleri 160
4.2.11. Lenf Yumruları [Lenf Düğümleri (Lymphonodi)] 160
UYGULAMA 4.5: YÜZLEK LENF YUMRULARININ KONTROLÜ 162
4.2.12. Dalak (Lien), Timus (Thymus) ve Bursa Fabricius 163
4.2.13. İç Salgı Bezleri ve Ürettikleri Hormonlar 164
4.2.14. Kanın Yapısı ve Görevleri 166
4.2.15. Kan Hücreleri (Kanın Şekilli Elemanları) 167
4.2.16. Plazma ve Serum 173
ÖLÇME VE DEĞERLENDİRME 179

5. ÖĞRENME BİRİMİ

5. HAYVANLARDA BOŞALTIM VE GENİTAL SİSTEM 180
5.1. BOŞALTIM SİSTEMİ 182
5.1.1. Boşaltım Sistemini Oluşturan Organlar ve Görevleri 182
5.1.2. Boşaltım ve Böbrek Fonksiyonu 186
5.1.3. İdrar Yapma 190
5.1.4. Üriner Sistemin Kontrolü 191
UYGULAMA 5.1: MAKET ÜZERİNDE YA DA KESİLMİŞ HAYVANA AİTBOŞALTIM SİSTEMİ ORGANLARINI İNCELEMEK 193
5.2. DİŞİ GENİTAL SİSTEMİ 194
5.2.1. Dişi Genital Organların Yapısı Özellikleri 194
5.2.2. Dişi Üreme Hormonları 198
5.2.3. Dişi Genital Organların Kontrolü 199
UYGULAMA 5.2: MAKET ÜZERİNDE VEYA KESİLMİŞ HAYVANA AİT DİŞİ GENİTAL SİSTEMİ ORGANLARINI İNCELEMEK 200

5.3. ERKEK GENİTAL ORGANLARI 201
5.3.1. Erkek Genital Organların Yapısı ve Özellikleri 201
5.3.2. Erkek Eklenti Bezleri 204
5.3.3. Erkeklerde Üreme İşlevinin Hormonal Kontrolü 205
5.3.4. Erkek Genital Organlarının Kontrolü 205
UYGULAMA 5.3: MAKET ÜZERİNDE VEYA KESİLMİŞ HAYVANA AİT ERKEK GENİTAL SİSTEMİ ORGANLARINI İNCELEMEK 207
ÖLÇME VE DEĞERLENDİRME 209

6. ÖĞRENME BİRİMİ

6. HAYVANLARDA SİNİR SİSTEMİ 210
6.1. SİNİR SİSTEMİ [SYSTEMA NERVOSUM (SİSTEMA NEVROZUM)] VE ORGANLARI 212
6.1.1. Sinir Sisteminin Görevleri 212
6.1.2. Nöronların Yapısı, Sinapslar ve Uyarıların İletimi 213
6.1.3. Sinir Sisteminin Gruplandırılması 215
UYGULAMA 6.1: MAKET ÜZERİNDE YA DA KADAVRAYA AİT SİNİR SİSTEMİ ORGANLARINI İNCELEMEK 219
6.2. REFLEKS VE KONTROLÜ 222
UYGULAMA 6.2: FARKLI TÜR HAYVANLARA UYARIMLAR VEREREK 225
ÇEŞİTLİ REFLEKSLERE AİT KONTROLLERİ YAPMAK 225
6.3. GÖRME VE İŞİTME 226
6.3.1. Görme Duyu Organı Göz 226
6.3.2. Görme 226
UYGULAMA 6.3: FARKLI TÜR HAYVANLARDA GÖRME VE İŞİTME KONTROLÜ YAPMAK 228
UYGULAMA 6.4: MAKET ÜZERİNDE YA DA KESİLMİŞ HAYVANA AİT GÖZ VE KULAĞIN ATAYOMİK YAPISISINI İNCELEME 230
6.3.3. İşitme Duyusu ve Denge Organı Kulak 232
6.3.4. İşitme 233
ÖLÇME VE DEĞERLENDİRME 236

KAYNAKÇA 238
CEVAP ANAHTARI 243

Öğrenme birimi numarasını gösterir.

Öğrenme birimi adını gösterir.

Etkileşimli kitap, video, ses, animasyon, uygulama, oyun, soru vb. ilave kaynaklara ulaşabileceğiniz karekodu ve linkini içerir.

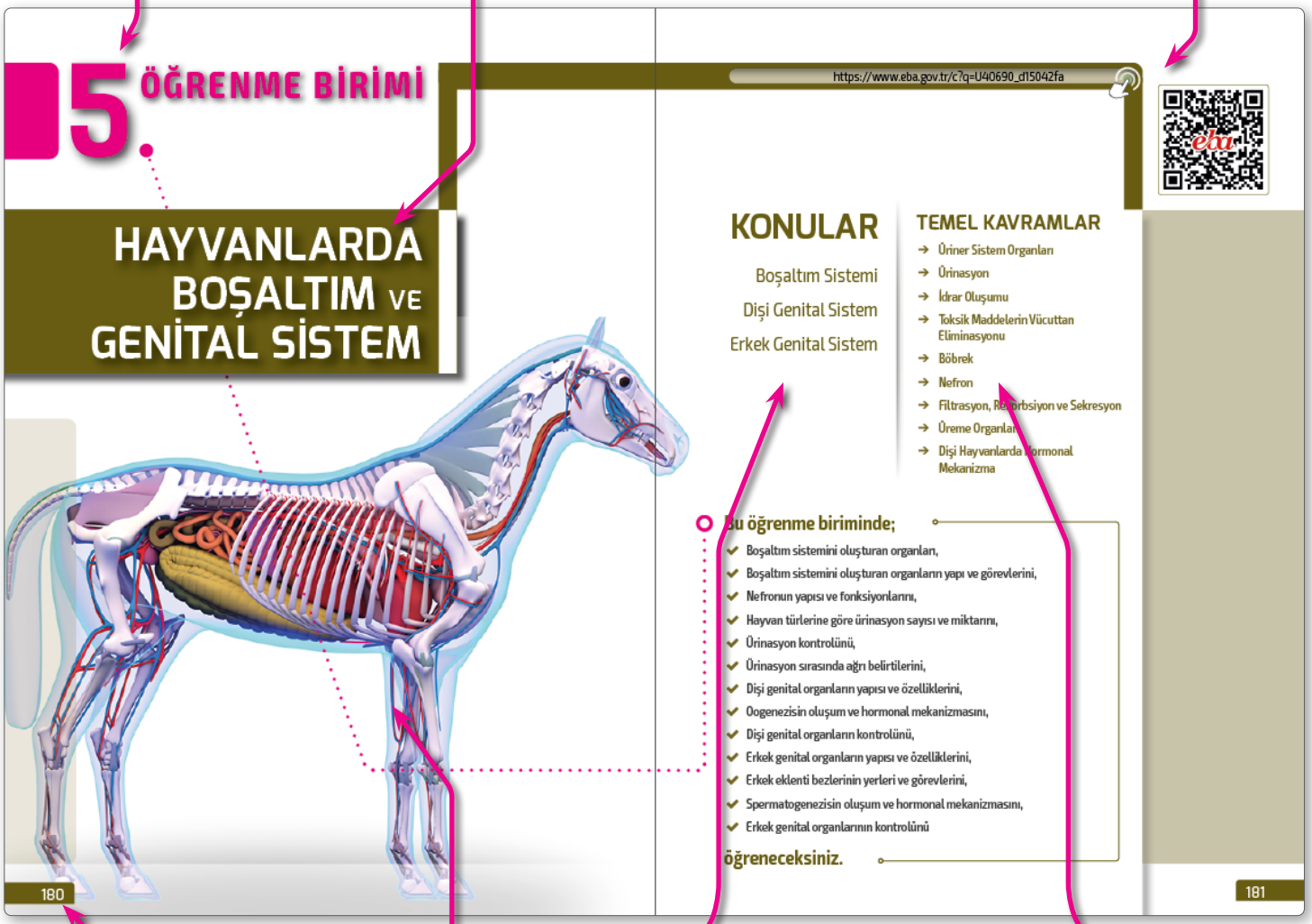

Sayfa numarasını gösterir.

Öğrenme birimi görselini içerir.

Öğrenme birimi konularını içerir.

Öğrenme birimi temel kavramlarını içeririr.

Öğrenme birimi adını içerir.

Ders kitabı adını içerir.

Öğrenme birimi konu anlatımıyla ilgili dijital medya içeriklerine ulaşabileceğiniz tıklanabilir link ve taranabilir karekod içerir.

Öğrenme birimi konu başlığını içerir.

Öğrenme birimi uygulama süresini gösterir.

Öğrenme birimi uygulama sayfasını içerir.

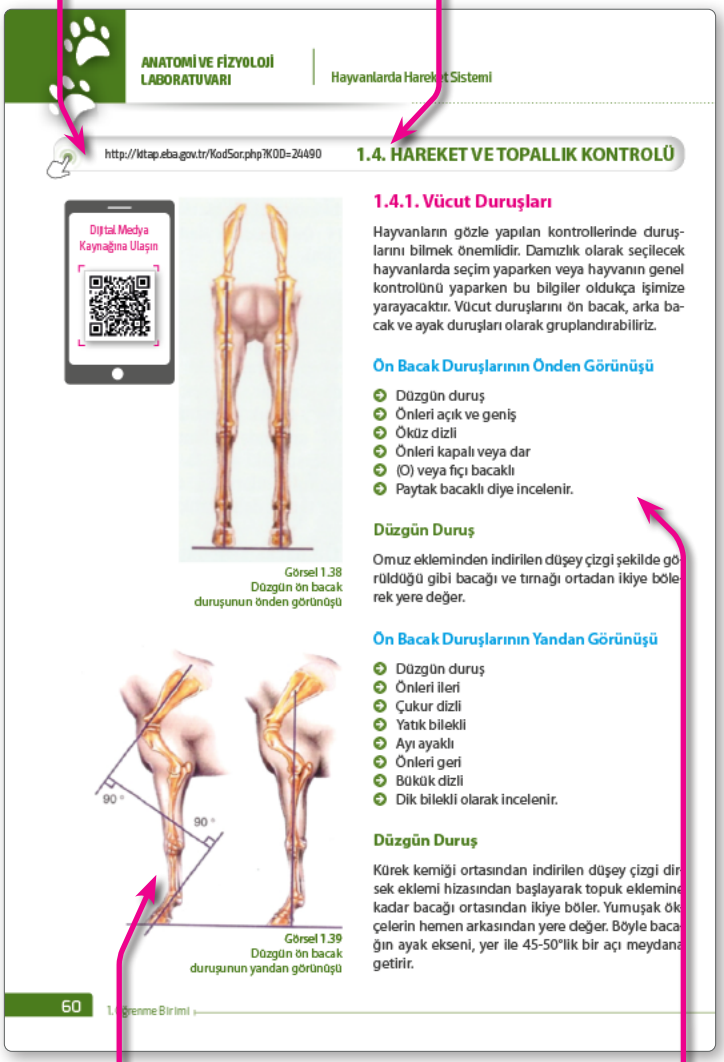

ANATOMİ VE FİZYOLOJİ LABORATUVARI | Hayvanlarda Hareket Sistemi

http://kitap.eba.gov.tr/KodSor.php?KOD=24490

1.4. HAREKET VE TOPALLIK KONTROLÜ

Dijital Medya Kaynağına Ulaşın

1.4.1. Vücut Duruşları

Hayvanların gözle yapılan kontrollerinde duruşlarını bilmek önemlidir. Damızlık olarak seçilecek hayvanlarda seçim yaparken veya hayvanın genel kontrolünü yaparken bu bilgiler oldukça işimize yarayacaktır. Vücut duruşlarını ön bacak, arka bacak ve ayak duruşları olarak gruplandırabiliriz.

Ön Bacak Duruşlarının Önden Görünüşü

- Düzgün duruş
- Önleri açık ve geniş
- Öküz dizli
- Önleri kapalı veya dar
- (O) veya fıçı bacaklı
- Paytak bacaklı diye incelenir.

Düzgün Duruş

Omuz ekleminden indirilen düşey çizgi şekilde gö rüldüğü gibi bacağı ve tırnağı ortadan ikiye böler ek yere değer.

Görsel 1.38
Düzgün ön bacak duruşunun önden görünüşü

Ön Bacak Duruşlarının Yandan Görünüşü

- Düzgün duruş
- Önleri ileri
- Çukur dizli
- Yatık bilekli
- Ayı ayaklı
- Önleri geri
- Bükük dizli
- Dik bilekli olarak incelenir.

Düzgün Duruş

Kürek kemiği ortasından indirilen düşey çizgi dir sek eklemi hizasından başlayarak topuk eklemine kadar bacağı ortasından ikiye böler. Yumuşak ök çelerin hemen arkasından yere değer. Böyle baca ğın ayak ekseni, yer ile 45-50°lik bir açı meydana getirir.

Görsel 1.39
Düzgün ön bacak duruşunun yandan görünüşü

60 | 1. Öğrenme Birimi

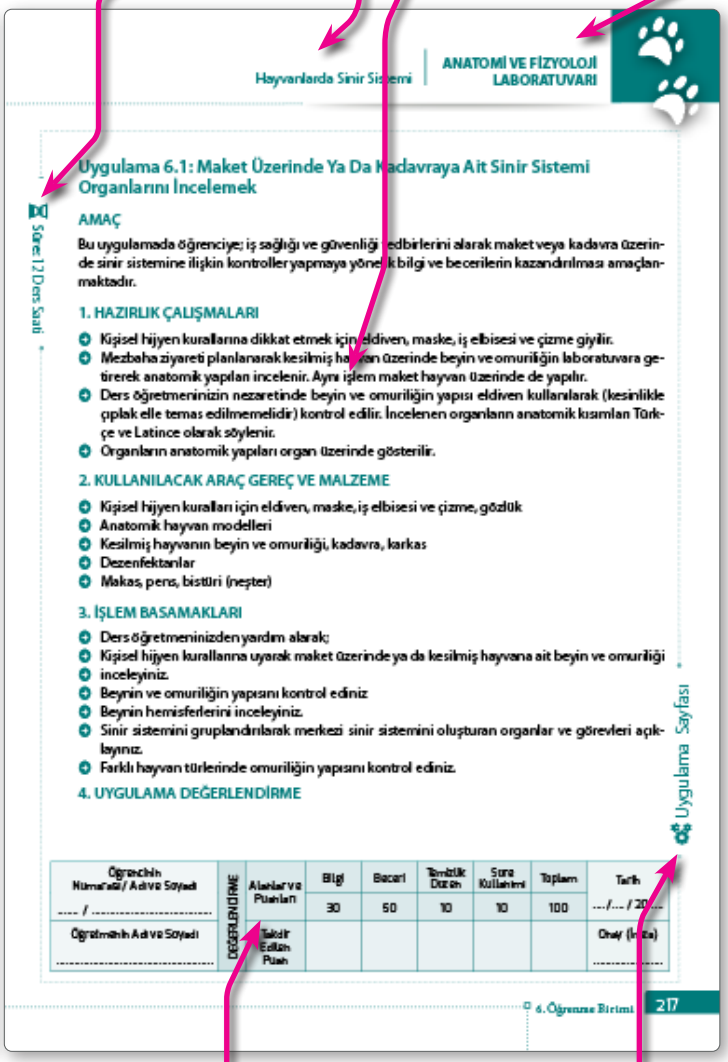

Hayvanlarda Sinir Sistemi | ANATOMİ VE FİZYOLOJİ LABORATUVARI

Süre: 12 Ders Saati

Uygulama 6.1: Maket Üzerinde Ya Da Kadavraya Ait Sinir Sistemi Organlarını İncelemek

AMAÇ

Bu uygulamada öğrenciye; iş sağlığı ve güvenliği edbirlerini alarak maket veya kadavra üzerinde sinir sistemine ilişkin kontroller yapmaya yönelik bilgi ve becerilerin kazandırılması amaçlanmaktadır.

1. HAZIRLIK ÇALIŞMALARI

- Kişisel hijyen kurallarına dikkat etmek için eldiven, maske, iş elbisesi ve çizme giyilir.
- Mezbaha ziyareti planlanarak kesilmiş hayvan üzerinde beyin ve omuriliğin laboratuvara getirerek anatomik yapıları incelenir. Aynı işlem maket hayvan üzerinde de yapılır.
- Ders öğretmeninizin nezaretinde beyin ve omuriliğin yapısı eldiven kullanılarak (kesinlikle çıplak elle temas edilmemelidir) kontrol edilir. İncelenen organların anatomik kısımları Türkçe ve Latince olarak söylenir.
- Organların anatomik yapıları organ üzerinde gösterilir.

2. KULLANILACAK ARAÇ GEREÇ VE MALZEME

- Kişisel hijyen kuralları için eldiven, maske, iş elbisesi ve çizme, gözlük
- Anatomik hayvan modelleri
- Kesilmiş hayvanın beyin ve omuriliği, kadavra, karkas
- Dezenfektanlar
- Makas, pens, bisturi (neşter)

3. İŞLEM BASAMAKLARI

- Ders öğretmeninizden yardım alarak;
- Kişisel hijyen kurallarına uyarak maket üzerinde ya da kesilmiş hayvana ait beyin ve omuriliği
- inceleyiniz.
- Beynin ve omuriliğin yapısını kontrol ediniz
- Beynin hemisferlerini inceleyiniz.
- Sinir sistemini gruplandırılarak merkezi sinir sistemini oluşturan organlar ve görevleri açıklayınız.
- Farklı hayvan türlerinde omuriliğin yapısını kontrol ediniz.

4. UYGULAMA DEĞERLENDİRME

Öğrencinin Numarası / Adı ve Soyadı	DEĞERLENDİRME	Alanlar ve Puanları	Bilgi	Beceri	Temizlik Düzen	Sıra Kullanımı	Toplam	Tarih
..... /			30	50	10	10	100	..../.... / 20....
Öğretmenin Adı ve Soyadı		Takdir Edilen Puan						Onay (İmza)
.....								.....

Uygulama Sayfası

4. Öğrenme Birimi 217

Öğrenme birimi konu anlatımını destekleyen görselleri içerir.

Öğrenme birimi konu anlatımını içerir.

Değerlendirme puan tablosunu içerir.

Öğrenme birimi uygulama sayfasını gösterir.

1. ÖĞRENME BİRİMİ

HAYVANLARDA HAREKET SİSTEMİ

https://www.eba.gov.tr/c?q=U40692_0d55dca2

KONULAR

İskelet Sistemi

Eklem Yapıları

Kas Sistemi

Hareket Kontrolü

TEMEL KAVRAMLAR

- Anatomi
- Anatomi Terimleri
- Kemiklerin Yapısı
- Kemiklerin Sınıflandırılması
- Eklem
- Eklem Çeşitleri
- Kas Çeşitleri
- Hareket Kontrolü
- Topallık

Bu öğrenme biriminde;

- Anatomi ve anatomi terimlerini,
- Genel olarak kemiklerin yapı ve çeşitlerini,
- İskelet sistemini oluşturan kemikleri,
- Omurgayı oluşturan kemikleri,
- Ön bacağı oluşturan kemikleri,
- Arka bacağı oluşturan kemikleri,
- Göğüs kafesini oluşturan kemikleri,
- Kafatasını oluşturan kemikleri,
- Kanatlı hayvanlarda iskelet sistemindeki farklılıkları,
- Hayvan türlerine göre kemikleri karşılaştırmayı

öğreneceksiniz.

1. HAYVANLARDA HAREKET SİSTEMİ

Hazırlık Çalışmaları

- Veteriner kliniklerine veya hayvan hastanelerine giderek hareket sistemine ilişkin bulguların nasıl alındığını araştırıp bilgi toplayınız.
- Hayvanların hareket sistemine ilişkin bulguları alma hakkında kaynak kitap, dergi ve internet sitelerinde araştırma yapınız.
- Konuyla ilgili dosya ve sunum oluşturarak arkadaşlarınızla paylaşınız.

1.1. İSKELET SİSTEMİ

1.1.1. Anatomi

Anatomi terimi ilk kez "anatome" olarak Aristotales (M.Ö. 384-322) tarafından kullanılmıştır. "Anatomie" Yunanca kökenli bir kelime olup kesmek, keserek ayırmak manasına gelir. Anatomi; canlı vücudunu oluşturan organların normal şeklini, yapısını, büyüklüğünü, doğal duruş ve komşuluk ilişkilerini inceleyen bilim dalıdır. Anatomi ile beraber akla gelen organların fonksiyonlarını, çalışma prensiplerini inceleyen bilim dalı ise fizyolojidir.

Kemik Bilimi	:	Osteologia (Osteoloji)
Eklem Bilimi	:	Arthrologia (Artroloji)
Kas Bilimi	:	Myologia (Miyoloji)
Hücre Bilimi	:	Sitologia (Sitoloji)
Doku Bilimi	:	Histologia (Histoloji)

Anatomi terimlerinin büyük çoğunluğu Latince, bir kısmı da Grekçe sözcüklerden oluşur. Vücut yapı ve fonksiyonlarını iyi anlayabilmek için bazı temel anatomik terim ve yönleri iyi öğrenmek gereklidir. Anatomide yön belirten terimler coğrafyada olduğu gibi çok önemlidir.

http://kitap.eba.gov.tr/KodSor.php?KOD=24481 **Anatomik Yönler**

Dorsal	:	sırta doğru
Ventral	:	karna doğru
Medial	:	orta hatta (median düzlem) doğru
Lateral	:	median düzlemden dış tarafa doğru
Cranial (kranial)	:	başa doğru
Caudal (kaudal)	:	kuyruğa doğru
Rostral	:	baş üzerinde buruna doğru

Caudal : baş üzerinde geriye doğru
Proximal : kol ve bacakta gövdeye doğru (yukarı)
Distal : kol ve bacakta gövdeden uzağa doğru (aşağı)

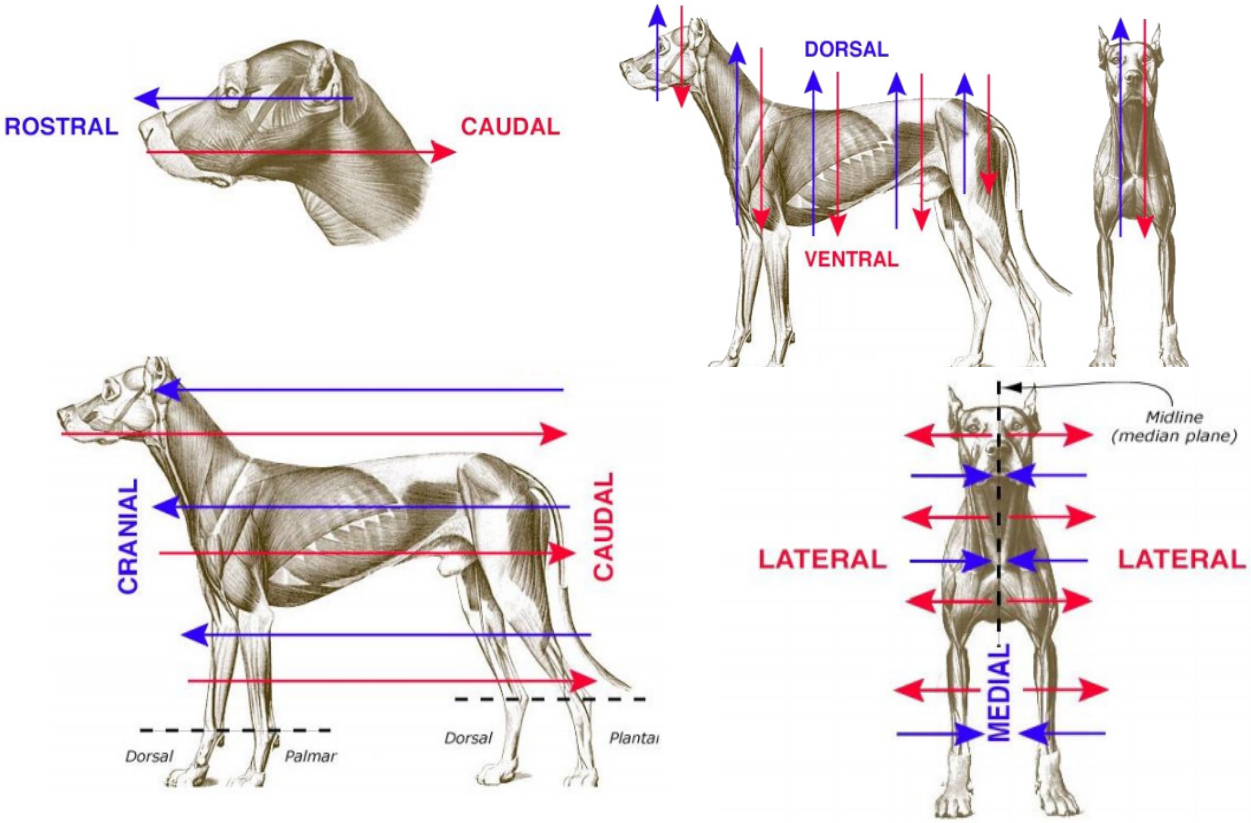

Görsel 1.1
Köpek üzerinde anatomik yönler

Anatomik terimler her ülkede tıp alanında dil birliğini sağlamıştır. Canlı varlıkların organ yapısını ve organların birbiri ile ilişkisini inceleyen bilim dalı olan anatomi kendi içerisinde bölümlere ayrılır. Bunlardan bazıları şunlardır:

- **Anatomia veterinaria comparativa** (karşılaştırmalı veteriner anatomisi): Evcil memeli ve evcil kanatlı hayvanları inceleyen anatomi dalıdır.
- **Anatomia sistematica** (sistemik anatomi): Organizmayı organ topluluklarından oluşan sistemlere ayırıp incelemeyi esas tutar.
- **Anatomia şirurjika** (cerrahi anatomi): Operasyon yönünden çok önemli olan bölgeleri konu alan anatomi dalıdır.
- **Anatomia topographica - Anatomia regionalis** (bölgesel anatomi) Vücudu bölgelere ayırarak buralarda yer alan doku ve organları dıştan içe inceleyen anatomi dalıdır.

Sıra Sizde

TARTIŞIYORUM

Anatomik terimleri Latince yerine Türkçe kullanmamız mümkün olabilir mi? Arkadaşlarınızla tartışınız.

Sık Kullanılan Anatomi Terimleri ve Anlamları

http://kitap.eba.gov.tr/KodSor.php?KOD=24482

Latince	Türkçe Okunuşu	Anlamı
Aboralis	Aboralis	Ağızdan uzak olan, ağız gerisinde bulunan
Ala	Ala	Kanat
Alveolus	Alvolus	Akciğerin bal peteği biçimindeki küçük kesecikleri
Angulus	Angulus	Açı
Anterior	Anteriyor	Ön, önde olan, önceki
Apertura	Apertura	Delik, açıklık
Arcus	Arkus	Kemer, yay, kavis
Auris	Auris	Kulak
Axilla	Aksilla	Koltuk altı
Brachium	Brahium	Kol, üst kol
Brevis	Birevis	Kısa
Bursa	Bursa	Kese, torba
Calcaneus	Kalkenyus	Topuk kemiği
Canalis	Kanalis	Kanal, boru, kanat
Capitus	Kapitus	Başı olan
Caput	Kaput	Ba ş
Carpus	Karpus	El bileği
Cartilago	Kartilago	Kıkırdak
Cauda	Kauda	Kuyruk
Cavum	Kavum	Boşluk
Cervix	Serviks	Boyun
Choana	Kohana	Huni, krater
Cochlea	Koklea	Salyangoz kabuğu
Collateralis	Kolletaralis	Yanda olan
Collum	Kollum	Boyun
Columna	Kolumna	Sütun, direk
Condylus	Kondilus	Kıkırdak kaplı eklem çıkıntısı
Corona	Korona	Taç
Cornu	Kornu	Boynuz

Dijital Medya Kaynağına Ulaşın

Corpus	Korpus	Esas kısım, gövde
Costa	Kosta	Kaburga
Coxae	Koksa	Kalça
Cranialis	Kıranialis	Craniumdan (Kıranyum) başa (kafatası) yakın
Caudalis	Kaudalis	Kuyruk tarafına yakın olan
Cranium	Kıranyum	Kafatası, kafa
Crista	Kırista	İbik, tarak
Crus	Kurus	Baldır
Cutis	Kutis	Deri
Dens	Dens	Diş
Dexter	Dekster	Sağ
Diameter	Diyameter	Çap
Distalis	Distalis	Gövdeden uzak, yere yakın bulunan
Ductus	Duktus	Kanal, boru
Duo	Duo	İki
Dorsum	Dorsum	Sırt
Dorsalis	Dorsalis	Sırta bakan, sırta ait
Epiphysis	Epifiz	Kemik ucu ve beyinde bir bez
Equidae	Ekude	Tek tırnaklı hayvan, at familyası
Extensor	Ekstensor	Açıcı, açan, gerici, geren
Externus	Eksternus	Dışta, dış tarafta bulunan
Extremitas	Ekstremitas	Kol, bacak, taraf
Facies	Fasies	Yüz
Fissura	Fissura	Yarık
Flexor	Fileksor	Bükücü
Foramen	Foramen	Delik
Fossa	Fossa	Çukur
Fovea	Fovea	Yuvarlakça çukur
Fundus	Fundus	Dip, temel, taban
Genu	Genu, jenu	Diz
Glandula	Gılandula	Bez
Gluteus	Guluteus	Sağrı kası, kaba et
Horizontalis	Horizantalis	Yatay
İncisura	İnsisura	Çentik

İncisivus	İnsisivus	Kesici
İnferior	İnferyor	Alt, aşağı, alttaki
İnter	İnter	Ara, arasında
İnterior	İnteryor	İçte olan, iç tarafta bulunan
İntermedius	İntermedius	İki şeyin arasında
İnternus	İnternus	İç, iç yan
İntra	İntra	İçinde olan, içinde
Labium	Labium	Dudak
Lacrima	Lakrima	Gözyaşı
Lateralis	Lateralis	Yan tarafta, dış yanda bulunan
Major	Major	Daha büyük
Malleus	Malleus	Çekiç
Mandibula	Mandibula	Altçene kemiği
Manus	Manus	El
Margo	Margo	Kenar
Maxilla	Maksilla	Üst çene kemiği
Meatus	Meatus	Yol, geçit, kanal
Medialis	Medialis	Ortaya, içe yakın olan, iç yan
Medius	Medius	Orta çizgide bulunan
Mentum	Mentum	Çene
Minor	Minör	Daha küçük
Molaris	Molaris	Öğütme işi ile ilgili, öğütücü dişlere ait
Musculus	Muskulus	Kas, adale
Nares	Nares	Burun delikleri
Nervus	Nervus	Sinir
Nuchae	Nuha	Ense
Oralis	Oralis	Ağızdan, ağza yakın, ağız tarafına olan
Palatum	Palatum	Damak
Planum	Pılanum	Düzlem
Patella	Patella	Dizkapağı
Pelvis	Pelvis	Leğen kemiği
Periosteum	Periostum	Kemik dış zarı
Phalanx	Falanks	Parmak kemiği
Posterior	Posteriyor	Art, arkada olan, arkadaki

Proximalis	Proksimalis	Gövdeye daha yakın bulunan
Regio	Regyo	Bölge, çevre
Saccus	Sakkus	Kese, torba
Sacrum	Sakrum	Sağrı kemiği
Scapula	Sıkapula	Kürek kemiği
Septum	Septum	Bölme, ara duvar
Sinister	Sinister	Sol
Sinus	Sinus	Boşluk
Spina	Sipina	Diken, kılıç
Sulcus	Sulkus	Oluk,
Superficialis	Süperfisiyalis	Yüzlek
Superior	Süperior	Üst, üstteki
Supra	Supra	Üst, üstünde, üzerinde
Sutura	Sutur	Dikiş
Symphysis	Simfisiz	Kemik kaynak yeri
Tendo	Tendo	Kiriş
Thorax	Toraks	Göğüs kafesi
Torus	Torus	Kabartı, tümsek, şiş
Transversalis	Tıransversalis	Enine olan
Trochlea	Tıroklia	Makara
Tuber	Tuber	Yumru, tümsek
Tuberculum	Tuberkulum	Tümsekçik, yumrucuk
ventralis	ventralis	Karın ile ilgili, karna yakın olan
vertebra	vertebra	Omur
verticalis	vertikalis	Dikey bulunan

Sıra Sizde

Yukarıdaki tabloda Latinceleri ve Türkçe anlamları verilen terimlerin yazıcıdan çıktısını alarak veya elle yazarak Latince terimler ile Türkçe anlamlarını ayrı ayrı kesiniz. Latince terimleri ayrı bir kutuya, Türkçe anlamlarını da ayrı bir kutuya koyunuz. Rastgele kutudan çektiğiniz Latince terimlerin anlamlarını veya çektiğiniz Türkçe anlamın Latincesini arkadaşınıza söyleyiniz. Her doğru için belirlediğiniz puanı kendi hanenize yazınız. Arkadaşınızla dönüşümlü olarak işlemi tekrar ediniz. Sınıfınızdaki arkadaşlarınızla gruplar halinde de bu etkinliği yapabilirsiniz.

1.1.2 Kemikler (Os, Ossa)

Kemikler memelilerin ve kanatlı hayvanların iskelet yapısını oluşturur. Hareket sisteminde pasif rol alarak canlının morfolojik şeklinin oluşmasına yardımcı olurlar. Kemikleri inceleyen bilim dalına osteologia (osteoloji) denir. Latincede os kemik, ossa ise kemikler anlamındadır.

Kemiklerin Yapısı

Kemikler, genel olarak sarımtırak beyaz renktedirler ancak damar yoğunluğuna bağlı olarak sarımtırak pembe renkte de görünebilirler. Genç hayvanların kemikleri kırmızı kemik iliği ve kan damarlarınca zengin olduğundan yaşlı hayvanların kemiklerine nazaran kırmızımsıdır. Yaşlı hayvanlarda ise genellikle sarımtıraktır.

Kemikler vücudun sert ve dayanıklı kısımlarını oluştururlar. Kasların bağlandığı oluşumlardır. Kemikler ayrıca vücudun önemli organları olan beyin, omurilik, kalp ve akciğer gibi organların etrafını kuşatarak koruyuculuk görevi de yaparlar. İçinde bulundurdukları ilik sayesinde kanın şekilli elemanlarının yapılmasında rol alırlar.

Kemikler histolojik (doku bilimi, mikrobiyolojik anatomi) olarak incelendiğinde kemik doku, organik ve inorganik maddeleri içerdiği görülür. İnorganik maddeler kemik dokusunun %60-70'ini oluşturur. İnorganik maddelerin %85'ini kalsiyum fosfat, %10'unu kalsiyum karbonat geri kalan kısmını magnezyum fosfat, kalsiyum klorit, kalsiyum florit ve bazı tuzlar oluşturur. İnorganik maddeler kemiğe sertlik ve dayanıklılık verir. Organik maddeler kemik dokusunun %30-40'ını teşkil eder ve kemiğe elastikiyet kazandırır.

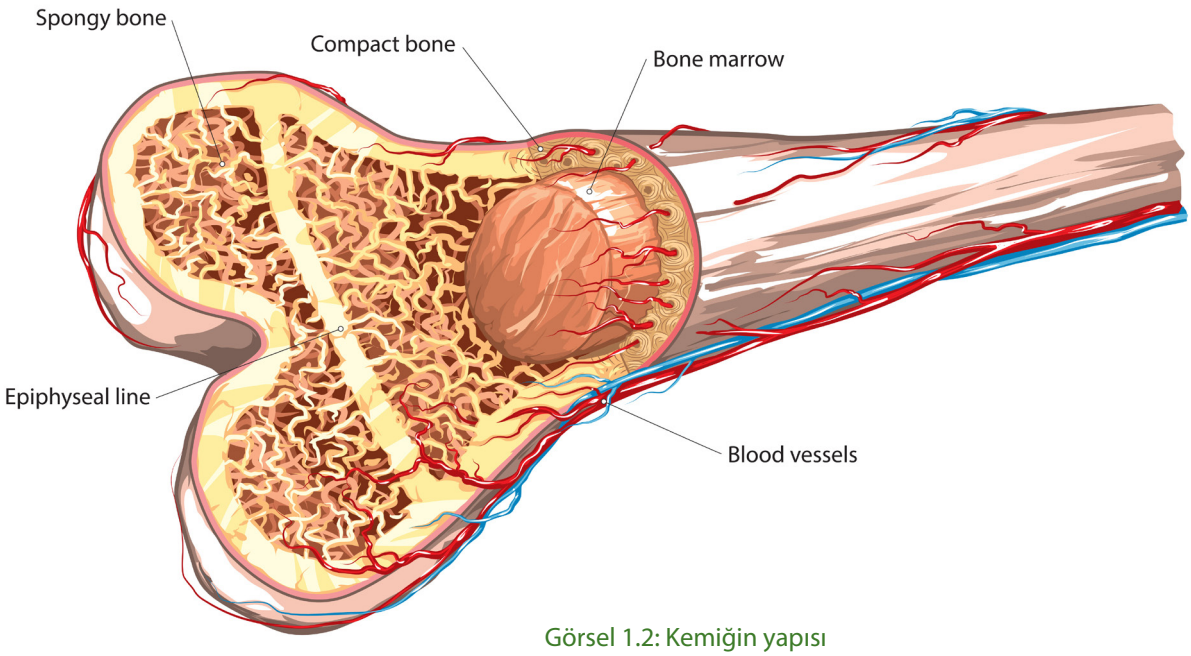

Görsel 1.2: Kemiğin yapısı

Bilgi Kutusu

- Evcil memeli hayvanlarda iskeleti oluşturan kemik sayıları çok farklıdır. Bu, öncelikle omurgayı oluşturan kemikler ve kaburga sayıları arasındaki farklılıktan ileri gelir.
- Yine parmak kemiklerinin farklı sayıda oluşu, bazı kemiklerin fetüste veya gençlerde bulunmasına karşın erişkinlerde birbirleriyle kaynaşmaları sonucu kaybolmaları da kemik sayısını etkiler.
- Bütün bu nedenlerle erişkin evcil hayvanlarda 180-230 arasında değişen sayıda kemik mevcuttur.

Periost, Endost ve Kemik İliği

Kemiğin iç ve dış yüzleri, kemiği oluşturan hücrelerden ve bağ dokusundan oluşan tabakalarla örtülüdür. Bunlardan periost (dış kemik zarı), kemiklerin dış yüzünü örten fibröz (ipliksel) ve elastik ince bir zardır. Periost gelişimini tamamlamamış olan kemiğin kalınlaşmasında ve beslenmesinde; gelişimini tamamlamış kemiklerde ise kemiğin onarımında rol alır. Periostun zarar görmesi kemiğin de zarar görmesi anlamına gelir. Endosteum kemiğin içindeki bütün boşlukları örten iç kemik zarıdır.

Uzun bir kemikte periostun hemen altında substantia compacta bulunur. Substantia compacta, kemik dokusunun en sert ve dayanıklı kısmıdır. Özellikle uzun kemiklerin gövde çevresinde dışta yoğun, sıkışık bir kısım oluşturur. Substantia spongiosa; uzun kemiklerin iç kısmında kemik dokusundan yapılmış, ancak ince kemik bölümlerinden oluşmuş kısımdır. Uzun kemiklerin özellikle uçlarını işgal eder. Yassı kemiklerde iki kompakt tabakası arasına yer alır. Kemik dokusundan yapılmış son derece ince bölme ya da yapraklardan ve sütunlardan meydana gelmiştir. Trabeküllerin aralarında kemik iliği ile dolu boşluklar vardır.

Kemik iliği; kan damarlarından zengin yumuşak bir maddedir. Gelişme evresinde kemiklerde, kırmızı kemik iliği halinde bulunur. Yaşın ilerlemesi ile yağ dokusu çoğalır. Kırmızı kemik iliği sarı kemik iliğine dönüşür. Yalnız vertebra (omur), sternum kemiği ve iliumun yapısında ileri yaşlarda bile kırmızı kemik iliği bulunur.

Kemik Çeşitleri

Kemikler üç boyutlu oluşumlar olduğundan kemiklerde uzunluk, genişlik ve derinlik vardır. Kemikler şekillerine göre gruplandırıldığında üç büyük gruba ayrılırlar:

- Kısa kemikler (ossa brevia)
- Yassı kemikler (ossa plana)
- Uzun kemikler (ossa longa)

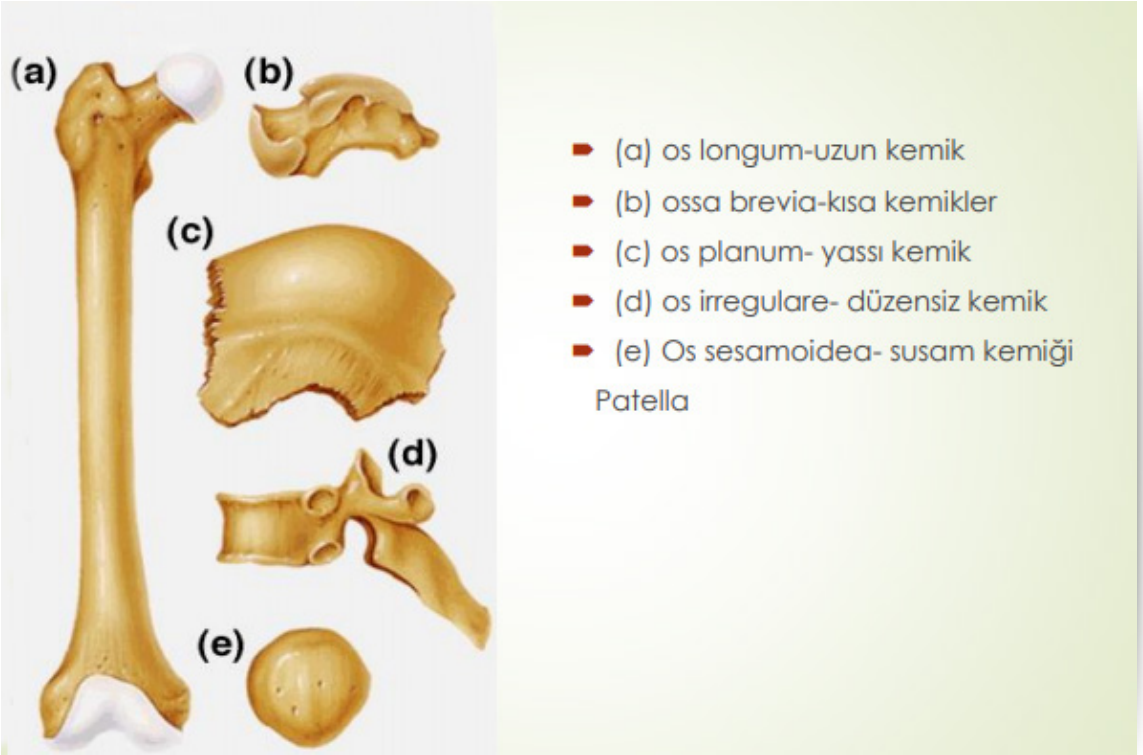

Görsel 1.3: Kemik çeşitleri

Uzun kemiklerde kemiğin uzunluğu genişliğinden ve kalınlığından fazladır. Uzun kemiğin gövdeye yakın olan ucuna üst uç (extremitas proximalis), gövdeden uzak olan ucuna alt uç (extremitas distalis) denir. Kısa kemiklerin (ossa brevia) uzunluğu, genişliği ve kalınlığı yaklaşık olarak birbirine eşittir. Çok sayıda kenar ve açılar vasıtası ile birbirinden ayrılmış eklem yüzlerine sahiptir. Yassı kemiklerde kalınlık son derece azdır.

1.1.3. İskeleti Oluşturan Kemikler

Omurga, kafatası kemikleri, göğüs kafesini (thorax) oluşturan kemikler, leğen kemiği, ön ve arka extremite kemikleri iskeleti oluşturan kemiklerdir.

1.1.4. Omurga (Columna Vertebralis)

Omurgayı oluşturan omurların sayıları çok değişkendir. Omurların sayısı; atlarda 51–57, sığırlardada 49–51, koyun ve keçilerdede 47–51, köpeklerde 50–53, kedilerde 50-54 adettir. Omurga yukarıdaki omurların art arda sıralanmasından oluşmuş bir sütundur. Omurların sıralanması ile oluşan kanala canalis vertebralis denir. Canalis vertebralisten omurilik geçer. Omurga (columna vertebralis) baş, göğüs ve karın organlarının ağırlığının taşınmasında sağlam bir destek görevi yapar. Columna vertebralis önden arkaya doğru beş kısma ayrılır:

- Boyun kısmı (pars cervicalis)
- Göğüs kısmı (pars thoracalis)
- Bel kısmı (pars lumbalis)
- Sağrı ve kuyruk sokumu kısmı (pars sacralis)
- Kuyruk kısmı (pars caudalis)

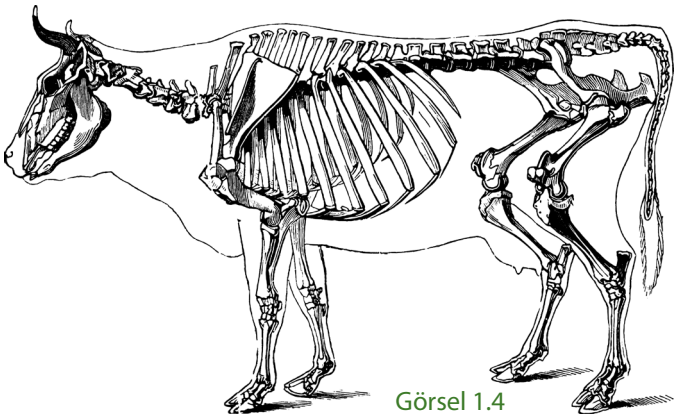

Görsel 1.4
Sığır iskeleti

Omurgayı Oluşturan Kemiklerin Genel Yapısı

Omurga, omur (vertebra) denilen kemik parçalarında oluşurlar. Bir omurda dört ana kısım bulunur. Bunlar:

- Omur gövdesi (corpus vertebrae)
- Omur kemeri (arcus vertebrae)
- Omur çıkıntıları (processus vertebrae)
- Omur çentik ve delikleri (incisurae et foraminae vertebrae) dir.

http://kitap.eba.gov.tr/KodSor.php?KOD=24483

Omur Gövdesi (corpus vertebrae)

Omurun esas kısmını oluşturur ve omur deliğinin altındadır.

Omur Kemeri (arcus vertebrae)

Corpus vertebrae'nin dorsal yüzünün iki yan kenarından çıkan medianda birbirleri ile birleşen iki kemik yaprağından meydana gelmiştir. Foramen vertebralenin tavanını oluşturur.

Omur Çıkıntısı (processus vertebrae)

Bu anatomik oluşumlar, dikensi çıkıntı (processus spinosus), eklem çıkıntı (processus articularis), enine çıkıntı (processus transversus), mememsi çıkıntı (processus mamillaris) olarak çeşitli şekillerdedir.

Omur Çentik ve Delikleri (incisura et foraminae vertebrae)

Omurların korpusu ile arkusunun birleşim yerinin önünde ve arkasında sağlı sollu olmak üzere birer tane çentik (incisurae) vardır. Bunlardan önceki çentiklere, incisurae vertebralis cranialis ; arkadaki çentiklere, incisura vertebralis caudalis denir.

Omur deliği (foramen vertebrae), omur gövdesi ile omur kemerinin çevrelediği her bir omurun ortasında bulunan deliktir. Omurların üst üste dizilmesiyle foramen vertebraelar üst üste gelerek bir kanal oluştururlar. Oluşan bu kanala omurga kanalı (canalis vertebralis) denir. Bu kanalda merkezi sinir sistemi organı olan omurilik bulunur.

Omurgayı (Columna Vertebralis) Oluşturan Kemikler

Boyun omurları, sırt omurları, bel omurları, sağrı ve kuyruk omurları olmak üzere beş kısımda incelenir.

Boyun Omurları (Vertebrae Cervicalis)

Sayıları tüm evcil hayvanlarda yedi adettir. Boynun ağırlığını taşımakla görevlidir.

- **Atlas**

İlk boyun omurudur. Önden başa bağlı, arkadan ise ikinci boyun omuru olan axise bağlıdır. Diğer omurlarda olan corpus yoktur. Processus transversusu kanat şeklindedir ve alae atlantis adını almıştır.

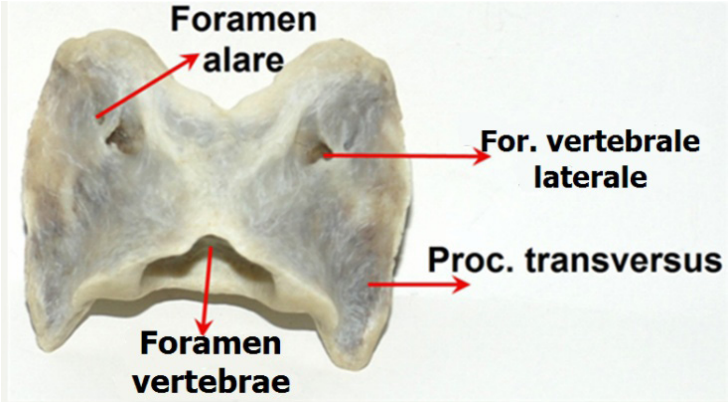

Görsel 1.5: Koyun atlasının üstten görünüşü

Ayırıcı Özellik

Atın atlasının alae atlantisindeki foramen transversus sığırın atlasında yoktur. Atın atlasında fossa atlantis çok derin, sığırda sığdır ve foramen transversus bulunmaz. Koyun ve keçinin atlasında foramen transversus yoktur.

Köpeğin atlasında kelebeğe benzer processus transversus vardır.

- **Axis**

En belirgin özelliği dens denilen bir çıkıntıya sahip olmasıdır. Dens, corpusun cranialinde öne doğru uzanmış bir çıkıntıdır. Axis öndeki atlas ile eklem yapar. Axisin processus spinalisi dik ve ibik şeklindedir.

Ayırıcı Özellik

Atın densi uzun ve kürek şeklindedir. Processus spinalisi alçak bir crista ile başlayıp belirli yükseltiden sonra alçak olarak biter.

Sığırın axisinin densi kısa ve küttür. Processus spinalisi alçak bir crista ile yükselir, keskin bir inişle biter. Koyun ve keçinin Axisi sığırın axisine benzer.

Köpek Axisinde dens koni biçimindedir. Processus spinosusu crista şeklinde olup ön ucu densin ucuna doğru uzamıştır.

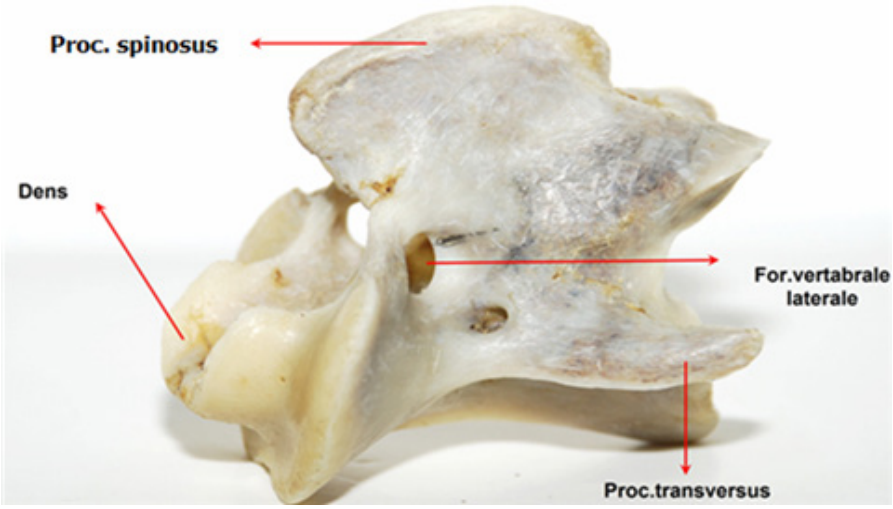

Görsel 1.6: Sığır axisinin soldan görünüşü

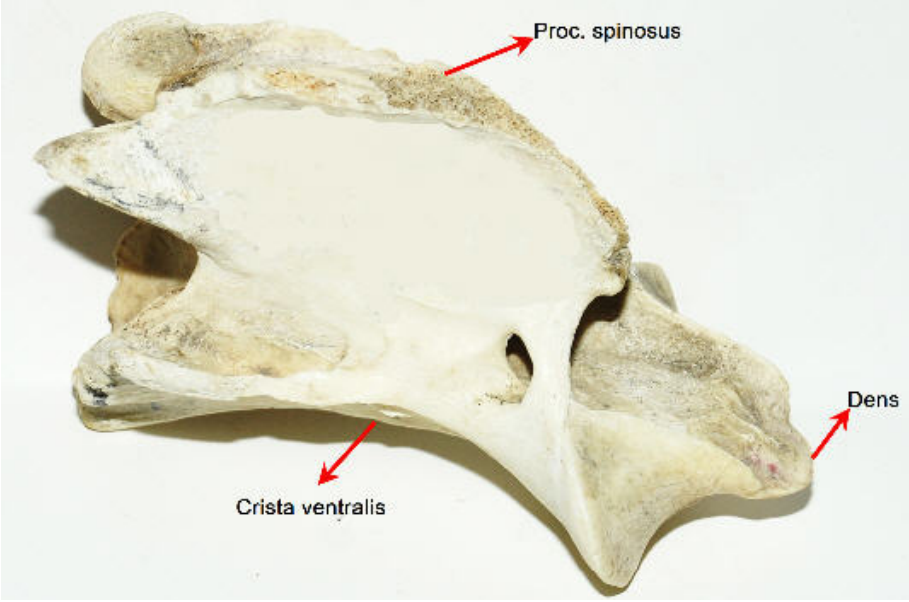

Görsel 1.7: Axisin yandan görünüşü

- **3. 4. 5. 6. ve 7. Boyun Omurlarının Genel Özellikleri**

Atta 3. 4. 5. 6. ve 7. boyun omurları üstten bakıldığında bu omurlar dikdörtgen şeklinde görülür. Processus spinosuslar kısadır.

Sığırda 3. 4. 5. 6. ve 7. boyun omurları üstten bakıldığında tipik kare görünümündedir. Processus spinosuslar belirgindir ve yükseklikleri geriye doğru artar.

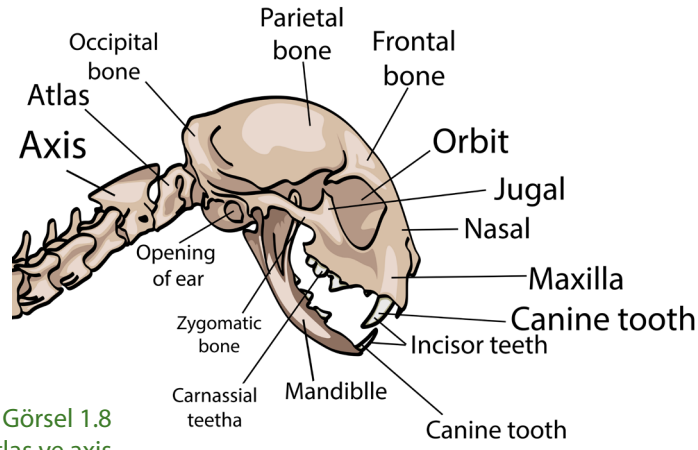

Görsel 1.8
Kedide atlas ve axis

Sırt Omurları (Vertebrae Thoracicae)

Omurganın sırt kısmını oluşturur. Sayıları atta 18, sığırda 13, koyun, keçi ve köpekte 13 adettir. Corpus vertebraesı en kısa, processus spinalisleri en uzundur. Corpus vertebrae üzerinde önde iki yanda fovea costalis cranialis, arkada iki yanda fovea costalis caudalis denilen costalarla eklem yapan eklem çukurları vardır.

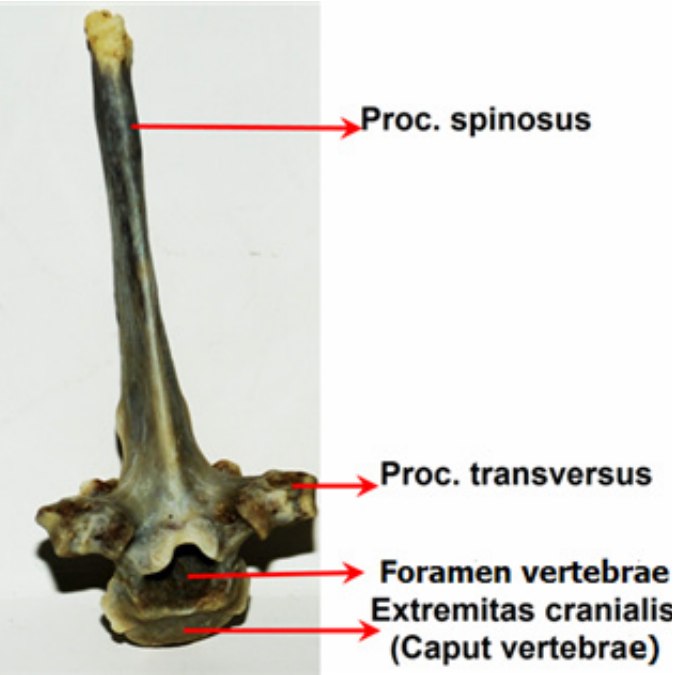

Görsel 1.9: Koyunun vertebrae thoracalisinin görünüşü

Ayırıcı Özellik

Atın sırt omurlarının sayısı on sekizdir. Corpus vertebrae kısadır. Processus spinosusu dar ve yüksektir. Arka kenarında bir yiv bulunur.

Sığırın sırt omurları 13 adet olup corpus vertebrae uzun ve makara biçimindedir. Processus spinosusu uzun, yassı ve geniştir. Caudal kenarı ince ve keskindir. Koyun ve keçinin sırt omurları sayı ve şekil yönünden sığırın sırt omuruna benzer.

Köpeğin sırt omurları 13 adet olup corpus vertebrae kısadır. Processus spinosuslar ince ve dardır. Uçları küt ve ovaldir.

Bel Omurları (Vertebrae Lumbales)

Omurganın bel bölgesini oluşturur. Önemli özelliği processus transversusu çok uzundur. Bel omurlarının hareketi sırt omurlarının hareketinden daha azdır. Bu sayede arka bacaktan gelen ileri hareketini kayba uğratmadan vücudun ön kısmına iletir.

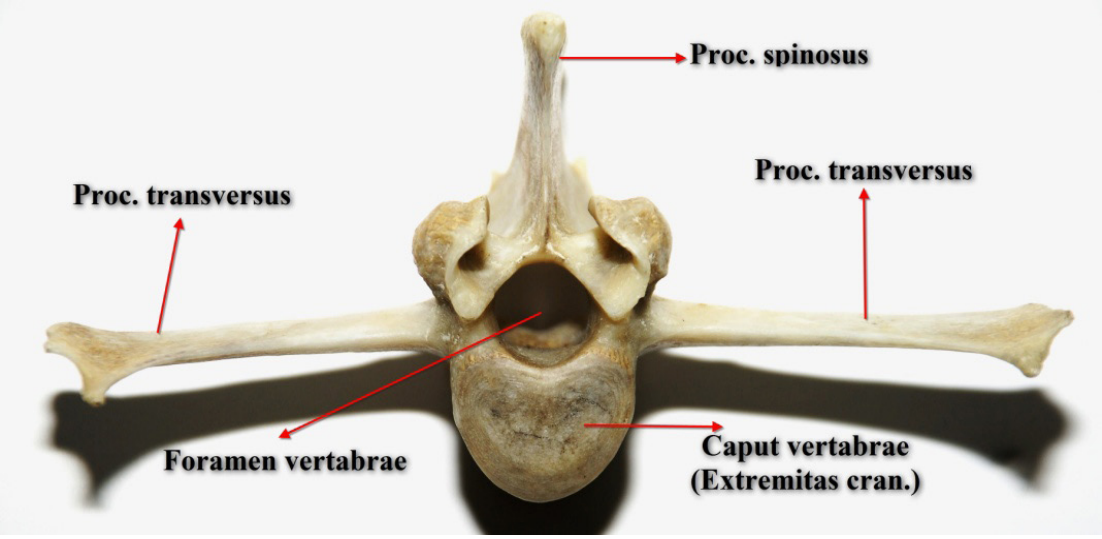

Görsel 1.10
Sığırın V. lumbalis'inin önden görünüşü

Ayırıcı Özellik

Bel omurları atta 6 , merkepte ve Arap atında 5 adettir. Processus spinosusun yüksekliği genişliğinden daha fazladır. Sığırın bel omurlarının sayısı 6 adettir. Processus spinosusun yüksekliği genişliğine eşittir. Processus transversusların ön ve arka kenarları keskindir. Corpusu tipik makara biçimindedir. Koyun ve keçinin bel omurları da sığırın bel omuruna benzer.

Köpeğin 7 adet bel omuru vardır. Processus spinosusun yüksekliği genişliğinden fazladır. Processus transversusları cranioventral yönden uzamıştır ve bel omuruna kızak görünümü vermiştir.

Sağrı Omurları (Vertebrae Sacrales)

Sakrum, sağrı omurlarının birleşmesi ile oluşmuş tek bir kemiktir. Genel olarak büyük bir üçgeni andırır. Önden bel omuruna arkadan kuyruk omuruna eklenmiştir. Pelvisin üst kısmında iki os coxae arasına yerleşmiştir ve pelvis boşluğunun tavanını oluşturur. Sakrumun tek parça oluşu, iki os coxae ile birleşmesi arka bacakta oluşan hareketin kayba uğramadan gövdeye geçişini sağlar. Sakrumun iki ucu vardır. Geniş olan ön kısmına basis osis sacri, dar olan arka kısmına apex osis sacri denir. Sakrumun iki de yüzü vardı. Pelvis boşluğuna bakan yüzüne facies pelvina dorsale bakan yüzüne facies dorsalis denir. Sacrumun facies dorsalis yüzünde processus spinalis bulunur. Processus spinalis sığırlarda birbirleri ile kaynaşmış crista sacralis mediayı oluşturmuştur. Processus spinalis atlarda kaynaşmamıştır.

Ayırıcı Özellik

At sacrumunun özelliği, atın sakrumu 5 adet sacral omurun kaynaşması ile oluşmuştur. Processus spinalisler kaynaşmamıştır. Atın sakrumunun facies pelvinası yatay düzleme paraleldir.

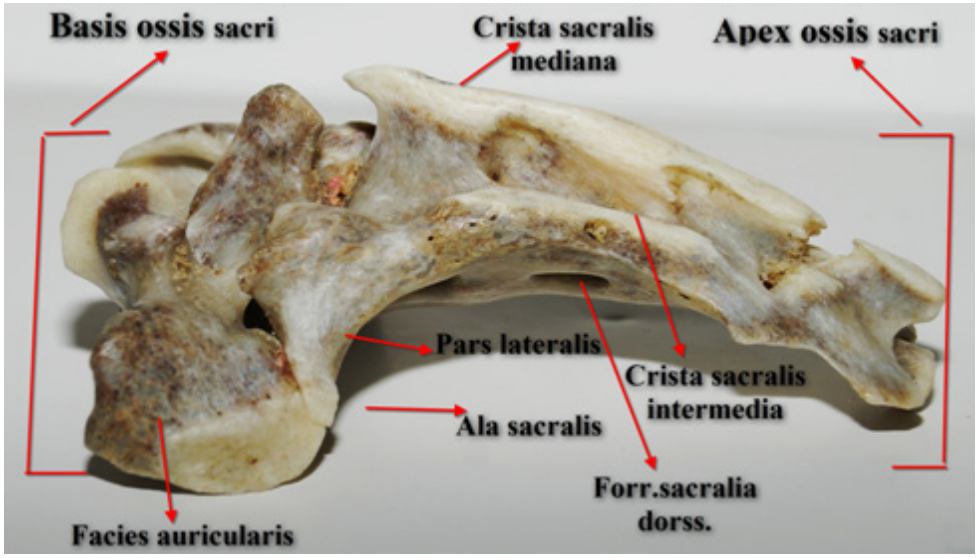

Görsel 1.11
Sığır sacrumunun soldan görünüşü

Sığır Sacrumunun özelliği: Sığırın sacrumu 5 adet sacral omurun birleşmesinden meydana gelmiştir. Processus spinalisleri birbirleri ile tam olarak kaynaşmış crista sacralis mediayı oluşturmuştur.

Koyun, keçi sakrumunun özelliği: koyun sakrumu 4, keçi sakrumu 5 adet sacral omurun kaynaşması ile meydana gelmiştir.

Köpeklerin sakrumu 3 adet sakral omurun birleşmesinden meydana gelmiştir. Eni boyuna eşit olup bir kare biçimindedir.

Kuyruk Omurları (Vertebrae Caudales)

Kuyruk omurlarının sayıları evcil hayvanlarda çok farklıdır. Etçillerde 20–23, tek tırnaklılarda 15–21, sığırda 18–20, keçide 12–16, koyunda 16-22 arasındadır. Genel olarak ilk 2–3 kuyruk omurları normal omur özelliği gösterir. Diğer omurlarda bu özellik kaybolur.

1.1.5. Ön Bacak Kemikleri (Ossa Membri Thoracici)

Os scapula, os humerus, ossa antebrachium, ossa carpi, ossa metecarpi ve ossa phalanxtan oluşmaktadır.

Dijital Medya Kaynağına Ulaşın

http://kitap.eba.gov.tr/KodSor.php?KOD=24484

Kürek Kemiği (Scapula)

Ön bacak kemiklerinin birincisi olup yassı kemiklerdendir. Kaslar aracılığı ile göğsün ön yan duvarına bağlanır. Scapula yassı kemik grubundan olup üçgene benzer. İki yüzü üç kenarı vardır. Scapulanın kaburgalara bakan yüzüne facies costalis denir. Scapulanın dışa bakan yüzüne facies lateralis denir. Bu yüz üzerinde spina scapula denilen bir çıkıntı vardır. Spina scapula bu yüzü iki parçaya ayırmıştır. Spina scapulanın humerus tarafında acromion denilen bir çıkıntısı bulunur. Osis scapulanın sağ veya sol bacağa ait olduğunu tespit edebilmek için scapulanın keskin olan margo cranialisi öne getiririlir ve spina scapula hangi elle tutulursa o taraftaki bacağa aittir. Scapulanın öne bakan yüzüne margo cranialis, arkaya bakan yüzüne margo caudalis , yukarıya bakan yüzüne margo dorsalis denir.

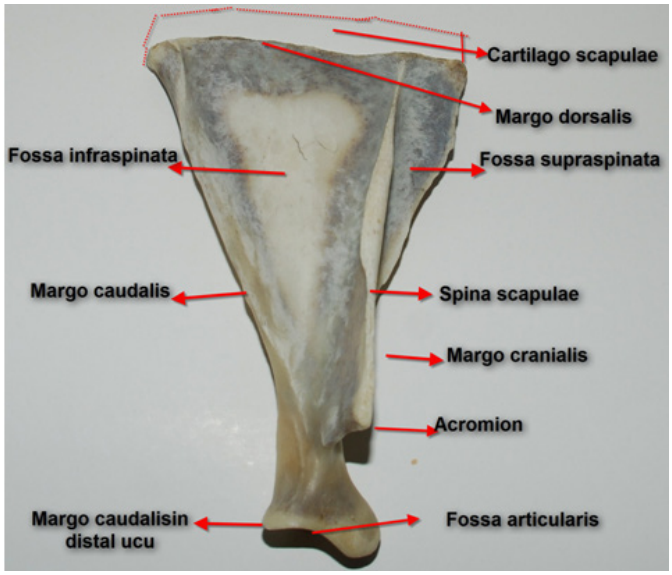

Görsel 1.12: Sığırın sol scapulası

Ayırıcı Özellik

Atın scapulasında spina scapula, facies lateralisi üç eşit parçaya böler ve spina scapula ön 1/3'ten iner. Spina scapula alçak başlayıp alçak biter ve acromion oluşturmaz. Sığırın scapulasında spina scapula facies lateralisi dört parçaya bölmüştür ve ön ¼' te scapulayı böler ve spina scapula alçak başlayıp acromion oluşturarak yüksek iner. Koyun keçi scapulası sığırın scapulası gibidir.

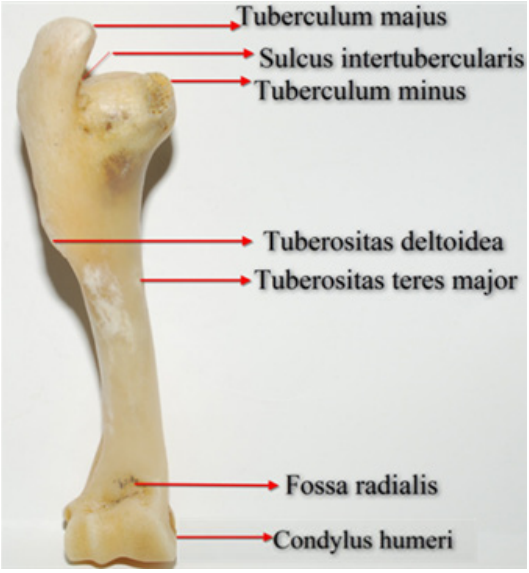

Görsel 1.13
Sığırın humerusu

Kol Kemiği (Humerus)

Humerus uzun ve kalın kemiklerdendir. Humerusun üst ucuna extremitas proximalis, alt ucuna extremitas distalis, arasına da corpus denir. Humerusun scapula ile eklem yapan yüzüne caput humeri denir. Caput humerusun lateraldeki büyük çıkıntısına tuberculum majus denir. İki tuberculum arasındaki oluğa sulcus intertubercularis denir. Humerusun distal ön yüzündeki çukurluğa fossa radialis, arka yüzündeki çukurluğa fossa olecrani denir.

Ayırıcı Özellik

Atın humerusunda tuberculum intermedium mevcuttur. Sığırın humerusunda tuberculum majus caput humeriden yüksek ve tuberculum minusa dönüktür.

Köpek humerusunun distalinde foramen supratrochleare vardır. Kedi humerusunda foramen supracondylare mevcuttur.

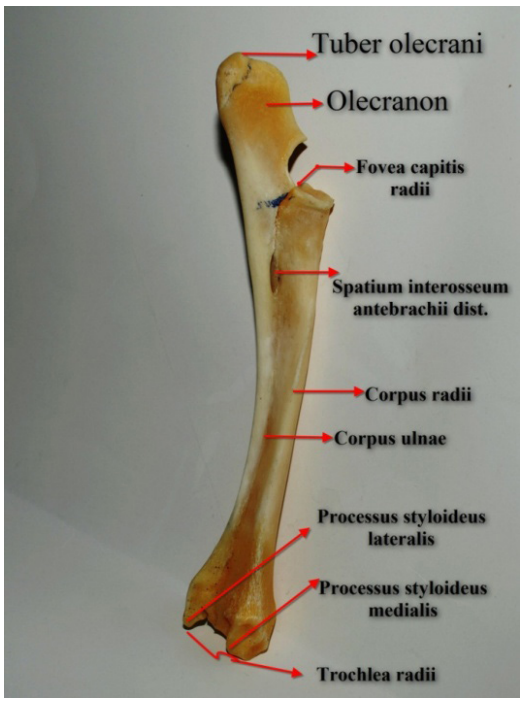

Görsel 1.14
Sığırın sol antebrachiumu

Ön Kol Kemiği (Ossa Antebrachium)

Uzun kemik grubundan olup birbirine paralel olarak os ulna ve os radiustan oluşmuştur. Bu kemikler equide ve ruminantta kaynaşmış, carnivorlarda ise ayrıdır. Önde ve iç tarafta olan kemiğe radius denir.

Ön Kol Kemiği (Radius)

Önde ve iç tarafta olan bu kemiğin üst ucu geniş alt ucu dardır. Üst ucuna caput radi denir. Daralmış alt kısmına collum radius denir. Radiusun distal ucu makaraya benzer, buraya trochlea radi denir. Gövdesine de corpus radi denir.

Dirsek Kemiği (Ulna)

Ön kolun arkasında ve dış yan tarafında yer alan uzun bir kemiktir. Ulnanın radiusu aşan kısmına olecranon denir. Serbest ucuna da tuber olecrani denir. Tuber olecrani tek tırnaklılarda tek, ruminantlarda iki, karnivorlarda üç çıkıntılıdır. Tek tırnaklılarda ulna radiusun uzunluğunun 1/3'üne kadar uzanır ve kaynaşarak sonlanır. Ulna ruminantlarda radiusun distal ucuna kadar iner. Karnivorlarda ulna, radiusun distal ucuna kadar uzanır ve bu iki kemik arasında uzunlukları boyunca spatium interosseum antebrachii vardır.

Ayırıcı Özellik

Atın antebrachiumunda tuber olecrani tek çıkıntılıdır. Ulna radiusun 1/3'üne kadar iner.

Sığır antebrachiumunda ulna radiusun distaline kadar inmiştir ve bu nedenle kemikte iki açıklık oluşmuştur.

Köpek antebrachiumunda ulna ve radius ayrı ayrı iki kemiktir. Üstte ve altta eklem ile birbirleri ile hareketli eklemleşmiştir.

Ön Ayak İskeleti (Skeleton Manus)

Ön ayak iskeleti; ön ayak bilek kemikleri (ossa carpi), ön ayak tarak kemikleri (ossa metacarpi) ve ön ayak parmak kemikleri (ossa digitorum) olmak üzere üç grupta toplanır.

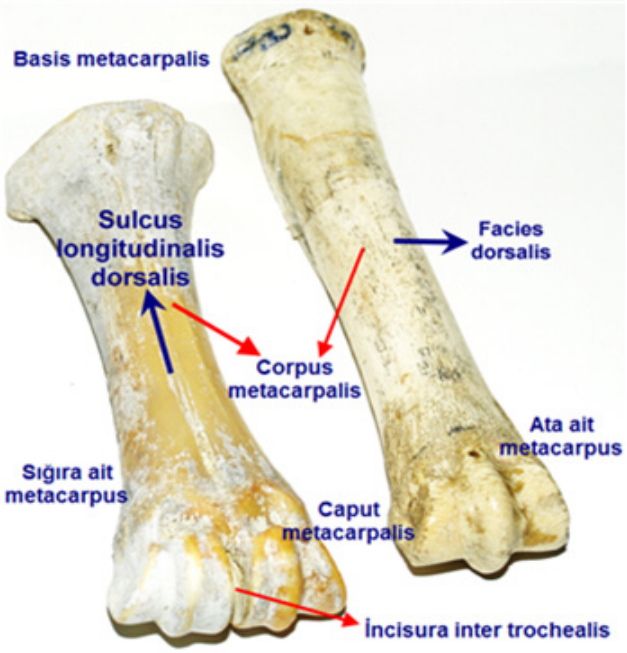

Görsel 1.15: Sığır ve atın metacarpusu

Ossa Carpi

Ön ayak iskeletinin başlangıcını oluştururlar. Üst üste dizilmiş iki sıra toplam sekiz kemikten oluşur. Üst sırada dört kemik alt sırada dört kemik şeklinde dizilmişlerdir.

Ossa Metacarpus

Metacarpus kemikler evcil memeli hayvanlarda gerek sayı gerek şekil yönünden farklılık gösterirler. Evcil memeli hayvanlarda esas metacarpusun üst ucuna basis metacarpalis, alt ucuna caput metacarpalis, ikisi arasına da corpus metacarpalis denir. Caput metacarpalisin phalanxlara bakan uçları bir crista vasıtası ile iki yüze ayrılmıştır. Metacarpus önden arkaya doğru biraz basık olduğundan iç taraf düz, dış taraf biraz ovaldir. Bu yüzden kesit yüzü yarım ay şeklindedir.

Tek tırnaklılarda üç adet metacarpus vardır. Bunlar 2, 3 ve 4. numaralı metacarpuslardır. Esas metacarpusu 3 numaralı metacarpus oluşturur 2. ve 4. metacarpuslar 3. metacarpusun arkasında rudimenter (gelişmemiş) halinde bulunur. 1. metacarpus ile 5. metacarpus mevcut değildir.

Ruminantlarda 3, 4 ve 5 nolu metacarpuslar mevcuttur. 3 ile 4 nolu metacarpuslar birbirleri ile kaynaşarak tek bir metacarpusu oluşturmuşlardır. 5 nolu metacarpus ise talidir. 3 ve 4 nolu metacarpusların kaynaşma noktasında önde ve arkada bir oluk oluşmuştur. Ruminantların esas metacarpuslarının distal ucu bir oluk ile iki başa ayrılmışlardır. Bu durum tek tırnaklılarda tek başlıdırlar. Ruminantlarda 1 ve 2 nolu metacarpuslar yoktur.

Ön Ayak Parmak Kemikleri (Ossa Digitorum Manus)

Ön ayak parmak kemikleri parmak sayıları türler arasında farklılık gösterir. Parmak sayısı karnivorlarda 5 adet, ruminantlarda 2 adet, tek tırnaklılarda ise 1 adettir. Her parmakta üç adet phalanx bulunur. Phalanxlar proximalden distale doğru birinci parmak, ikinci parmak, üçüncü parmak, adlandırıldığı gibi phalanx proximalis, phalanx media, phalanx distalis diye de adlandırılır. Ruminantlarda üst ucu bir çıkıntı ile iki eklem çukuruna ayrılmıştır. Phalanx medianın uzunluğu phalanx proximalisin yarısı kadardır. Tek tırnaklılarda phalanx media kübik şeklindedir. Yani eni boyu yaklaşık birbirlerine eşittir. Ruminantlarda phalanx media phalanx proximalenin yarısı kadardır.

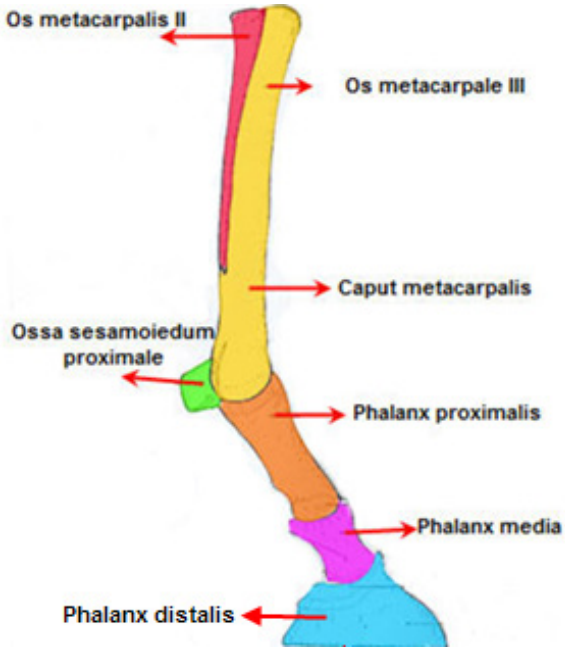

Görsel 1.16
Atın sol metacarpus ve ossa digitorum manusunun medialden görünüşü

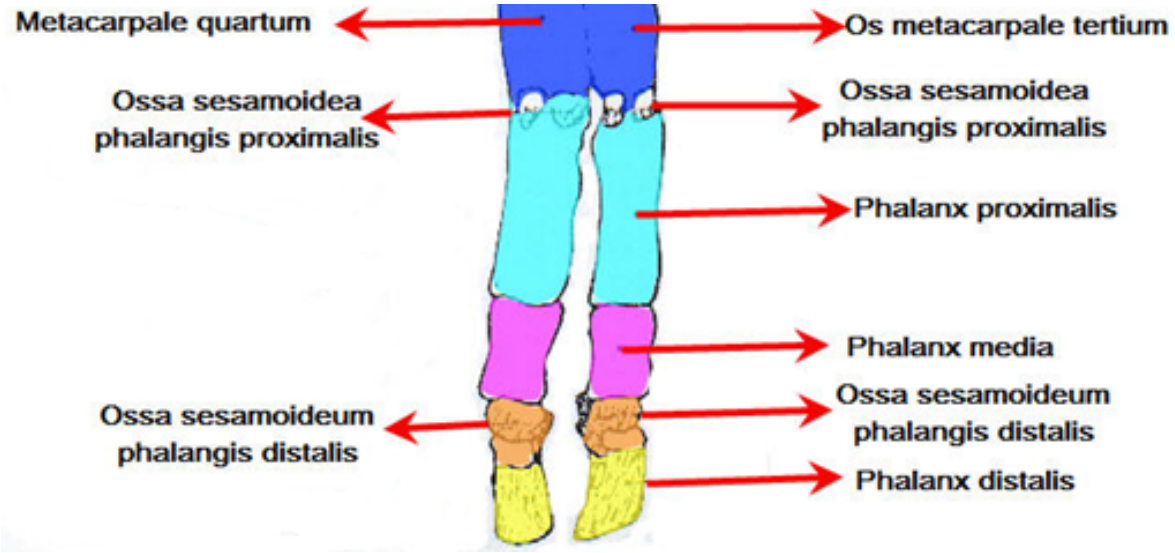

Görsel 1.17: Sığırda metacarpus ve ossa digitorum manusun görünüşü

Karnivorlarda phalanx media, phalanx proximalenin uzunluğunun 2/3'ü kadardır. Phalanx distalis hayvan türlerine göre değişik şekildedir. Tırnağı taşır ve tırnağın şekline uygunluk gösterir. Ön yüzüne phalanx distalis ve yan yüzüne facies parietalis denir. Phalanx media ile eklem yapan yüzüne facies articularis denir. Phalanx distalisin yere dönük olan yüzüne facies solearis denir. Facies parietalisi facies articularisten ayıran kenara margo coronalis denir. Facies parietalisi facies solearisten ayıran kenara da margo solearis denir.

http://kitap.eba.gov.tr/KodSor.php?KOD=24485

1.1.6. Arka Bacak Kemikleri

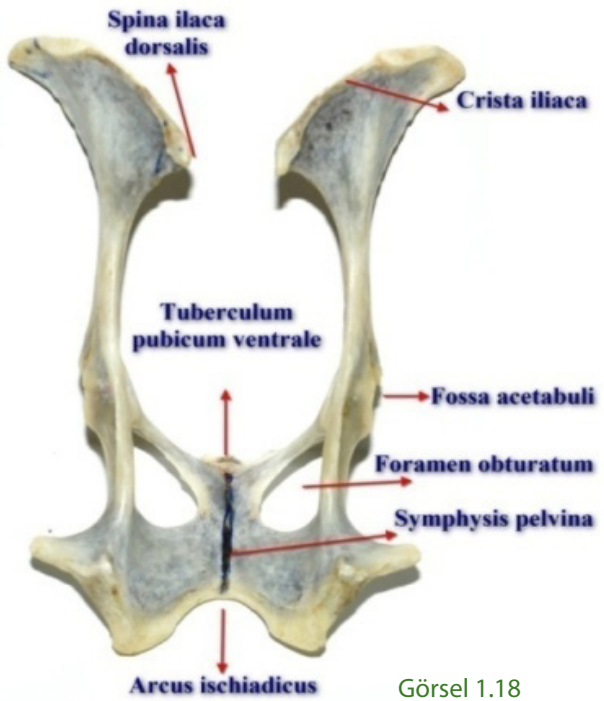

Görsel 1.18
Koyunun os coxaesı

Os Coxae (Ossa Membri Pelvini)

Os coxae (kalça kemiği): Os ilium, os ischii ve os pubisin acetabulum denilen bir çukurda bu üç kemiğin birbirleri ile birleşmesi ile oluşmuştur. İki os coxae kemiği ventralden symphysis pelvis denilen bir eklemle, dorsalden de os sacrumla eklem yaparak pelvisi oluştururlar. Acetabulum caput femoris ile eklem yapan bir çukurdur. Acetebulum üzerinde atlarda geniş, sığırlarda dar bir incesura acetebuli vardır.

Os ilium acetebulumun üst üçte birinden yukarıya doğru kısmıdır. Corpus ossis ilii (gövde) ile ala ossis ilii (kanat) diye iki bölümü vardır. Corpus ossis ilii, os iliumun gövdesini oluşturur ve acetebuluma katılan kısımdır. Alae ossi iliinin arkaya ve dış yana bakan yüzüne facies glutea denir. Bu yüz üzerinde iliumun craniodorsal kenarında crista İliaca bulunur. Os iliumun sacrum yönündeki çıkıntısına tuber sacrale, dış tarafa bakan çıkıntısına tuber coxae denir.

Os ischii, os coxaenın arka alt kısmını oluşturur. Corpus ossis ichii ve ramus ossis ichii diye iki kısımdan oluşur. Corpus ossis ischi gövde kısmını

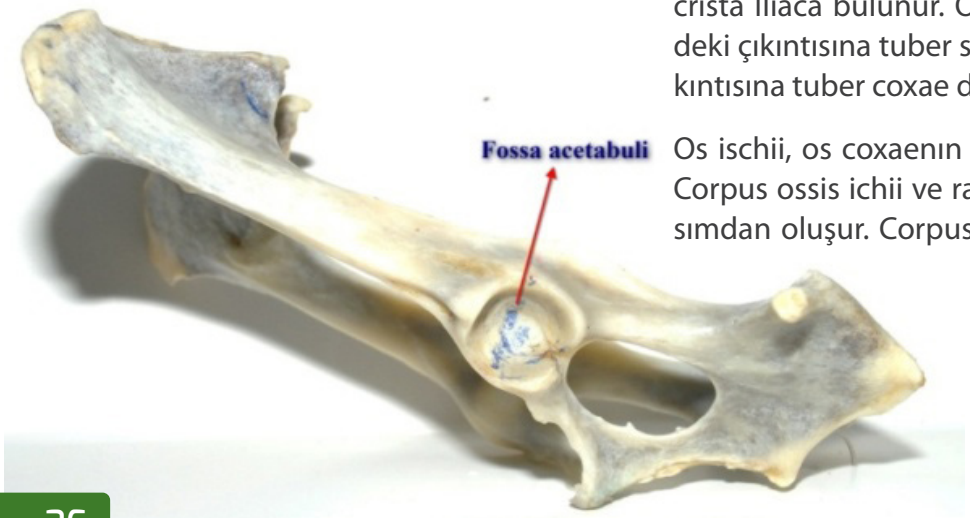

Görsel 1.19
Koyunun os coxaesı (yandan görünüşü)

oluşturur ve acetabulumun oluşumuna katılır. Os ischinin en geniş ve düz olan kısmına tubula ossis ischi denir. İki os ichiin symphisis pelvis denilen eklemle birleşmesi ile caudalde bir kemer oluşur. Bu kemere arcus ichiadicus denir. Caudal kenarın lateral kenarla birleşmesinden tuber ichiadicum denilen bir tümsek bulunur.

Os pubis os coxaenın ön ve alt kısmını oluşturur. Foramen obturatumu ön ve medialden sınırlar iki Os pubisin birleşme noktasında ve kolları seviyesinde, içte dorsalde ve ventralde iki tümsek oluşur. Bu tümseğin içtekine tuberculum pubicum dorsale, ventraldeki tümsekçiğe tuberculum pubicum ventrale denir.

Ayırıcı Özellik

Atın os coxaesında tuber coxae ortadan basık bir dikdörtgen şeklindedir. İncisura acetebuli geniştir. Tuber ischiadicum iki çıkıntılıdır. Sığırın os coxaesında tuber coxae ortası yüksek yanları basık bir çıkıntıdır. İncisura acetabuli dar, tuber ischiadicum üç çıkıntılıdır.

Pelvis

İki os coxae ve os sacrum tarafından oluşturulmuştur. Os coxaeler symphisis pelvis ile birleşmiştir. Yukarıdan tuber sacralelerin arasına sacrum girer ve az oynar bir eklem yapar. Pelvisin girişine apertura pelvis cranialis, çıkışına da apertura pelvis caudalis denir. Pelvisin boşluğuna da cavum pelvis denir.

Uyluk Kemiği (Os Femoris)

İskelet sisteminin en uzun ve kalın kemiğidir. Üst uç, gövde ve alt uç olmak üzere üç bölüme ayrılır. Femurun acetebulumla eklem yapan bir caput femorisi vardır. Caput femoris üzerinde merkezde bir çukurluk bulunur. Buna fovea capitis denir. Fovea capitise kalça eklemine ait ligament yapışır. Femurun lateralindeki çıkıntıya trochanter majör denir. Trochanter majörün alt kısmında femurun medialinde yer alan çıkıntıya trochanter minör denir. Femurun distal ucunda condyluslar vardır.

Köpeklerde condylusların üst yüzeylerinde susam kemiğinin yaptığı eklem yüzü vardır. Femurun distal ucu ön tarafta üzerinde patellanın kaydığı trochlea ossis femoris denilen makara bulunur.

Ayırıcı Özellik

Atın femurunun 1/3'ünde lateral tarafta trochanter tertius denilen bir çıkıntı vardır. Trochanter majör bir incisurae ile iki parçaya ayrılmıştır. Sığırın os femurunda trochanter tertius yoktur. Trochanter majör tek parçalıdır. Köpeğin femurunda trochanter majör, caput femoris seviyesindedir. Femurun distalinde ve caudal tarafında susam kemiği eklem yüzü vardır.

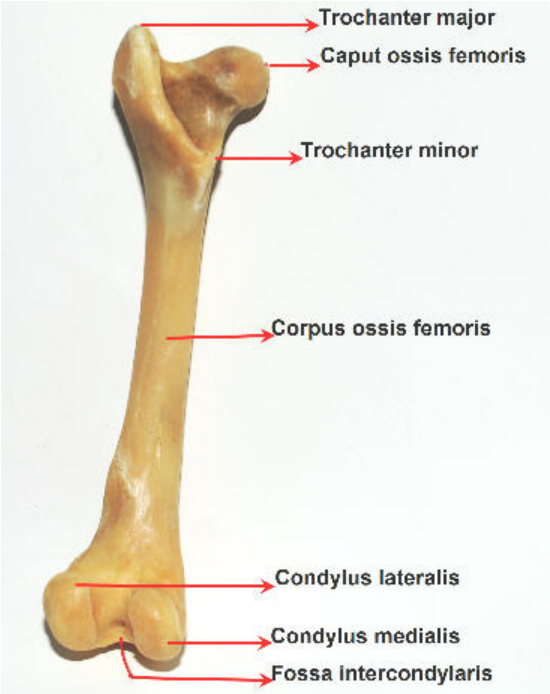

Görsel 1.20
Koyun femurunun görünüşü

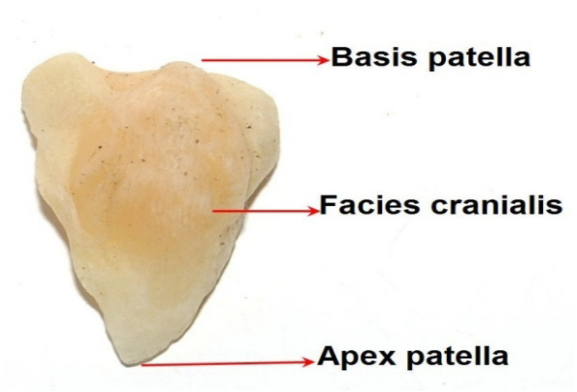

Resim 1.21: Koyun patellası

Diz Kapağı Kemiği (Patella)

Patella femurun distalinde ve ön tarafta yer alan onunla eklem yapan bir kemiktir. Patellanın geniş olan kısmına basis patella, dar olan sivri kısmına apex patella denir. Atın patellası dörtgen, sığır patellası üçgen şeklinde diğer hayvanlarda ise ovale yakındır.

Bacak Kemikleri (Ossa Cruris)

Ön bacakta ossa antebrachiumun karşılığıdır. İki kemikten oluşmuştur. İçte bulunan kemik tibia, dışta bulunan kemik fibuladır. Tibia (kaval kemiği) femurdan sonra en uzun kemiktir. Bacağın iç tarafında yer alırlar. İki ucu bir gövdesi vardır. Tibianın alt ucuna cochlea tibia denir. Tibianın distal ucu yani cochlea tibia tek tırnaklılarda oblik (eğimli), ruminantlarda ise paralel yönde crista ile sınırlanmıştır.

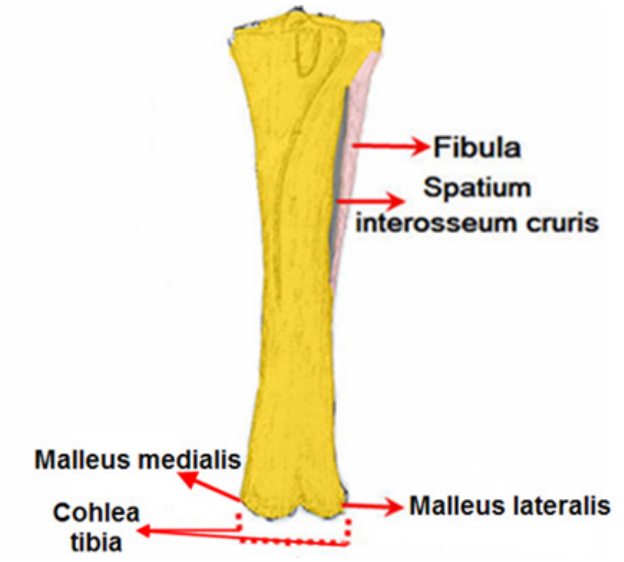

Görsel 1.22
Atın sol ossa crurisinin önden görünüşü

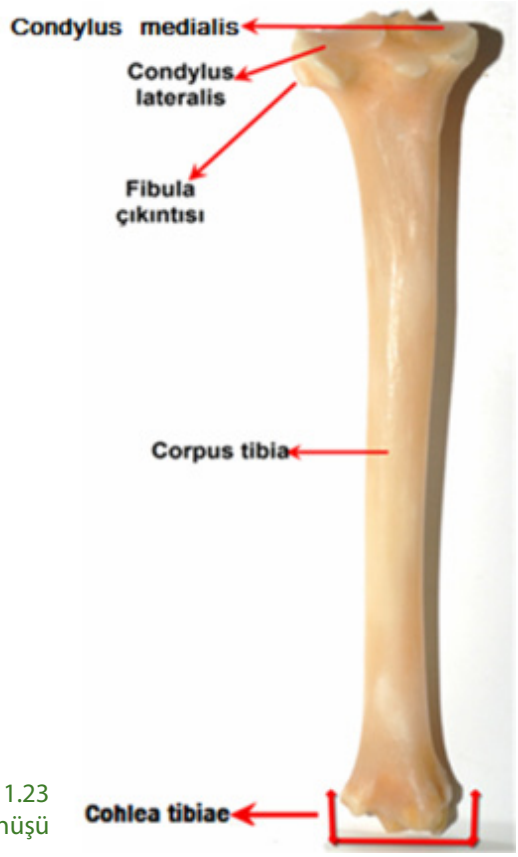

Görsel 1.23
Koyun tibiasının görünüşü

Ayak Bilek Kemikleri (Ossa Tarsi)

Ossa tarsi bir üst (proximal) bir alt (distal), iki sıra kemik ile arasına girmiş bir parça kemikten oluşmuştur. Üst sırada talus ve calcaneus bulunur.

Os talus (aşık kemiği) üç ana kısımdan oluşur. Baş kısmına caput tali, boyun kısmına collum tali, gövde kısmına corpus tali denir. caput tali talusun alt kısmıdır. Collum tali caput talinin üst ve daralan kısmıdır. Corpus tali esas kısmı oluşturur. Yandan calcaneus ile eklem yapar. Üst kısmı makara görünümündedir ve trochlea tali adını alır. Bu kısım, eklem kıkırdağı ile kaplıdır.

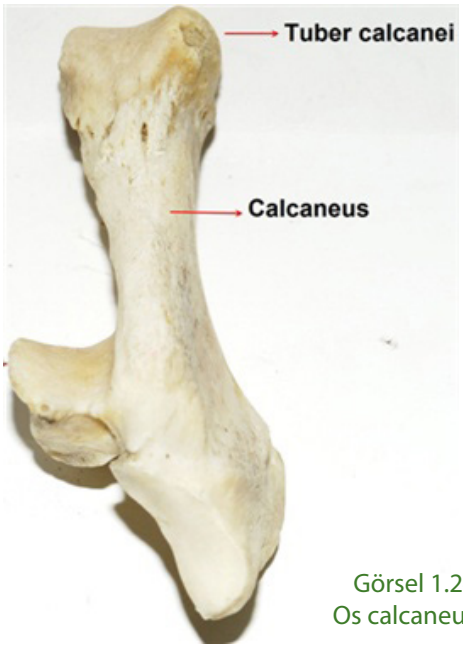

Görsel 1.24
Os calcaneus

Topuk Kemiği (Os Calcaneus)

Talusun arka yanında yer alır ve onunla eklem yapar. Calcaneusun eklem yapmayan serbest ucuna tuber calcaneus denir. Atın calcaneusunun arka tarafı düzdür. Sığırın calcaneusunun arka tarafında yukarıdan aşağıya uzanan belirgin bir oluk vardır. Talus ve calcaneus kemiklerinin alt tarafında iki sıra halinde os tarsiler bulunur.

Ayak Tarak Kemikleri (Ossa Metatarsus)

Tarsal kemikler ile phalanxlar arasında yer alırlar ve birbirlerine paralel olarak sıralanırlar. Uzun kemiklerden olup bir üst ucu (proximal) ve bir de alt ucu (distal) vardır. Metatarsusun üst ucuna basis metatarsale, alt ucuna da caput metatarsale denir. Metatarsusun üst ucu ile alt ucu arasında kalan kısa corpus metatarsale denir.

Metatarsus üst ucu os antebrachinin distal ucu ile metatarsusun alt ucu ise os phalanx ile eklem yapar.

Metatarsiler os metacarpilere genel olarak benzerlik gösterse de önemli farklı yanları vardır. Bu farklar şunlardır:

- Metacarpusların corpuslarının enlemesine kesit yüzeyleri ovaldir.
- Metatarsuslar, metacarpuslardan daha kalın ve yuvarlaktır.
- Metacarpusların kesit yüzeyinin arka yüzeyi düz ön yüzeyi oval olması ile yarım elips görünümündedir.

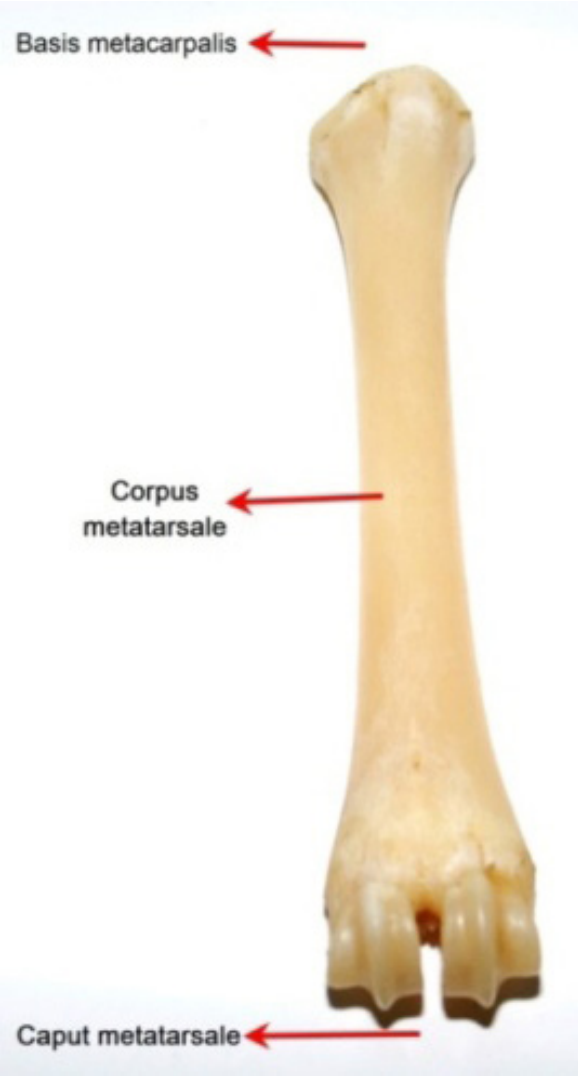

Resim 1.25
Sığırın metatarsusu

Tek tırnaklılarda 2, 3, 4 nolu metatarsuslar vardır. 3. metatarsus esas metatarsusu oluşturur. 2 ve 4 nolu metatarsuslar 3 nolu esas metatarsusun arka yüzünde tali olarak bulunur. Tek tırnaklılarda 1 ve 5 numaralı metatarsus kemikler yoktur.

İşkembeli hayvanlarda 2, 3, 4 numaralı metatarsuslar vardır. 3 ve 4 numaralı metatarsuslar kaynaşarak tek bir kemik olarak esas metatarsusu oluştururlar. 2 numaralı metatarsus, 3 numaralı metatarsus'un arkasında tali olarak bulunur. Ruminantlarda ise 1 ve 5 numaralı metatarsus yoktur. Etçillerde 5 adet metatarsus vardır.

Ayak Parmak Kemikleri (Ossa Digitorum Pedis)

Metacarpus kemiklerinden sonra gelir. Sayıları hayvan türlerine göre değişir. Parmak sayısı esas metatarsus sayısına eşittir. Karnivorlarda 5 adet, tek tırnaklılarda 1 adet, ruminantlarda 2 adettir. Her parmak 3 adet phalanxtan oluşur. Phalanxlar birinci phalanx (phalanx proximalis), ikinci phalanx (phalanx media), üçüncü phalanx (phalanx distalis) diye adlandırılır.

Okuma Parçası

ATLARIN BACAKLARI KIRILDIĞINDA İYİLEŞMEZ Mİ?

Bacağı kırılan bir atın iyileşmesi mümkün olmadığı için vurulduğunu filmlerde görmüş olabilirsiniz. Atlardaki kemik kırıklarının iyileşmesi küçük boyuttaki hayvanlardan ve insanlardan çok daha zordur. Çünkü atlar çok ağır (kütleleri 1 tona yaklaşabilir) ve büyük hayvanlardır.

Atların bacaklarındaki kırıkların farklı türleri olabilir. Kemiğin çatladığı ancak parçalara ayrılmadığı durumlar, görece basit problemlerdir. Kemiğin parçalandığı kırıklar tam kırık olarak isimlendirilir. Kırılan kemik iki parçaya ayrılmış ve deride hasara neden olarak açık bir yaraya yol açmamışsa görece basit bir tam kırık olduğu söylenebilir. Kemiğin ikiden fazla parçaya ayrıldığı kırıklar ise parçalı kırık olarak isimlendirilir. Kırık kemik ucunun deriye zarar vermesi sonucu açık kırık olarak isimlendirilen durum ortaya çıkar.

Atların bacaklarındaki ciddi kırıklarda (özellikle kırığın deride hasara neden olması durumunda) kaslar ve sinirler hasar görebilir, kırık bölgesinde kan akışı bozulabilir ve ilerleyen aşamalarda enfeksiyon ortaya çıkabilir. Enfeksiyonun tedavi edilmesi için gerekli olan antibiyotik miktarı vücut kütlesiyle doğru orantılıdır. Bu nedenle atlarda enfeksiyonun tedavi edilmesi hayli zordur.

Atın bacağında bir kırık ortaya çıktığında ilk müdahale çok önemlidir. Çünkü at çok ağır bir hayvandır ve üç bacağı üzerinde dengeli bir şekilde yürüyemez. Yaralanan at dengesini sağlamak için çabalarken kırılan kemiğin daha da hasar görmesine neden olabilir.

Kırıkların iyileşme sürecinde kırık olan bölgenin hareket ettirilmemesi ve o bölgeye ağırlık verilmemesi gerekir. Ancak atlarda bunun sağlanması hayli zordur. Ayrıca kırık olan bacak uygun şekilde korumaya alınsa bile, iyileşme sürecinde at ağırlığını diğer üç bacağa vereceği için, sağlıklı bacaklarda toynak ile kemiğin birleştiği bölümde aşırı yüklenmeye bağlı olarak enfeksiyon gibi sorunlar ortaya çıkabilir.

https://bilimgenc.tubitak.gov.tr/makale/atlarin-bacaklari-kirildiginda-iyilesemez-mi 02.05.2020 17:50

Sıra Sizde

Görselde gördüğünüz kemiklerin adını kutucukların içine yazarak tik işareti ile gösteriniz.

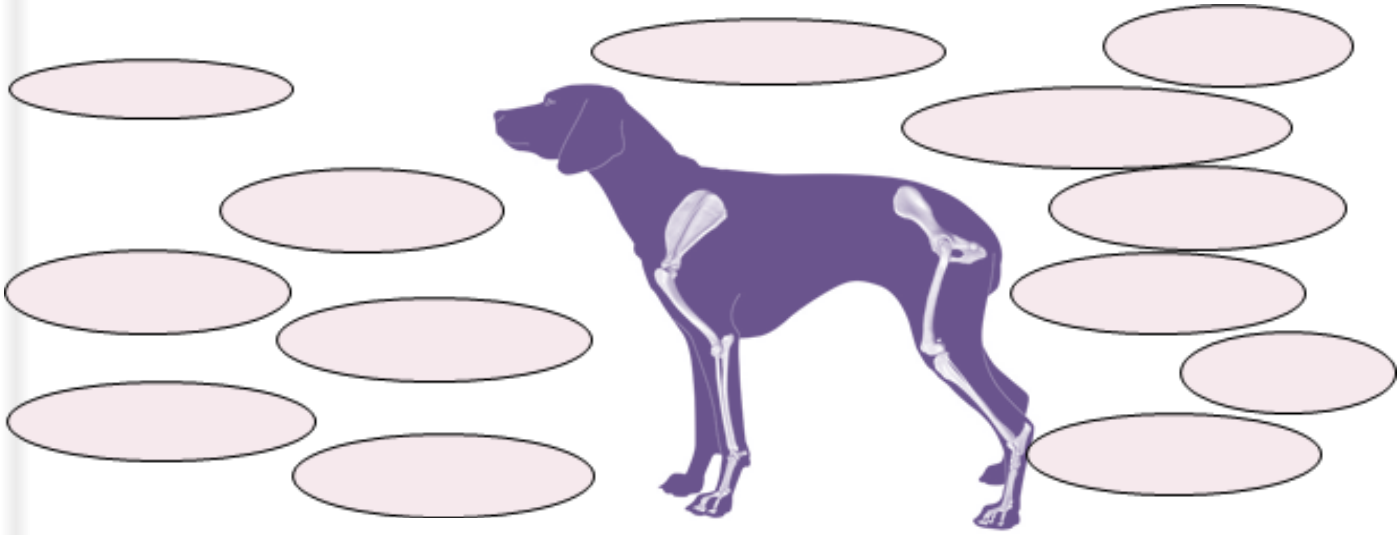

https://secure.vet.cornell.edu/oed/sunymusc/BonesAndJoints.aspx 09.05.2020 15:24

1.1.7. Göğüs Kafesi (Thorax) Kemikleri

http://kitap.eba.gov.tr/KodSor.php?KOD=24486

Dijital Medya Kaynağına Ulaşın

Yanlardan kaburgalar, üstten sırt omurları, alttan göğüs kemiğinin birbirleri ile eklem yaparak oluşturdukları kafes şeklinde bir yapıdır. Esnek ve hafiftir. Göğüs kafesinin bir girişi bir de çıkışı vardır. Göğüs kafesi girişine apertura thoracis cranialis denir. Çıkışına da apertura thoracis caudalis denir.

Göğüs Kemiği (Sternum)

Göğüs kafesinin alt kısmını oluşturur. Sternebrae denilen küçük parçaların peş peşe birleşmesi ile oluşur. Sternumun ön kısmına manubrium sterni, gövde kısmına corpus sterni ve arka kısmına processus xiphoideus denir. Sternum kaburgalarla eklemleşerek bağlantı kurar. Manubrium sterni sternumun ön tarafındaki kısmıdır. Kaburgalarla bağlantısı yoktur.

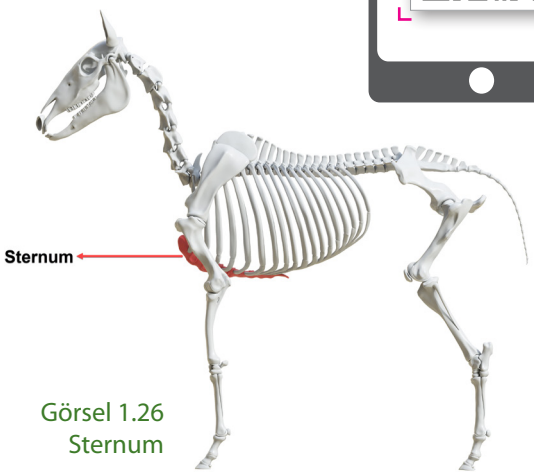

Görsel 1.26
Sternum

Corpus sterni sternumun esasını oluşturur. Tek tırnaklılarda 6, ruminantlarda 7, karnivorlarda 8-9 sternebraeden oluşur ve kaburga ile eklemleşir. Processus xiphoideus, sternumun arkasında kaburga ile bağlantısı olmayan sternumun uzantısıdır.

Ayırıcı Özellik

Atın sternumunun ön kısmı yanlardan basıktır. Altta crista sterni oluşmuştur. Tipik bir kayığa benzer. Sığırın sternumunun ön ucu arka ucundan kalındır ve uzunluğu boyunca üstten ve alttan basıktır. Köpeğin sternumu çok uzun ve incedir. Yanlardan basık bir çubuk görünümündedir.

Kaburgalar (Costae, Kosta)

Kemer şeklinde bükülmüş uzun kemiklerdir. Üstten sırt omurlarına bağlandıklarından sayıları sırt omurlarının iki katı kadardır. Hayvan türlerine göre değişen sayıları vardır. Bir kaburga iki ana bölümden incelenir. Birinci kısım kaburganın büyük kısmını teşkil eden kemik dokudan oluşur, üst kısmına os costae denir. İkinci kısım kıkırdak dokudan oluşan daha küçük alt kısımdır. Bu kısma cartilago costalis denir. Costanın iki ucu arasındaki kısım gövde kısmıdır. Buraya corpus costae denir.

Kaburganın omur tarafında omurla eklem yapan kısım vardır. Buna caput costae denir. Kostanın dış yüzüne facies externa, iç yüzüne facies interna denir.

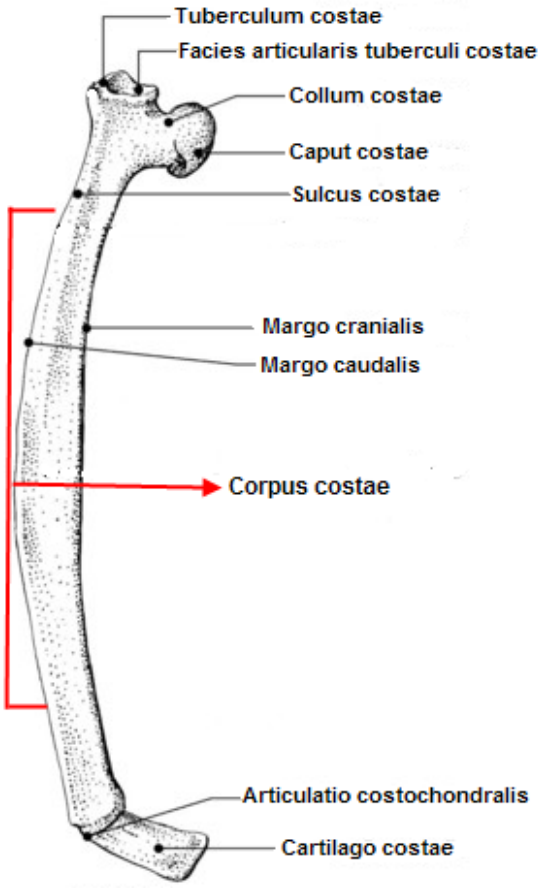

Görsel 1.27
Costaenın yandan görünüşü

Ayırıcı Özellik

Atta toplam 18 çift kaburga kemiği vardır. Atın kaburgası dar ve silindirik yapı gösterir. Önemli ölçüde dış bükey özellik gösterir.

Sığırda 13 çift kaburga vardır. Dış bükeyi azdır. Yassı ve geniştir. Callum costae uzun ve belirgindir. Koyun ve keçilerin kaburgası sayı ve şekil yönünden sığıra benzer.

Köpekte 13 çift kaburga vardır. Çok kuvvetli bir yapıya sahiptir. Dışa doğru kavisleme gösterir. Sulcus costae pek belirgin değildir.

1.1.8. Kafatası Kemikleri (Ossa Cranii)

http://kitap.eba.gov.tr/KodSor.php?KOD=24487

Kafa iskeletinin tamamına cranium denir. Kafa kemiklerine ossa cranii denir. Kafa iskeleti hareketsiz eklemle birleşmiş kafa kemikleri, eklem vasıtası ile birleşmiş alt çene kemiği ve dil kemiğinden oluşmuştur.

Dijital Medya Kaynağına Ulaşın

Cranium iki ana bölüm altında incelenir. Birinci bölüme neurocranium kısmı denir. Neurocranium beyni çevreler ve beynin etrafını sarar. İkinci kısıma ise viscerocranium denir. Viscerocranium ağız ve burun boşluklarını çevreler. Evcil memelilerin baş iskeleti uzunca bir dikdörtgen piramidi andırır. Bu piramidin tabanı geriye, sivri tarafı ise öne dönüktür. Hayvan türüne hatta ırkına göre bu piramit uzun veya kısa olabilir. Baş iskeleti 20'si çift, 5'i tek olmak üzere 25 kemikten oluşur.

Art Kafa Kemiği (Os Occipitale)

Tek kemiklerden birincisidir. Kafa iskeletinin arka bölümünde yer alır. İçerisinden foramen magnum denilen bir delik geçer. Foramen magnum, cavum cranii ile canalis vertebralis ile birleşir.

Ara Duvar Kemiği (Os İnterparietale)

Os occipitalenin yukarısında üçgen şeklinde bir kemiktir. Equidelerde ve karnivorlarda os parietaleler ile os occipitale arasında bulunur. Ruminantlarda ense tarafındadır.

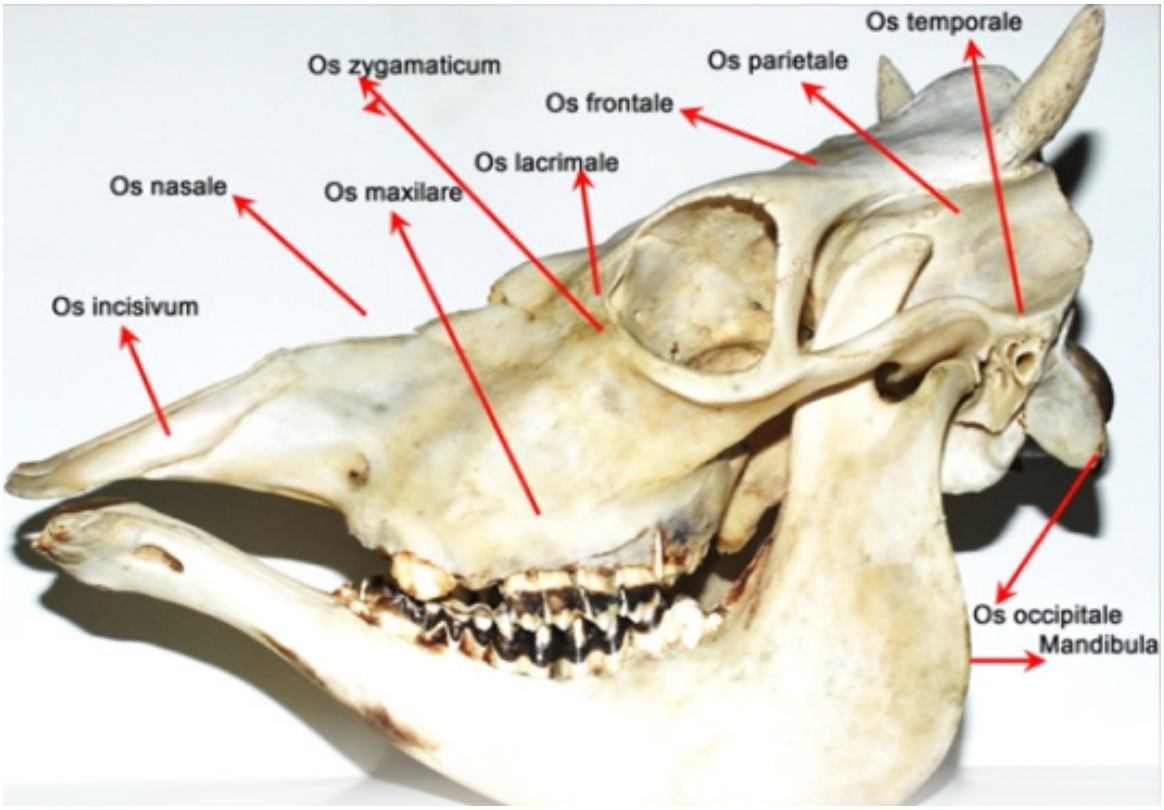

Görsel 1.28
Sığıra ait kafatasının soldan görünüşü

Şakak Kemiği (Os Temporale)

Çift kemiklerdendir. Alt çene kemiği ile eklem yapar. Bu ekleme articulatio mandibularis denir. Ayrıca iki kulak yolu da bu kemik içinden geçer. Dış kulak yoluna meatus acusticus externus denir. İç kulak yoluna meatus acusticus internus denir.

Duvar Kemiği (Os Parietale)

Os pariatale kafa kemiklerinin çatısını ve yanlarını oluşturan yassı bir çift kemiktir. Sığır kafatasının yan ve arka (ense) tarafına kaymıştır.

Alın Kemiği (Os Frontale)

Alın kısmı pars frontalis, burun kısmı pars nasalis, göz çukuru kısmı pars orbitalis, şakak kısmı pars temporalistir. Sığırda os frontale kafatasının en büyük kemiği olup tek başına alnı kaplar.

Burun Kemiği (Os Nasale)

Burun boşluğunun tavanını oluşturan bir çift kemiktir. Burun kemiğinin dış yüzüne facies externa, iç yüzüne facies interna denir. Dış yüz özellikle ruminantlarda belirgin bir dış bükey yapı gösterir. İç yüz biraz iç bükeydir.

Gözyaşı Kemiği (Os Lacrimale)

Orbitanın medial duvarının önünde yer alan ince ve küçük bir kemiktir ve orbitanın gelişimine katılır. Os lacrimale'nin orbita tarafında huni biçiminde derin bir çöküntü vardır. Buna fossa sacci lacrimalis denir. Bu çukurun içinde burun boşluğu ile iştirakli olan foramen lacrimale vardır.

Üstçene Kemiği (Os Maxilla)

Yüz kemiklerinin en büyüğüdür. Çift kemiktir. Burun boşluğunun tabanını, ağız boşluğunun tavanını oluşturur. Os maxilla alt yüzünde dişlerin yerleştiği alveoller vardır.

Üstçene Ara Kemiği (Os İncisivum)

Kafa iskeletinin ön ucunda maxillanın önünde yer alan bir kemiktir. Üst çene kesici dişler bu kemiğe tutunur.

Damak Kemiği (Os Palatinum)

Ağzın tavan çatısını oluşturur. Sert damağın kemik çatısını da oluşturur.

Elmacık Kemiği (Os Zygomaticum)

Orbitanın alt çene ve yan duvarını oluşturan bir kemiktir. Os zygomaticumun dış yan tarafında ventral, kenar yakınında uzunlamasına belirgin bir çıkıntı görülür. Bu çıkıntıya

crista facialis denir. Bu equidelerde çok belirgin ve düz olduğu halde ruminantlarda yatay bir S şeklindedir.

Altçene Kemiği (Mandibula)

Yüz iskeletinin alt bölümünü oluşturan çift kemiktir. Mandibula, ön uçta ve orta noktasından bir eklemle iki kemiğin birleşmesi ile oluşmuştur. Ruminantlarda bu birleşme hiçbir zaman kemiksel bir kaynaşmaya dönüşmez.

Mandibula, corpus mandibulae ve ramus mandibulae diye iki kısımda incelenir. Corpus mandibulae dişlerin tutunduğu ve yatay olarak uzanan kısımdır. Tek tırnaklılarda ve ruminantlarda diş kapsamayan ve margo interalveolaris denilen bir kısımda ikiye ayrılmıştır. Mandibula üzerinde diş köklerinin yerleştiği çukurluğa alveoli dentalis denir. Diş çukurları birbirlerinden diş kökü sayısına uygun olarak septa interradicularia denilen kemik bükümleri ile ayrılmışlardır. Ramus mandibulanın dorsal serbest ucunda derin bir çentik vardır, bu çentiğe incisurae vasorum denir. Atlarda nabız buradan alınır.

Ayırıcı Özellik

At mandibulasının alt kenarı yatay düzleme düzdür. Sığırın mandibulasında corpus mandibulanın ventral kenarı dış bükeydir. Bu hali ile bir kayığa benzer. Köpek mandibulasında corpus mandibulanın ventral kenarı dışbükeydir.

Dil Kemiği (Os Hyoideum)

Yassı yuvarlak, kemiksel parçalardan oluşur. Altçene kemiği ve gırtlak arasında yer alır. Baş iskeletinde diğer kemiklerle eklem yapmayan tek kemik budur. Kendisine bir sürü kas ve eklem bağı tutunur. Üç bölümden oluşur

- Basihyoidum
- Ceratohyoideum
- Thyrohyoideum

Okuma Parçası

KISSADAN HİSSE

Halinden yoksul olduğu anlaşılan bir adam, deniz kenarında oltayla balık tutuyordu. Tesadüfen oradan geçmekte olan ülkenin padişahı bu gariban adamla ilgilendi ve ona:

- Oltana ben burada iken ilk takılan şey ne olursa sana onun ağırlığınca altın vereceğim, dedi.

Biraz sonra oltaya takıla takıla ortası delik bir kemik takıldı. Hükümdar balıkçıya:

- Ne yapalım, şansın bu kadar, oltana ağır bir şey takılmadı, diyerek alıp sarayına götürdü.

Saraya varınca adamlarına, balıkçıya elindeki kemiğin ağırlığınca altın vermelerini emretti. Kemiği terazinin kefesine koydular, öbür kefesine de altın koymaya başladılar. Beş, on, yirmi, elli diyerek altınları koydular ama kemik yerinden oynamıyordu. Görünüşte dört beş altını zor tartar dedikleri halde, tahminlerin on misli üzerinde altın koydular kemik bana mısın demedi. Altını doldurmaya devam ettiler, terazinin kefesi doldu taştı ama kemik tarafı yerinden kımıldamıyordu Bunda bir sır olduğunu anladılar. Bir bilgeyi çağırıp bu sırrın ne olduğunu sordular. Bilge kemiği eline alıp şöyle bir baktıktan sonra şu açıklamada bulundu: "Bu kemik açgözlü bir insanın göz çukurudur. Siz bunu tartmak için bütün hazineyi koysanız yine yerinden oynamaz. Çünkü doymaz. Ama bir avuç toprak bunu doyurur." Nitekim bir avuç toprak alıp terazinin kefesine koydular ve kemik yukarı kalkıverdi.

https://www.turkiyegazetesi.com.tr/yazarlar/ahmet-demirbas/578441.aspx 03.05.2020 00:38

Sıra Sizde

Anatomi ve fizyoloji laboratuvarındaki kemikleri arkadaşınızın rastgele vermesini isteyiniz. Arkadaşınızın verdiği kemiğin adını ve hangi hayvana ait olduğunu ona söyleyiniz. Eğer söylediğiniz bilgiler doğru ise kemiğin anatomi modeli üzerindeki yerini gösteriniz. Bu etkinliği tüm kemikler üzerinde arkadaşınızla birlikte hepsi doğru olana kadar yapınız. Sınıfınızda veya anatomi ve fizyoloji laboratuvarında gruplara bölünerek bu etkinliği puanlayarak yapınız.

UYGULAMA FAALİYETİ 1

Kendi seçtiğiniz beş adet kemiğin hangi hayvana ait olduğuna dair farkları gösteren sunu hazırlayarak sınıfınızdaki arkadaşlarınızla paylaşınız.

Sunum Hazırlarken Aşağıdakileri Dikkate Alınız

- Sunumdaki resimler net görünür ve bilgiler doğru olmalıdır.
- Hayvan türlerine göre kemikler karşılaştırmalı açıklanır, kazanımını kapsamalıdır.
- Sunumda yazı, resim, tablo, grafik, video, şekil, fotoğraf vb. en az beş farklı materyal kullanılmalıdır.
- Sunumda Türkçe doğru kullanılmalı, dinleyicilerle göz teması kurulmalı, beden dili ve ses tonu doğru kullanılmalıdır.
- Sunum süresi 7 dakika aralığında olmalıdır.
- Sunumun değerlendirmesinde aşağıdaki puanlama anahtarı kullanılacaktır.

	4 puan	3 puan	2 puan	1 puan
İçerik	Sunulan bilgiler doğru ve konu ile ilgili tüm kapsamı içermektedir.	Sunulan bilgiler doğru ancak kapsam yeterli derecede yansıtılmamıştır.	Sunulan bilgilerde kısmen yanlışlıklar vardır.	Sunulan bilgilerde önemli ölçüde yanlışlıklar vardır.
Materyal	Sunum en az beş farklı materyal ile desteklenmiştir.	Sunum dört farklı materyal ile desteklenmiştir.	Sunum üç farklı materyal ile desteklenmiştir.	Sunum sadece yazılı materyalden oluşmaktadır.
Sunum Becerisi	Akıcı dil kullanıldı, göz teması kuruldu, ses tonu ve beden dili doğru kullanıldı.	Belirtilen özelliklerden üçü yerine getirildi.	Belirtilen özelliklerden ikisi yerine getirildi.	Belirtilen özelliklerden biri yerine getirildi.
Zaman Yönetimi	Verilen süre içinde sunuyu tamamladı.	Verilen süreye +/- 2 dakika uymadı.	Verilen süreye +/- 3 dakika uymadı.	Verilen süreye +/- 4 dakika uymadı.

1.2. EKLEMLER

http://kitap.eba.gov.tr/KodSor.php?KOD=24488

1.2.1. Eklemi Oluşturan Yapılar

Eklemler (articulatio, artikulasyo) iskelet sistemini oluşturan kemiklerden en az iki veya daha fazla kemiğin bir araya gelmesiyle oluşan ve kemikler arasında fonksiyonel bağlantıyı sağlayan anatomik yapılardır. Kemikler hareketli veya hareketsiz olarak birbirine bağlanmışlardır.

Dijital Medya Kaynağına Ulaşın

1.2.2. Eklem Çeşitleri ve Özelikleri

Kemikler birbirleri ile hareketsiz, az hareketli veya tam hareketli olarak birleşirler.

Sadece iki kemik arasında şekillenen ekleme basit eklem (articulatio simplex) denir. Örnek olarak articulatio humeri verilebilir. Eklemi oluşturan kemik sayısı üç ya da daha fazla ise bileşik eklem (articulatio composita) olarak tanımlanır. Örnek: Articulatio cubiti.

İskelet kemiklerinin birbirleri ile hareket edecek şekilde bağlanmaları şu şekillerde olur:

- Bağ doku [Syndesmosis (sindesmozis)]: İki veya daha fazla kemiğin bağ doku aracılığı ile birbirlerine bağlanmasıdır.
- Kıkırdak [synchondrosis (sinkondrozis)]: Kemikler birbirine kıkırdak ile bağlanır. Örnek: symphysis pelvis
- Kaslar [synsarcosis (sinsarkozis)]: Hareket özelliği oldukça yüksek olan bağlantı şekli kaslar aracılığıyla yapılır. Ön bacakların gövdeye bağlanması örnek verilebilir.
- Eklem [diarthrosis (diyartrozis)]: İskelet kemiklerinin harekete elverişli eklemlerle birbirlerine bağlanmasıdır. Oynar eklemdir. Diğer eklemlerden ayıran en önemli özellik eklem kapsülüdür.

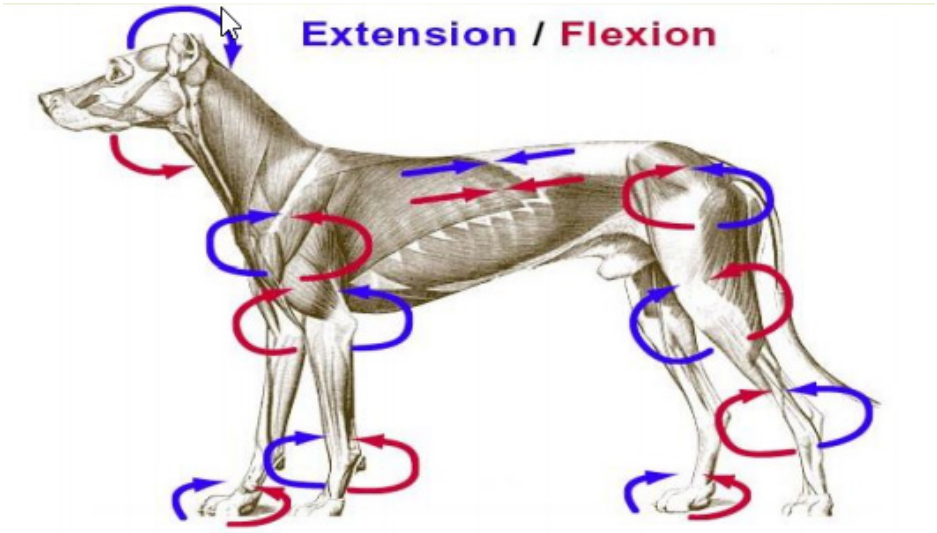

Görsel 1.29
Eklem hareketleri

Hareketsiz Birleşmeler (Synarthrosis, Sinartrozis)

Bu tür bağlantılar daha çok kafatası kemiklerinde görülür. Hareketsiz eklem ya da oynamaz eklemlerdir. Eklem boşluğu ve eklem kapsülü yoktur. Eklemi oluşturan kemikler birbirlerine fibröz bir doku aracılığıyla bağlandıkları için bu eklemlere "fibröz eklemler" de denir.

Az Hareketli ya da Yarı Oynar Eklemler (Amphiartrosis)

Eklemin oluşumuna katılan eklem yüzleri arasında kıkırdak doku vardır. Bu eklemlere "kartilaginöz eklemler" adı da verilir. Bu tip eklemlere göğüs kemiği (sternum) ve omurlar arası eklem örnek verilebilir.

Evcil memeli hayvanlarda ön bacakların gövdeye bağlanışı kaslar aracılığı ile olur. Bu eklem tipine synsarcosis denir.

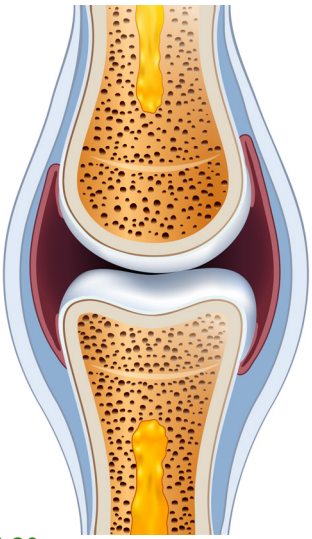

Görsel 1.30
Synovial bir eklemin anatomik yapısı

Tam Hareketli ya da Oynar Eklemler (Diarthrosis)

Vücuttaki eklemlerin büyük bir bölümünü oluşturan tam hareketli eklemlerdir. Oynar eklemi oluşturan kemik yüzleri arasında boşluk bulunur ve bu boşlukta synovia adı verilen sıvı vardır. Bu eklemlere "synovial eklemler" de denir.

Eklem çıkıntısına şekil yönünden uygun bir eklem çukurluğu bulunmadığı durumlarda eklem yüzlerinin birbirine uyumunu sağlamak için araya giren fibröz kıkırdak özelliğinde meniscus articularis adı verilen bir yapı bulunur. Bu yapıya diz ekleminde rastlanır.

Sadece iki kemik arasında oluşan eklemlere basit eklem denir. Örneğin, articulatio humeri (omuz eklemi), scapula (kürek kemiği) ile humerus (kol kemiği) arasındaki basit bir eklemdir.

İkiden fazla sayıdaki kemikler arasında oluşan eklemlere de bileşik eklem denir. Articulationes genus; femur, tibia ve patella kemiklerinin katılımıyla şekillenmiş bileşik eklemdir.

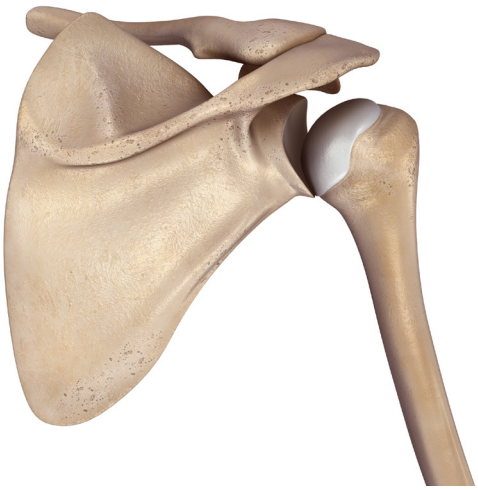

Görsel 1.31
Articulatio humeri

Düz Eklemler (Articulatio Plana)

Eklem yüzleri düzdür. Sınırlı kayma hareketi yapabilirler. Os ilium ile sacrum arasındaki articulatio sacroiliaca bu özelliği gösteren bir eklemdir.

Articulatio Spheroidea

Eklem yüzlerinden biri küre şeklinde yuvarlak, diğeri bu küreyi içine alacak şekilde çukurdur. Yanal bağlar olmadığı için hemen hemen tüm hareketleri yapabilir. Articulatio humeri (omuz eklemi) ve articulatio coxae (kalça eklemi) sferoid tip eklemlerdir.

Articulatio Ellipsoidea (Condylaris)

Eklem çıkıntısının şekli elips şeklindedir. Articulatio atlantooccipitalis bu eklem tipine örnektir.

Ginglymus

Eklem yüzlerinden biri yarım silindir ya da makara, diğeri bu makarayı içine alacak şekildedir. Çok kuvvetli yan bağlara sahiptir. Articulatio cubiti (dirsek eklemi) ginglymus ekleme güzel bir örnektir.

Eklem çıkıntısının şekline göre ginglymus olmasına karşın eklem çıkıntısını tam olarak içine almayan eklem çukurluğunun olmadığı Articulatio femorotibialiste olduğu gibi durumlar da vardır. Bu durumda eklem yüzleri arasına bir eklem çukurluğu oluşturmak üzere ara kıkırdak, meniskus girmiştir.

Articulatio Trochoidea

Bu eklemde, eklem çıkıntısı dingil ya da mil tarzında uzamıştır. Eklem çukurluğu buna uyacak yapı ve şekildedir. Birinci boyun omuru atlas ile aksisin dens denilen çıkıntısı arasındaki eklem (articulatio atlantoaxialis) bu ekleme örnektir.

Articulatio Sellaris

Bu eklem tipinde eklem çıkıntısı vücudun uzun eksenine göre transversal olarak bulunur. Orta kısmı at eyeri biçiminde çukurlaşmış bir silindir şeklindedir. Atriculatio interphalangea proximalis ve articulatio einterphalangea distalis buna örnektir.

1.2.3. Eklem Hareketleri

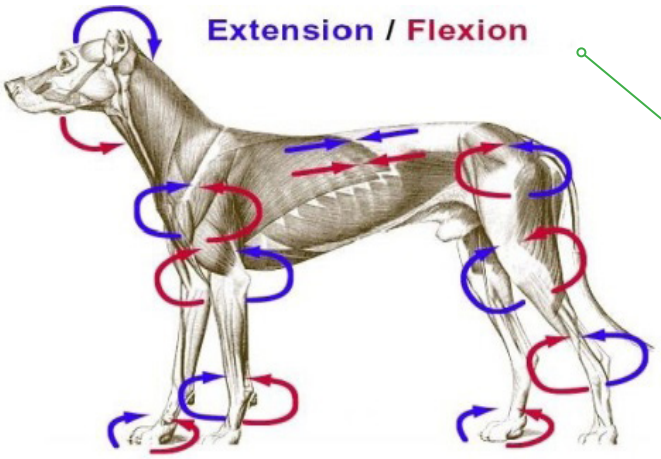

Extension / Flexion:

Extend (gerilme hareketi): İki kemik arasındaki eklem açısının artması

Flex (bükülme hareketi): İki kemik arasındaki eklem açısının azalması

Görsel 1.32: Eklem hareketleri extension / flexion

Abduction / Adduction:

Abduct (bacakların vücuttan uzaklaşması)

Adduct (bacakların vücuda doğru yaklaşması)

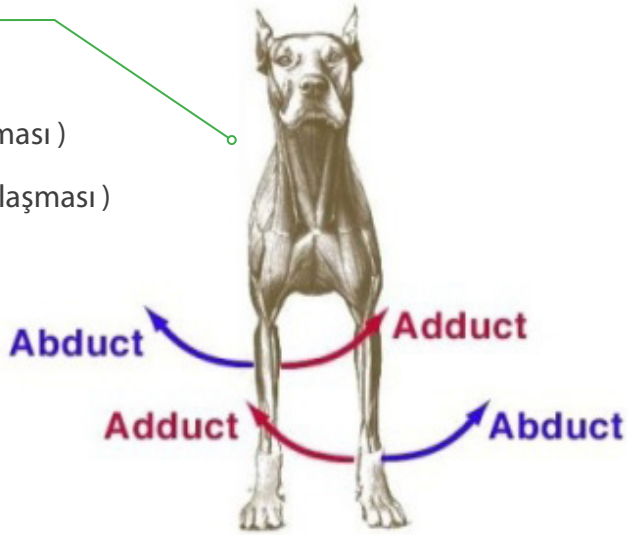

Görsel 1.33
Eklem hareketleri abduction / adduction

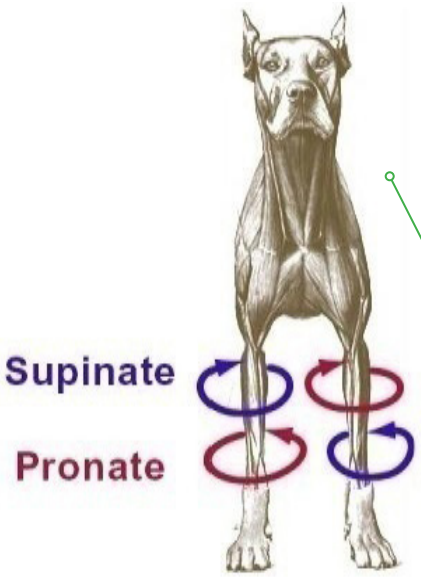

Supination / Pronation:

Supinate (el sırtı caudale bakacak şekilde dönme hareketi)

Pronate (el sırtı craniale bakacak şekilde dönme hareketi)

Görsel 1.34
Eklem hareketleri supination / pronation

Okuma Parçası

PARMAK EKLEMLERİMİZE BASTIRDIĞIMIZDA NEDEN SES ÇIKAR?

Dr. Tuba Sarıgül 27/06/2016 - 14:34

Vücudumuzdaki oynar eklemlerden ortaya çıkış sebepleri farklı olan sesler gelebilir. Bu sesler arasında en aşina olduğumuz sesin parmak eklemlerinden gelen çıtlama sesi olduğunu söyleyebiliriz.

Genellikle parmak eklemlerine bastırıldığında ortaya çıkan sesin tekrar oluşabilmesi için belli bir zaman geçmesi gerekir. Bazı insanların alışkanlık haline getirdiği bu durumun neden ortaya çıktığıyla ilgili çeşitli görüşler var.

Oynar eklemler, vücudumuzdaki en yaygın eklem türüdür. Vücudun hareket kabiliyeti en yüksek bölümlerinde (omuzlarda, dirseklerde, bileklerde, boyunda parmaklarda) yer alırlar. Oynar eklemlerin boşluklarında kemiklerin aşınmasını önleyen eklem sıvısı bulunur. Bu bölgelere bir kuvvet uygulandığında eklem yüzeyleri başlangıçta birbirlerinden uzaklaşmamak için direnç gösterir. Belli bir noktadan sonra ise aniden birbirlerinden ayrılırlar. Bu sırada eklem sıvısı içinde baloncuk olarak da tanımlanan boşluklar oluşabilir. Uygulanan kuvvetin etkisiyle eklem yüzeyleri birbirinden ayrılırken eklem sıvısının içindeki basınç düşmeye başlar. Bu durum eklem sıvısı içinde çözünmüş gazların açığa çıkarak baloncuklar oluşturmasına neden olur. Yakın zamana kadar bu süreçte duyulan çıtlama sesinin bu baloncukların içe doğru çökmesi sonucu ortaya çıktığı düşünülüyordu.

Sonuçları *Plos One* dergisi'nde yayımlanan araştırmada ise bilim insanları, çıtlama sesinin baloncukların içe doğru çökmesi sonucu değil; baloncukların oluşumu sırasında ortaya çıktığını belirledi.

https://bilimgenc.tubitak.gov.tr/makale/parmak-eklemlerimize-bastirdigimizda-neden-ses-cikar

UYGULAMA FAALİYETİ 2

- Etrafınızda gördüğünüz hayvanların eklemlerini ve eklem hareketlerini inceleyiniz.
- Mezbahada kesilmiş hayvanların eklemlerini ve yapısını, eklem sıvısını inceleyiniz.
- Eklem çeşitlerini ve yapısını gösteren bir sunum hazırlayınız.

Sunumu Aşağıdakileri Dikkate Alarak Hazırlayınız

- Sunumdaki bilgiler doğru ve resimler net görünür olmalıdır.
- Eklem türleri görsellerle desteklenerek açıklanmalıdır.
- Sunumda yazı, resim, tablo, grafik, video, şekil, fotoğraf vb. en az dört farklı materyal kullanılmalıdır.
- Sunumda Türkçe doğru kullanılmalı, dinleyicilerle göz teması kurulmalı, beden dili ve ses tonu doğru kullanılmalıdır.
- Sunum süresi 7 dakika aralığında olmalıdır.
- Sunumun değerlendirmesinde aşağıdaki puanlama anahtarı kullanılacaktır.

	4 puan	3 puan	2 puan	1 puan
İçerik	Sunulan bilgiler doğru ve konu ile ilgili tüm kapsamı içermektedir.	Sunulan bilgiler doğru ancak kapsam yeterli derecede yansıtılmamıştır.	Sunulan bilgilerde kısmen yanlışlıklar vardır.	Sunulan bilgilerde önemli ölçüde yanlışlıklar vardır.
Materyal	Sunum en az beş farklı materyal ile desteklenmiştir.	Sunum dört farklı materyal ile desteklenmiştir.	Sunum üç farklı materyal ile desteklenmiştir.	Sunum sadece yazılı materyalden oluşmaktadır.
Sunum Becerisi	Akıcı dil kullanıldı, göz teması kurulduu, ses tonu ve beden dili doğru kullanıldı.	Belirtilen özelliklerden üçü yerine getirildi.	Belirtilen özelliklerden ikisi yerine getirildi.	Belirtilen özelliklerden biri yerine getirildi.
Zaman Yönetimi	Verilen süre içinde sunuyu tamamladı.	Verilen süreye +/- 2 dakika uymadı.	Verilen süreye +/- 3 dakika uymadı.	Verilen süreye +/- 4 dakika uymadı.

1.3. KAS SİSTEMİ

1.3.1. Kas ve Fizjolojisi

İskeletin hareket etmesini sağlayan anatomik oluşumlara kas Latincede musculi (muskuli), tek bir kasa da musculus (muskulus) adı verilir. Kaslar, kemik sisteminin üzerini kaplayarak tutundukları anatomik oluşumları hareket ettirirler. Bu işlemi yaparken geçici olarak uzayıp kısalabilirler. Kaslar hareketin aktif organıdırlar. Kaslar bulundukları organı hareket ettirirken daima çekme şeklinde yaparlar. İtme şeklinde hareket yoktur. Kasları oluşturan hücrelerde görevsel ve yapısal yönde önemli farklılıklar vardır. Kaslar hareketin aktif organlarıdır. Elastik yapıya sahiptirler. Canlıya karakteristik görünümünü verirler.

Hayvan veya insan vücudundaki kaslar kimyasal enerjiyi mekanik enerjiye dönüştürür. Bu kas hareketlerini yapabilmek için ATP'ye ihtiyaç duyarlar. Ölüm anında kas katılılığı ve sertliği ATP eksikliğinden kaynaklanmakta olup rigor mortis adını almaktadır. Kuvvet oluşumu için kimyasal enerjiyi kullanma olayı en mükemmel şekline kaslarda ulaşmıştır. Kas hücreleri (kas teli) bir zar (membran) tarafından kuşatılmıştır. Buna sarkolemma (sarko, kas) denir. Kas hücresinde sitoplâzma sarkoplazma adını almıştır. Kas hücresi sarkoplazma'sında diğer hücrelerde bulunmayan ve bol miktarda oksijen depo etme yeteneğine sahip olan myoglobin adı verilen bir protein bulunur. Myoglobin oksijene hemoglobinden daha fazla duyarlıdır. Myoglobinde depo edilen oksijen mitokondriler tarafından aerobik olarak metabolizmada kullanılır. Uzun süre kasılma yeteneği gösteren kas hücresinde myoglobin miktarı ve mitokondri sayısı fazladır.

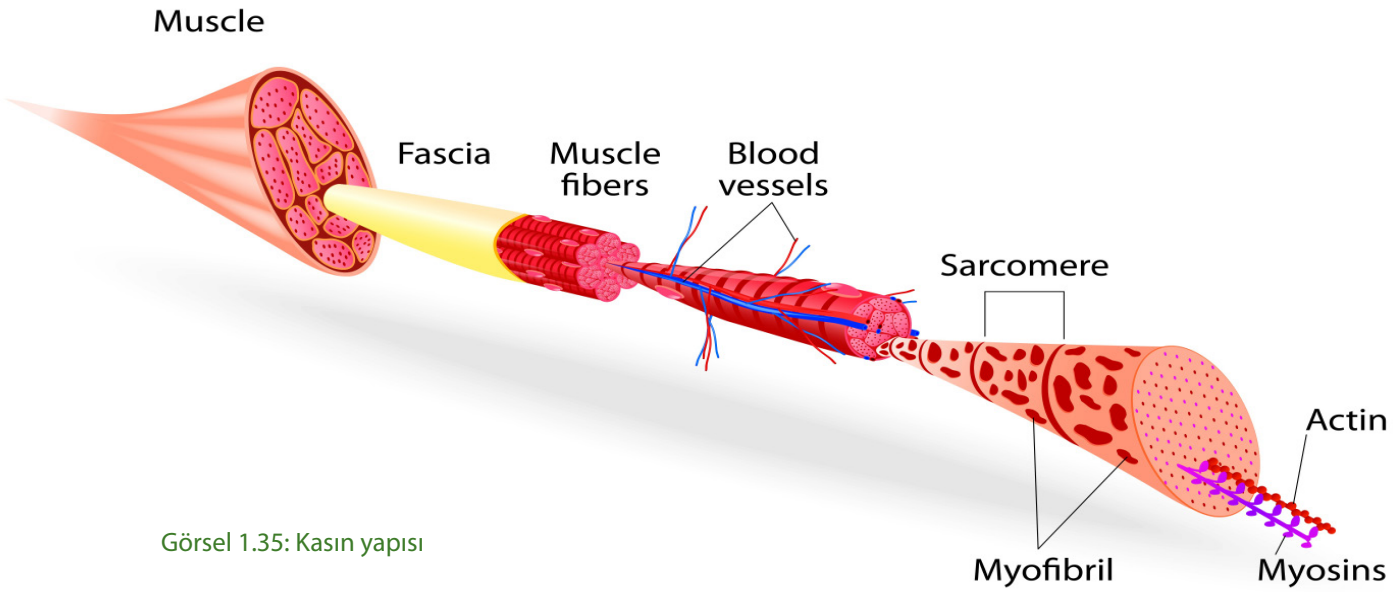

Görsel 1.35: Kasın yapısı

1.3.2. Kas Çeşitleri

Hayvan vücudunda bulunan kaslar fonksiyonları bakımından üç ana grupta incelenir

- İskelet kası
- Kalp kası
- Düz kas

Bu kas tiplerinin tümünde ATP hidrolizi ile açığa çıkan enerji mekanik enerjiye çevrilir. Düz kasta kas iplikleri düzensiz dağılım gösterirken iskelet ve kalp kasında düzenlidir ve enine çizgilenme gösterir. Düz kas istemsiz çalışır (Otonom sistem kontrol eder). İskelet kası istemlidir. (Beyin omurilik tarafından kontrol edilir). Kalp kası atım sayısı ve gücü otonom sistemle kontrol edilir, devamlı çalışır. Üç kas tipi arasında belirgin farklılıklar olmasına rağmen üçünde de güç oluşturma mekanizması benzerdir. Her üç kas tipinin de paylaştığı bazı fonksiyonel özellikler şunlardır:

- Elastikiyet: Uzar ve ilk uzunluğuna geri döner.
- Uyarılabilirlik: Uyarana cevap verir.
- Kontraktilite: Kasılıp kısalabilir.

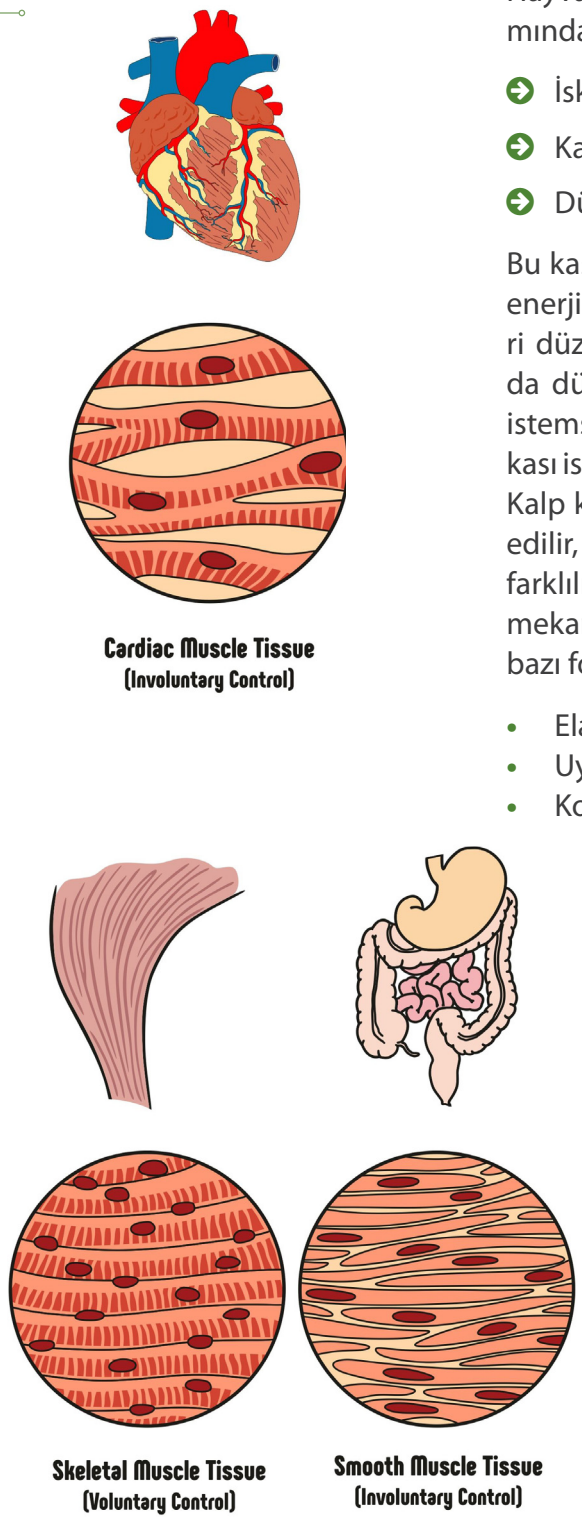

Görsel 1.36: Kas dokuları

Kaslar şekillerine göre de şu şekilde isimlendirilirler:

- Uzun Kaslar (musculus longus)
- Geniş Kaslar (musculus vastus)
- Büzücü Kaslar (musculus sphinter)
- Kalın Kas (musculus crassus)
- Halkamsı Kas (musculus anulare)
- Dişli Kas (musculus serratus)

İskelet Kasları

Uzun silindirik kas tellerinden (kas hücrelerinden) yapılmıştır. İskelet kası merkezi sinir sistemi kontrolünde işlev yapar. Bu nedenle isteğe bağlı olarak görev yaparlar ve istemli kaslar olarak da adlandırılırlar. İskelet kasları genellikle iki kemik arasında gerilmişlerdir. Kasılmaları ile tutundukları yeri vücut

kesimlerine karşı harekete geçirdikleri için vücudun yer değiştirmesini sağlarlar. Vücutta iskelet kası hacim olarak en fazla olan kastır. Memelilerde toplam beden ağırlığının yaklaşık %40'ı iskelet kaslarından, %5-10 kadarı da kalp kası ve düz kaslardan oluşur. İskelet kasına aynı zamanda çizgili kas da denir. Nedeni ise ışık mikroskobunda incelendiğinde çizgili bir görünümde olmasıdır.

Kalp Kası

Kalp kasında kas lifleri enine çizgilenme gösterdiği için iskelet kasına benzer fakat istemli olmayan ritmik kasılması nedeniyle de düz kaslara benzerler. Kalp kasının diğer bir özelliği kas tellerinin yan kollar aracılığı ile birbirlerine bağlanarak ağ oluşturmasıdır.

Düz Kaslar

Düz kas hücrelerinden meydana gelmiştir. İçi boş organların ve damarların duvarında bulunurlar. Bu nedenle organ kası diye de isimlendirilmektedirler. Düz kasların çalışması istemsiz olarak oluşur. Düz kaslarda kasılma ve gevşeme iskelet kaslarına oranla daha yavaştır.

1.3.3. Kasların Sınıflandırılması

http://kitap.eba.gov.tr/KodSor.php?KOD=24489

Kasları bulundukları bölgeye göre sınıflandırma yapabiliriz.

Dijital Medya Kaynağına Ulaşın

Baş Kasları (Musculus Capitis)

- **M. rectus capitis ventralis**: Atlanto occipital eklemin altında bulunan kısa bir kastır. Başın bükücü kasıdır.
- **M. rectus capitis dorsalis major**: Axisten başlar protuberantia occipitalis externada son bulur. Başın arkaya eğilmesinde görev alır.
- **M. orbicularis oris**: Görevi dudakların kapatıcısı, dudak bezlerinin sıkıcısıdır. Bu kas liflerinin istikameti daireseldir.
- **M. zygomaticus**: Arcus zygomaticus ve crista facialis üzerinden başlar. Ağız açısı yakınında son bulur. Ağız açısını yukarı ve geri çeker.
- **M. caninus**: Kalın bir kastır. Crista facialisin ön ucundan başlar. Burun kanadının yanlarında son bulur. Burun kanadını ve üst dudağı yana ve aşağı çeker.
- **M. depressor labii inferioris**: Köpekte bulunmaz diğer hayvanlarda uzun bir kastır. Mandibuladan başlar. Alt dudağın kas yapısında ve derisinde son bulur. Alt dudağı aşağıya çeker.
- **Çiğneme Kası (m. masseter):** Bu kas alt çene kemiğinin dış yüzündeki çukurluğu doldurur. M. masseter mandibulayı yukarı kaldırarak çeneyi kapatır.

Boyun Kasları (Musculi Colli)

- **M. brachio cephalicus**: Humerusun alt kısmından başlayıp çiğneme kası bölgesine kadar giden yassı geniş ve bileşik bir kastır.
- **M. sterno mandibularis**: Birinci kaburgadan ve manibrium sterniden başlar. Angulus mandibulareye yapışarak sonlanır. Başın tespit edilmesi, çenenin açılma işlevinde rol alır.
- **M. sternomastoideus**: Manibrium sterniden başlar. Os temporalenin Processus mastoideus'un da sonlanır. Tek taraflı kasıldığında başı ve boynu kasıldığı tarafa eğer. İki taraflı kasıldığında baş ve boynu tespit eder.
- **M. trapezius**: Boyun ve cidago bölgesinin yan yüzünde derinin hemen altında yer alan üçgen şeklinde bir kastır. Scapulayı öne ve yukarı çeker. Musculus trapezius cervicalis kası kas içi enjeksiyon için tercih edilen kastır.
- **M. latissimus dorsi**: Göğüs bölgesinin yan kısmında üst tarafında yer alan üçgen tarzında geniş yassı bir kastır. Bu kas bacak sabit olduğunda gövdeyi ileri çeker. Gövde sabit olduğunda ön bacakları geri çeker.
- **M. serratus ventralis cervicis**: Boynun yan tarafında boyun omurlarının processus transversus'ları ile scapulanın ön iç açısı arasında yer alır. Yassı geniş ve kalın bir kastır. Scapula'nın komşu ucundan başlayarak ventral kenarına doğru birbirinden uzaklaşan düzenli dişçikler şekillendiren kas ipliklerinden oluşmuştur. Bu kas, Ön bacakları gövdeye bağlar. Musculus serratus cervicis kas içi enjeksiyon için tercih edilen kastır.

Görsel 1.37: Sığırlarda anatomik olarak enjeksiyon yerleri

Göğüs Kasları (M. Thoracis)

Göğsün ventralinde yer alan sternum, humerus ve scapula arasında uzanan kaslardır.

- **M. pectoralis descendens**: Manibrium sterniden başlayarak humerusa yapışır. Bacak sabit olduğunda thoraxı öne ve dış tarafa, bacak sabit olmadığında ise bacağı geriye çeker. Thoraxı iki bacak arasında aşağıya indirilmesine de katılır.
- **M. pectoralis profundus (m. pectoralis ascendens)**: Kalın bir kastır. Tek tırnaklılarda 4. cartilago costalis, ruminantlarda ve etçillerde 2. cartilago costalis'lerden başlayarak humerusun tuberculum minus'unda sonlanır.
- **M. serratus centralis thoracis:** Scapulanın caudal açısı ile göğüs duvarı arasında yer alır. Yelpaze şeklinde geniş yassı bir kastır. Kenarı düzenli dişler şeklinde ayrılmıştır.
- **Diyafram Kasları,** hayvanlarda göğüs boşluğu ile karın boşluğunu birbirinden ayıran göğüs boşluğuna doğru kubbelenmiş kastan ve kirişten oluşmuş perdemsi bir oluşumdur. Kiriş kısmı üzerinde bazı önemli organ ve kan damarlarının geçmesini sağlayacak üç delik vardır. Aortun geçtiği hiatus aorta, yemek borusunun geçtiği hiatus oesophagus ve geri ana toplardamarın geçtiği foromen vena cava caudalis olarak isimlendirilir. Diyaframın ön yüzü konveks olup pleura ile örtülüdür, geri yüzünde konkav olup peritonla örtülüdür. Vazifesi doğum ve solunum olayına yardımcı olmaktır.

Karın Kasları (M. Abdominis)

Karın bölümü dıştan içe doğru;

a) deri,
b) deri altı bağ dokusu,
c) deri altı kas dokusu,
ç) sarı karın zarı şeklindedir.

Karın duvarının kassal temelini oluşturur. Yassı ve geniştirler. İpliklerin seyri birbirleriyle çaprazlaşacak şekilde üst üste tabakalar oluşturur. Dört adet karın kası vardır:

- M. rectus abdominus.
- M. oblicus abdominus externus.
- M. oblicus abdominus internus.
- M. transversus abdominis'tir.

Bu kaslardan M. rectus abdominus karnın central duvarında diğer üçü karnın yan duvarında yer alır.

Karın Kaslarının Görevleri: Önce karın duvarını oluşturmak ve karın iç organlarını taşımaya yardım etmektir. Bunun yanında, kasıldığı zaman soluk vermeye, ayrıca ürinasyona, doğum ve defakasyona da yardımcı olurlar.

Ön Bacak Kasları

Ön Bacak Yukarı Kasları

M. deltoideus spinae scapulae: Humerusun üst yarımı arasında uzanan bir kastır. M. subrasipinatus spina scapula tarafında yer alır. M.infraspinatus spina, scapula'nın arka tarafında yer alır.

M. biceps brachi: Humerusun ön ve kısmen iç tarafında yer alan uzun mekik şeklinde bir kastır. Equidelerde çok sağlamdır. Equidelerin uzun süre ayakta kalmalarına hatta bu pozisyonda istirahat etmesini imkân sağlar.

M. triceps brachi: Scapulanın arkasında scapula ile humerus arasında oluşan üçgen şeklindeki kısmı dolduran kastır.

Ön Bacak Kapayıcı Kasları

M. flexor carpi radialis: Antebrachiumun radial tarafında yer alan uzun bir kastır.

M. flexor carpi ulnaris: Antebrachiumun iç yüzünde yer alır.

M. flexor digitorum superficialis: Antebrachiumun arka tarafında yüzeysel olarak bulunur.

M. flexor digitorum profundus: Antebrachiumun arka yüzeyinde yer alır.

Arka Bacak Kasları

Dış Sağrı Kalça Kasları (m. glutei)

M. gluteus superficialis: İnce bir kastır. Carnivorlarda biraz daha kuvvetli olarak bulunurlar. Kalça ekleminin bükücüsü, bacağın öne geriye ve dışarıya doğru çekicisidir.

M. gluteus medius: M.gluteus superficialisin altında yer alır. Evcil hayvanlarda sağrının en geniş kısmını oluşturur.

Uyluğun Yan ve Arka Tarafındaki Kaslar

M. biceps femoris: Femurun arka ve dış yanı boyunca uzanan bir kastır. Derinin hemen altında yer alır.

M. semitendinosus: Uyluğun arka ve yan tarafında yer alır.

M. semimembranusus: Uyluğun arka ve iç tarafında yer alır.

Bilgi Kutusu

ÖNEMLİ UNUTMAYINIZ

Önemli damar ve sinir kollarının bulunmadığı boynun her iki tarafındaki musculus trapezius cervicalis, musculus serratus cervicis ile arka bacaklarda; musculus semimembranosus, musculus semitendinosus ve gluteal kaslar kas içi enjeksiyon için en uygun yerlerdir. Ayrıca ön bacaklarda musculus triceps brachiiye kas içi enjeksiyon yapılır. (Gluteal kaslar, kas içi enjeksiyonlar için bazı kaynaklarda önerilmemektedir.)

UYGULAMA FAALİYETİ 3

- Canlı veya maket hayvan üzerinde kas içi enjeksiyon yerlerini gösteriniz.
- Sığır, koyun, keçi , kedi, köpek ve at resimleri üzerinde kas içi enjeksiyonlarını gösteren görseller hazırlayınız.
- Mezbahada kesilmiş hayvanlardaki kaslar üzerinde enjeksiyon yerlerini inceleyiniz.
- Çeşitli hayvanlarda kas içi enjeksiyon yerlerini ve kasların isimlerini işaret eden görsel ağırlıklı bir sunum hazırlayınız.

Sunum hazırlarken aşağıdakileri dikkate alınız.

- Sunumdaki resimler net görünür ve bilgiler doğru olmalıdır.
- Kas içi enjeksiyon yerleri net gözükmelidir.
- Sunumda en az üç farklı hayvan türünün resmi (at, sığır, koyun, keçi, kedi köpek, manda vs.) kullanılmalıdır.
- Sunumda Türkçe doğru kullanılmalı, dinleyicilerle göz teması kurulmalı, beden dili ve ses tonu doğru kullanılmalı
- Sunum süresi 7 dakika aralığında olmalıdır.
- Sunumun değerlendirmesinde aşağıdaki puanlama anahtarı kullanılacaktır.

	4 puan	3 puan	2 puan	1 puan
İçerik	Sunulan bilgiler doğru ve konu ile ilgili tüm kapsamı içermektedir.	Sunulan bilgiler doğru ancak kapsam yeterli derecede yansıtılmamıştır.	Sunulan bilgilerde kısmen yanlışlıklar vardır.	Sunulan bilgilerde önemli ölçüde yanlışlıklar vardır.
Materyal	Sunum en az dört farklı materyal ile desteklenmiştir.	Sunum üç farklı materyal ile desteklenmiştir.	Sunum iki farklı materyal ile desteklenmiştir.	Sunum sadece yazılı materyalden oluşmaktadır.
Sunum Becerisi	Akıcı dil kullanıldı, göz teması kurulduu, ses tonu ve beden dili doğru kullanıldı.	Belirtilen özelliklerden üçü yerine getirildi.	Belirtilen özelliklerden ikisi yerine getirildi.	Belirtilen özelliklerden biri yerine getirildi.
Zaman Yönetimi	Verilen süre içinde sunuyu tamamladı.	Verilen süreye +/- 2 dakika uymadı.	Verilen süreye +/- 3 dakika uymadı.	Verilen süreye +/- 4 dakika uymadı.

http://kitap.eba.gov.tr/KodSor.php?KOD=24490

1.4. HAREKET VE TOPALLIK KONTROLÜ

Dijital Medya Kaynağına Ulaşın

Görsel 1.38
Düzgün ön bacak duruşunun önden görünüşü

1.4.1. Vücut Duruşları

Hayvanların gözle yapılan kontrollerinde duruşlarını bilmek önemlidir. Damızlık olarak seçilecek hayvanlarda seçim yaparken veya hayvanın genel kontrolünü yaparken bu bilgiler oldukça işimize yarayacaktır. Vücut duruşlarını ön bacak, arka bacak ve ayak duruşları olarak gruplandırabiliriz.

Ön Bacak Duruşlarının Önden Görünüşü

- Düzgün duruş
- Önleri açık ve geniş
- Öküz dizli
- Önleri kapalı veya dar
- (O) veya fıçı bacaklı
- Paytak bacaklı diye incelenir.

Düzgün Duruş

Omuz ekleminden indirilen düşey çizgi şekilde görüldüğü gibi bacağı ve tırnağı ortadan ikiye bölerek yere değer.

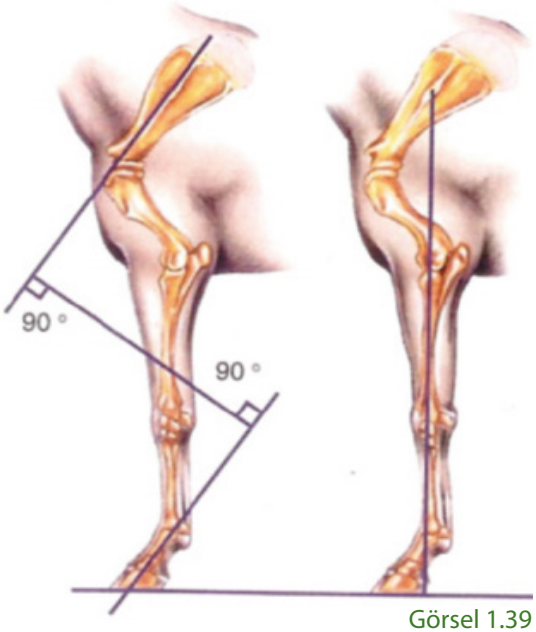

Görsel 1.39
Düzgün ön bacak duruşunun yandan görünüşü

Ön Bacak Duruşlarının Yandan Görünüşü

- Düzgün duruş
- Önleri ileri
- Çukur dizli
- Yatık bilekli
- Ayı ayaklı
- Önleri geri
- Bükük dizli
- Dik bilekli olarak incelenir.

Düzgün Duruş

Kürek kemiği ortasından indirilen düşey çizgi dirsek eklemi hizasından başlayarak topuk eklemine kadar bacağı ortasından ikiye böler. Yumuşak ökçelerin hemen arkasından yere değer. Böyle bacağın ayak ekseni, yer ile 45-50°lik bir açı meydana getirir.

Arka Bacak Duruşlarının Arkadan Görünümü

- Düzgün duruş
- Artları açık
- X bacaklı
- İt elli
- Artları kapalı ya da dar
- Fıçı ya da O bacaklı
- Paytak bacaklı diye incelenir.

Düzgün Duruş

Tuber ischiadicum'dan indirilen düşey çizgi tuber calcanei ve topuk eklemine değecek şekilde yumuşak ökçelerin tam ortası hizasında yere değer.

Art Bacak Duruşlarının Yandan Görünüşü

- Düzgün duruş
- Artları ileri
- Kılıç bacaklı
- Yatık bilekli
- Artları geri
- Dik bilekli diye incelenir.

Düzgün Duruş

Kalça ekleminden indirilen düşey çizgi tırnağı yandan iki eşit kısma bölerek yere değer yahut tuber ischiadiumdan indirilen çizgi tuber calcanei ve topuk eklemine değecek şekilde yumuşak ökçelerin biraz arkasında yere düşer.

Görsel 1.40
Düzgün art bacak duruşunun arkadan ve yandan görünüşü

Ayak Duruşları

Bacağın topuk ekleminden aşağı kalan kısmına ayak denir.

Düzgün Ayak Duruşu

Ayağa önden veya arkadan baktığımız vakit falanksların ortasından geçirildiği düşünülerek ayak ekseni, ayağı iki eşit kısma böler. Ayak ekseni yukarıdan aşağıya düz bir çizgi olarak uzanır.

Bozuk Ayak Duruşları

Düz olan ayak ekseninin yer ile meydana getirdiği açı 45 dereceden küçük olursa yatık bilekli veya sivri tırnaklı; 55 dereceden büyük olursa dik bilekli veya dik tırnaklı ayak duruşu adı verilir.

Ayak ekseninin corium coronarium hizasında arkaya doğru kırılarak öne doğru açılan bir açı oluşturduğu ayaklarda tırnağın ökçeleri çok kısa veya tırnağın ön kısmı çok uzundur. Yani yatık veya sivri bir tırnaktır. Ayak ekseninin düz yer ile meydana getirdiği açı ise 45 dereceden küçüktür. Böyle bir ayakta tırnak yatıktır.

Ayak ekseninin corium coronarium hizasında öne doğru kırılarak arkaya doğru açılan bir açı oluşturduğu ayaklarda tırnağın ökçeleri çok yüksek yahut ön kısmı çok kısadır. Ayak ekseninin düz yer ile meydana getirdiği açı ise 50 dereceden daha büyüktür. Burada ise ayak ekseni corium coronarium hizasında öne doğru fazla kırılarak arkaya doğru açılan bir açı oluşturmuştur. Burada tırnak çok diktir.

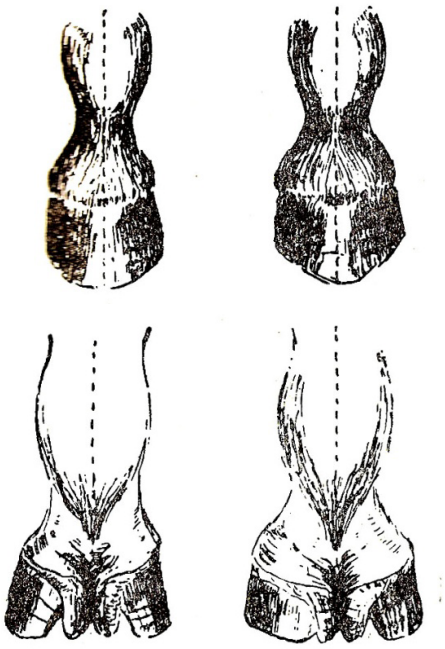

Görsel 1.41
Düzgün ayak duruşunun
önden ve arkadan görünümü

Görsel 1.42
Düzgün normal ayak ve
bukağılık ekseni

UYGULAMA FAALİYETİ 4

- Çevrenizde gördüğünüz hayvanların önden, yandan ve arkadan duruşlarını inceleyiniz
- Vücut duruşlarından bozuk duruş şekillerini araştırarak etrafınızdaki hayvanlardan bozuk duruş gösteren hayvanların resimlerini çekiniz.
- Bozuk duruş şekillerini gösteren resimlerden sunu yaparak sınıfınızda arkadaşlarınız ile paylaşınız.

Hayvanların resimlerini çekerken ve çalışmanızı hazırlarken aşağıdakilere hususlara dikkat ediniz.

- Çektiğiniz resimlerde mümkünse sadece hayvanın gözükmesine dikkat ediniz.
- Hayvanın tahmini yaşını hayvan sahibine sorarak not alınız.
- Hayvanın barınma ortamını hayvan sahibine sorunuz. Cevabını not alınız.
- Size göre hayvanın bozuk duruşu hangi tiptir? Fikirlerinizi sınıfta arkadaşlarınızla paylaşınız.
- Hazırladığınız sunuyu sınıfınız ile paylaşınız.
- Sununuzun 5 dakikayı geçmemesine dikkat ediniz.

	4 puan	3 puan	2 puan	1 puan
İçerik	Sunulan bilgiler doğru ve konu ile ilgili tüm kapsamı içermektedir.	Sunulan bilgiler doğru ancak kapsam yeterli derecede yansıtılmamıştır.	Sunulan bilgilerde kısmen yanlışlıklar vardır.	Sunulan bilgilerde önemli ölçüde yanlışlıklar vardır.
Materyal	Çalışmada en az üç görsel kullanılmıştır.	Çalışmada en az iki görsel kullanılmıştır.	Çalışmada en az bir görsel kullanılmıştır.	Sunu sadece yazılı materyalden oluşmaktadır.
Sunum Becerisi	Sunu planlamasında resimler ve yazılar etkili ve dengeli bir şekilde kullanılmıştır.	Sunu planlamasında resimler ve yazılar etkili ve dengeli bir şekilde kullanılmamıştır.	Yazılar etkili kullanılmamış ancak görseller dengeli kullanılmıştır.	Hem yazılar hem de görseller etkili ve dengeli kullanılmamıştır.
Zaman Yönetimi	5 dakikalık süreye dikkat edilmiştir.	Süre beş ila yedi dakika arasındadır.	Süre üç ila beş dakika arasındadır.	Süre üç dakikadan azdır.

1.4.2. Topallık ve Sınıflandırılması

Bacak dokularında meydana gelen hastalıklar sebebiyle yürüyüş düzeninin bozulmasına topallık denir. İş hayvanlarında topallık önemli bir yer tutar.

Bacakların topuk ekleminin altında kalan bölümü "ayak" diye adlandırılır. Sığırlar, doğal yaşam alanı olan çayır ve meralarda yetiştirildiğinde ayak sorunları yok denilecek kadar azdır. Ancak günümüzde yaşamlarının büyük kısmını kapalı mekanlarda beton zeminler üzerinde geçirmeye zorlanan ağır cüsseli, yüksek verimli kültür ırkı sığırlarda topallık ve ayak problemleri sıklıkla yaşanmaktadır. Ayak hastalıkları; damızlık niteliğini belirleyen et, süt ve döl verim kayıplarının yanı sıra, tedavi giderlerine, gıda ve çevre kirliliğine de ciddi oranda yol açmaktadır. Ayak hastalıklarında ortaya çıkan şiddetli ağrı beynin hipotalamus ve hipofiz sistemlerini bloke ederek, hayvanın bütün yaşam ve verim fonksiyonları altüst etmektedir. Bu nedenle erken teşhis ve zamanında yapılan ayak bakımları büyük önem arz etmektedir.

Topallıklar doku, yer, süre, derece ve durumlarına göre bölümlerine ayrılır :

- Doku Topallıkları
- Tendo Topallıkları
- Eklem Topallıkları
- Kas Topallıklarıdır.

Yerlerine göre:

- Yukarı Topallıklar
- Aşağı Topallıklar

Yukarı topallıklarda yumuşak arazide topallık artar, adımlar kısa olup dinlenme halinde tabanı ile yere basar. Aşağı topallıklarda sert zeminde topallık artar, hayvan tırnak ucu ile yere basar.

Süreye göre iki kısımda incelenir:

- Akut Topallık
- Kronik Topallık

Derecesine göre:

- Hafif
- Orta
- Şiddetli

Durumuna göre:

- Soğuk topallık
- Sıcak topallık

Soğuk topallıkta ilk harekette topallık fazla olur, yürüdükçe kaybolur. Sıcak topallıkta ise tam tersi olarak ilk harekette topallık görülmeyip hareket arttıkça topallık artar.

1.4.3. Topallığın Sebepleri

Ayağın yumuşak ve sert dokularında yaralanma, hasar, incinme ya da mikropların bulaşması veya tahrişine bağlı oluşan problemler ayak hastalığı olarak tanımlanır. Bunlar kabaca; boynuzsu tırnak, tırnağın boynuzsu tırnak içerisindeki canlı dokusunun, tırnak üzeri ve parmaklar arası deri hastalıkları, ayak bölgesindeki kiriş, kemik ve bağların hastalıkları olarak ayrılabilirler. Devamlı olarak ahırda barındırma, bağlı veya hareketsiz kalan hayvanlarda, asitli rasyonlarla besleme (melas, küspe, vb.), aşırı konsantre yemle besleme, ahır zeminin sürekli kirli ve ıslak olması (fazla dışkı ve idrar birikimi) gibi nedenler tırnağın yumuşamasını ve çabuk uzamasını sağlamaktadır. Tırnağın aşırı uzaması, kırılması, bozuk (deforme) tırnak yapılarının meydana gelmesi, vücut ağırlığının tırnağın taşınma yüzeylerine dengeli aktarılmasını kötü yönde etkilemekte ve bunun sonucunda tırnaktaki canlı doku hasar görmektedir. Bu hasara bağlı olarak topallık görülmektedir. Ülkemiz barınak koşulları, yetersiz ve kalitesiz kaba yem üretimi göz önünde bulundurulduğunda ayak hastalıklarının süt sığırcılığında büyük ekonomik kayıplara ve ciddi sağlık sorunlarına yol açtığı bilinmektedir.

Topallık sebepleri iki kısımda incelenir:

- **Hazırlayıcı Nedenler**

Duruş bozukluğu, çalıştırılan arazi, hizmetin ağırlığı, yaşlılık,hatalı hesaplanmış ve hazırlanmış rasyon, atlarda nal ve nallama hatalarıdır.

- **Yapıcı Sebepler**

Vurma, çarpma gibi travmatik sebeplerdir.

Topallığın Kontrolü

Topallığın kontrolünde hayvanın dinlenme halinde dururken veya hareket halindeki durumuna dikkat edilir. Hayvan yürütülerek topallamanın hangi ayakta olduğuna ve nereden kaynaklandığına bakılır. Küçükbaş hayvanlarda sürü kontrolünde ise topallayan hayvanların sürünün en arkasından geleceğini dikkate almak gerekir. Topallayan hayvan dinlenme halinde vücut ağırlığını hasta ayak üzerine vermekten çekinir. Topallık ön ayakta ise ön ayağını öne doğru uzatır. Vücut ağırlığını arkaya vererek arkaya doğru bir vaziyet alır.

Amerika Birleşik Devletleri'nde yapılan çalışmalarda bir inekte görülen ayak hastalığının işletmeye maliyetinin yaklaşık 480 $ olduğu ortaya konmuştur. Uzun süreli olgularda hastalığın şiddetine bağlı laktasyon sürecinde %20'lere varan et ve süt kayıpları oluşabilmektedir. Tüm hastalıklarda olduğu gibi ayak hastalıklarında da tedavi çok zor ve masraflıdır. Her zaman ve her koşulda en ucuz ve en etkili tedavinin, hastalıktan koruma olduğu unutulmamalıdır.

Bilgi Kutusu

KEMİKLERİNİZİN GÜÇLENMESİNE YARDIMCI OLACAK EN ÖNEMLİ BESİNLER

İlerleyen yaşlarda zayıflayan kemiklerimizi güçlendirmeye daha çok ihtiyaç duyarız. Kemiklerin güçlenmesindeki en önemli madde 'Kalsiyum'dur. Omega-3 ve kalsiyum açısından zengin besinleri tüketmek kemik sağlığı için çok önemlidir.

Yoğurt ve Peynir

Yoğurt ve peynirdeki kalsiyum miktarı sütten çok daha fazla orandadır. Yaklaşık olarak sütün 3 katı kadar kalsiyum içerirler. Bu yüzden kemikler için çok faydalı besinlerdir.

Sardalya Balığı

Hem birçok vitamini barındıran hem de yüksek miktarda kalsiyum içeren bir besindir. 3 adet sardalya balığının kuyruğu; bir bardak süte eşittir.

Soya Ürünleri

Soyanın her türlüsü de kalsiyum açısından zengindir. 100 gram soya içeren bir besin bile günlük kalsiyum ihtiyacınızı karşılayacak kadar kalsiyum içerir.

Süt

Kemikleri geliştiren kalsiyumu bolca barındıran bir besindir. 50 yaş üstü kişilerin alması gereken günlük kalsiyum miktarı, 1000 miligramdır. 50 yaş altı yetişkinler ise 1200 mg kalsiyum almalıdır. 35 miligram süt; 510 miligram kalsiyum içerir. Günlük beslenmemizde ve kalsiyum ihtiyacımızı karşılamada sütün önemi çok büyüktür.

Somon

Omega-3 ü bolca barındıran somon, kemiklerin gelişiminde ve sağlamlaşmasında oldukça büyük bir rol oynar. Sağlıklı kemikler için haftada 2 kez somon tüketmelisiniz.

Fasulye

Kalsiyum açısından oldukça zengin bir besindir. İçerdiği Omega-3 ile kemik sağlığını korur ve kemikleri güçlendirir.

ÖLÇME VE DEĞERLENDİRME

Aşağıdaki cümlelerin başında boş bırakılan kutuya, cümlelerde verilen bilgiler doğru ise D, yanlış ise Y yazınız.

	1. Cranial – başa doğru, caudal – kuyruğa doğru demektir.
	2. Proximal kol ve bacakta gövdeden uzağa doğru (aşağı) demektir.
	3. Anatomia topographica-anatomia regionalis, karşılaştırmalı veteriner anatomi demektir.
	4. Substantia spongiosa uzun kemiklerin iç kısmında kemik dokusundan yapılmış ancak ince kemik bölümlerinden oluşmuş kısımdır.
	5. Köpeğin atlasında kelebeğe benzer processus transversus vardır.
	6. Atın sırt omurlarının sayısı yirmi ikidir.
	7. Ön bacak kemiklerinin sıralaması os humerus, os scapula, ossa antebrachium, ossa carpi, ossa metecarpi ve ossa phalanx şeklindedir.
	8. Atın antebrachiumunda tuber olecrani çift çıkıntılıdır.
	9. Koyun antebrachiumunda ulna ve radius ayrı ayrı iki kemiktir.
	10. Os coxae (kalça kemiği) os ilium, os ischii ve os pubis'in acetebulum denilen bir çukurda bu üç kemiğin birbirleri ile birleşmesi ile oluşmuştur.
	11. Atta toplam 13 çift, sığırda ise 18 çift kaburga kemiği vardır.
	12. Altçene kemiğine maxilla denir.
	13. Mandibula üzerinde diş köklerinin yerleştiği çukurluğa alveoli dentalis denir.
	14. Eklemler, iskelet sistemini oluşturan kemiklerden en az iki kemiğin bir araya gelmesiyle oluşan ve kemikler arasında fonksiyonel bağlantıyı sağlayan anatomik yapılardır.
	15. Soğuk topallıkta ilk harekette görülen topallık fazla yürüdükçe artar.

2. ÖĞRENME BİRİMİ

HAYVANLARDA DERİ VE MUKOZA KONTROLÜ

https://www.eba.gov.tr/c?q=U40691_69e7e25d

KONULAR

Deri Kontrolü

Mukoza Kontrolü

TEMEL KAVRAMLAR

- Deri (Cutis)
- Kıl (pillus)
- Epidermis
- Pigmentasyon
- Mukoza
- Apse
- Hematom

Bu öğrenme biriminde;

- Derinin görevlerini,
- Derinin yapısını,
- Epidermal oluşumları,
- Derideki patolojik değişiklikleri,
- Anormal pigmentasyonu,
- Mukozanın yapısını,
- Görülebilen mukozaların yerlerini,
- Mukozalardaki patolojik değişiklikleri

öğreneceksiniz.

2. HAYVANLARDA DERİ VE MUKOZA KONTROLÜ

Hazırlık Çalışmaları

- Hayvanlarda derinin yapısı ile ilgili kaynak kitap, dergi ve internet sitelerini inceleyiniz
- Çevrenizdeki mezbahalara giderek hayvan derilerinin yapısal özelliklerini ve kalınlıkları arasındaki farkları inceleyiniz.
- Deri ile ilgili bulduğunuz bilgileri arkadaşlarınızla tartışınız.

2.1. HAYVANLARDA DERİ

Deri, göz dışında vücudun bütün dış yüzeyini örter. Vücudun en büyük organıdır. Cildin geçici yardımcıları olan dolaşım ve bağışıklık sistemlerinden gelen diğer hücre türleriyle birlikte vücudun en kompleks organıdır.

2.1.1. Derinin (Cutis) Görevleri

- Deri dokunma duyusunu oluşturur.
- Gaz alış verişi yaparak solunuma yardımcı olur.
- Deri, iç ve dış ortamlar arasında etkili iki yönlü bir bariyerdir.
- Zengin damar ağı sayesinde, kan basıncı değişimlerine yardımcı olur.
- Hareketlerin yapılması için yardımcı olur.
- Fiziksel, kimyasal, radyasyon ışınları ve patojenlere karşı savunma yapar.
- Kıl kürk oluşumu ve terleme yolu ile vücut ısı düzenlemesi yapar.
- Deri aynı zamanda güneş ışığının etkisiyle D vitamini sentezine yardım eder.
- Zehirli maddelerin terleme ile dışarı atılmasını sağlar.

2.1.2. Derinin Yapısı ve Katmanları

Epidermis, dermis ve subkutis (hipodermis) olmak üzere üç farklı katmandan oluşur: Epidermis, çok katlı yassı epitel dokudan oluşmuştur. Dermis, bağ doku elemanlarından oluşur. Hipodermis ise bağ doku bölümleriyle birbirinden ayrılmış ve lopçuklar halinde düzenlenmiş değişik miktardaki yağ dokudan oluşmaktadır.

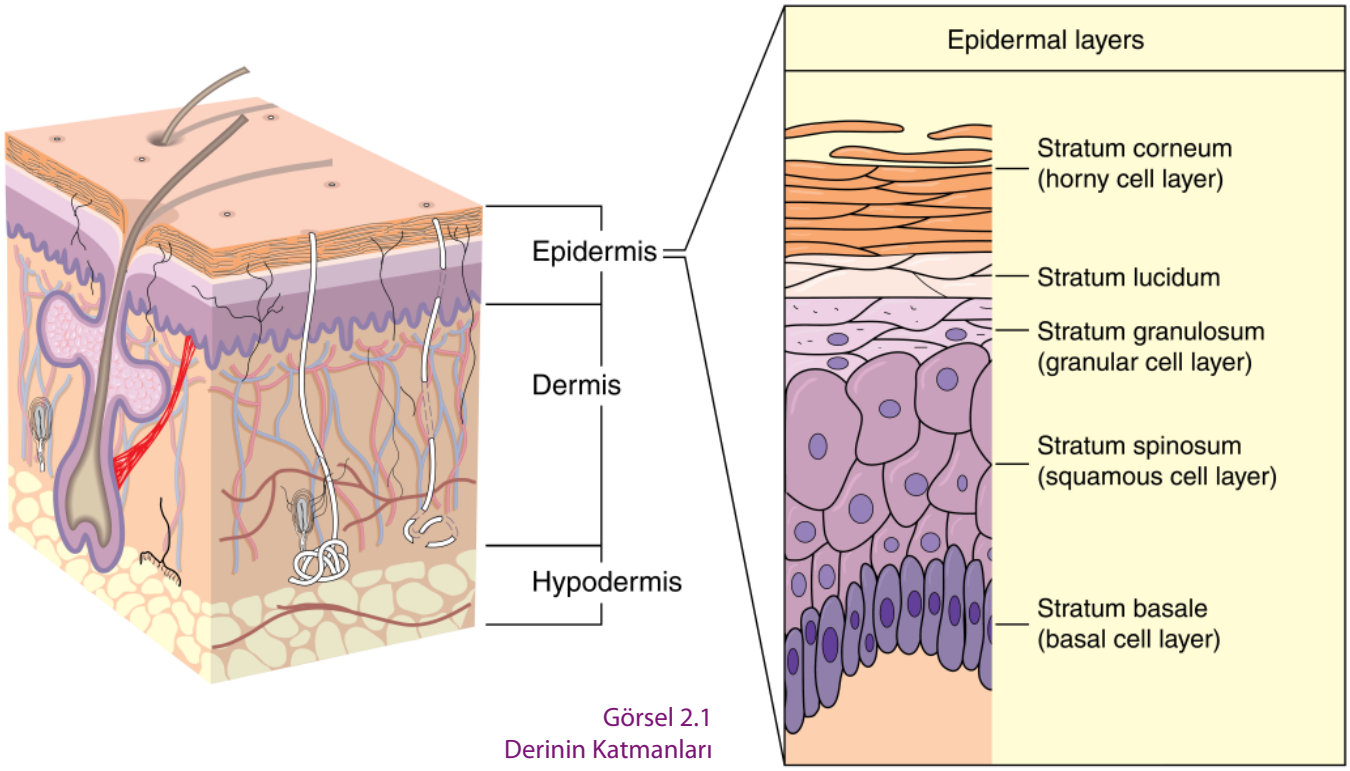

Görsel 2.1
Derinin Katmanları

Epidermis

Derinin en dışındaki tabakadır. Çok katlı yassı epitel hücrelerden oluşur. Kan damarı bulunmaz. Beslenmesini dermis tabakasının hücreleri arasından, diffüzyonla geçen doku sıvıları ile sağlar. Epidermis tabakasındaki langerhans hücreleri bağışıklık görevi yapar. Ayrıca hücreler arasında dokunma duyusu alan merkel hücreleri de yer alır. Üç tabakadan oluşmuştur (Görsel 2.1).

En üst tabakanın keratinleşme özelliği vardır ve zamanla en üst tabaka dökülür. En alttaki tabakadan yeni hücreler gelir. Bu süre yaklaşık 25-30 gün sürer. Hayvanın ırkına, yaşına, cinsiyetine göre bu devir değişiklik gösterir. En üst tabakanın keratinleşme özeliğinden dolayı sürüngenlerin derilerindeki pullar ile hayvanlarda bulunan kıl, tırnak ve boynuz oluşumunu sağlar.

Epidermis tabakasında pigmentasyon hücreleri mevcuttur bu hücreler canlının renk özelliği kazanmasını sağlar bu pigmentasyon hücrelerin eksikliğinde albino (doğuştan renk maddesi melanin eksikliği) oluşur.

Dermis

Epidermisin altındaki dermis tabakası derinin % 90'ını oluşturur. Bağ dokudan oluşmuş bir tabakadır. Alt deride sinir uçları, kıl kökleri, kan ve lenf damarları, ter ve yağ bezleri ile düz kaslar bulunur. Kalınlığı ise vücut bölgelerine göre değişir. Dermis tabakasında bolca kılcal damarlar ve sinir uçları (reseptörler) bulunur. Reseptörler aracılığı ile yumuşaklık, sertlik, şekil, ağrı, dokunum ve ısı gibi duyular alınır. Burada bulunan kılcal damarlar ise kan akışını azaltarak veya artırarak vücut ısısının düzenlenmesinde rol alır. Dermiste ayrıca ter bezleri, yağ bezleri ve kıl kökleri bulunur.

Hipodermis (Subkutis, Deri Altı Bağdokusu)

Görsel 2.2: Deri altı enjeksiyon

Dermis tabakasının altında bulunur. Hipodermis yapı olarak gevşek bağ doku ve bol yağ dokudan oluşur. Bu tabakada duyusal sinirler, yüzeysel ven ve arterler, lenf damarları ve mimik kasları bulunur. Yapısının gevşek bağ doku oluşu nedeniyle üzerindeki deri rahatça hareket ettirilebilir. Yağ dokusu ise vücut ısısının korunmasında etkilidir. Bu tabakadan deri altı enjeksiyon yapılır (Görsel 2.2).

2.1.3. Epidermal Oluşumlar

Deri; hayvanlarda ırk, tür, cinsiyet gibi faktörlere bağlı olarak farklılaşma gösterir. Deride boynuz, kıl, deri bezleri ve tırnak oluşumları şekillenir. Bu oluşumlara **epidermal oluşumlar** denir.

Kıl (Pilus)

Derinin epidermis tabakasının boynuzlaşarak oluşturduğu yapılardır. Kıl makroskobik olarak üç bölümden oluşur (Görsel 2.3).

- Kök (radix)
- Gövde
- Uç kısım (apex)

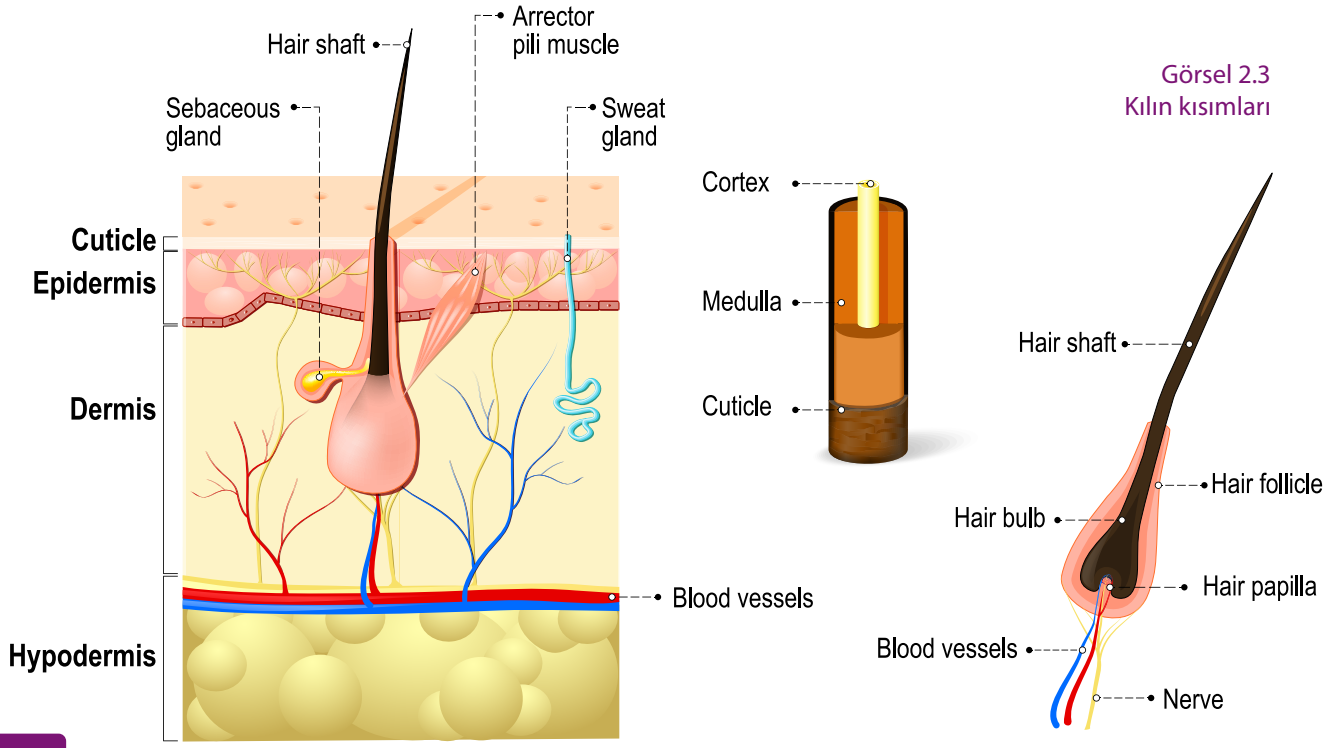

Görsel 2.3
Kılın kısımları

Kıllar evcil hayvanların tüm vücudunu örter. Kıllar bulunduğu bölgeye ve fonksiyonuna göre: örtü kılları, uzun kıllar ve dokunma kılları olarak üç gruba ayrılır. Hayvanların tüm vücudunu örten kıllar örtü (capilli) kıllarıdır. Kısa ve sert olan kıllara setae denir. Domuz için karakteristik olan vücut kılı bu gruptandır. Uzun kıllar vücudun belli bölgelerinde bulunur. Bunlara örnek olarak da keçinin sakalı, göz kirpikleri bazı canlıların ayaklarında metacarpusta bulunan kıllar gösterilebilir. Dokunma kılları (Pili tactiles), özellikle baş bölgesinde yer alan uzun, kalın ve kuvvetli kıllardır. Canlının çevreye uyum sağlamasına yardımcı olur.

Sıra Sizde

Derinin elastikiyetini kontrol etmek neden önemlidir? Arkadaşlarınızla grup araştırması yaparak sonuçları sınıfta açıklayınız.

Kıl Folikülü

Kıllar, kök kısımları ile epidermisin meydana getirmiş olduğu folikül adı verilen çukurluklar içerisine dik veya az çok yatık olarak yerleşmişlerdir. Kıl kökü folikül tabanında dermis tarafından meydana getirilmiş bir papilla üzerine oturmuştur. Parmak şeklindeki bu oluşum damardan ve sinir tellerinden zengindir.

Yağ bezleri bir kanal aracılığıyla salgılarını kıl folikülleri içerisine akıtır. Yağ bezlerinin salgıladığı yağ, kılları ve deriyi yağlayarak yumuşaklığını ve direncini artırır. Kılların dikleşmesini sağlayan düz kas telleri (musculus errector pili) göreve uygun bir açıyla kıl foliküllerine yapışır. Her folikül bir veya birkaç kıl teli taşıyabilir.

Deri Bezleri (Glandula Cutis, Gılandula Kutis)

Epidermisin değişime uğraması sonucu bir takım bezler meydana gelmiştir. Morfolojik olarak birbirlerine benzer olsalar da salgıladıkları madde bakımından farklılardır. Epitel dokuların bir araya gelerek oluşturdukları yapılardır. Salgı işlemine sekresyon denir. Salgıların niteliklerine göre yağ bezleri ve ter bezleri olarak isimlendirilir. Bir de özel bezler vardır.

Yağ Bezleri (Glandula sebaceae)

Alveolar biçimde ve lobüler görünüşlüdür. Genital organlar ve anüs civarındaki kıllı bölgede daha gelişmiştir. Her bezin bir kanalı vardır. Kanallar çoğunlukla kıl foliküllerine açılır. Vücut yüzeyine açılanlar da vardır. Sebum adı verilen bir salgıya sahiptir. Sebum deri ve kılların yağlayıcısıdır. Dudak, göz kapakları, glans penis ve praeputiumda olduğu gibi kılların bulunmadığı bazı bölgelerde de yağ bezlerine rastlanır. Meme başı, boynuz, pulvinus ungulae (yumuşak ökçeler), burun ve buradaki planumlarda yağ bezlerine rastlanmaz. Bu bezlerin salgısından çıkan koku özellikle seksüel devrede hayvanlar için önemli bir rol oynar.

Ter Bezi (Glandula sudoriferae)

Dış derinin mukozaya yakın olan kısmında, etçillerin tabanlarında, koyunda kuyruk altı bölgesinde, kedi ve domuzda meme başlarına yakın olan bölgelerde hem büyük hem de sayıca çok olarak bulundukları halde tırnakta, glans penis ve sığırda meme başında yoktur. Ter (sudor) üre, tuz ve diğer bazı maddeleri kapsayan asit karakterli bir sıvıdır. Bu sıvının deri üzerinden buharlaşmasıyla fazla ısının atılması sağlanır.

Özel Deri Bezleri

Bu bezler hayvan türlerine göre farklı bölgelerde ve farklı amaçlarla ortaya çıkmışlardır. Örnek olarak sığırlarda merme (planum nasolabiale) gösterilebilir. Sığırlarda bu bölgenin nemsiz olması hastalık göstergesi olarak kabul edilebilir. Koyunda medial göz açısı altındaki çukurlukta yer alan gll. sinus infraorbitales, (glandula kelimesinin kısaltması gll.) keçilerde boynuz kökünde bulunan gll. cornuales, koyunda parmak arası boşluğunda yer alan gll. sinus interdigitales, köpekte anüs bölgesinde gll. circumanales, evcil etçillerde aynı bölgedeki gll. paranales, koyunda inguinal bölgedeki gll. sinus inguinales bu tür bezlerdendir. Meme bezleri de (gl. mammaria) ter bezlerinin ayrı ve bağımsız biçimde gelişmesinden oluşmuştur.

Meme (Mamma) Süt Bezleri (Glandula Lactifera)

Meme, derinin epidermis kısmından oluşmuştur. Sayı ve bulundukları yer bakımından türler arasında değişiklik gösterir. Yerleşim bölgesi olarak da kedide torakoabdominal, köpek ve domuzda torakoinguinal olarak, ruminant ve equidelerde inguinal bölgede yer alır.

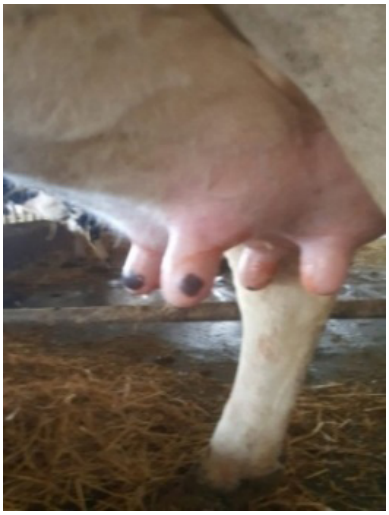

Görsel 2.4: İnekte meme

Memenin gelişmesi ergenliğe ve gebeliğe kadar geçen sürede yavaştır. Asıl gelişme gebelik döneminde hormonların salgılanması ile başlar ve süt sağım (laktasyon) dönemi bitinceye kadar devam eder. Süt verme dönemi bitince küçülmeye başlar. Meme, kompleks bir yapıdan oluşur. Meme kompleksi ise üç kısımda incelenir (Görsel 2.4). Bunlar:

- Meme gövdesi (Corpus mammae)
- Meme başı (Papilla mammae)
- Boşluk sistemi (Sinus lactiferi)

→ Meme Gövdesi (Corpus Mammae)

Meme dokusunun esas kısmını oluşturur. Salgı bezleri, bağ dokusu ve yağ dokusundan oluşur. Memeler hem dıştan hem de içten bağ dokusu ile ayrılır. Her meme aslında birbirinden bağımsızdır (Görsel 2.5).

→ Papilla Mammae

Her memede bulunur ve dışarı açılan kısımdır. Sivri ve silindir yapıdadır. Yapısı türlere göre farklılık gösterir. Her corpus mammae için bir papilla mammae bulunur.

→ Sinus Lactiferi (Boşluklu Sistem)

Meme içerisinde bulunan boşluklu sistem olup sütün depo edildiği yerdir. Corpus mammae içerisinden ve papilla mammae içerisinden geçer.

Görsel 2.5
Mastitisli bir memeye ait corpus mammae'nın iç yapısı

Tırnak (Organum Digitale)

Tırnak, derinin epitel dokusunun farklılaşarak boynuzumsu yapı oluşturması ile oluşur. Evcil hayvanların parmaklarının bitimindeki epitel dokunun fiziki etkenlere bağlı olarak şekil değiştirmesidir. Tırnaklar hayvanlar için önemli bir yapı teşkil etmektedir. Hayvanlar tırnak sayısına göre çift tırnaklılar (sığır, koyun, keçi) ve tek tırnaklılar (at, katır, eşek) olarak sınıflandırılmışlardır.

Görsel 2.6
Tırnağın cansız kısmı (Koyun tırnağı)

Çift tırnaklıların iki tırnak arasındaki bölge interdigital bölge olarak adlandırılır. Tırnak hastalılıklarının en çok görüldüğü bölgedir. Teşhis ve tedavi için önemlidir. Tırnak iki bölümde incelenir (Görsel 2.6).

- Cansız tırnak (capsula ungulae)
- Canlı tırnak (corium ungulae)

→ Cansız Tırnak (Capsula Ungulae)

Tırnağın en dıştaki cansız tabakasıdır. Damar ve sinir uçları bulunmaz. Tırnak, düzeltme ve kesme işlemlerinin yapıldığı bölümdür. Sert bir yapıdadır keratin bulunduğu için su ile yumuşama gösterir. Bu yumuşama düzeltme ve kesme işlemlerinin yapılmasını kolaylaştırır. Dışarıdan gelen darbelere karşı ayakkabı görevi üstlenir. Cansız tırnağın bölümleri şunlardır (Görsel 2.7):

Görsel 2.7
Tırnağın cansız kısmı (Sığır tırnağı)

Taban (solea ungulea): Tırnağın toprağa temas eden yüzeyini oluşturur. Tırnağın ön ve yan duvarlarıyla (paries ungulae) birleşme noktalarına taban kenarı (margo solearis) denir.

Görsel 2.8
Nal temizliği

- **Tırnak ön ve yan duvarları (paries ungulae):** Boynuzsu tırnağın ön ve yandan görülen kısmıdır.
- **Beyaz çizgi (linea alba):** Solae ungulae ile paries ungulaenın birleştiği kısımda 2 mm kalınlığında bulunur. Bu çizgi canlı dokuyla tırnak arasındaki sınırı oluşturur. Tırnağın uzayan bölümleri bu sınıra kadar kesilmelidir (Görsel 2.8).
- **Tırnak ökçesi (torus ungulae):** Yumuşak bir yapıya sahiptir. Bu durum yumuşak ökçeden (taban yastığı) ileri gelir. Vücut ağırlığının yer ile temasında ayağa gelebilecek darbelerin etkisini en aza indirir.

→ Canlı Tırnak (Corium Ungulae)

Tırnağın canlı kısmıdır damar ve sinir uçları mevcuttur. Tırnak kesimi, bu bölüme kadar yapılmalıdır.

Boynuz (Cornu)

Boynuz, derinin epidermis katmanının farklılaşması ile meydana gelen oluşumdur (Görsel 2.9). Os frontaledeki boynuz çıkıntısının (processus cornualis) üzerinde yer alır. Onun şekline uyan bir kalıp oluşturur ya da onun üzerine bir kılıf gibi geçer. Kıl ve bez bulunmaz. Hayvanın korunma organı olan cornunun şekil ve yapısı ırk ve türe göre değişiklik gösterir. Üç kısmı vardır. Bunlar: Basis cornus (radix cornus), corpus cornus ve apex cornustur.

Diğer Oluşumlar

Deri değişikliğe uğrayarak boynuzlaşır. Bu şekilde oluşan yapılar kestane, mahmuz ve kanatlıların gagalarıdır.

Görsel 2.9
Boynuz çeşitleri
ve koçta boynuz

Görsel 2.10
Dermatitli deri ve mantar

2.1.4. Derideki Patolojik Değişiklikler

Deride fiziksel, kimyasal, mikrobiyal, genetik, ışınsal, dengesiz beslenme ve bazı iç organ hastalıkları gibi faktörlere bağlı olarak patolojik oluşumlar (hastalıklı oluşumlar) şekillenir (Görsel 2.10, 11).

- **Nodül (küçük düğüm):** Deri altında çıkan iyi veya kötü olduğu bilinmeyen şişlik veya kitledir. Sınırlı ve yuvarlaktır.
- **Tümör (ur, neoplazma):** Hücrenin belirsiz bir şekilde sınırsız olarak çoğalması anlamına gelir. İlk türediği hücreye benzese de belirli bir hücre yapısı yoktur. Tümörler organizmada tek ya da yaygın olarak gözlenirler. Nodül şeklinde olan tümöral gelişmeler deride veya mukozalarda meydana gelebilir. Mantar şeklinde veya karnabahar şeklinde çıkıntılı olabilir. Tümörlerin kötü huylularına maling, iyi huylularına ise benign denir (Görsel 2.12).

Görsel 2.11
Deride nodül

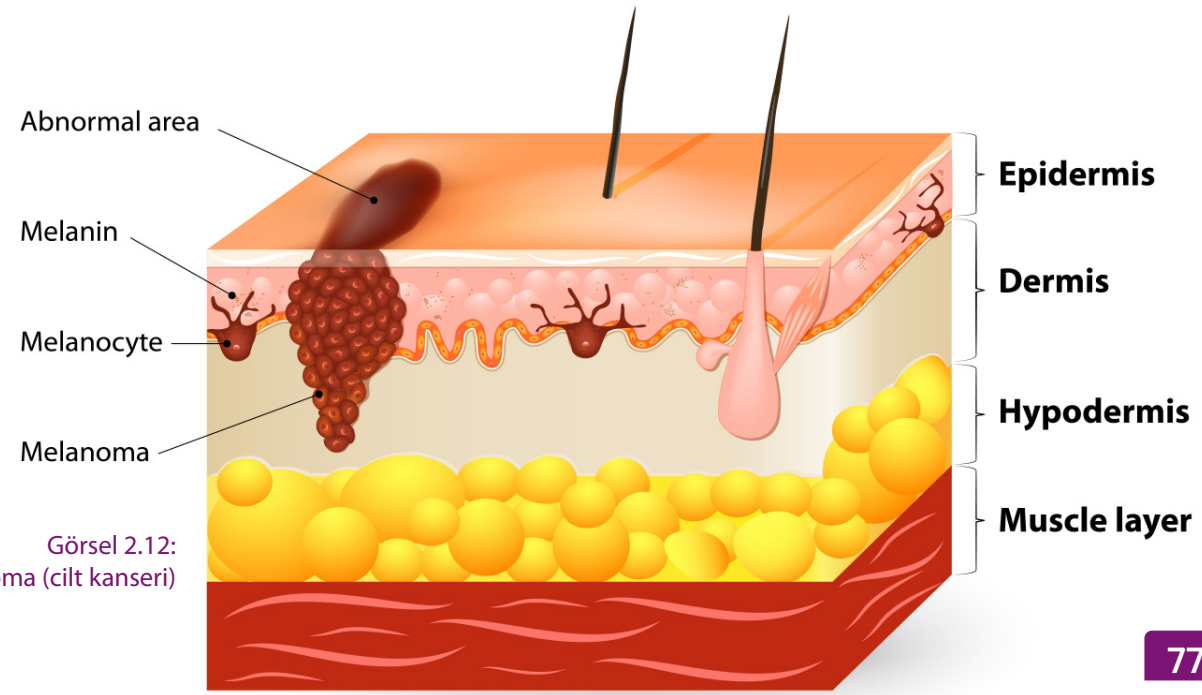

Görsel 2.12:
Melanoma (cilt kanseri)

- **Ödem:** Hücre dışı (ekstraselüler) sıvının deri altı dokuda birikmesidir. Hamur kıvamında, bastırıldığında parmak izi kalan şişliklerdir. Ödemler bulundukları yere göre yaygın veya sınırlı olur. Doğum öncesi sığırlarda memelerde ve önündeki derialtında oluşan ödem fizyolojiktir. Vurma, çarpma veya sistemik bozukluklardan ileri gelenler ise patolojik ödemlerdir.

- **Apse (çıban):** Deri altında irin birikmesidir (Görsel 2.3). Bakteri enfeksiyonlarına karşı vücudun verdiği bir reaksiyondur. Vücudun herhangi bir yerinde bir doku ya da organda oluşan apse, kendini ağrı, kızarıklık ve şişlikler meydana getirerek belli eder. Bazı apseler olgunlaşarak kendiliğinden açılır ve irin dışarı akar. Apseler, sıcak ve soğuk olmak üzere ikiye ayrılır:

- **Sıcak Apse:** Her zaman yangılı bir dönem vardır. İrin toplandığında o bölge kızarır. Ateş, ağrı, şişlik ve sancı söz konusudur. Çevresi sert, ortası yumuşak ve dalgalı (fluktuan) yapıdadır.

- **Soğuk Apse:** Genellikle sıcak apselerin tedavi edilmeyip beklemesi (kronikleşmesi) sonucu oluşur. İrinin etrafının kapsülleşmesi ile şekillenen ve deri altında ağrısız, ateşsiz, sert yapıda bir şişlikle kendini belli eder.

- **Hematom (kan oturma):** Herhangi bir nedenle (vurma, çarpma vb.) deri bütünlüğü bozulmaksızın kan damarlarının yırtılması ile deri altında kan birikmesi olayına hematom denir (Görsel 2.14). Boyutları damarlardan akan kanın miktarıyla ilgilidir. Başlangıçta dalgalı (fluktasyon) ve yumuşak kıvamdadır. Zamanla sertleşir ve hamur kıvamını alır. Elle muayenede çıtırtı (krepitasyon) sesi duyulur.

Görsel 2.13
İnek sırt kısmında apse

Görsel 2.14
Kedi kulağında hematom

- **Amfizem (hava toplanması):** Deri altında hava veya gaz birikimi sonucu oluşur. Çıtırtılı, yumuşak şişkinliklerdir. Elle bastırılınca deri altındaki gazın yön değiştirdiği hissedilir. Özellikle solunum ve sindirim yollarındaki yaralanmalarda oluşur. Yanıkara gibi bazı enfeksiyonlarda da gözlenir.

- **Parazitler:** Deri altında bazı parazit larvaları şişkinlik oluşturabilir. Sığırlarda nokra (hipoderma bovis) deri altında fındık ve ceviz büyüklüğünde şişliklerin oluşmasına sebep olur (Görsel 2.15).

- **Ülser (ulcus) ve Doku Kayıpları (erozyonlar):** Kendiliğinden iyileşme eğilimi olmayan maddi kayıplı yaralara ülser denir. Evcil hayvanlarda ülserlerin çoğu bakterilerden (ruam, malleus vb.) ileri gelir. Bazen parazitler, insan ve memeli hayvanlarda ülser oluşumuna neden olur. Örneğin, şark çıbanı etkeni Leishmania türlerinde olduğu gibi. Uyuz etkenleri deri içine yerleşerek şiddetli kaşıntı yapar ve sonuçta deride erozyonlara yol açar.

- **Anormal Tüy Örtüsü:** Normal tüy örtüsünde matlık, farklı yönlere bakan, karışık bir durum olmaması gerekir (Görsel 2.1). Türlere ve cinslere göre tüy yapısı farklılık gösterir. Koyunlardan örnek verecek olursak, merinos koyunun tüy yapısı diğer koyun türlerine göre çok farklıdır. Bu türlerin asıl tüy yapısı bilinip bir anormallik var mı sorgulanıp tanısı konulmadır. Anormal tüy yapısı beslenmeye bağlı olabildiği gibi çeşitli sebeplerin yanı sıra stres faktörleri ile de ilişkilidir.

2.1.5. Anormal Pigmentasyon

Anormal pigmentasyon çoğunlukla genetik faktörlerle ilişkili olarak görünse de sonradan olanları da vardır. Pigment yetersizliğine bağlı olarak albino (vücutlarında normal pigment olmadan doğma) deri yapıları gözlenmektedir. Beslenme bozukluklarına bağlı olarak da pigmentasyon anormallikleri şekillenebilmektedir.

Görsel 2.15
Deride parazit

Görsel 2.16
Sağlıklı hayvanlarda normal görünüm

Sıra Sizde

Görsel 2.17'de fotoğrafını gördüğünüz hayvanın derisinde hangi patolojik durum oluşmuştur? Araştırarak arkadaşlarınızla bulduğunuz sonuçları karşılaştırınız.

Görsel 2.17
Derisindeki anormal durum ne olabilir?

Okuma Parçası

YAPAY DERİYE SAHİP ROBOTLAR ARTIK HİSSEDEBİLİYOR

Günümüzde robotlar insanların yaptığı birçok işi yapabiliyor. Dış görünüş olarak insanlara benzeyen robotlar insansı robot olarak isimlendiriliyor. Gelecekte insansı robotların insan vücudunun gerçekleştirdiğine benzer işlevleri gerçekleştirmesi bekleniyor.

İnsansı robotların insanlar gibi çevreleri ile etkileşim hâlinde olabilmesi için çevrelerini hassas bir şekilde algılayabilmesi gerekiyor. Münih Teknik Üniversitesinden Prof. Gordon Cheng ve arkadaşları bu amaçla robotlarda kullanılabilecek yapay bir deri geliştirdi. Yapay deri, çapı yaklaşık 2,5 cm olan altıgen şekilli sensör birimlerinden oluşuyor. Bu sensörler sıcaklığı, basıncı, mesafeyi ve ivmelenmeyi tespit edebiliyor.

İnsan derisinde yaklaşık beş milyon algılayıcı hücre var. Yapay bir deriye bu kadar yüksek sayıda sensör yerleştirildiğinde bu sensörlerden gelen verilerin işlenebilmesi için çok büyük bilgisayar sistemlerine ihtiyaç duyuluyor. Yeni araştırmada bilim insanları, bu sorunun üstesinden gelebilmek için daha önce geliştirilen yapay deri sistemlerinden farklı bir yöntem kullandı.

Bu yöntemde yapay derideki bütün sensörlerden gelen sinyaller analiz edilmiyor. Bunun yerine sadece sinyalinde değişim olan yani aktif hâle gelen sensörlerden elde edilen veriler işleniyor.

Araştırmacılar geliştirdikleri yapay deriyi H-1 isimli insansı robota yerleştirdi. Robotun gövdesinde, kollarında, bacaklarında hatta ayaklarının altında toplam 13.000'den fazla sensör var. Bu sayede robot bütün "vücuduyla hissedebiliyor". Örneğin pürüzlü bir zeminde dengeli bir şekilde yürüyebiliyor, bir insana sarılabiliyor ya da elini sıkabiliyor.

Geliştirilen teknoloji, robotların insanlarla ve çevreleriyle güvenli bir şekilde etkileşim kurmasına yardımcı olabilir.

https://bilimgenc.tubitak.gov.tr/makale/yapay-deriye-sahip-robotlar-artik-hissedebiliyor 14.06.2020 04.08

2.2. HAYVANLARDA MUKOZA

2.2.1. Mukoza Yapısı

Sindirim, solunum, üreme ve boşaltım (ürogenital) sistemlerinde, boşluklu (lumen) organların iç yüzünü kaplamış olan zarlara mukoza denir. Deride olduğu gibi mukozalar da iki katlı bir zardır. Mukozaların epitelden yapılmış yaprağına epitel kat (lamina epitelyalis), bağ dokudan yapılmış olan yaprağına ana kat (lamina propria) adı verilir. Ağız, burun, anüs vb. gibi vücudun tabii boşluklarında deri ile mukozalar birbirlerine geçiş yapar (Görsel 2.18).

Görsel 2.18:
Ağız ve göz mukozası

Tüm vücudun dışını kaplayan deri, doğal delikler olan ağız, burun, anüs, vulva ve urethradan içeriye dönerek mukozayı oluştururlar. Mukozanın dış deriden en önemli farkı yağ ve ter bezleri ile kıllardan yoksun oluşudur.

2.2.2. Görülebilen Mukozalar

Ağız, dış genital organların iç yüzünü kaplayan müköz doku gözlenebilir bulgular yönünden incelenir. Normal mukoza açık pembe renkli, nemli ve dokusunda belirgin olmayan damarlaşma vardır. Mukozaların kırmızımsı renkte olması yangıyı, soluk görünüşte olması anemiyi, mavimsi renkte görünmesi oksijen yetersizliğini, sarı renkte görülmesi kanda sarılık maddesinin düzeyinin yükselmesine, kuruluk vücut sıvı kaybına, damarlaşmanın artması kan dolaşımı ile ilgili hastalıklara işaret eder.

Ağız ve burun boşluğu mukozaları, dış genital organ mukozaları ve göz kapağının iç yüzeyini oluşturan mukoza (konjunktiva) dıştan görülüp muayene edilebilir. Sağlıklı hayvanlarda söz konusu mukozaların nemli, parlak, düzgün ve açık pembe renkte olduğu gözlenir.

2.2.3. Mukozadaki Patolojik Değişiklikler

Mukozadaki renk değişiklikleri deriden daha iyi belirlenir. Safra pigmentlerinden meydana gelen sarılıkta (ikterus) mukozaların sarıya boyandığı görülür. Kansızlık (anemi) olaylarında mukozalarda aşırı derecede solgunluk, şiddetli vakalarda porselen beyazı renk gözlenir.

Mavi yeşil renk (siyanoz) kalp ve dolaşım bozukluklarına, şiddetli solunum sistemi hastalıklarına ve kan gazı değişiminin bozulduğu bazı zehirlenmelere işarettir. Mukozalarda kırmızılık çoğunlukla bölgesel ve genel yangıya bağlıdır. Sistemik enfeksiyonlarda ve zehirlenmelerde (toksikasyon) mukozalar kirli kırmızı, mat renkte ve hamurumsu kıvamdadır. Bazı hastalıklarda deri ile birlikte mukozalarda da nokta tarzında (peteşi) veya biraz daha yaygın (ekimoz) kanama odakları görülür.

Süre: 12 Ders Saati

http://kitap.eba.gov.tr/KodSor.php?KOD=23051

Uygulama Sayfası

UYGULAMA 2.1: CANLI VEYA KESİLMİŞ HAYVAN ÜZERİNDE DERİNİN VE MUKOZANIN KONTROLÜ

Amaç

- Hayvanlarda derinin esnekliğini, kalınlığını, sıcaklığını, rengini ve parlaklığını kontrol etmek.
- Canlı hayvan üzerinde ağız, konjunktiva, vajina gibi Mukozaların görünüşünü kontrol etmek.

Hazırlık Çalışmaları

- Sağlıklı bir derinin belli bir elastikiyeti vardır. Kıl örtüsü ve derinin durumu, sağlığın, iyi bakım ve beslenmenin göstergesidir. Kıl örtüsü sığırlarda düzgün ve parlak olup, her ilkbaharda ve sonbaharda yenilenir. Yazın kıl örtüsü daha ince ve kısadır. Kışın daha uzun, sık ve çoğunlukla serttir. Kıl örtüsünün değişimindeki bir gecikme veya tamamen sertleşme ve kabalaşma kıl büyümesinde bir bozukluğun işaretidir. Sağlıklı kıllar, yağ bezlerinin düzenli çalışmasıyla yağlanarak parlak bir görünüm alır.
- Deri sıcaklığını ölçmeden önce hayvanın dinlendirilmesine, bulunduğu ortamın hava akımının standart olmasına, hayvan sıklığının olmamasına dikkat ettikten sonra, hayvanın vücudunu gözle ve elle muayene edip, deride sıcaklık ve kaşıntı olup olmadığını tespit ediniz.
- Hayvanın derisini yağlanma bakımından elle ve gözle kontrol ediniz. Yağlanmanın sebebini metabolizma veya enfeksiyon yönünden araştırınız.
- Deride görülen şişlikleri elle kontrol ederek kıvamını, büyüklüğünü, organlarla olan bağlantısını araştırıp, şişliğin neden kaynaklandığını anlamaya çalışınız. Deride oluşan yangı ve lezyonları tespit edip sebebini araştırınız.
- Derinin elastikiyet kontrolü vücuttan su kaybının tespiti açısından önemlidir. Bu kontrol için deriyi baş ve işaret parmakları arasında tutup çektiriniz. Derinin eski şeklini alma süresine dikkat ederek, su kaybı olup olmadığını belirleyiniz.
- Kişisel hijyen kurallarına dikkat etmek için eldiven, maske, iş elbisesi ve çizme giyiniz.
- Çeşitli hayvanlara ait derileri laboratuvara getirerek anatomik yapısını inceleyiniz. Aynı işlemi maket hayvan üzerinde de yapınız.
- Ders öğretmeninizin nezaretinde inek, koyun keçi gibi hayvanların meme yapısını inceleyiniz. Memenin yapısını kontrol ederek anatomik kısımları Türkçe ve Latince olarak söyleyiniz.

http://kitap.eba.gov.tr/KodSor.php?KOD=23051

Süre: 12 Ders Saati

Uygulama Sayfası

Kullanılacak Araç Gereç ve Malzeme

- Kişisel hijyen kuralları için eldiven, maske, gözlük, iş elbisesi ve çizme.
- Anatomik hayvan modelleri, canlı hayvan türleri.
- Kesilmiş hayvanın derisi ve organları.
- Dezenfektanlar.
- Makas, pens, bistüri (neşter).

İşlem Basamakları

1. Kıl örtüsünün görünümünü kontrol ediniz.
2. Derinin elastikiyetini kontrol ediniz. Deriyi baş ve işaret parmakları arasında tutup çekiniz. Derinin eski şeklini alma süresine dikkat ederek, su kaybı olup olmadığını belirleyiniz.
3. Deriyi koku bakımından kontrol ediniz. Derinin rengini kontrol edininiz.
4. Derinin sıcaklığını ve kaşıntı olup olmadığını kontrol ediniz.
5. Deride yağlanma olup olmadığını araştırınız.
6. Deriyi şişkinlikler, yangı ve lezyonlar yönünden inceleyiniz.
7. Görülen mukozaları, renk değişikleri, lezyonlar ve kanamalar yönünden kontrol ediniz.
8. Göz, ağız, vulva ve vajina mukozalarını tekniğine uygun kontrol edip, renk değişikliği olup olmadığını belirleyiniz. Bu mukozalarda görülen lezyon ve kanamaları tespit ederek kaynağını araştırınız. Tespitlerinizi yazarak sınıfınızda paylaşınız.
9. Memenin anatomik yapısını gözle kontrol ederek anatomik yapısını meme üzerinde gösteriniz.

Not: Ders öğretmeninizden yardım alınız. Kişisel hijyen kurallarına uyunuz.

Uygulama Değerlendirme

Öğrencinin Numarası / Adı ve Soyadı	DEĞERLENDİRME	Alanlar ve Puanları	Bilgi	Beceri	Temizlik Düzen	Süre Kullanımı	Toplam	Tarih
..... /			30	50	10	10	100	.... /.... / 20 ....
Öğretmenin Adı ve Soyadı		Takdir Edilen Puan						Onay (İmza)
.....								.....

ÖLÇME VE DEĞERLENDİRME

A. Aşağıdaki soruları dikkatle okuyarak doğru seçeneği işaretleyiniz.

1. Aşağıdakilerden hangisi derinin görevlerinden değildir?
   A) Organizmayı mikroorganizmaların hastalık yapıcı etkilerinden korur.
   B) C vitamini metabolizmasında görev alır.
   C) Vücut sıcaklığını ayarlar.
   D) Zehirli maddelerin terleme ile dışarı atılmasını sağlar.
   E) Deri aynı zamanda güneş ışığının etkisiyle D vitamini sentezine yardım eder

2. Aşağıdaki meme ile ilgili ifadelerden hangisi yanlıştır?
   A) Süt verme dönemi doğumdan sonra başlar.
   B) Süt verme dönemi bitiminde memeler küçülür.
   C) Her hayvan türünde meme sayısı eşittir.
   D) Memeler kedide göğüs karın bölgesinde yer alır.
   E) Süt yavrunun beslenmesinde rol oynar.

3. Deri altında kan birikmesini ifade eden terim aşağıdakilerden hangisidir?
   A) Ödem
   B) Apse
   C) Hematom
   D) Amfizem
   E) Ulcus (ülser)

4. Aşağıdaki deri ile ilgili bilgilerden hangisi yanlıştır?
   A) Deri, dokunma duyusu sayesinde çevreden aldığı uyarıları canlıya iletir.
   B) Canlının vücudunu çepeçevre kuşatarak dış etkilere karşı korunmasını sağlar.
   C) Deri aynı zamanda güneş ışığının etkisiyle A vitamini sentezine yardım eder.
   D) Gaz alışverişi yaparak solunuma yardımcı olur.
   E) Deri vücuda gevşek bir bağ dokuyla bağlanmıştır

5. Aşağıdakilerden hangisi deri altı enjeksiyonun yapıldığı yerdir?
   A) Dermis
   B) Epidermis
   C) Hipodermis
   D) Cutis
   E) Sarkolemma

B. Aşağıdaki cümleleri dikkatlice okuyarak boş bırakılan yerlere doğru sözcüğü yazınız.

6. Tırnağın……..……kısmıdır, damar ve sinir uçları mevcuttur. Tırnak kesimi, bu bölüme kadar yapılmalıdır.

7. Hayvanların tüm vücudunu örten kıllar örtü kıllarıdır. Kısa ve sert olan kıllara ……....……denir.

8. Tümörlerin kötü huylularına ……..……. ve iyi huylularına …….....denir.

9. Meme içerisinde bulunan boşluklu sistem olup sütün depo edildiği yere …….....denir.

10. Deri bezlerinin (glandula cutis) salgı yapmasına ……..…….....denir.

3. ÖĞRENME BİRİMİ

HAYVANLARDA SİNDİRİM SİSTEMİ

https://www.eba.gov.tr/c?q=U40693_ecb9aaa0

KONULAR

Ağız, Diş ve İştah Kontrolü

Mide Yapıları

Bağırsak ve Defekasyon Kontrolü

TEMEL KAVRAMLAR

- Diş, Hayvanlarda diş sayıları
- Sindirim, Sindirim sistemi organları
- Geviş getirme
- Yutma, Kusma
- Yem Yeme, su içme
- Mide
- Rumen
- Retikulum
- Omasum
- Abomasum
- Bağırsaklar
- Defakasyon

Bu öğrenme biriminde;

- Sindirim sistemi ve sindirim organlarının önemini,
- Sindirim sistemi ile ilgili anatomik ve fizyolojik terimleri,
- Sindirim sistemini oluşturan organları,
- Ağız, dil ve dişlerin yapısını ve görevlerini,
- Hayvan türlerine göre diş formüllerini,
- Tükürük bezlerinin yapısı ve görevlerini,
- Tükürük bezlerinin yerlerini,
- Yutağın yapısını ve görevlerini,
- Yemek borusunun yapısını ve görevlerini,
- Açlık, tokluk, iştah ve susuzluk olaylarını,
- Besinlerin ağza alınmasını,
- Su içme ve süt emmenin izahını,
- Yutmanın izahını, kusma nedenlerini,
- Ağız boşluğundaki yapıların kontrolünü,
- İştah ve yeme içme kontrolünü,
- Tek ve çok odacıklı midenin yapısını,
- Tek ve çok odacıklı midelilerde sindirimi,
- Geviş getirenlerin mide hareketlerini,
- Geviş getirmenin izahını,
- Geğirmenin izahını, mide kontrolünü,
- Bağırsak bölümlerini, bağırsaklarda sindirimi,
- Pankreas ve karaciğerin yapısını ile görevlerini,
- Bağırsak hareketlerini, ishal ve kabızlığı

öğreneceksiniz.

3. HAYVANLARDA SİNDİRİM SİSTEMİ

Hazırlık Çalışmaları

- Hayvan kesim yerlerine giderek hayvanların sindirim organlarını inceleyiniz.
- Hayvanlarda sindirim sistemi ile ilgili kaynak kitap, dergi ve internet sitelerini inceleyiniz.
- Hayvancılık yapılan işletmelere, haralara giderek hayvanların yem yeme ve su içmelerinin nasıl yapıldığını araştırıp bilgi toplayınız.
- Hayvanların yem yeme ve su içmeleri ile ilgili kaynak kitap, dergi ve internetten araştırma yapınız.
- Mideden salınan musin olmasaydı ne olurdu? Araştırınız.
- Midesi alınan canlı yaşayabilir mi? Yaşarsa hangi beslenme bozuklukları ile karşılaşır? Araştırınız.
- Yukarıdaki sorularla ilgili araştırmalardan elde ettiğiniz bulgu ve gözlemlerinizi dosya oluşturarak sınıfta arkadaşlarınızla paylaşınız.

3.1. AĞIZ, DİŞ VE İŞTAH KONTROLÜ

3.1.1. Sindirim Sistemi ve Organları

Sindirim, besin maddelerinin sindirim ve emilim için hazırlanması, sindirim sonucu oluşan artık ürünlerin dışarı atılması, sindirim kanalının hareketleri ve salgılarıyla şekillenen son ürünlerin emilerek dolaşım sistemiyle alınıp dokulara taşınması anlamına gelmektedir.

Sindirim sistemi ağızla başlayan ve anüsle son bulan bir kanal sistemidir. Sindirim olayını gerçekleştiren organ ve yapılara sindirim sistemi (systema digestorium) denir. İnsan ve hayvanlar yaşama, büyüme, iş ve verim aktivitelerini yapabilme, yeni bir canlı dünyaya getirme, onarım ve yeniden yapılanma, enerji üretme gibi canlılık faaliyetlerini sürdürebilmek için dışarıdan besin maddesi almak zorundadır.

Sindirim sistemi; besin maddelerinin alınmasını, parçalanmasını, bir takım fiziksel ve kimyasal değişikliklere tabi tutulduktan sonra sindirilmesini ve faydalı kısımların emilerek işe yaramayan kısımların dışarı atılımını sağlayan sistemdir.

Ağız (os), ağız boşluğu (cavum oris), yutak (farinks), besleme kanalı ve eklenti bezleri (tükürük, karaciğer, pankreas) sindirim sistemini oluşturan organlardır. Beslenme kanalı; yemek borusu (özefagus), mide (gaster), ince bağırsaklar (duodenum, jejunum, ileum), kalın bağırsaklar (secum, colon, rectum) ve anüsten oluşur.

3.1.2. Ağız, Dil ve Dişler

Ağız Boşluğu (Cavum Oris)

Ağız boşluğunun görevi; dil, diş, tükürük bezleri yardımıyla besin maddelerinin alınmasını, seçilmesini, çiğnenmesini ve tükürükle karıştırılarak lokma hâline getirilmesini sağlamaktır. Dudaktan başlayarak yutak girişine kadar uzanır. Önde dudaklar yanda yanaklar tarafından çevrelenmiştir.

Cavum orisin tavanını sert damak (palatum durum), tabanını dil ile iki çene kemiği (mandibula) arasını dolduran organlar yapar. Ağız boşluğu, arka kısımda yutağın ağız girişi (oro farinx), dil kökü (radix lingua) ve yumuşak damak (palatinum molle) ile birleşmiştir.

Ağız Boşluğunun İçinde ve Çevresinde Yer Alan Organlar

Ağız boşluğunun ön duvarını dudaklar, yan duvarını ise yanaklar oluşturur. Tavanında sert ve yumuşak damak (palatum durum ve palatum molle) yer alır. İçinde yer alan dişler (dentes) ve dilden (lingua) başka, çevresinde tükürük bezleri (glandulae salivariae) bulunur.

Dudaklar (Labia Oris)

Alt dudak (labium inferius) ve üst dudak (labium superius) olmak üzere iki kısımdan oluşmuştur. Üst dudak, alt dudaktan daha büyüktür. İki dudak arasında kalan yarığa rima oris denir.

Dudaklar dıştan içe doğru;

- Deri,
- Kas tabakası,
- Bez tabakası
- Mukozadan oluşur.

Bezler seröz karakterde olup sulu salgı yaparlar. Mukoza dudakları içten örter, sonra dişetlerine geçer. Dudaklar atta uzun ve hareketli, sığırda ise kısadır (Görsel 3.1).

Görsel 3.1
Atta ve koyunda dudak

Görsel 3.2
Buzağı yanak mukoza

Yanak (Bucca)

Ağız boşluğunun yanlarını sınırlandırır. İç tarafta mukoza, dışta deri ile örtülüdür. Kulak altı tükürük bezinin akıtıcı kanalları yanaktan ağız boşluğuna açılır. Geviş getiren hayvanlarda yanak ve dudağın iç tarafında yutmaya yardımcı olan papillalar bulunur (Görsel 3.2).

Görsel 3.3: At gingiva

Görsel 3.4
Sığırda ve köpekte dişler

Diş Etleri (Gingiva)

Dişlerin yerlerinde tespitine yarar (Görsel 3.3).

3.1.3. Dişler (Dentes)

Dişler ağza alınan gıda maddelerinin koparılmasını, parçalanmasını ve ezilmesini sağlayan vücudun en sert oluşumlarıdır. İnsan ve evcil hayvanlarda dişler üst çene (maxilla) ve alt çene kemiğinin (mandibula) alveol adı verilen boşluklarına yerleşmişlerdir (Görsel 3.4).

Dişlerin şekilleri ve yapıları ile hayvanların beslenme durumları arasında bir uyum söz konusudur. Gelişimi tamamlanmış bir dişte şu kısımlar görülür.

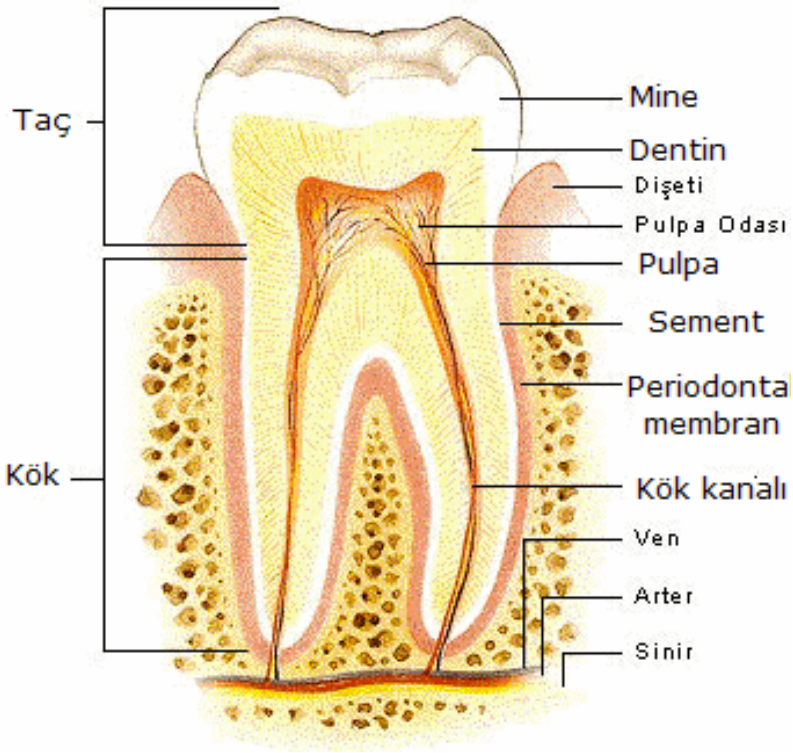

Görsel 3.5: Dişin yapısı ve kısımları

Görsel 3.7: Sığır 2 yaş diş maketi

Görsel 3.8: Sığır 3 yaş diş maketi

- Diş kökü (radix dentis): Dişin alveol içine gömülü olan kısmıdır (Görsel 3.5).
- Diş Boynu (collum dentis): Diş kökü ile diş tacı arasındaki kısımdır.
- Diş Tacı (corona dentis): Dişin ağız boşluğu içinde görülen bölümüdür. Dişin üzerini dıştan çok sert yapıda, beyaz renkte, diş minesi olarak bilinen kemiksi doku kaplar. Dişlerin korunması için çok büyük bir önem taşır.

Dişler görevine ve şekillerine göre dört gruba ayrılır:

- Kesici dişler (dentes incisivi)
- Köpek dişleri (dentes canini)
- Ön öğütücü dişler (dentes premolares)
- Arka öğütücü dişler (dentes molares)

Geviş getirenlerde üst çene ön öğütücü dişler bulunmaz (Görsel 3.6, 3.7 ve 3.8).

İ= incisiv, C= canin, P= premolar, M= molar

	Kalıcı Dişler İ C P M	Toplam Kalıcı Diş sayısı
At	3 1 3 3 / 3 1 3 3	40
Ruminant:	0 0 3 3 / 4 0 3 3	32
Köpek	3 1 4 2 / 3 1 4 3	42

Görsel 3.6: Diş formülleri

http://kitap.eba.gov.tr/KodSor.php?KOD=23062

Süre: 12 Ders Saati

Uygulama Sayfası

UYGULAMA 3.1
MAKET ÜZERİNDE YA DA KADAVRADA DİŞ YAPILARINI İNCELEMEK

Amaç

- Sindirim sistemine ilişkin organların anatomik yapısını gözlemleyerek incelemek.

Hazırlık Çalışmaları

- Kişisel hijyen kurallarına dikkat etmek için eldiven, maske, iş elbisesi ve çizme giyilir.
- Mezbaha ziyareti planlanarak kesilmiş hayvan üzerinde veya kesilmiş hayvanda diş yapılarını laboratuvara getirerek anatomik yapıları incelenir. Aynı işlem maket hayvan üzerinde de yapılır.
- Ders öğretmeninizin nezaretinde diş yapıları gösterilip, koruyucu eldiven giydiğiniz elinizle (Kesinlikle çıplak elle temas edilmemelidir.) kontrol edilerek anatomik kısımları Türkçe ve Latince olarak söylenir.
- Dişlerin anatomik yapıları organ üzerinde gösterilir. Türler arasındaki farklar belirtilir.
- Mümkün olduğunca farklı tür, yaş ile kiloda olanların sindirim sistemini oluşturan organları kontrol edilir.

Kullanılacak Araç Gereç ve Malzeme

- Kişisel hijyen kuralları için eldiven, maske, gözlük, iş elbisesi ve çizme.
- Anatomik hayvan modelleri.
- Kesilmiş hayvanın alt ve üst çenesi, kadavra, karkas.
- Dezenfektanlar.
- Makas, pens, bistüri (neşter).

İşlem Basamakları

Ders öğretmeninizden yardım alarak bunları yapınız.

1. Kişisel hijyen kurallarına uyarak maket üzerinde ya da kesilmiş hayvana ait alt ve üst çene yapılarını inceleyiniz.
2. Ağız boşluğunu baştan itibaren kontrol ediniz.

http://kitap.eba.gov.tr/KodSor.php?KOD=23062

3. Herbivor ve omnivor canlıların diş yapılarının farklılıklarını kadavra ya da maket üzerinde inceleyiniz(Görsel 1, 2, 3, 4, 5, 6, 7, 8, 9).
4. Yerleşim yerleri ve görevlerine göre diş kısımlarını sıralayınız ve kesilmiş hayvan, kadavra yahut maket üzerinde sayarak gösteriniz.
5. Dişlerin, alveola dentis boşluğuna oturan kök kısmını gösteriniz ve anatomik adlarını söyleyiniz..
6. Çeşitli türde hayvanlara ağız diş maketlerini inceleyerek dişlerle yaş tayini yapınız.

Sığırlarda Dişlerle yaş tayini özellikle kurbanlık hayvan seçiminde önemlidir. Örnek maket fotoğraflarını inceleyiniz.

(Mandibula dorsal çekim)

Görsel 1: 14 günlük

Görsel 2: 1 yaş

Görsel 3: 1,5 yaş

Görsel 4: 2 yaş

Görsel 5: 3 yaş

Görsel 6: 4 yaş

Görsel 7: 5 yaş

Görsel 8: 9 yaş

Görsel 9: 14 yaş

Uygulama Değerlendirme

Öğrencinin Numarası / Adı ve Soyadı ..... /	DEĞERLENDİRME	Alanlar ve Puanları	Bilgi	Beceri	Temizlik Düzen	Süre Kullanımı	Toplam	Tarih
			30	50	10	10	100	.... /.... / 20 ....
Öğretmenin Adı ve Soyadı		Takdir Edilen Puan						Onay (İmza) .....

http://kitap.eba.gov.tr/KodSor.php?KOD=23063

Süre: 12 Ders Saati

Uygulama Sayfası

UYGULAMA 3.2
CANLI HAYVAN ÜZERİNDE AĞIZ VE DİŞ KONTROLÜ YAPMAK

Amaç

- Canlı hayvan üzerinde sindirim sistemi organlarını kontrol etmek.

Hazırlık Çalışmaları

- Kişisel hijyen kurallarına dikkat etmek için eldiven, maske, iş elbisesi ve çizme giyilir.
- Belediye barınağı, geçici hayvan bakımevi, veteriner klinikleri, süt ve besi üretim işletmelerine ziyaret planlanır.
- Ders öğretmeninizin nezaretinde diş yapıları gösterilip, koruyucu eldiven giydiğiniz elinizle (Kesinlikle çıplak elle temas edilmemelidir.) kontrol edilerek anatomik kısımları Türkçe ve Latince olarak söylenir.
- Dişlerin anatomik yapıları organ üzerinde gösterilir. Türler arasındaki farklar belirtilir.
- Mümkün olduğunca farklı tür, yaş ile kiloda olanların sindirim sistemini oluşturan organları kontrol edilir.

Kullanılacak Araç Gereç ve Malzeme

- Kişisel hijyen kuralları için eldiven, maske, gözlük, iş elbisesi ve çizme.
- Canlı hayvan materyali (Kedi, köpek, koyun, keçi, at, sığır).
- Dezenfektanlar, Padan (ağız açma için cerrahi materyal).

İşlem Basamakları

Ders öğretmeninizden yardım alarak bunları yapınız.

1. Kişisel hijyen kurallarına uyarak canlı hayvana bakıcı veya yardımcı eşliğinde zapturapt altına alınız.
2. Kedi-köpek ve koyun keçide bir elinizle üst, diğer elinizle alt çeneyi tutunuz ya da padan yerleştirerek ağzı açınız ve diş yapılarını inceleyiniz.

Karnivor hayvanlarda;

3. Kanın diş yapılarını inceleyiniz. Diş taşları oluşumu varsa gözlemleyiniz not ediniz ve fotoğraflayınız.
4. Ön dişleri inceleyiniz. Süt dişlerinin yapısını ve sayısını inceleyerek yaş hakkında tahminde bulunmaya çalışınız.
5. Sığırlarda hayvana soldan yaklaşınız iki elinizle maxillanın dişsiz bölgesinden tutarak ya da padan yerleştirerek ağzı açınız.
6. Sığırlarda, bir önceki uygulama dersindeki maket görsellerini inceleyerek canlı hayvan üzerinde karşılaştırma yapınız.
7. Geviş getiren hayvanlarda os incisivum üzerinde dişlerin olmadığını gözlemleyiniz ve nedenini açıklayınız.
8. Dişlerde oluşabilecek kırılma, çürüme, diş etlerinde apse gibi patolojik durumların varlığını inceleyiniz.

Uygulama Değerlendirme

Öğrencinin Numarası / Adı ve Soyadı ..... /	DEĞERLENDİRME	Alanlar ve Puanları	Bilgi	Beceri	Temizlik Düzen	Süre Kullanımı	Toplam	Tarih
			30	50	10	10	100	.... /.... / 20 ....
Öğretmenin Adı ve Soyadı		Takdir Edilen Puan						Onay (İmza) .....

http://kitap.eba.gov.tr/KodSor.php?KOD=23064

Süre: 12 Ders Saati

Uygulama Sayfası

UYGULAMA 3.3
ÇEŞİTLİ HAYVANLAR ÜZERİNDE DİŞ YAPISINI VE SAYISINI KONTROL ETMEK

Amaç

- Canlı hayvan üzerinde sindirim sistemi organlarını kontrol etmek.

Hazırlık Çalışmaları

- Kişisel hijyen kurallarına dikkat etmek için eldiven, maske, iş elbisesi ve çizme giyilir.
- Belediye barınağı, mezbaha, geçici hayvan bakımevi, veteriner klinikleri, süt ve besi üretim işletmelerine ziyaret planlanır.
- Ders öğretmeninizin nezaretinde diş yapılarını gösterip, koruyucu eldiven giydiğiniz elinizle (Kesinlikle çıplak elle temas edilmemelidir.) kontrol edilerek anatomik kısımları Türkçe ve Latince olarak söylenir.
- Dişlerin anatomik yapıları organ üzerinde gösterilir. Türler arasındaki farklar belirtilir.
- Mümkün olduğunca farklı tür, yaş ile kiloda olanların sindirim sistemini oluşturan organlarını kontrol edilir.

Kullanılacak Araç Gereç ve Malzeme

- Kişisel hijyen kuralları için eldiven, maske, gözlük, iş elbisesi ve çizme.
- Canlı hayvan materyali (Kedi, köpek, koyun, keçi, at, sığır).
- Kadavra, karkas.
- Dezenfektanlar.
- Padan (ağız açma için cerrahi materyal).

İşlem Basamakları

Ders öğretmeninizden yardım alarak bunları yapınız.

1. Kişisel hijyen kurallarına uyarak canlı hayvana bakıcı veya yardımcı eşliğinde zapturapt altına alınız.
2. Üst ve alt çenedeki dişleri görev ve yapılarına göre sayarak inceleyiniz.

Uygulama Değerlendirme

Öğrencinin Numarası / Adı ve Soyadı	DEĞERLENDİRME	Alanlar ve Puanları	Bilgi	Beceri	Temizlik Düzen	Süre Kullanımı	Toplam	Tarih
..... /			30	50	10	10	100	.... /.... / 20 ....
Öğretmenin Adı ve Soyadı		Takdir Edilen Puan						Onay (İmza)
.....								.....

Dil (Lingua, Glossa)

Dil ağız mukozasıyla örtülü, çok hareketli, kaslı bir organdır. Üç bölümde incelenir (Görsel 3.9):

- Dil ucu (apex lingua)
- Dil gövdesi (corpus lingua)
- Dil kökü (radix lingua)

3.1.4. Tükürük Bezleri (Glandula salivales)

Tükürük bezleri, tükürük (saliva) denen bir salgı yaparlar ve ağız boşluğuna akıtırlar (Görsel 3.10). Ağız boşluğuna salgılarını akıtan çok sayıdaki tükürük bezlerinden en büyükleri şunlardır:

Kulak altı tükürük bezi (glandula parotis): Alt çenenin arka kenarı ile birinci boyun omuru (atlas) arasına sıkışmış bir bezdir.

Alt çene tükürük bezi (glandula submandibularis): Alt çene altında bulunur.

Dil altı tükürük bezi (glandula sublingualis): Dil ucunun alt tarafında, hilal şeklinde yana doğru uzanmış olarak bulunur.

Tükürük; renksiz, kokusuz, yapışkan, kolayca köpüren bir sıvıdır. Tükürük salgısının bileşiminde potasyum, sodyum, kalsiyum, magnezyum, klorür, bikarbonat ve fosfat tuzları gibi inorganik maddelerle, karbonhidratları parçalayan enzim (amilaz veya pityalin) ve proteinler bulunur.

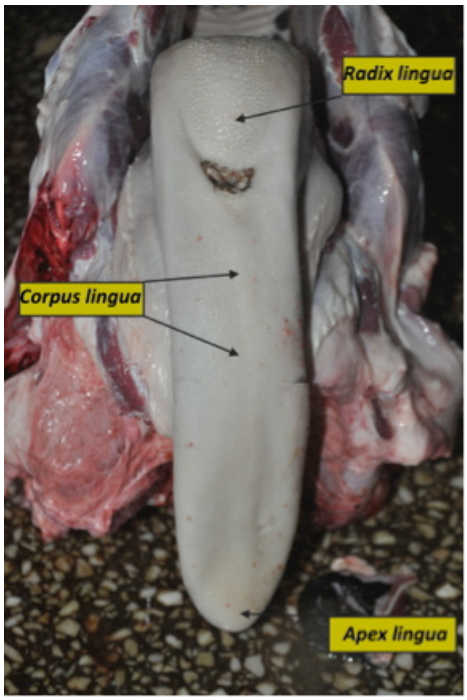

Görsel 3.9: Dilin anatomik yapısı

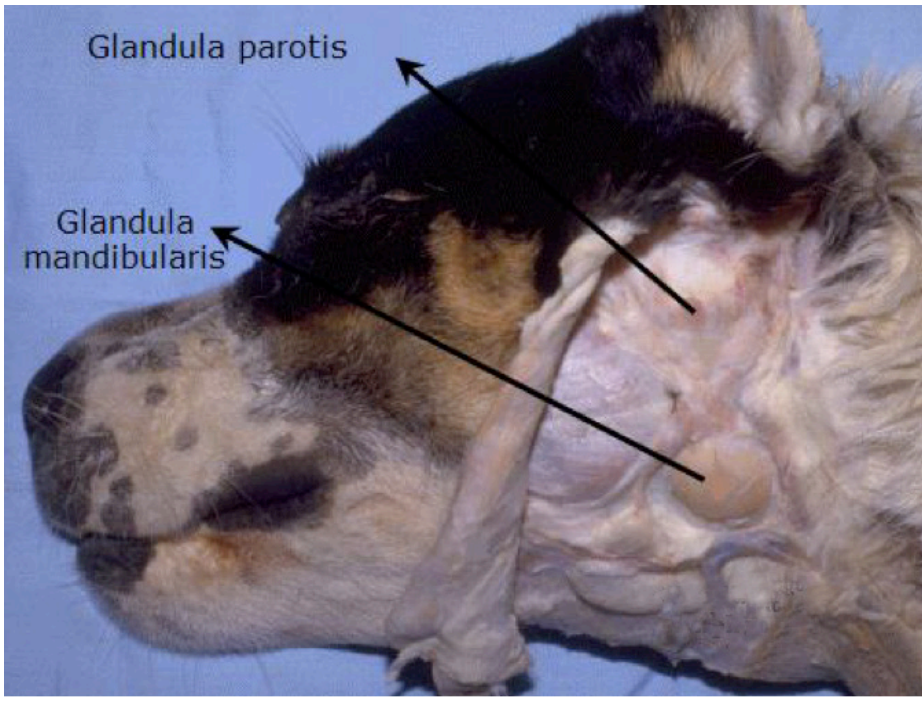

Görsel 3.10: Köpekte tükürük bezleri

Tükürüğün pH'ı 6,2 ile 7,4 arasında değişir. İnsanda ve dinlenme hâlindeki köpekte hafif asittir. Uyarılan köpekte tükürüğün pH'ı 7,5 olur. Geviş getirenlerde daha alkalidir. Tükürüğün en iyi etki gösterdiği pH değeri 6,8'dir. Yüksek pH, kalsiyum ve fosfor gibi maddelerin çökmesi sonucu diş taşlarının oluşmasına yol açar.

İnsanda bir günde salınan tükürük miktarı ortalama 1 litredir. Tükürük salgısı etçil hayvanlarda az, otçul hayvanlarda ise fazladır. Normal yemleme sırasında atta günde 42 litre tükürük oluşabilmektedir. Tükürüğün miktarı alınan besinin özelliğine ve parçalanma büyüklüğüne bağlı olarak değişir. Yeşil yemlerle beslemede alınan yemin yarısı kadar, arpa yulaf gibi tane yemlerde yemin miktarından biraz fazla, kuru ot yedirmede ise yemin 4 katı kadar tükürük oluşur.

En çok salgı, besin alma ve geviş getirme dönemlerinde görülür. Sığırlar da günlük tükürük miktarı 100–200 litreyi, koyunda 8–13 litreyi bulmaktadır.

Tükürüğün Görevleri şunlardır:

- Tükürükte bulunan müsin maddesi ağız mukozasının nemli ve kaygan tutulmasını sağlayarak mukozayı korur.
- Sıcak ve soğuk besinleri vücut ısısına yaklaştırır.
- İçeriğinde yer alan bikarbonat sayesinde pH'ı nötrleştirir. Böylece dişlerin Ca++ kaybetmesini önler.
- Besinleri ıslatıp yumuşatarak lokma haline getirir.
- Dişler üzerindeki kalıntıları temizleyerek diş sağlığına yardımcı olur.
- Susama duygusunun düzenlemesinde önemli rol oynar.
- İçerisinde bulunan lizozim maddesi bazı mikrop türlerine karşı öldürücüdür.
- Omnivorlarda (insan, rat ve domuz) ve karnivorlarda tükürükte bulunan pityalin (alfaamilaz) enzimi karbonhidratları dekstrinlere ve maltoza kadar parçalar.
- Kanda ve ektrasellüler sıvıdaki civa, kurşun, üre gibi toksik maddeler ile kuduz gibi hastalık etkenlerinin tükürme yoluyla dışarıya atılmasını sağlar.

Geviş getiren hayvanlarda rumende sindirimin sağlıklı bir şekilde sürdürülebilmesi için gereklidir. Ruminantlarda tükürük ayrı bir öneme sahip olup içerisinde bulunan bikarbonat ve fosfat tamponları sayesinde rumenin pH'ını nötralize eder. Böylece rumendeki mikroorganizmaların yaşamaları için gerekli olan pH 6–7 değeri sağlanmış olur.

Damak (Palatum)

Ağız boşluğunun çatısını oluşturur. İki kısımdan meydana gelmiştir.

Sert damak (palatum durum): Ağıza yakın olarak bulunur. Kesici dişlerden genzin kenarına kadar devam eder.

Yumuşak damak (palatum molle): Yapısında kemik olmayıp kaslar ve mukoza vardır (Görsel 3.11).

Bademcikler (Tonsillea)

Özellikle ağız ve yemek borusu mukozasının değişik yerlerinde yer alan, vücuda giren mikroplarla mücadele eden oluşumlardır

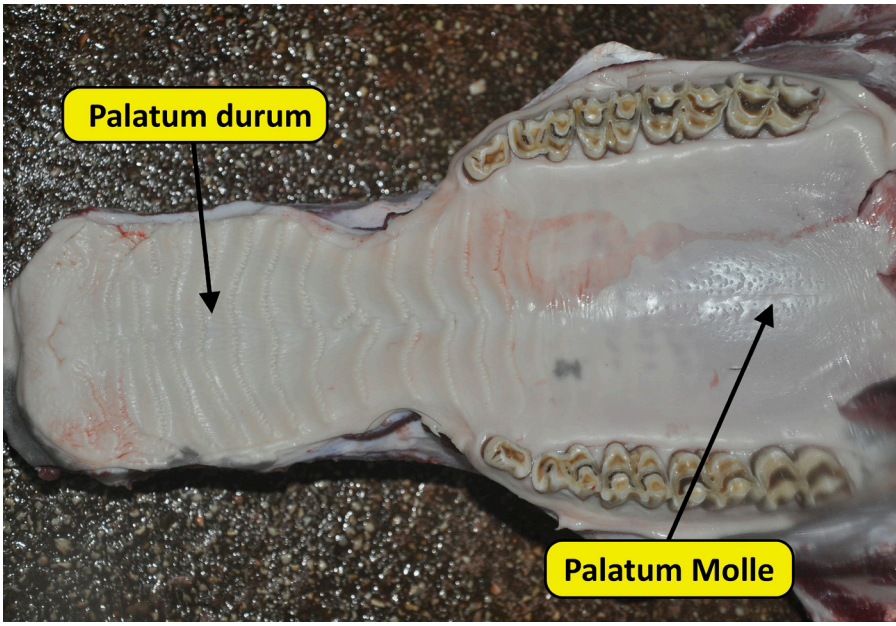

Görsel 3.11
Sığırda damak

3.1.5. Yutak (Farinks, Pharynx) ve Görevleri

Yutak (farinks) ağız ve burun boşluklarının arkasında soluk ve yemek borusunun giriş kısımlarının önünde yer alır. Hava yolu ile yemek yolunun birbiri ile çaprazlaştığı yerdir. Boşluğuna, yutak boşluğu (kavum farinks) denir. Bu boşluğun duvarları yutağı oluşturur.

3.1.6. Yemek Borusu (Özefagus) ve Görevleri

Özofagus; yutak ile mide arasında bulunan kaslı, iç yüzeyi mukoza ile kaplı, boru şeklinde bir organdır. Önce gırtlak ve soluk borusunun üstünde (dorsal) seyreder. Göğüs boşluğundan (cavum pectoris) sonra diyaframdan (göğüs boşluğu ile karın boşluğunu ayıran kaslı bölme) geçerek karın boşluğuna ulaşır ve midenin cardia adı verilen girişinde son bulur.

Özofagus dıştan içe doğru şu üç katmandan oluşmuştur:

- Adventitia tabakası (dış kat): En dıştan organı saran gevşek bağ dokudan yapılmıştır.
- Kas tabakası (orta kat): Yutulan lokmanın mideye sevk edilmesine yardım eder.
- Mukoza tabakası (iç kat): Çok katlı epitelden oluşan bir mukoza yapısına sahiptir.

Dil besinleri yutağa doğru iter. Bu sırada soluk borusu gırtlak kapağı ile kapatılır. Yutak ile mide arasında yemek borusu bulunur. Yutulan besinler yemek borusuna geldiğinde, yemek borusu peristaltik hareketlerle kasılarak besinin ilerlemesini sağlar. Olayda yerçekiminin de katkısı vardır.

Kanatlılarda kursak yemek borusunun genişlemesiyle oluşmuş torba şeklinde bir organdır. Başlıca görevi besinleri depolamak, ıslatmak ve yumuşatmaktır. Tavukta kursakta, bakterilerin etkisiyle önemli miktarda nişasta sindirimi olur.

Gaga, besinin tutulması, yakalanması, taşınması, parçalanması gibi işlemlerin yanı sıra düşmanlara karşı bir savunma aracı olarak da kullanılır ayrıca tüylerin düzeltilmesinde ve daha birçok işte kullanılır. Keratinden oluşan gaga, üst ve alt gaga olmak üzere iki kısımdır. Gaga kenarlarında çoğunlukla diş şeklinde çıkıntılar veya testere gibi tırtıklar bulunur. Alt gaga ise her iki alt çene kemiği uçlarının birleştiği gaga ucu ile çene kemiklerin arasını örterken bazı türlerde yumuşak bir deriden oluşur.

3.1.7. Açlık-Tokluk, İştah ve Susuzluk

Açlık-Tokluk

Açlık; besin maddesine karşı bir ihtiyacın ifadesidir. Mide dolu olsa bile açlık duyulabilir. Mideye besin değeri olmayan maddeler doldurulsa bile açlık duyumu ortadan kalkmaz. Açlığın, kanda bulunması gereken besin maddelerinin yetersiz düzeye inmesi sonucu sinir sisteminde oluşan karmaşık bir duyum olduğu kabul edilir. Mideden başka yollarla verilen besin maddeleri de bu duyguyu giderebilmektedir.

Şeker hastalığında açlık duyumu hissedilir. Kanda şeker düşüklüğü (hipoglisemi) bir iştah uyaranıdır. Şeker hastalarında çok yemenin nedeni, kan glikozu yüksek olmasına rağmen yetersiz insüline bağlı olarak hücrenin şekeri yeterince kullanamamasından kaynaklanmaktadır.

Ateşli hastalarda besin alınmadığı hâlde açlık hissi azalır. Gebelik sırasında yağ, protein ve bazı minerallere olan ihtiyaç daha fazla artar. Bu nedenle böyle besinlere şiddetli istek duyulur. Canlıların açlığa dayanma süreleri, vücutlarında depo edilmiş yağın fazlalığına ve yaşlarına göre değişir. İyi beslenmiş köpekler su içerek 15 hafta kadar aç kalabilirler. Aç kalan canlılarda önce karbonhidratlar harcanır. Bunlar bitince sırayla yağlar ve en son proteinler kullanılır. Proteinlerin parçalanması kasların erimesi demektir. Bunu ölüm takip eder. Ölümden önce kanda azot artışı meydana gelir.

Açlığa bağlı olarak gelişen zayıflama sonucu kan plazmasında bulunan proteinler azalır ve ödemler görülür. Solunum sayısı artar ancak derinliği azalır. Beyne yeterli kan gidememesi sonucu bayılma görülür. Ayrıca besin alımı soğuk havada artar, sıcak havada azalır. Çevre, görme, koklama, tatma ile kazanılmış deneyimler de besin alımı üzerine etkili olur.

İştah

Bazı besin maddelerine karşı bir istek veya zevk duygusu olarak tanımlanabilir. Tok olunduğu zamanda dahi hissedilebilir. Besinlere karşı iştah, hipotalamustaki beslenme merkezi ile doyma alanlarının karşılıklı ilişkisine bağlıdır. Beslenme merkezinin uyarılması hayvanlarda beslenme davranışını uyandırırken bu bölgenin harabiyeti sağlıklı hayvanlarda şiddetli iştahsızlığa (anoreksia) yol açmaktadır. Soğaniliğe gelen oksijenin yetersiz oluşu, enfeksiyonlar, karaciğer hastalıkları, kronik böbrek hastalıkları gibi sebepler iştahsızlık doğurabilir.

Susuzluk

Susama da, iştah olayındaki gibi hipotalamusun denetimindedir. Ayrıca ağız ve yutak mukozasının kuruluğu susama duygusuna yol açar. Organizma; deri, solunum, ağız, dışkı ve idrar yollarıyla sürekli su kaybeder.

Kanın sıvı kısmı azalınca sinirsel ve hormonal yollarla susuzluk duyumu oluşarak organizma su içmeye zorlanır. Suyun vücutta tutulmasına yönelik fizyolojik mekanizmalar (terin ve idrarın azalması) devreye girer. Terleme, şiddetli kusma veya ishaller, kanamalar, mide ve bağırsak yangıları susuzluk duyumunun artmasına sebep olur.

Yapılan araştırmalar aşırı su tüketiminin zehirlenme ve ciddi fiziki sorunlara neden olduğunu ortaya koymuştur. Su zehirlenmesi denilen bu olay, kandaki sodyum oranının düşmesine (hiponatremi), hücrelerde aşırı sulanmaya ve beyin ödemine yol açmaktadır.

1.3.8. Besinlerin Ağıza Alınması

Besin alma organları: dudaklar, dişler ve dildir. Kedinin dilindeki papillalar besinin içeri itilmesine yardımcı olur. En etkin besin alma organı dişlerdir.

Atlarda dudaklar en önemli besin alma organıdır. Özellikle üst dudak çok hareketlidir. Dil ve dudaklar vasıtasıyla yemlerini alırlar (Görsel 3.12). Sığırda başlıca besin alma organı dildir. Uzun, kuvvetli ve pürüzlü yüzeye sahip olan dil, kolayca ağızdan dışarı çıkarılabilir.

Görsel 3.12
Atta otlama

3.1.9. Su İçme ve Süt Emme

Su İçme

Görsel 3.13: Atın su içmesi

Tek tırnaklı ve geviş getiren hayvanlarda suyun alınması emme ile olur (Görsel 3.13). Bunun için, ağız tamamen kapatılarak dudaklar suyun içine daldırılır. Sığırlarda emilerek, ağza alınan su nefes vermeye geçmeden hemen yutulup işkembeye gönderilir.

Köpek ve kedilerde su içmede dil aktif rol oynar. Kedide yalama suretiyle su alım şekli daha çok görülür. Köpekler dillerinin serbest olan ucunu bir kaşık haline sokarak suyu ağızlarına alırlar.

İçilen su miktarı; ırk, yaş, kuru madde tüketimi, çevre ısısı, yem bileşimi, gebelik, süt verimi gibi faktörlere göre değişebilir. Süt ineklerinde sağımdan sonra su içme isteği artar.

Süt Emme

Görsel 3.14
Buzağıda süt içme refleksinin kontrolü

Yavrular süt emerken dil vasıtası ile ağız içinde negatif basınç oluştururlar. Dil ve damak arasına alınan meme başına, dil hareketleri ile atmosfer basıncından daha yüksek olan bir basınç uygulanır. Ağız içindeki negatif basınç değeri düşünce memedeki süt ağıza çekilir (Görsel 3.14).

3.1.10. Çiğneme ve Yutma

Çiğneme

Çiğneme ile büyük besinler küçük parçalara bölünür ve tükürük bezlerinin salgıları ile iyice karıştırılıp, yumuşatılarak yutmaya hazır hâle getirilir. Besinler küçük parçalara ayrılınca sindirim kanalı salgıları için geniş bir etkime yüzeyi oluşur ve sindirim kolaylaşır

Çiğneme, hareketsiz olan üst çene karşısında, alt çenenin hareketleriyle oluşturulur. Kesici dişler besinin kopartılması ve parçalanmasını, öğütücü dişler ise küçük parçalara öğütülmesine yarar. Çiğneme bütün hayvanlarda aynı önemde değildir. Etçillerde (karnivor) pekiyi yapılmadığı halde, otçullarda (herbivor) ve özellikle geviş getirenlerde özenle sürdürülür. Çiğneme istemli bir hareket olarak başlar, sonra da istem dışı (refleks) olarak devam eder.

Çiğneme sırasında dil, dudak ve yanaklar sürekli hareket hâlindedir ve besini dişler arasında tutarlar. Yanak ve özellikle dudaklar besinlerin ağızdan dışarı dökülmesine de engel olur. Bu kasların sığırlarda iyi iş görememesi sebebiyle, bu hayvanlar çiğneme süresince başlarını yatay vaziyette tutarlar.

Yutma

Alınan besinlerin yutak ve yemek borusu yoluyla mideye gönderilmesi olayıdır. Yutmanın meydana gelmesinde çeşitli kaslar, sinirler, soğan ilikteki yutma merkezi ve yutaktaki çeşitli alıcılar rol oynar. Yutma isteğe bağlı bir hareket olarak başlar. Lokma yutak girişine ulaştığında ise refleks olarak devam eder.

Yutmaya hazır lokma, dilin ve yanakların uygun hareketleriyle, oluk biçimine getirilmiş olan dilin üstünde toplanır. Dilin yukarı geriye hareketleri ve sert damak üzerine yaptığı basınçla, yutak girişine gönderilir. Lokma yutak girişi mukozasına değer değmez yutma refleks olaya dönüşür.

Yutak bölgesinde uyarılar, alıcı sinirlerle soğan ilikteki yutma merkezine ulaştırılır. Merkezin uyarımı sonucu besinin soluk borusuna kaçmaması için gırtlaktaki epiglottis tarafından solunum yolu kapatılır. Yutak kaslarında oluşan peristaltik hareketler ile lokma yemek borusuna gönderilir. Yemek borusu kaslarında oluşan peristaltik kasılmalar besini yemek borusunun aşağı bölümlerine iletir (Görsel 3.15).

Görsel 3.15: Yutma refleksi kullanılarak sonda ile hap yutturma

3.1.11. Kusma

Mideye girmiş olan zararlı maddelerden korunmak amacıyla veya tiksindirici maddelere karşısı oluşan reaksiyon sonucu mide içeriğinin ağız yoluyla dışarı atılmasına kusma denir.

Kusma, tükürük salgısında artış ve bulantı ile başlar. Geviş getiren hayvanlarda rumen ve retikulum içeriğinin kusulabildiği bilinmektedir. Kedi, köpek gibi etçil hayvanlar, acele yuttukları besinleri kolayca dışarı çıkarırlar. Tek tırnaklılarda; mide girişindeki kasların, kravat benzeri yapısı ve midenin kardia ile piloris bölümlerinin birbirine yakın oluşu kusmaya engeldir. Atlarda kusma şekillenirse içeriğin burundan geldiği gözlenir ve mide yırtılmalarından şüphe edilir.

http://kitap.eba.gov.tr/KodSor.php?KOD=23254

Süre: 12 Ders Saati

Uygulama Sayfası

UYGULAMA 3.4
FARKLI TÜR HAYVANLARDA YEM YEME, SU İÇME VE İŞTAH KONTROLÜ YAPMAK

Amaç

- Canlı hayvan üzerinde sindirim sistemi organlarını kontrol etmek.

Hazırlık Çalışmaları

- Kişisel hijyen kurallarına dikkat etmek için eldiven, maske, iş elbisesi ve çizme giyilir.
- Belediye barınağı, geçici hayvan bakımevi, veteriner klinikleri,süt ve besi üretim işletmelerine ziyaret planlanır.
- Ders öğretmeninizin nezaretindeki teknik ziyaretinizde çeşitli hayvan türlerinin yeme içme davranışlarını gözlemleyiniz.
- Mümkün olduğunca farklı tür, yaş, fizyolojik durum ve kiloda olanların yeme içme davranışlarını gözlemleyiniz.

Kullanılacak Araç Gereç ve Malzeme

- Kişisel hijyen kuralları için eldiven, maske, gözlük, iş elbisesi ve çizme.
- Canlı hayvan materyali (Kedi, köpek, koyun,keçi, at, sığır).
- Dezenfektanlar.

İşlem Basamakları

Ders öğretmeninizden yardım alarak bunları yapınız.

1. Kişisel hijyen kurallarına uyarak canlı hayvana bakıcı veya yardımcı eşliğinde ziyaret planı oluşturunuz.

Koyun ve keçi, büyükbaş hayvancılık işletmelerinde ve at çiftliklerinde;

2. Serbest halde dolanan ve bağlı şekilde bakılan hayvanların yemlenme alışkanlıklarını izleyiniz ve farklılıkları not ediniz.
3. Günlük rasyon uygulamalarını, yem karma makinelerinin kullanımını gözlemleyiniz.
4. Yemleme esnasında ağız ve dil ile dişlerin hayvanlar tarafından nasıl kullanıldığını gözlemleyiniz.
5. Yeni doğum yapmış olan, ileri gebe, hastalık ve topallık geçiren hayvanların yemleme davranışlarının sürüdeki sağlıklı hayvanlara göre olan farklılıklarını gözlemleyiniz.

Kedi ve köpeklerde;

6. Sağlıklı hayvanlarda mama yeme esnasında dudak, dil ve dişlerin nasıl kullanıldığını gözlemleyiniz.
7. Farklı fizyolojik durumdaki hayvanların yemleme alışkanlıklarını gözlemleyiniz.
8. Yaş mama gibi kıvamları daha yumuşak olan yiyeceklerin yalama şeklinde nasıl tüketildiğini gözlemleyiniz.
9. Tüm türlerde yeni doğan hayvanlarda emme rekfleksini kontrol ediniz.
10. Tüm türlerde su içme esnasında dudak, dil ve yanakların nasıl kullanıldığını gözlemleyiniz.

Uygulama Değerlendirme

Öğrencinin Numarası / Adı ve Soyadı	DEĞERLENDİRME	Alanlar ve Puanları	Bilgi	Beceri	Temizlik Düzen	Süre Kullanımı	Toplam	Tarih
..... /			30	50	10	10	100	.... /.... / 20 ....
Öğretmenin Adı ve Soyadı		Takdir Edilen Puan						Onay (İmza)
.....								.....

3.2. MİDE YAPILARI (GASTER, VENTRİCULUS)

3.2.1. Tek Odacıklı Midenin Yapısı ve Sindirim

Mide yemek borusu ile bağırsak arasında yer alan torba şeklinde bir organdır. Karın boşluğunda genellikle orta (median) hattın solunda bulunur. Midenin yemek borusunun bağlandığı giriş kısmına cardia, on iki parmak bağırsağına (duodenum) bağlandığı çıkış bölümüne pyloris, ikisi arasında kalan bölümüne ise fundus adı verilir.

Mideler tek odacıklı ve çok odacıklı olmak üzere ikiye ayrılır. Tek odacıklı mideye sahip olan insan ve etçillerin mideleri hem tek odacıklı hem de sadece bezli (glandular) mukoza ile kaplıdır. Bu tür midelere basit mideler denir.

İnsan ve etçillerin midesi basit mide yapısındadır. Tek odacıklı olup tamamı bezle (glandula) kaplıdır. Tek tırnaklı hayvanların midesi tek odacıklı olup hem bezli (glanduler) hem de bezsiz (kutan) mukoza ile örtülüdür. Bunlar tek odacıklı bileşik mide grubunda yer alır. Tek odacıklı midelerde; cardia, fundus ve pyloris olmak üzere üç bölge ayırt edilir.

Midenin bir yüzü karaciğere, dolayısıyla diyaframa; diğer yüzü bağırsaklara dönüktür. Tek tırnaklılarda; mide girişindeki kasların, kravat benzeri yapısı ve midenin kardia ile piloris bölümlerinin birbirine yakın oluşu kusmaya engeldir. Atlar bu nedenle kusamazlar ve atlara kusturucu (emetik) ilaç verilmez. Et yiyicilerde ise bu bölgede lumen geniştir. Köpek, kedi gibi hayvanlar rahatlıkla kusabilir.

3.2.2. Çok Odacıklı Midelerin Yapısı

Geviş getirenlerin mideleri çok odacıklı olup 4 bölmelidir (Görsel 3.16). İlk üçü bezsiz mukoza ile döşenmiş ve ön mide (proventriculus) adını almıştır. Dördüncü bölme bezli mukoza ile kaplanmış olup burası basit midenin karşılığıdır.

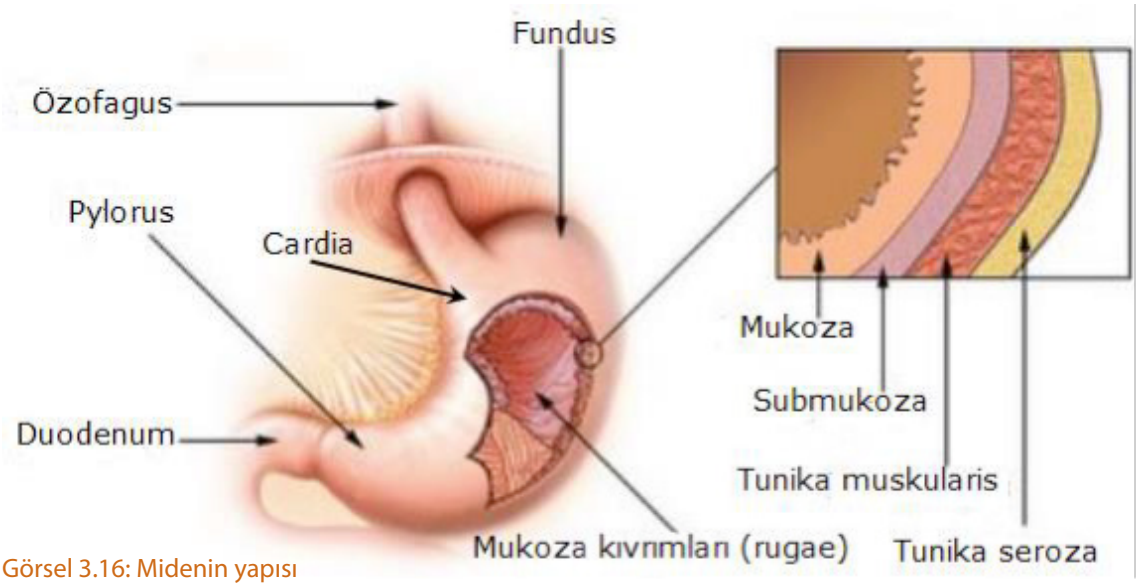

Görsel 3.16: Midenin yapısı

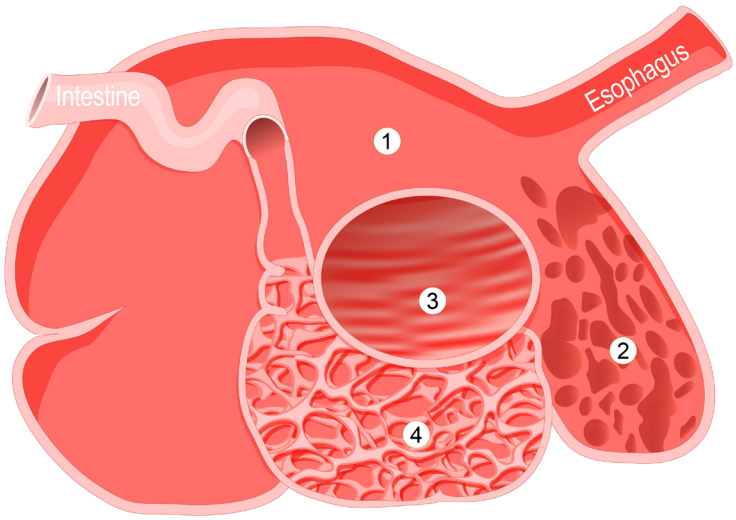

Görsel 3.17
Ruminant midesi

1. Rumen 2. Reticulum 3. Omasum 4. Abomasum

Bu odacıklardan ilk üçü ön mideler (proventriculus) olarak isimlendirilen işkembe (rumen), börkenek (reticulum) ve kırkbayır (omasum) adını alır ve bunların iç yüzünü döşeyen mukozada salgı bezi bulunmaz. Dördüncü mide olan şirden (abomasum) ise bezli mukoza ile kaplıdır ve tek odacıklı basit mideye karşılık gelir (Görsel 3.17,18).

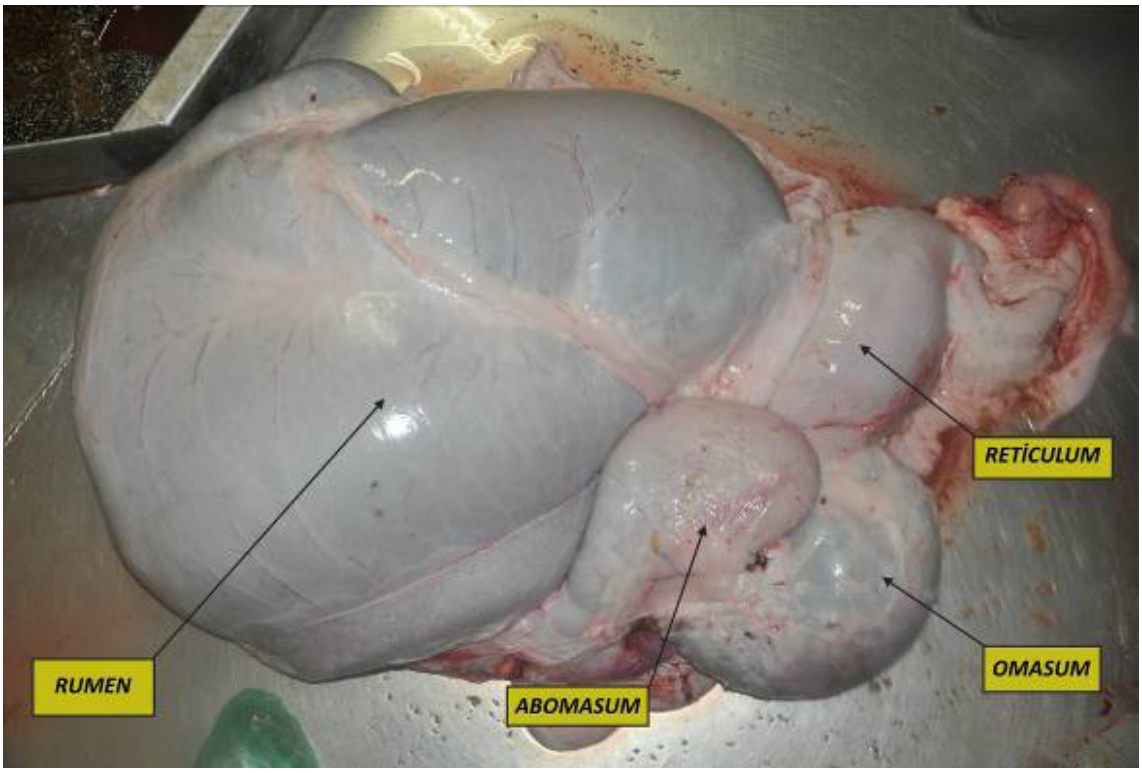

Görsel 3.18
Midenin bölümler

Görsel 3.19: Rumenin iç yapısı ve papillae ruminisler

İşkembe (Rumen)

Diyaframdan kalça kemiğine (os coxae) kadar uzanır ve karın boşluğunun sol tarafını tamamen doldurur. İşkembe üzerinde değişik derinlikte oluklar bulunur. Rumen mukozası üzerinde bulunan çok sayıdaki küçük çıkıntılara papillae ruminis adı verilir (Görsel 3.19).

Börkenek (Reticulum)

Karın boşluğunun ön, sol kısmında, işkembe ile diyafram arasında bulunur. Bu bölümün kas tabakası iyi gelişmiştir. İç yüzünü döşeyen mukoza üzerinde yer alan crista reticuli isimli çıkıntılar birleşerek bal peteği görüntüsü oluştururlar (Görsel 3.20).

Görsel 3.20: Reticulumun iç yapısı ve crista reticulile

Görsel 3.21
Omasumun iç yapısı ve laminae omasiler

Kırkbayır (Omasum)

Karın boşluğunda, orta çizginin biraz sağında yer alır. İç yüzünde birbirine paralel laminae omasi adını alan çok sayıda yaprak bulunur (Görsel 3.2).

Şirden, Mayalık (Abomasum)

Diğer türlerdeki basit midenin karşılığıdır. Orta hattın sağında yer alır (Görsel 3.22).

3.2.3. Midede Sindirim

Mideye gelen besinlerin bir kısmı midede sindirilir. Midede sindirim hayvan türlerinde farklılık gösterir. Mide, şekil ve fonksiyonları bakımından ikiye ayrılır:

- Geviş getirmeyenlerde (tek odacıklı) sindirim,
- Geviş getirenlerde (çok odacıklı) sindirim.

İnsan, etçil hayvanlar ve tek tırnaklılar birinci grupta; sığır, koyun, keçi, deve, manda ve lama gibi hayvanlar da ikinci grupta yer alır.

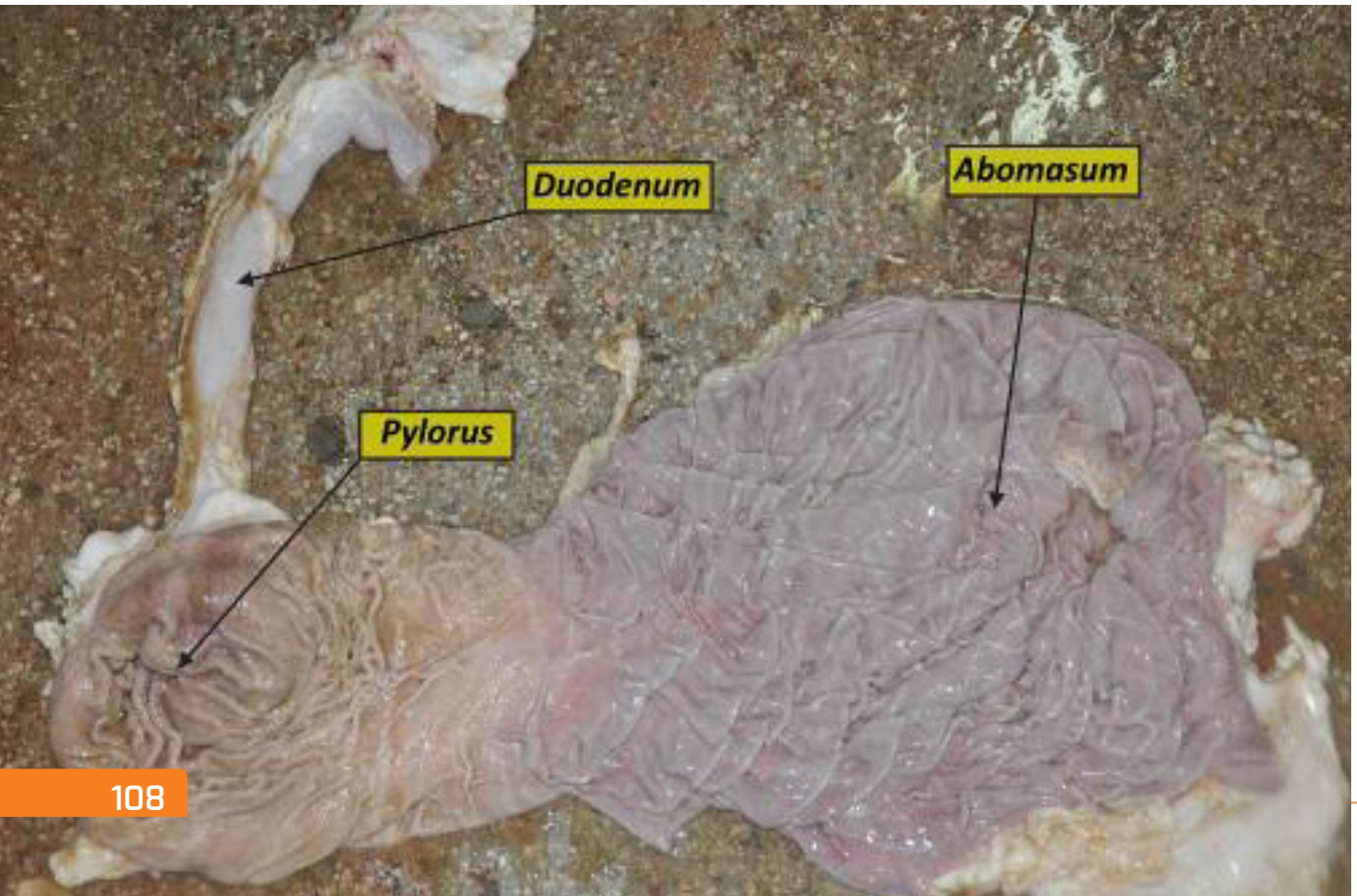

Görsel 3.22: Abomasum

Midenin Görevleri

- Besinlerin vücut ısısına yaklaşmasını sağlar.
- Yutulan besinleri depo eder.
- Salgıladığı hidroklorik asit nedeniyle zararlı mikroplarla savaşır.
- Besin maddelerinin mide salgısıyla karışmasını sağlar.
- Peristaltik kasılmalarla besin maddeleri mide salgılarıyla karıştırılır.
- Besin maddelerinin sindirim ve emilim için uygun bir hızda bağırsağa iletilmesini sağlar.

Mide sıvısıyla karışmış ve sindirime uğramış besin maddesi kütlesine kimus denir. Karbonhidrat bakımından zengin besinler mideyi birkaç saatte terk eder. Proteinden zengin olanlar daha yavaş terk eder. Mideyi en yavaş terk edenler ise yağ bakımından zengin olanlardır. Diyetteki besinlerin yağca zengin olması uzun süreli tokluk hissi verir.

Midede sindirim kimyasal ve mekanik olarak yapılır.

Midede Kimyasal Sindirim

Nişasta (karbonhidrat) ağızda tükrük amilazı (pityalin) tarafından parçalanır. Pityalinin etkisi besinler mideye girdikten bir süre sonrada devam eder. Pityalin aktivitesi hidroklorik asit salgısı ile durdurulur. Amilaz enzimi en ideal pH 6-7'de etkir. Mideden yağların sindiriminde görevli olan lipaz enzimi salgılanır fakat yağların asıl sindirimi ince bağırsaklarda olur.

Mide Asidinin (HCl) Görevleri

- Mide antiseptiği olarak görev yapar.
- Protein sindiriminde görev alır.
- Sütün proteinini (kazeinojen) kazein hâlinde çökeltir.
- Demiri emilebilir hâle getirir.

Midede Mekanik Sindirim (Mide Hareketleri)

Mide duvarındaki düz kas katmanları, sindirim sırasında besinlerin parçalanarak mide öz suyu ile karışmasını sağlamak amacıyla bazı kasılmalar (kontraksiyon) yapar. Midenin dolmasından hemen sonra midenin kas tabakası kasılmaya başlar ve mide boşluğunu küçültür. Böylece besin maddeleri mekanik olarak parçalanır ve mide enzimleriyle karışır. Düz kaslar, sinirsel uyarıların etkisiyle peristaltik hareketler yapar. kimusun onikiparmak bağırsağına geçmesini sağlar.

3.3.3. Tek Odacıklı Midelerde Sindirim

Mide mukozası altında, derine yerleşmiş birçok salgı bezi yer alır. Bu bezler bulundukları mide bölümüne göre; cardia, fundus ve pyloris bezleri olarak isimlendirilir. Bu bezlerde üç farklı hücre grubu bulunur:

- **Mukoid hücreler:** Cardia, pyloris, fundus bezlerinde bulunur. Musin salgılar.
- **Kenar hücreler:** Fundus bezlerinde bulunur. Hidroklorik asit salgılar.
- **Esas hücreler:** Fundus, pyloris bezlerinde bulunur. Pepsinojen, rennin, lipaz, amilaz gibi mide enzimlerini salgılar.

Mide enzimlerinden rennin enzimi daha ziyade bebeklerde ve yavru hayvanların midesinde bulunur. Sütün kazeinini pıhtılaştırır. Bu şekilde kazeinin sindirilmesi kolaylaşır. Mide enzimlerinden en önemlisi pepsinojendir. HCl etkisiyle pepsine dönüştürülür. Pepsin proteinlerin sindiriminde görev alır.

3.2.4. Çok Odacıklı Midelerde (Geviş Getirenlerde) Sindirim

Otçul hayvanlar grubunda yer alan ve mideye gönderilen besini tekrar ağıza getirerek çiğneyenlere geviş getiren hayvanlar (ruminant) denir. Bunlar; sığır, koyun, keçi, bizon, manda, gergedan, geyik, karaca, ceylan, zürafa, antilop gibi çift tırnaklı hayvanlardır.

Ruminantlarda mide, dört bölmeli olup üç bölmeli bir ön mide (proventriculus) ile tek mideli hayvanlardakine benzeyen gerçek mideden oluşur (Görsel 3.23). İşkembe (rumen), börkenek (reticulum) ve kırkbayır (omasum) olarak isimlendirilen ön midelerde sindirim bezleri yoktur. Sindirim bezleri gerçek mide olan şirdende (abomasum) bulunur. Ön midelerde mikroorganizmaların etkisiyle meydana gelen kimyasal olaylara işkembede mayalanma (rumen fermentasyonu) denir.

Bitkilerin başlıca karbonhidratı olan selülozun sindirimi, ancak ot yiyen hayvanların sindirim kanalında bulunan mikroorganizmalarla bu hayvanlar arasında simbiyotik (ortak yaşam) iş birliği ile gerçekleşmektedir. Rumen mikroorganizmaları bakteriler, protozoonlar ve maya mantarlar olmak üzere üç grupta toplanır.

Görsel 3.23
Ruminant midesi

Rumendeki bakteri populasyonun sayısı çok yüksek olup besinlerin bileşimine (rasyon) ve mevsimlere göre değişir. Rumen sıvısında ortalama rumen içeriğinin % 5-10'u kadar bakteri kitlesi bulunduğu kabul edilir. Bu da ortalama 3-7 kg taze bakteri kitlesine karşılıktır. Rumendeki bakteri ve protozoon sayısı yemlemeye bağlı olarak değişir. Saman ve kuru ot gibi selülozca zengin yemlerin tüketilmesi hâlinde 1ml rumen sıvısında 9-15 milyar bakteri bulunmasına karşın, nişastaca zengin besinlerin tüketilmesi hâlinde bu sayı 5 katına kadar yükselebilmektedir.

3.2.5. Geviş Getirenlerde Mide Hareketleri

Rumen ve Reticulum Hareketleri

Rumende kuvvetli kas hareketleri sayesinde rumen içeriği ile yenilen yemler sürekli karışır ve mekanik olarak parçalanır. Midenin bu iki bölmesinin hareketleri birbiriyle uyumlu biçimde sürdürülür. İçeriğin ağza getirilip gevişmeyi sağlamak, fermentasyon sonucu oluşan gazları geğirmeyle dışarı atmak ve bu iki mide bölümünde sindirilen besinlerin omazuma iletilmesine yardım etmek bu hareketler sayesinde gerçekleştirilir.

Rumen hareketleri rumenin ön bölümünden başlayıp arka tarafına doğru hareket eden solucanımsı (peristaltik) hareketlerdir. Rumen içeriğinin yer değiştirmesini sağlar. Retikulum hareketleriyle uyumlu çalışır. Rumen hareketleri ile uyum içinde bulunduğundan rumen kasılma (sistol) hâlindeyken retikulum gevşeme (diastol) hâlindedir.

Rumen hareketleri dışarıdan hissedilebilir. Sol açlık çukurluğu bölgesine yumrukla bastırılarak veya stetoskopla sayılabilir. 5 dakikadaki rumen kasılma sayısı sığırlarda 7-12, koyunlarda 7-14 kadardır. Omasuma gelen besinler mukoza dürümleri (lamina omasi) arasında sıkıştırılarak daha küçük parçalara ayrılır. Sıvı kısmı emilen içerik bezli mideye gönderilir.

Geviş getirenlerin bez içeren ve enzim salgılayan mide bölümü olan abomasumdaki hareketler basit mideli hayvanların midesindekine benzemektedir. Ritmik ve peristaltik hareketler görülür. Bu hareketler sayesinde içerik onikiparmak bağırsağına geçer. Azotlu maddelerin sindirimi sonucu oluşan son ürün amonyaktır.

3.2.6. Geviş Getirme (Ruminasyon)

Geviş getirme; geviş getiren hayvanlarda rumen içeriğinin yeniden ağza getirilmesi, içeriğin sıvı kısmının yutulması, geri kalan kısmın tükürükle karıştırılarak çiğnenmesi, oluşturulan lokmanın yeniden yutulması gibi mekanik hareketleri kapsayan karışık bir refleks olayıdır. Sığırlar geviş getirmeye günün üçte biri kadar zaman harcar. Kaba yem geviş getirmeye ayrılacak süreyi artırmaktadır. Kaba yemler hafif olup üstte bulunur ve fermentasyon sonucu oluşan gazların da katılmasıyla daha da hafifler. Ağıza geri getirilenlerin önemli kısmını, rumen sıvısının yüzeyinde bulunan bu kaba maddeler oluşturur. Dışarıdan yeni alınan yemler belirli bir fermentasyona uğramadan ruminasyona katılmazlar.

3.2.7. Geğirme (Ruktus, Gaz çıkarma)

Besinler ağızda çiğnenirken besin içinde bir miktar hava hapsolur. Yutkunma esnasında yutakta kalan solunum havasıyla birleşir ve mideye götürülür. Mideye giden gazlar yemek borusu yoluyla ağız boşluğundan geri atılır. Buna geğirme (ruktus, gaz çıkarma) denir.

Rumendeki fermentasyon olayları sırasında oluşan gazların büyük bir kısmı (karbondioksit, metan) geğirme ile dışarı atılır, bir kısmı rumen duvarından emilir, az bir kısmı da bağırsaklar yoluyla dışarı çıkartılır.

http://kitap.eba.gov.tr/KodSor.php?KOD=23255

Süre: 12 Ders Saati

Uygulama Sayfası

UYGULAMA 3.5: FARKLI TÜRDEN HAYVANLARA AİT MİDELERİN ANATOMİK YAPISINI MAKET YA DA KESİLMİŞ HAYVANLAR ÜZERİNDE İNCELEMEK

Amaç

- Canlı hayvan üzerinde sindirim sistemi organlarını kontrol etmek.

Hazırlık Çalışmaları

- Kişisel hijyen kurallarına dikkat etmek için eldiven, maske, iş elbisesi ve çizme giyilir.
- Mezbaha ve üniversitelerin anatomi laboratuarlarına teknik ziyaret düzenlenir ya da kadavralara ait materyaller laboratuvara getirilir.
- Ders öğretmeninizin nezaretinde mümkün olduğunca farklı hayvan türlerine ait tür, yaş, kiloda olanların mide yapılarını inceleyiniz.

Kullanılacak Araç Gereç ve Malzeme

- Kişisel hijyen kuralları için eldiven, maske, gözlük, iş elbisesi ve çizme.
- Kadavra karkas ve kesilmiş hayvana ait iç organlar.
- Dezenfektanlar.
- Bistüri sapı, neşter ve pens.

İşlem Basamakları

Ders öğretmeninizden yardım alarak bunları yapınız.

1. Kişisel hijyen kurallarına uyarak kadavra ve karkas üzerinde mide yapılarını temiz bir masa üzerine alarak inceleyiniz.

Tek mideli hayvanlarda;

2. Kardia, fundus ve pylorus bölgelerini inceleyiniz.
3. At kadavrasi üzerinde, atların kusmasını engelleyen cardia sphincterini inceleyiniz.
4. Fundus yapısına kesit atarak mide mukozasını inceleyiniz.

Ruminantlarda;

- Ön mideler ve abomasumun yerleşim yerlerini inceleyiniz.
- Geviş getirenlere ait mide kompartımanlarına ayrı ayrı kesit atarak içeriklerini inceleyiniz ve mukozalarında yer alan papillaların arasındaki şekil farklılıklarını inceleyiniz.
- Yeni doğan ruminant kadavrasında spesifik abomasum içeriği görüntüsü olan sütün peynirleşmesini gözlemleyiniz.
- Yeni doğan ruminant kadavrasında ön midelerin erişkin ruminantlara göre farklılıklarını inceleyiniz.
- Tüm hayvan türlerinde gıdaların aktarımının yapıldığı organlar arası geçiş deliklerini inceleyiniz. Geçişlerde tıkanma yapabilecek yabancı cisimlerin varlığını gözlemleyiniz.

http://kitap.eba.gov.tr/KodSor.php?KOD=23255

Beslenme eksikliğine bağlı tüy yeme davranışı gösteren bir hayvanın midesinden çıkarılan tüy topakları.

Uygulama Değerlendirme

Öğrencinin Numarası / Adı ve Soyadı ..... /	DEĞERLENDİRME	Alanlar ve Puanları	Bilgi	Beceri	Temizlik Düzen	Süre Kullanımı	Toplam	Tarih
			30	50	10	10	100	.... /.... / 20 ....
Öğretmenin Adı ve Soyadı		Takdir Edilen Puan						Onay (İmza) .....

3.3. BAĞIRSAK VE DEFEKASYON KONTROLÜ

Sindirim olayları ince bağırsaklardan sonra kalın bağırsaklarda devam ederek posanın defekasyonla anüsten dışarı çıkarılmasıyla son bulur.

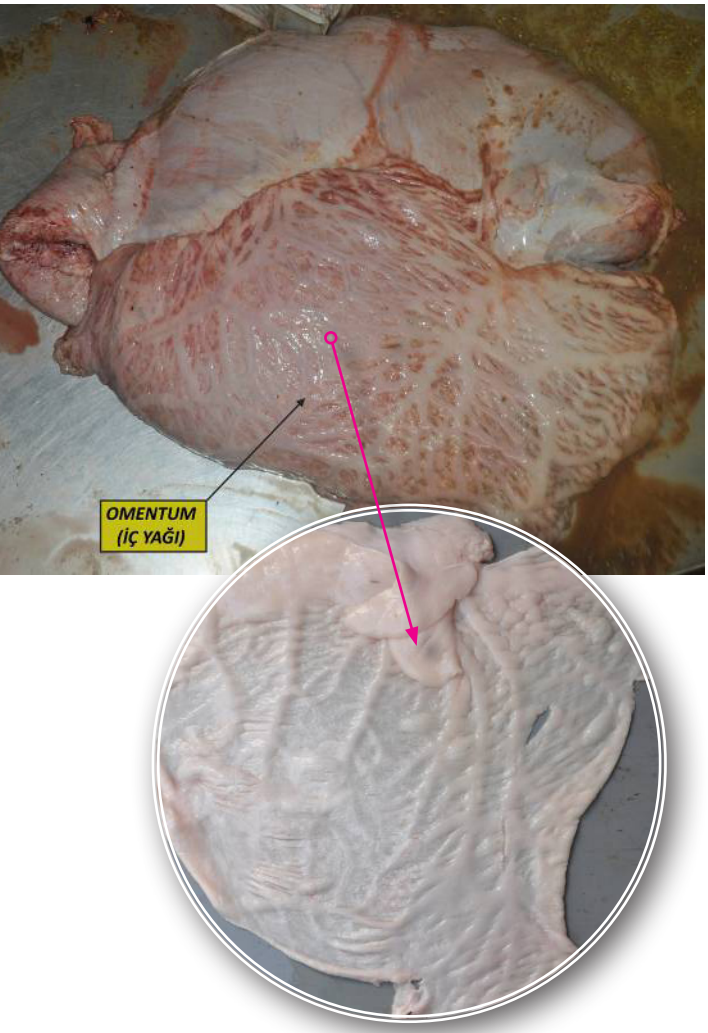

Görsel 3.24: Omentum

Karın Boşluğu ve Periton

Karın boşluğu (cavum abdominis), diyaframdan leğen boşluğunun (cavum pelvis) girişine kadar devam eder. Karın boşluğunun iç duvarı ve bu boşluktaki karın iç organları bir zarla örtülür. Bu zara periton denir. Periton organları birbirlerine ve karın boşluğunun duvarına bağlayan asıcı bağları oluşturur. Bağırsakların asıcı bağlarına mesenterium, midenin asıcı bağlarına omentum denir (Görsel 3.24).

3.3.1. Bağırsaklar

Bağırsaklar, sindirim sisteminin mide ile anüs arasında kalan kısmıdır. İnce bağırsak ve kalın bağırsak olmak üzere iki ana kısımdan oluşur (Görsel 3.25).

İnce bağırsak üç kısma ayrılır:

- Onikiparmak bağırsağı (duodenum)
- Boş bağırsak (jejunum)
- Kıvrık bağırsak (ileum)

Kalın bağırsak da üç kısma ayrılır:

- Kör bağırsak (cecum)
- Sütun bağırsak (colon)
- Düz bağırsak (rectum)

Bağırsaklar, besin maddelerinin enzimlerin etkisiyle küçük moleküllü yapı taşlarına ayrılarak emiliminin gerçekleştiği sindirim kanalının önemli bir bölümüdür.

Bağırsak mukozası ayrıca mikrovillus adı verilen ve emilim yüzeyini daha da artıran mikroskobik kıvrımlara sahiptir.

Görsel 3.25: Bağırsaklar

Kalın bağırsak, simbiyoz yaşamın görüldüğü birkaç çeşit bakteriye ev sahipliği yapar. Bu bakteriler aynı zamanda bağırsakta gaz üretiminin de nedenidir. Kalın bağırsak (Görsel 3.26), ince bağırsağa oranla daha kısadır ve büyük oranda suyun geri emiliminden sorumlu olup dışkının koyu kıvamlı olmasını sağlar. Kalın bağırsaklarda uzun süre kaldığı durumlarda dışkı katılaşır ve kabızlığa yol açar.

Görsel 3.26: Bağırsaklar

3.3.2. Karaciğer (Hepar), Pankreas ve Safra salgısı

Karaciğer (Görsel 3.27), geviş getirenlerde karın boşluğunun önünde ve sağ tarafında, diğer hayvanlarda biraz daha sola geçmiş şekilde diyaframa yaslanmış olarak bulunur. Yassı, koyu kırmızı, esmer renkli bir organdır.

Görsel 3.27: Karaciğer

Karaciğerin Görevleri

Karaciğerin ürettiği safra, onikiparmak bağırsağına akıtılarak yağların emilimini sağlar. Kolesterol sentezinde görev alır.

Yaşlanan alyuvarların parçalanması sonucu açığa çıkan hemoglobin biluribine (safra pigmentleri) çevrilir. Glikozun fazlası karaciğer hücrelerinde glikojene çevrilerek depo edilir. İhtiyaç hâlinde tekrar glikoza çevrilip kan dolaşımına verilir.

- Dalaktan sonra en çok kan depo eden organdır.
- İlaç ve zehirlerin etkisiz hâle getirilmesinin gerçekleştiği organdır.
- Üre sentezinde görev alır.
- Yağ metabolizmasında (kolesterol yapımı) görev alır.
- Kanın pıhtılaşmasında rol oynayan maddeleri sentezler.

Safra Salgısı

Karaciğer hücreleri tarafından yapılan safra, ince bağırsağa salınmadan önce safra kesesi adı verilen (Görsel 3.28) karaciğere yapışık olan içi boşluklu bir

Görsel 3.28: Safra kesesi

organda depo edilir. Safra bir kanal aracılığı ile onikiparmak bağırsağına akıtılır. Tek tırnaklı hayvanlar, deve, fil, zürafa, geyik, güvercin ve papağan gibi hayvanlarda safra kesesi bulunmaz.

Safra yeşilimsi sarı renkte koyuca bir sıvıdır. Tadı acı olup alkali reaksiyon verir. Safra alyuvarların yapısında bulunan hemoglobinden sentez edilir.

Safranın Görevleri

- Pankreas salgısındaki lipaz enziminin etkinliğini artırır.
- Bağırsakları daima nemli ve yumuşak tutarak emilmeyi kolaylaştırır.
- Vücuttaki bazı toksik maddeler safrayla bağırsaktan dışarı atılır.
- Safra iyi bir bağırsak antiseptiğidir.

Pankreas

Midenin ve karaciğerin gerisinde, omuriliğin altında, onikiparmak bağırsağının üstünde bulunan, açık pembe renkte, bezli bir organdır.

Görevi: Pankreas hem iç salgı (endokrin) hem de dış salgı (ekzokrin) bezi olarak görev yapar. Endokrin bez olarak insulin ve glukagon adındaki hormonları salgılar. Bu hormonlar karbonhidrat (şeker) metabolizmasında önemli rol oynar. İnsulin kan şekerini düşürürken glukagon ise kan şekerini yükseltir. Dış salgı bezi olarak gıda maddelerini parçalayıcı etkisi olan enzimleri üretir. Karbonhidrat, protein ve yağların sindiriminde etkili olan enzimleri salgılayarak bir kanal vasıtasıyla onikiparmak bağırsağına akıtır.

3.3.3. Bağırsak Hareketleri

İnce bağırsaklarda, bağırsak içeriğini yoğuran ritmik segmentasyon hareketi (boğumlama) ile kanalda ilerlemesini sağlayan peristaltik (solucanvâri) hareketler görülür. Kalın bağırsaklarda ise besin artıklarını dışarı atım öncesi kanalda depo edilmesini kolaylaştırıcı ters (anti) peristaltik hareketler gözlenir.

3.3.4. Dışkılama (Defekasyon)

Dışkının kalın bağırsaklar aracılığıyla anüsten dışarı atıldığı bir refleks olayıdır. Rektumun dışkıyla gerilmesi, kas tabakasında refleks olarak kasılma ve dışkılama isteğini doğurur. Hayvanlarda defekasyon sayısı yedirilen yemin miktarına ve çeşidine bağlı olarak değişir. Atlar ahır beslenmesinde günde 10 – 12, çayır beslenmesinde 16 – 17 kez defekasyon yaparlar. Ot yiyen hayvanlar yenilen yem miktarına ve çeşidine bağlı olarak günde 10–20 kez, et yiyenler ise 2-3 günde bir dışkılarlar.

Dışkılama sırasında hayvanların davranışları farklıdır. At ve sığırlar yürürken; kedi ve köpekler ise durarak dışkılar. Sığırlar yatarken dışkılayabilir. Koyun hariç dışkılama sırasında kuyruk genellikle yukarı kaldırılır.

Kabızlık (Konstipasyon)

Çıkarılan dışkının sert ve kuru olması ile miktarının azalması durumuna kabızlık (konstipasyon) denir. Konstipasyon, çoğunlukla bağırsak hareketlerinin azalması ve bağırsak içeriğinin yer değiştirmesinin engellenmesine bağlı olarak oluşur.

Kabızlığın uzun süre devam etmesi halinde otointoksikasyon ve sepsis sonucu ölüm şekillenebilir. Geviş getiren hayvanlarda ön midelerde omasuma (kırkbayır) gelen içeriğin, suyunun çekilmesi sonucu omasum yaprakları arasında sıkışıp kalması, sertleşmesi ve normal sindirim kanalı yolunu izleyememesi sonucu gelişen ciddi bir sindirim kanalı durgunluğudur. Ölümle dahi sonuçlanabilir.

İshal

Bağırsak hareketlerinin artması ve bağırsakta emilimin azalmasına bağlı olarak bağırsak içeriği sulanır. Hayvanın sık ve sulu defekasyon yapması durumuna ishal (diyare) denir. İshalle birlikte ıkınma (tenesmus) gözlenir.

Süt sığırlarında seyrek olmakla beraber, buzağılarda sıkça gözlenen ishal, aşırı su kaybı ve süt düşmeleri ile buzağılarda gelişme bozukluklarına yol açan önemli bir rahatsızlıktır.

Büyükbaş Hayvanlarda İshalin Oluşma Nedenleri

- Hayvanlarda alışma süresine tabi tutulmadan yapılan ani yem değişiklikleri,
- Fazla miktarda fabrika yemiyle birlikte az miktarlarda saman (silaj) yedirilmesi. Saman, silaj gibi yemlerin kesim uzunluklarının çok kısa olması (Örneğin, mısır silajının çok ufak doğranmış olması veya kuru otun patozdan geçirilmesi) ve bununla birlikte partikül büyüklüğü çok ufak toz yemlerin yedirilmesi,
- Fabrika yemine ilaveten hayvanlara kırılmış tahılların fazla miktarda yedirilmesi,
- Pelet fabrika yemleri arasında yapılan ani geçişler,
- Bozulmuş, küflenmiş, ısınmış veya donmuş saman, silaj gibi yemler ile fabrika yemlerinin yedirilmesi,
- Buzağılara doğumu takiben fazla miktarda ağız sütü veya normal süt verilmesi,
- Buzağılara sütten kesilmeyi takiben fazla miktarda ve aniden fabrika yemi yedirilmesi,
- İneklerde ve buzağılarda gözlenen ve ishale neden olan mikrobiyal ve paraziter hastalıklar ishalin oluşma nedenleridir.

http://kitap.eba.gov.tr/KodSor.php?KOD=23256

Süre: 12 Ders Saati

Uygulama Sayfası

UYGULAMA 3.6
FARKLI TÜRDEN HAYVANLARA AİT BAĞIRSAKLARIN ANATOMİK YAPISINI MAKET YA DA KESİLMİŞ HAYVANLAR ÜZERİNDE İNCELEMEK

Amaç

- Canlı hayvan üzerinde sindirim sistemi organlarını kontrol etmek.

Hazırlık Çalışmaları

- Kişisel hijyen kurallarına dikkat etmek için eldiven, maske, iş elbisesi ve çizme giyilir.
- Farklı hayvan türlerine ait bağırsak yapıları hakkında ön bilgi toplayınız.
- Mezbaha ve üniversitelerin anatomi laboratuvarlarına teknik ziyaret düzenlenir ya da kadavralara ait materyaller laboratuvara getirilir.
- Ders öğretmeninizin nezaretinde bağırsak yapılarını inceleyiniz.
- Mümkün olduğunca farklı tür, yaş, kiloda olanların bağırsak yapılarını inceleyiniz.

Kullanılacak Araç Gereç ve Malzeme

- Kişisel hijyen kuralları için eldiven, maske, gözlük, iş elbisesi ve çizme.
- Kadavra karkas ve kesilmiş hayvana ait iç organlar.
- Dezenfektanlar.
- Bistüri sapı, neşter ve pens.

İşlem Basamakları

Ders öğretmeninizden yardım alarak bunları yapınız.

1. Kişisel hijyen kurallarına uyarak kadavra ve karkas üzerinde bağırsak yapılarını temiz bir masa üzerine alarak inceleyiniz.
2. Pylorus bölgesinden başlayarak ince bağırsağa ait olan duodenum, jejunum ve ileum kısımlarını tespit ediniz.
3. Kalın bağırsağa ait cecum colon ve rectum kısımlarını tespit ediniz.
4. Hayvan türlerine ait ince bağırsak ve kalın bağırsak kısımlarının uzunluklarını ölçünüz.

http://kitap.eba.gov.tr/KodSor.php?KOD=23256

5. İnce bağırsak ve kalın bağırsaklara longitudinal kesit atarak mukoza yapılarını inceleyiniz.
6. Kesilmiş hayvanlara ait bağırsak segmentlerini incelerken mukoza ve dışkı içeriğine ait renk değişimi, kanama gibi farklılıkları gözlemleyiniz.

Görsel 3.29
Normal bağırsağa ait görüntü

Görsel 3.30
Kanamalı bağırsağa ait görüntü

Görsel 3.31
Kanamalı bağırsağa ait mukoza görüntüsü

Uygulama Değerlendirme

Öğrencinin Numarası / Adı ve Soyadı ..... /	DEĞERLENDİRME	Alanlar ve Puanları	Bilgi	Beceri	Temizlik Düzen	Süre Kullanımı	Toplam	Tarih
			30	50	10	10	100	.... /.... / 20 ....
Öğretmenin Adı ve Soyadı		Takdir Edilen Puan						Onay (İmza) .....

http://kitap.eba.gov.tr/KodSor.php?KOD=23263

Süre: 12 Ders Saati

Uygulama Sayfası

UYGULAMA 3.7
ÇEŞITLİ TÜRDEN HAYVANLARDA DEFEKASYON KONTROLÜ YAPMAK

Amaç

- Canlı hayvan üzerinde sindirim sistemi organlarını kontrol etmek.

Hazırlık Çalışmaları

- Kişisel hijyen kurallarına dikkat etmek için eldiven, maske, iş elbisesi ve çizme giyilir.
- Canlı hayvan üretim işletmelerine, veteriner klinikleri ve hayvan barınaklarına teknik ziyaret düzenleyiniz.
- Ders öğretmeninizin nezaretinde farklı hayvan türlerinin dışkılama esnasında aldığı pozisyonlar ıkınma konusunu gözden geçiriniz.
- Mümkün olduğunca farklı tür, yaş, kiloda olanların mide yapılarını inceleyiniz.

Kullanılacak Araç Gereç ve Malzeme

- Kişisel hijyen kuralları için eldiven, rektal eldiven, maske, gözlük, iş elbisesi ve çizme.
- Canlı hayvanlar.
- Dezenfektanlar.

İşlem Basamakları

Ders öğretmeninizden ve ziyaret ettiğiniz yerdeki sorumlu kişilerden yardım alarak;

1. Canlı hayvanları zapturapt altına alınız.
2. Eldiven takınız.
3. Büyük hayvanlarda rektal palpasyon, küçük hayvanlarda rektal tuşa tekniğine uyarak dışkı alınız.
4. Farklı türden hayvanların normal durumdaki dışkılarının şekil, renk ve kıvamlarını gözlemleyiniz.
5. Farklı türdeki hayvanların dışkılarının renk, kıvam, dışkıdaki su miktarı ve dışkılama miktarını gözden geçiriniz.
6. Serbest halde dışkılama yapan hayvanların dışkılama esnasında aldığı pozisyonları gözlemleyiniz.
7. Dışkılama esnasındaki ıkınma, ağrı duyusu, ishal gibi durumları gözlemleyiniz.

Uygulama Değerlendirme

Öğrencinin Numarası / Adı ve Soyadı	DEĞERLENDİRME	Alanlar ve Puanları	Bilgi	Beceri	Temizlik Düzen	Süre Kullanımı	Toplam	Tarih
..... /			30	50	10	10	100	.... /.... / 20 ....
Öğretmenin Adı ve Soyadı		Takdir Edilen Puan						Onay (İmza)
.....								.....

Okuma Parçası

HAYVAN SEVGİSİ

Her gün çevremizde birçok sokak hayvanı görüyoruz ve yanlarından geçip gidiyoruz. Bir nevi görmezden geliyoruz. Belki de o hayvanlar karşımıza çıkarak bu dünyada yalnız yaşamadığımızı, onlarla doğayı paylaştığımızı bizlere hatırlatıyorlar. Bizim barınabileceğimiz evlerimiz, canımız istediğinde karnımızı doyurabileceğimiz yiyeceklerimiz olmasına rağmen onların çok büyük kısmı bunlara sahip değil. Hatta bu hayvanların bir kısmının hayatı insanlar tarafından zor koşullara sokuluyor. Onların konuşamaması, kendilerini anlayacağımız şekilde ifade etmemeleri, acı çekmedikleri anlamına gelmiyor. Onlar bizim üzerlerinde acımasızlıklarımızı test edeceğimiz denekler ya da bizi eğlendirecek kuklalar değiller. Birazcık empati kurmamız bizim için de iyi olabilir. Çünkü onlar da canlı ve başka canları düşünmek insanı daha iyi hissettirir. Belki de bir toplumun, o toplumda yaşayan hayvanlara verdiği önem, o toplumun gelişkinlik düzeyi hakkında bilgi sahibi olmamızı sağlayan önemli bir göstergedir.

Yapılan araştırmalara göre hayvanları sevmeyen insanların çok büyük bir kısmının insanlarla ilişkilerinin de çok sağlıklı olmadığı gözlemlenmiştir. Aynı zamanda doğanın geri kalanıyla insanların kurmuş olduğu ilişkinin ruhsal terapi yerine geçtiği de bilinmektedir. İnsanın düşünebiliyor olması onu dünyanın en güçlü varlığı yapmıştır ancak bu gücü pek de olumlu kullandığımız söylenemez. Avcılık da beslenme amacının dışına çıkmış, birçok hayvanın neslini tüketecek hale gelmiştir. Sokakta bizimle yaşayan dostlarımızsa şiddet, keyfi zehirlenme ve önce evcil olmak sonra doğaya salınmak gibi birçok sıkıntıyla karşı karşıya kalmaktadır. Hayvan hakları ya da bu konuda çalışan birçok kuruluş olmakla birlikte hep birlikte bir bilinçlenme olmadan bu sorun devam edecektir

Peki, ne yapabiliriz sorusunun birçok cevabı olmakla birlikte ilk elden şunların yapılabileceği düşüncesindeyiz

- Hayvanlar için barınakların sayısı ve kalitesi arttırılabilir.
- Özellikle kış günleri için yiyecek, yaz günleri için ise içme suyu temin edebiliriz.
- Hayvanları bir alım-satım malzemesi olarak görmek yerine sokakta yaşayan onlarca hayvanın sahiplendirilmesine olanak sağlanmalıdır.
- Eğitim müfredatlarında daha fazla doğa ve hayvanlarla ilgili konu yer alabilir.

Bunların yanında unutmayalım ki bu dünya yalnızca bizim değil, bir gün yalnız kalmak istemiyorsak dostlarımıza iyi davranalım.

Sizce yukarda yazılan yapılabileceklere neler eklenebilir?

Fikirlerinizi buraya yazarak arkadaşlarınızla karşılaştırınız.

- .....
- .....
- .....

ÖLÇME VE DEĞERLENDİRME

Aşağıdaki soruları dikkatlice okuyarak doğru seçeneği işaretleyiniz.

1. Aşağıdakilerden hangisi sindirim kanalını oluşturan organlardan <u>değildir</u>?
   A) İleum
   B) Rectum
   C) Larynx
   D) Lingua
   E) Rumen

2. Ağız boşluğunu çevreleyen ve içinde yer alan organlardan <u>değildir?</u>
   A) Palatum molle
   B) Bucca
   C) Dentes
   D) Trachea
   E) Hiçbiri

3. Aşağıdakilerden hangisi dişlerin çenede tespitine yarayan oluşumların tanımı için doğrudur?
   A) Dentes
   B) Gingiva
   C) Mandibula
   D) Maxilla
   E) Bucca

4. Dişlerin sıflandırlmasında aşağıdaki ifadelerden hangisi doğrudur?
   A) Kesici dişler (dentes incisivi)
   B) Köpek dişleri (dentes canini)
   C) Ön öğütücü dişler (dentes premolares)
   D) Arka öğütücü dişler (dentes molares)
   E) Hepsi

ÖLÇME VE DEĞERLENDİRME

5. Aşağıda verilen bilgilerden hangisi yanlıştır?
   A) Yutma esnasında yemin tracheaya kaçmasını önlemek için kapanan kapağa papilla denir.
   B) Dil; apex lingua, corpus lingua ve radix lingua olarak 3 kısma ayrılır.
   C) Saliva akıntısı, glandula salivares'lerde üretilir ve kanallar aracılığıyla cavum oris'e aktarılır.
   D) Tükürük salgısının pH'ı 6,2-7,4 arasında değişir.
   E) Hepsi

6. Tükürük içinde bulunan hangi madde mikropların öldürülmesinde etkilidir?
   A) Pityalin
   B) Lizozim
   C) Kalsiyum
   D) Bikarbonat
   E) Hiçbiri

7. Midenin giriş ve çıkış delikleri hangisinde doğru adlandırılmıştır?
   A) A) Pectoris – Phraynx
   B) B) Cardia – Fundus
   C) C) Cardia – Pylorus
   D) D) Diaphragma – Pylorus
   E) E) Hiçbiri

8. Açlık ve tokluk duyumu ile ilgili aşağıdakilerden hangisi yanlıştır?
   A) Mide dolu olsa bile besin değeri olmayan maddelerle doluluktan dolayı açlık ortadan kalkmaz.
   B) Hiperglisemi, bir açlık uyaranıdır.
   C) Ateşli hastalıklarda besin alınmadığı halde açlık hissi azalır.
   D) Açlık neticesinde zayıflama ve sonrasında kan plazmasında bulunan proteinler azalır ve vücutta ödemler görülür.
   E) Hiçbiri

ÖLÇME VE DEĞERLENDİRME

9. Aşağıda verilen bilgilerken hangisi doğrudur?

A) Beynin hipotalamusundaki açlık merkezinin harabiyeti neticesinde açlık duyumu ortadan kalkar.

B) Susuzluk neticesinde suyun vücutta tutulmasını sağlamak için, vücutta terlemenin ve idrarın artması durumu görülür.

C) Organizma sadece idrar yoluyla vücuttan su kaybeder.

D) Mide ve barsak enfeksiyonları gibi ateşli hastalıklarda su içme isteği artar.

E) Hepsi

10.

I. Yenidoğan ruminantlarda emilen sıvılar direkt olarak abomasuma geçer.

II. Süt ineklerinde sağımdan sonra su içme isteği artar.

III. Köpekler dillerini kaşık şeklinde suya sokarak su içerler.

IV. İçilen su miktarı hayvanın türı rk, yaş ve fizyolojik faktörlerine bağlı olarak değişir.

Yukarıda verilen öncüllerden hangileri doğrudur?

A) I- III B) I-II C) I-III-IV D) I-II-III-IV E) II-IV

11.

I. Otçul canlıların besinleri çiğneme süresi etçillere göre daha kısadır.

II. Yutma başta istemli bir hareket olarak başlar reflex (istemsiz) olarak devam eder.

III. Sindirim sistemi kaslarında oluşan peristaltik hareketler besinlerin sindirim kanalı boyunca iletimini sağlar.

IV. Atların cardia bölgesinin yapısı gelişigüzel kusmalara elverişlidir.

V. Sığırlarda geviş alma esnasındaki tükürük salgısı işkembede asitleşmeninönüne geçilmesi açısından tampon rol oynar.

Yukarıda verilen öncüllerden hangileri <u>yanlıştır?</u>

A) I – II B) II – IV C) II - III - V D) I – IV E) III-V

12. Sindirim kanalı bölümleri ile ilgili verilen sıralamalardan hangisi <u>yanlıştır?</u>

A) Cardia – Fundus – Pyloris

B) Rumen – Retikulum – Omasum – Abomasum

C) C) Cecum – Colon – Rectum

D) Pharynx- Cavum oris – Oesophagus

E) Hepsi

ÖLÇME VE DEĞERLENDİRME

13.

- İlaç ve zehirleri etkisiz hale getirir.
- Yaşlanan alyuvarların parçalanması sonucu açığa çıkan hemoglobini, bilirubine çevirir.
- Üre sentezinde ve kolesterol metabolizmasında görev alır.
- Glikozu, glikojene çevirerek depo eder ve ihtiyaç halinde dolaşım kanına verir.
- Kanın pıhtılaşmasını sağlayan maddeleri sentezler.

Yukarıda verilen bilgilere göre sözü edilen organ aşağıdakilerden hangisidir?

A) Omasum
B) Abomasum
C) Karaciğer
D) Dalak
E) Böbrek

14.

1. İyi bir barsak antiseptiği olan salgısıyla lipazın etkinliğini artırır.
2. Insülin ve glukagon hormonlarını salgılayarak şeker metabolizmasında rol oynar.
3. Vücutta zehir ve ilaçların etkisiz hale getirilmesini sağlar.

Yukarıdaki sıralamaya göre sözü edilen organlar hangileridir?

	1	2	3
A)	Safra kesesi	Karaciğer	Abomasum
B)	Dalak	Safra kesesi	Abomasum
C)	Karaciğer	Dalak	Safra Kesesi
D)	Safra Kesesi	Pankreas	Karaciğer
E)	Hiçbiri		

15. Aşağıdakilerden ifadelerden hangisi <u>yanlıştır?</u>

A) Defekasyon sayısı yedirilen yemin niteliğine ve miktarına bağlı olarak değişir.
B) Sığırlar yatarken dışkılayabilirler.
C) Koyunlar dışkılarken kuyruğunu havaya kaldırmazlar.
D) Sık sık ve sulu defekasyon gerçekleşmesi olayına tenesmus denir.
E) Hepsi

4 ÖĞRENME BİRİMİ

HAYVANLARDA SOLUNUM VE DOLAŞIM SİSTEMİ

https://www.eba.gov.tr/c?q=U40695_a3a87a49

KONULAR

Solunum Sistemi

Dolaşım Sistemi

TEMEL KAVRAMLAR

- Solunum
- İnspirasyon
- Ekspirasyon
- Öksürük
- Akciğer
- Dolaşım
- Kalp, Nabız, Kan hücreleri
- Lenf sistemi ve Lenf bezleri
- Salgı bezleri ve Hormonlar

Bu öğrenme biriminde;

- Solunum sistemini oluşturan organları,
- Solunum sistemini oluşturan organların yapısını ve görevlerini,
- Göğüs boşluğu ve pleurayı,
- Solunumun mekaniğini, solunum tiplerini,
- Solunum hareketlerinin kontrolünü,
- Üst solunum yolu organlarının kontrolünü,
- Göğüs kafesi ve akciğerlerin kontrolünü,
- Hayvanlarda dolaşım sistemini,
- Kalbin göğüs boşluğundaki konumunu,
- Kalbin iç ve dış yapısını,
- Kalp kapaklarını ve damarlarını,
- Kalbin çalışmasını, büyük ve küçük kan dolaşımını, kalbin uyarı ve ileti sistemini,
- Kanın bileşimi ve görevlerini,
- Nabız, kan basıncı, büyük ve küçük tansiyonu,
- Kan ve lenf damarlarının yapı ve görevlerini,
- Lenfoid organları, lenf yumrularının yapısını ve görevlerini,
- Önemli lenf yumrularının vücuttaki konumlarını,
- Dalak, timus ve bursa fabriciusu,
- Lenf yumrularının kontrolünü,
- İç salgı bezleri ve ürettikleri hormonları

öğreneceksiniz.

4. HAYVANLARDA SOLUNUM VE DOLAŞIM SİSTEMİ

Hazırlık Çalışmaları

- Solunum sistemini oluşturan organları araştırınız.
- Solunum sistemini oluşturan organların görevlerini araştırınız.
- Solunum mukozası üzerinde bulunan titrek tüyler (silyum) ne işe yarar? Araştırınız.
- Veteriner klinikleri ve hayvan hastanelerine giderek solunum sistemine ilişkin bulguların nasıl alındığını araştırıp bilgi toplayınız.
- Hayvanların solunum sistemine ilişkin bulguları alma hakkında kaynak kitap, dergi ve internet sitelerinde araştırma yapınız.
- Konuyla ilgili sunum dosyası oluşturarak arkadaşlarınızla sınıfınızda paylaşınız.

4.1. SOLUNUM SİSTEMİ

4.1.1. Solunum ve Solunum Sistemini Oluşturan Organlar

Hayvanların canlılığını sürdürmesi için hücresel metabolizma tarafından üretilen karbondioksit gazının hücreden dışarı atılması ve yerine oksijenin girmesi yani bir gaz değişiminin olması gereklidir. Hayvanlar, bu değişimi kolaylaştırmanın yanı sıra gazların değişimi ve tüm vücut bölgelerine taşınmasını sağlayan organ sistemlerine sahiptir. Bu sistemde soluk alıp vermeyi sağlayan organlar yer alır. Bu organlar akciğerler (pulmo), havayı akciğerlere getirip götürmede yardımcı olan burun boşluğu [cavum nasi (kavum nasi)], gırtlak boşluğu [cavum laryngis (kavum laringis)], soluk borusu [trachea (trake)] ve solunum havasının akciğerlere dağıtıldığı yollar (bronchus) şeklinde bölümlere ayrılır. Göğüs kafesinin [thoraks (toraks)] genişlemesine yardımcı olan göğüs kasları ile diyafram da bu organlar arasında yer alır (Görsel 4.1, 4.2).

Solunum sistemi organları ile atmosferden organizmaya oksijenden zengin havanın alınmasına soluk alma (inspirasyon), organizmadan karbondioksitten zengin havanın çıkarılmasına ise soluk verme (ekspirasyon) denir. inspirasyon ile alınan hava içindeki oksijen akciğerlerden kan dolaşımına geçer; kan dolaşımından akciğer alveollerine bırakılan karbondioksit ise ekspirasyon havası ile solunum yollarından atmosfere çıkarılır. Böylece hücrelerin metabolozma faaliyetleri için gerekli olan oksijen inspirasyon ile arteriyel kana geçirilirken hücrelerin metabolizma artığı olarak venöz kanda bulunan karbondioksit ekspirasyon ile vücut dışına atılır. Sonuçta inspirasyon ve ekspirasyon olayının toplamı olarak solunum meydana gelir.

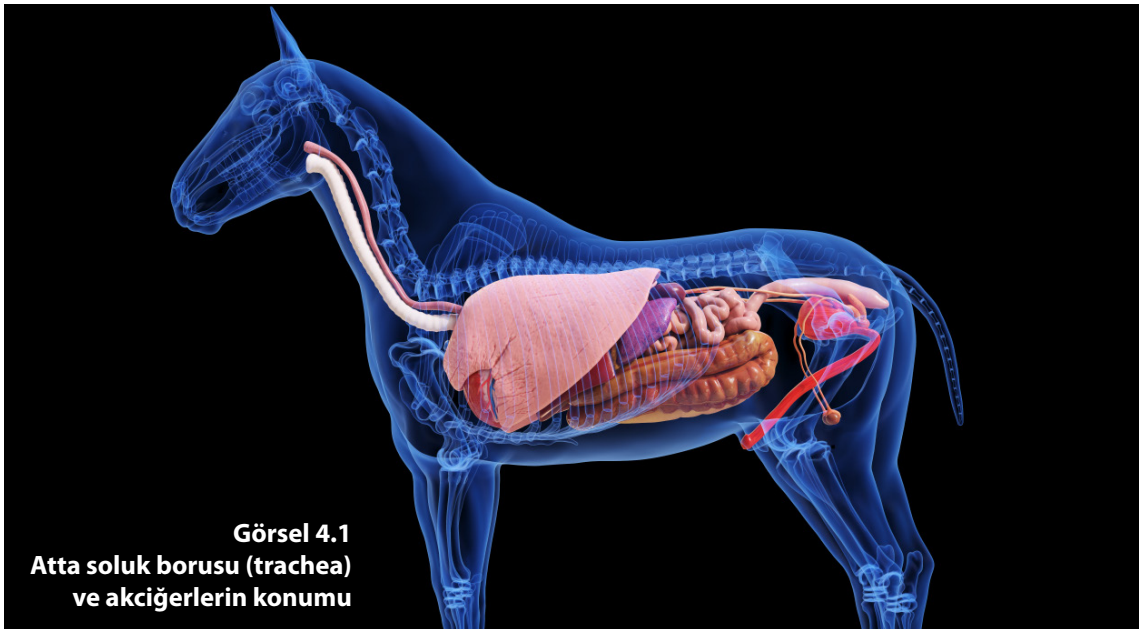

Görsel 4.1
Atta soluk borusu (trachea) ve akciğerlerin konumu

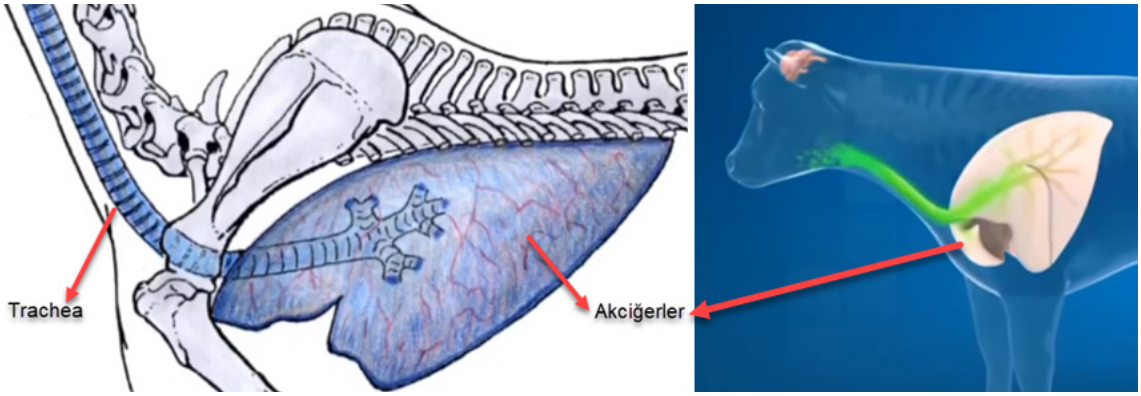

Görsel 4.2: Atta ve sığırda akciğerlerin yerleşimi

Gerek oksijenin organizmaya alınması, gerekse karbondioksitin organizmadan atılması için solunum sistemi ile dolaşım sistemi sürekli iş birliği içinde çalışır. Örneğin, herhangi bir nedenle organizmada daha fazla O_2 ihtiyacı doğarsa ya da organizmada CO_2 miktarı artarsa sinir sisteminin denetiminde solunum sayısı ve kalp atımı birlikte hızlanır. Bu iş birliğinin sonucu olarak; O_2 ve CO_2 değişimi hem akciğerlerde hem de vücut doku kılcal damarlarında yapılır. Akciğer kılcal damarlarında atmosfer havası ile kan arasında yapılan O_2 ve CO_2 değişimine dış solunum, doku kılcal damarlarında kan ile hücreler arasında yapılan O_2 ve CO_2 değişimine ise iç solunum denir.

Solunum, gaz değişimini sağlayan akciğerler ile akciğerlere hava giriş çıkışını sağlayan (ventilasyon) bir pompadan oluşur. Solunum olayları üzerine etkili olan anatomik yapılar şunlardır:

- Göğüs kafesi [thoraks(toraks)]
- Göğüs boşluğu hacmini arttıran- azaltan solunum kasları
- Kaslarla beynin bağlantısını sağlayan sinirler
- Kasları denetleyen beyin bölgeleri

- **Burun (Nasus) ve Burun Delikleri (Nares)**

Hayvanlarda burnun şekilleri farklılıklar gösterebilir. Sağ ve sol tarafta iki burun deliği yer alır. Sığırlarda burun delikleri arasında bulunan üst dudağa taşan bir bölge (merme) vardır. Burası özel bezlere sahip olduğundan daima nemli tutulur. Buranın kontrolü bize hayvanın genel durumu hakkında bilgi verebilir. Atlarda burun delikleri mideye yapılacak sonda uygulamaları açısından önemlidir. Burun boşluğu choana (kohana) adı verilen deliklerle, yutakla bağlantılıdır.

Burun Boşluğunun Kısımları

Burun boşluğu, önden geriye doğru kıkırdaktan burun bölmesi (cartilago septi nasi, kartilago septi nasi) ile sağ ve sol iki eşit yarıma ayrılır. Burun boşluğu concha (konka, konha) denilen kâğıt benzeri ince oluşumlarla bir takım yollara ayrılmıştır. Konkalar, burun mukozası ile örtülüdür. Bunlardan üstte olan konka dorsalis üst burun kıvrımlarını, altta yer alan konka ventralis ise alt burun kıvrımlarını oluşturur (Görsel 4.3).

Burun Yolları

- Septum nasi (burun bölmesi) ve iki konka burun boşluğunu dört yola ayırır:
- Üst burun yolu (meatus nasi dorsalis) koku yolu
- Orta burun yolu (meatus nasi medius)
- Alt burun yolu (meatus nasi ventralis) solunum yolu
- Ortak burun yolu (meatus nasi comminus, meatus nasi komminus)

Özellikle atlarda değişik amaçlar için mideye burun-mide sondası uygulamak gerektiğinde solunum yolu (meatus nasi ventralis) kullanılır. Bu yol üste doğru mukoza kıvrımı çıkmaz yol yaptığından sondayı dikkatli kullanmak gerekir.

Görsel 4.3: Farklı hayvan türlerinde burun delikleri

Bilgi Kutusu

Soğuk Havalarda Neden Burnumuz Akar?

Soğuk bir kış gününde yürüyüşe çıktıysanız o sırada hasta olmasanız, hatta üşümüyor olsanız bile bir süre sonra burnunuzun aktığına şahit olmuşsunuzdur. Bu, aslında vücudumuzun verdiği son derece normal bir tepkidir. Burnumuzun tek işlevi koku almak değildir. Burnumuz aynı zamanda ciğerlerimize çektiğimiz havanın ısınıp nemlenmesini sağlayarak ciğerlerimizi korur. Soğuk hava genellikle kurudur. Burnumuz soluduğumuz havayı yeterince nemlendirebilmek için sıvı üretimini artırır. Bu sıvının fazlasını burun akıntısı olarak biliriz. Soğuk havalarda burnumuzun akmasının bir nedeni de soluk verirken ciğerlerimizden çıkan ılık ve nemli havadaki su buharının burnumuzda daha soğuk bir ortamla karşılaşarak yoğunlaşması ve burnumuzun iç çeperinde su damlaları oluşturmasıdır.

- **Gırtlak [Larynx (Larinks)]**

Gırtlak, solunum havasını soluk borusu aracılığıyla akciğere gönderdiği gibi aynı zamanda ses organı olarak da görev yapar. Alt çene kemiğinin kolları ile yutağın arkasında, yemek borusunun başlangıcında yer alır. Gırtlak kıkırdaklardan oluşan bir iskelete sahiptir. Gırtlak içinde havanın geçtiği gırtlak boşluğu cavum Larynx (kavum Larinks) yer alır (Görsel 4.4).

- Gırtlağın solunumla ilgili görevleri:
  - Solunum havasının geçişini sağlar ancak besinlerin yutulması esnasında epiglottis (gırtlak kapağı) ile alt solunum yollarının ağzını kapatır.
  - Yabancı maddelere karşı öksürük refleksini uyarır. Öksürük refleksi ile alt solunum yoluna kaçan yabancı maddeler dışarıya atılır.
  - İçerdiği mukus silyalarla solunum yollarını korur. (Silya: eşgüdümlü dalgalanma hareketi ile lümendeki maddelerin hareketine yardım eden epitel hücrelerini örten kıl benzeri çıkıntılardır)

- Larynx dört kıkırdaktan oluşur:
  - Kalkan Kıkırdak (cartilago thyreoidea)
  - Halka Kıkırdak (cartilago cricoidea)
  - İbriksi Kıkırdak (cartilago arytenoidea)
  - Epiglottis [gırtlak kapağı (cartilago epiglottica)]

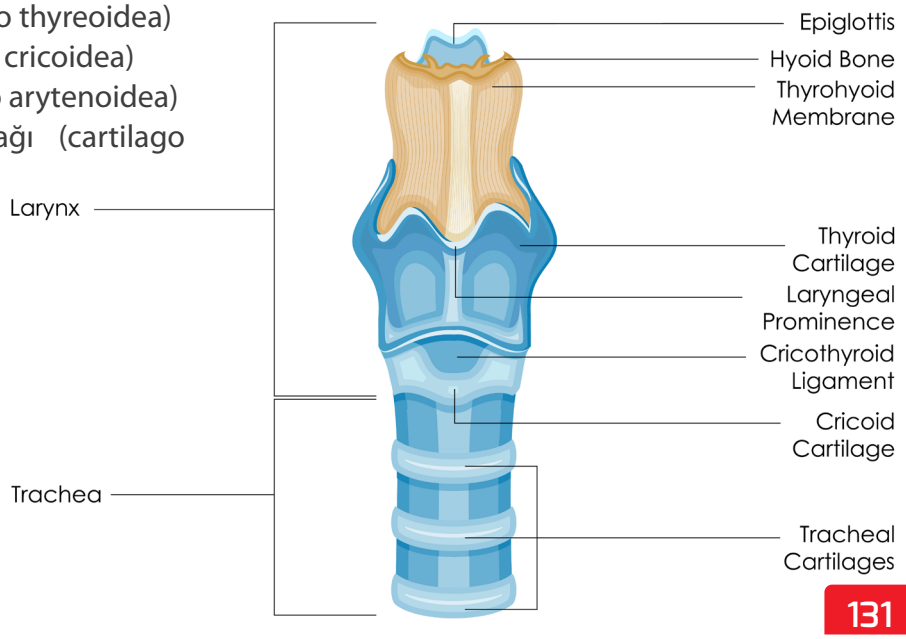

Görsel 4.4
Gırtlağın Anatomik Yapısı

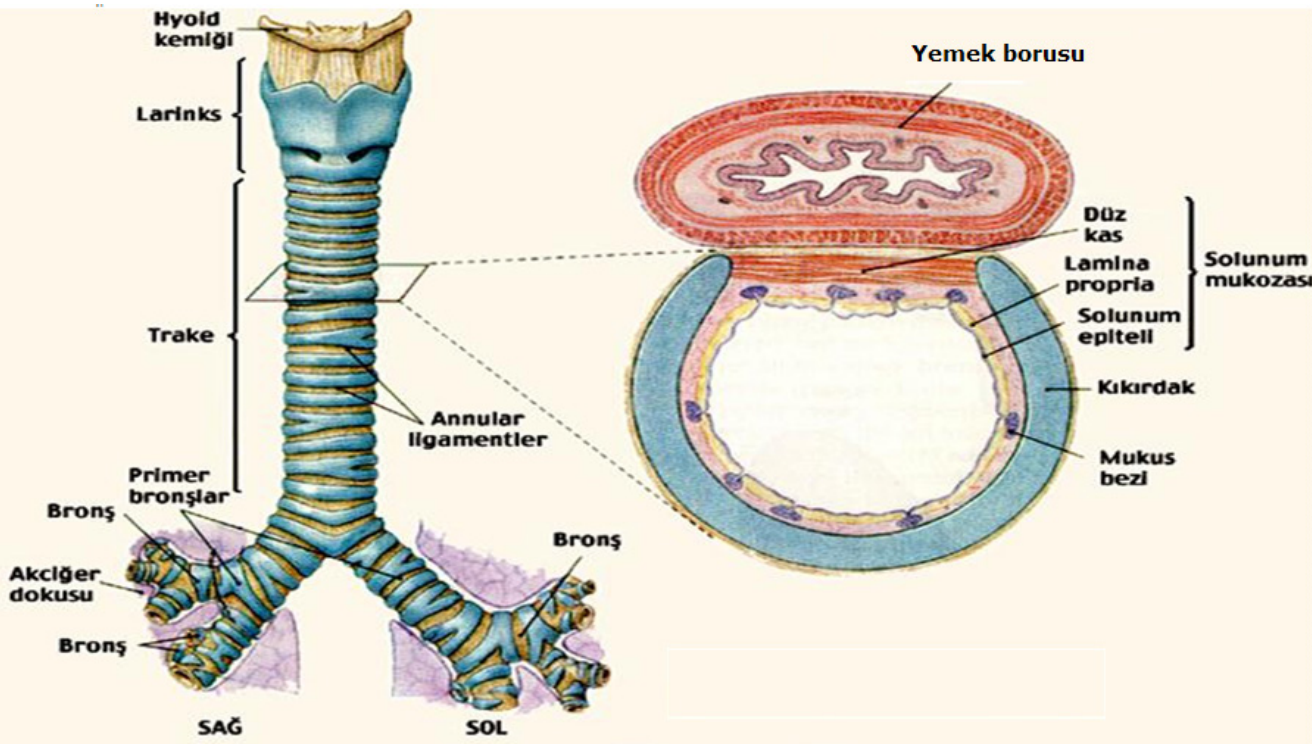

Görsel 4.5
Tracheanin Anatomik Yapısı

- ## Soluk Borusu [Trachea (Trake)]

Gırtlaktan başlayıp akciğerlerde sona eren kıkırdak halkalarının birbirlerine halka bağlarla (ligamentum annulare) birleşmesinden meydana gelen boru şeklinde bir organdır. Tracheanin biri boyun bölgesinde diğeri göğüs boşluğunda seyreden olmak üzere iki kısmı vardır (Görsel 4.5).

Trachea, göğüs boşluğunda akciğerlere girmek üzere iki kola (bifurcatio trachea, bifurkasyo trachea) ayrılır. Soluk borusu bifurcation bölgesinde akciğer loblarına gitmek üzere sağ ve sol iki ana bronşa (bronchus) ayrılır. Bronşların yapısı Tracheaye benzer. İç yüzeyin mukoza örtüsü üzerinde çok sıralı titrek tüyler bulunur.

Tek tırnaklıların trachealeri üst ve alttan basık olup oval şekillidir. Sığır ve koyunların trachea halkaları yanlardan basık olup üst uçları yukarıya kıvrılmıştır. Köpekte silindirik olan trachea, halka uçları arasındaki aralık, geniş ve birbirine dönüktür. Halka sayıları ruminantlarda 50, atlarda 60, köpeklerde ise 35-43 adettir.

- ## Akciğerler (Pulmones)

Göğüs boşluğu [cavum pectoris (kavum pektoris)] içinde bulunur. Sağda ve solda olmak üzere iki tanedir (Görsel 4.6). Elastik, yumuşak, süngersi bir yapı gösterir. Suya atıldığında içinde hava bulunduğundan dolayı su üstünde kalır. Ölü doğanların akciğeri hava ile dolu olmadığından batar. Hayvan türlerine göre farklı bir loplanmaya sahiptirler. Rengi gençlerde pembe, yaşlılarda ise pembeden kırmızıya kadar değişir. Çok uzun süreli kirli havanın solunduğu durumlarda siyahımsı renge döner.

İnsanlarda sigara tüketiminin sonucunda, akciğerlerdeki renk değişikliğinin yanı sıra akciğer kanseri gibi çok ciddi hastalıklara da yakalanılabilir. "Akciğer kanseri için acaba kim daha çok risk altında?" diye düşünülürse, sigara içenlerde gelişme olasılığı çok çok fazladır. Akciğer kanserinin % 80-90'ı sigara nedeniyle gelişmektedir. Kansere yakalanma oranı günde 10 sigarayı uzun süredir içenlerde 5 kez, günde 40 sigara içenlerde ise 24 kez artar. Yani ne kadar uzun süre ve fazla sayıda sigara içiliyorsa risk de o kadar fazladır. Sigara içimi terk edildiğinde akciğer kanserine yakalanma oranı gittikçe azalır. Bu risk beş yıllık süre sonunda sigara içmeyenlerin yarısı oranına iner. Puro, pipo, nargile içenlerde de risk fazladır. "Light sigara" denilen sigara türleri kanser riskini azaltmadığı gibi bazı akciğer kanseri türlerinin gelişim olasılığını artırabilir. Kendileri sigara içmedikleri halde sigara içilen ortamda bulunanlarda da akciğer kanser riski artar.

Görsel 4.6
Akciğer kanseri ve sigara

Akciğerler vücut ağırlığının yaklaşık %1–1,5'i kadardır. Sağ akciğer sol akciğerden daha ağır ve daha çok lopludur. (Lobus; lop, parçalı bir organın küçük bir parçası) Akciğerler, türlere göre değişen çeşitli derinlikteki yarıklarla loplara ayrılmıştır. En basit loplaşma atlarda görülür. At, kedi ve domuzun sağ akciğerinde 4, sol akciğerlerinde ise 3 lop vardır (Görsel 4.7,4.8).

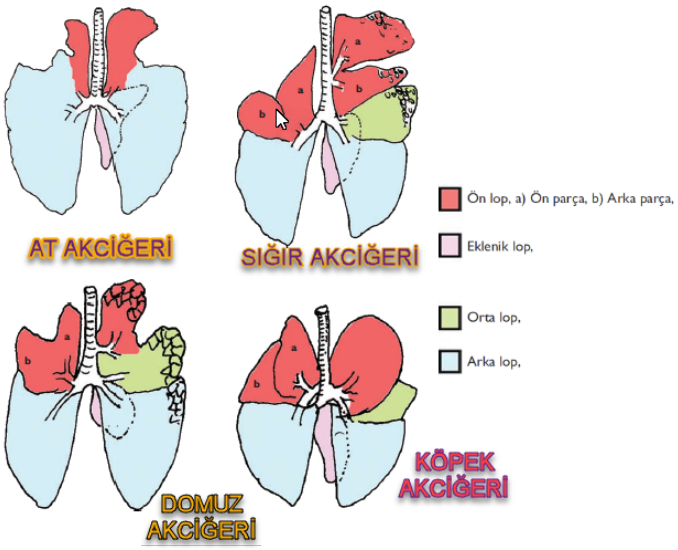

Görsel 4.7
Çeşitli hayvan akciğerlerinin şekilleri

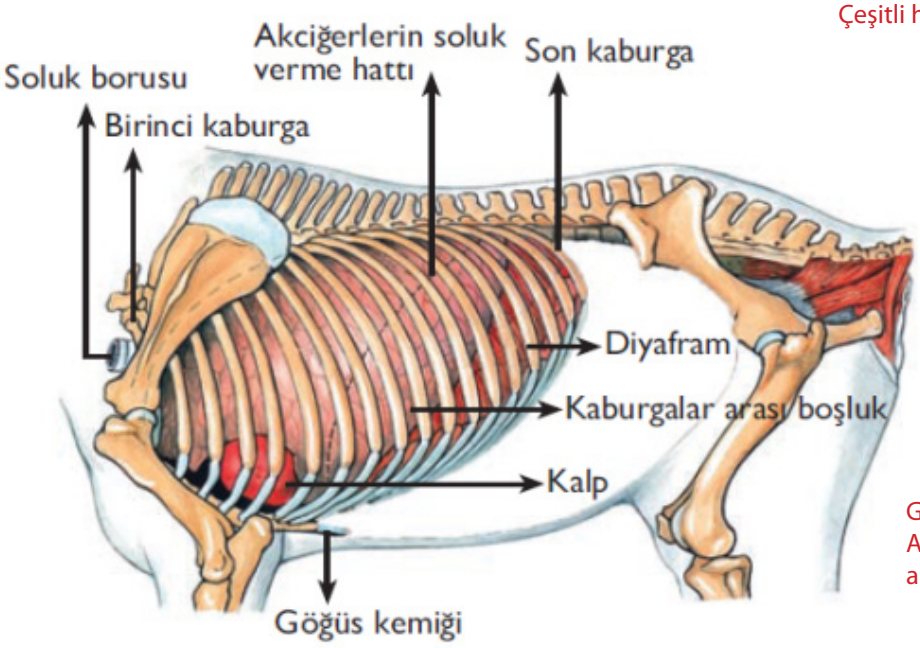

Görsel 4.8
Atın göğüs boşluğu ve akciğerlerin yerleşimi

Görsel 4.9: Alveoller

Göğüs boşluğunu örten zar olan pleura, (plöra, plevra) akciğerleri sıkıca sarar ve onları göğüs boşluğuna bağlar.

Bronşlar akciğerler loblarının içine ağaç dalı şeklinde yayılmıştır. Önce büyük bronşlara sonra daha ince dallanma yaparak küçük bronşlara [bronşcuk (bronchiol)] ayrılırlar. Bronşçukların uçlarında akciğerlerin gaz alışverişini sağlayan küçük boşluklar (alveol) bulunur. Alveollerin çeperleri oldukça esnek bir yapı gösterir. Alveollerin duvarlarında solunuma ilişkin yoğun kılcal damar ağı yer almıştır (Görsel 4.9).

Akciğerlerde Gaz Alışverişi

Alveoller içindeki oksijen alveol çevresindeki kılcal damarlarda bulunan kana sürekli geçiş yapar, kandan da alveollere sürekli olarak karbondioksit geçer. Soluk alındığında solunum havası alveol içinde bulunan gazla karışır. Kana geçen oksijenin bıraktığı boşluğu, solunum havasındaki oksijen doldurur. Alveollere gelen karbondioksit solunum havasındaki oksijen ile seyrelir. Alveollerdeki bu karışımın bir kısmı soluk verme yoluyla dışarı atılır (Görsel 4.10).

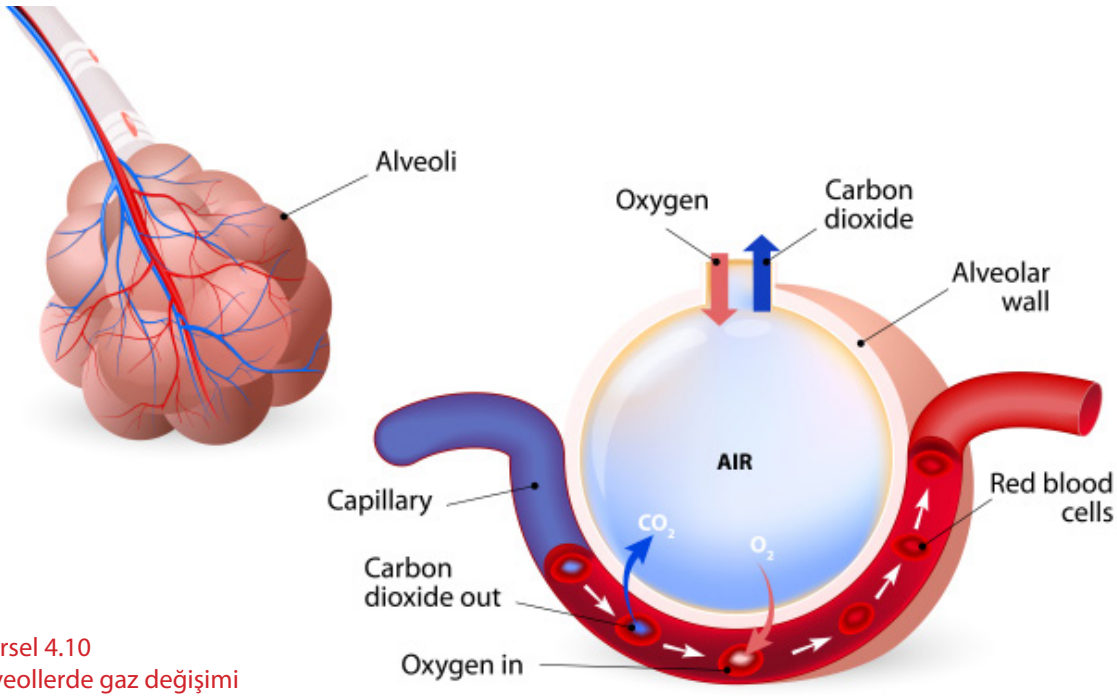

Görsel 4.10
Alveollerde gaz değişimi

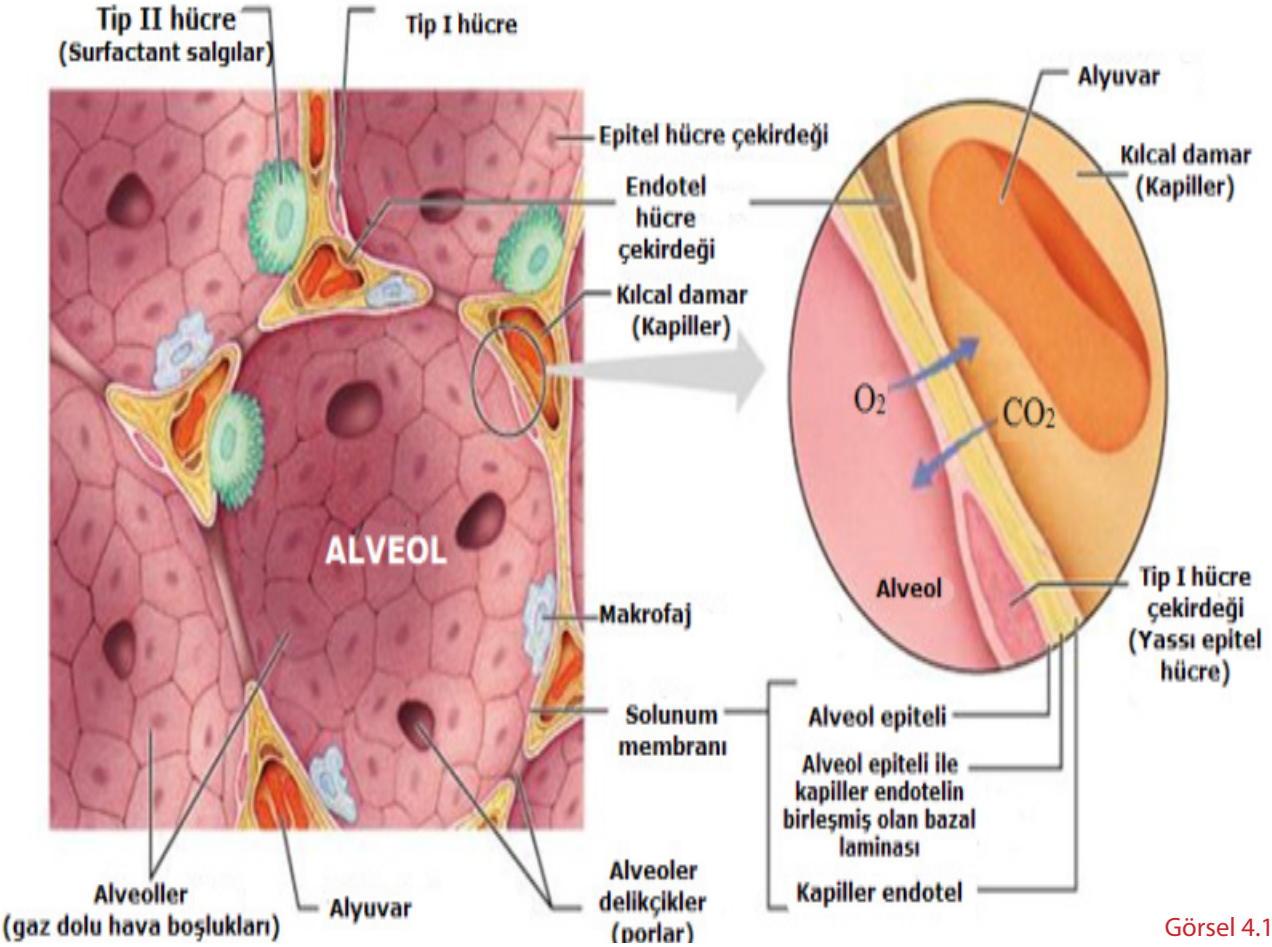

Görsel 4.11
Alveol yapısı ve gaz alışverişi

Kılcal damarlardaki kan plazması ile alveole gelen havadaki gazların (oksijen, karbondioksit ve diğerleri) arasındaki kısmi basınç farklılıkları nedeniyle kandaki karbondioksit alveol havasına, alveol havasındaki oksijen ise kana geçer. Alveoller içindeki hava, kılcal damarlardaki kanda bulunan gazlarla yer değiştirir (Görsel 4.11).

Akciğerlerin pompalama mekanizmalarıyla şişip genişlemesinden sonra göğüs boşluğundaki basınç değişikliğinden faydalanarak oksijenin akciğerlere girmesi sağlanır. Gazlar her zaman yüksek basınçtan, düşük basınca doğru hareket ederler. Alveol havasındaki oksijen basıncı, kan basıncından yüksek olduğu için oksijen alveol havasından kana geçer. Kan basıncının dokulardaki basınçtan yüksekliği ise oksijenin kandan dokulara geçmesini sağlar.

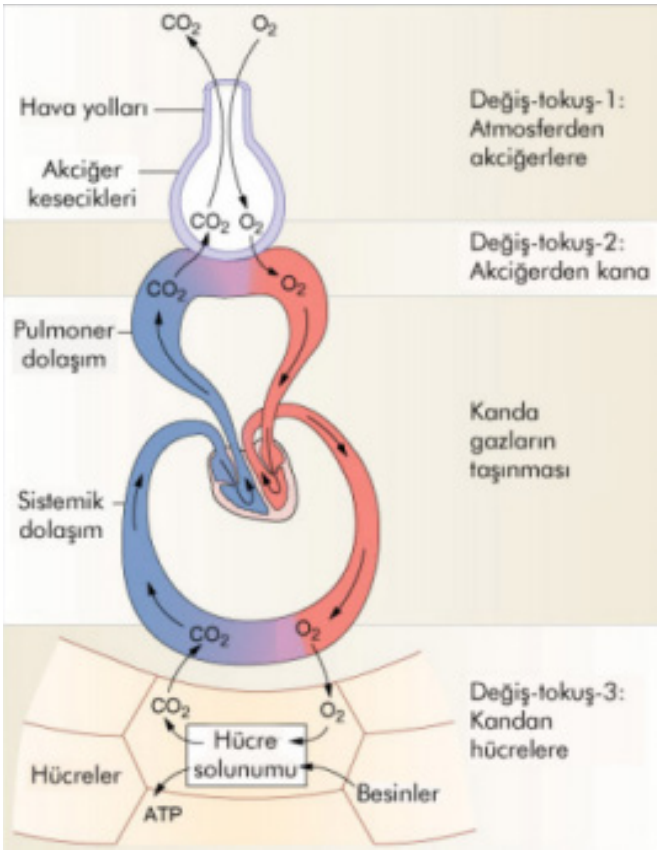

- ## Göğüs Boşluğu ve Pleura (Plevra)

Göğüs boşluğu üstte sırt omurları, yanlarda kaburgalar, altta göğüs kemiği ve diyafram tarafından oluşturulur (Görsel 4.12). Diyafram, göğüs boşluğunu karın boşluğundan ayırır. Kubbe şeklindedir. Solunumun %75'inden sorumludur. Soluk verirken diyafram kası yukarı doğru kubbeleşir, göğüs kafesinin hacmi azalır, iç basınç artar ve karbondioksit dışarı verilir. Soluk alırken, diyafram kası düzleşir, göğüs boşluğunun hacmi artar, iç basınç düşer ve akciğere hava dolar. Soluk alıp verirken diyafram ile birlikte göğüs boşluğu da hareket eder.

Göğüs boşluğunun biri önde diğeri arkada olmak üzere iki deliği vardır. Öndekinden yemek borusu, soluk borusu, damar ve sinirler göğüs boşluğuna geçerler. Arka taraf diyafram ile kapalı olup diyafram üzerindeki deliklerden alt ana atar damar [aorta (abdominalis)], yemek borusu ve alt ana toplardamar [vena cavae caudalis (vena kava kaudalis)] karın boşluğuna geçer.

Göğüs boşluğu duvarının iç yüzü ve bu boşlukta bulunan organların tamamının üzeri seröz bir zar olan pleura ile kaplıdır. Pleura göğüs duvarını örttükten sonra göğüs omurları hizasında orta hatta düşey olarak aşağıya, tabana iner. Sağ ve sol akciğer loblarını içine alacak şekilde iki kapalı boşluk (kese) oluşur. Bu iki boşluk arasında oluşan aralığa mediastinum denir.

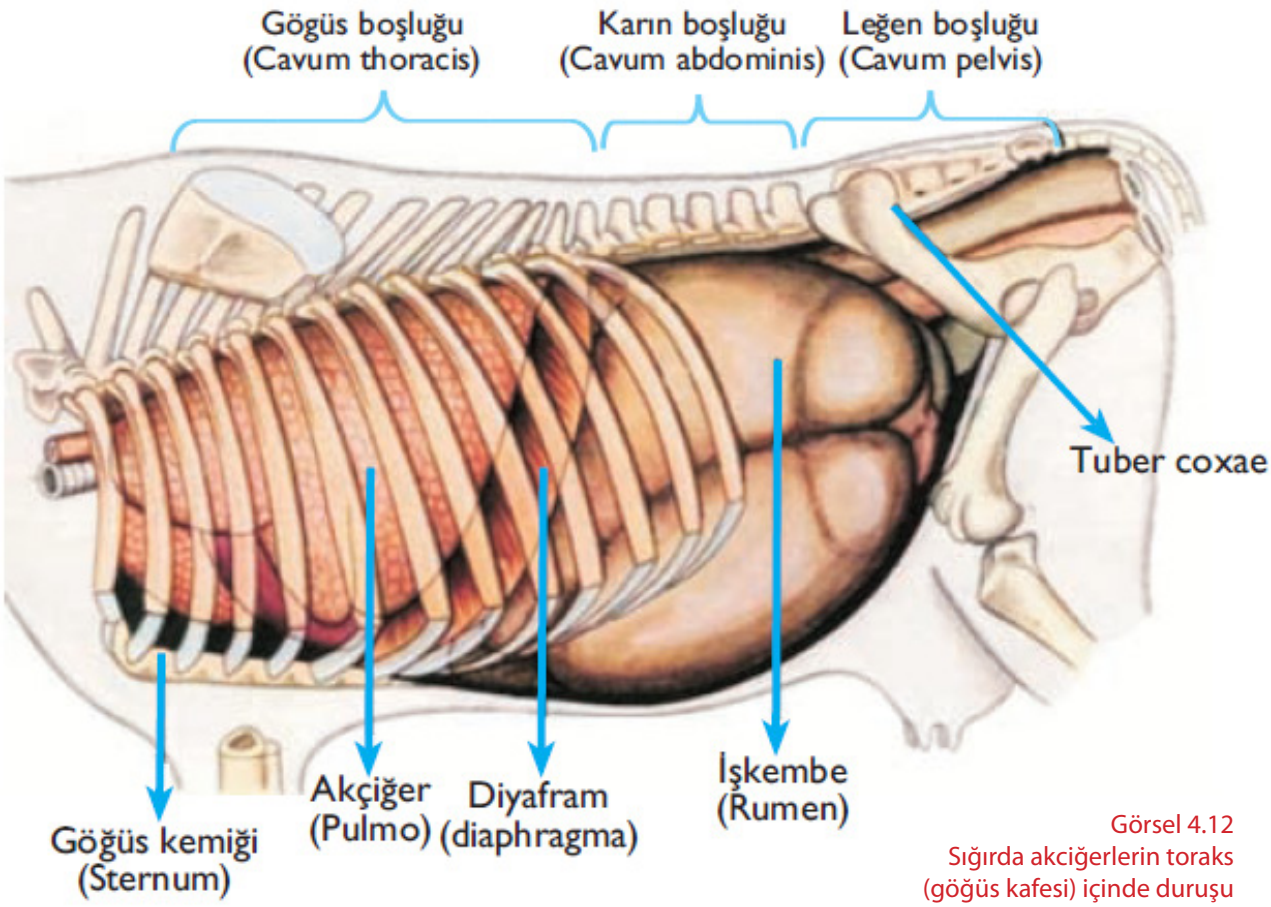

Görsel 4.12
Sığırda akciğerlerin toraks (göğüs kafesi) içinde duruşu

4.1.2. Solunum Mekaniği

Akciğerler göğüs kafesi içinde bulunur. Akciğerlerin üzerini örten göğüs boşluğu zarı seröz bir sıvı üretir. Bu sıvı sayesinde akciğerler göğüs kafesi içinde kolayca hareket eder. Sağlıklı canlılarda solunum costo-abdominal tiptir. Solunuma hem göğüs kafesi hem de karın kasları katılır.

Göğüs kafesinde meydana gelen ve ağrıya sebep olarak göğüs kafesinin solunuma katılımının engellendiği durumlarda solunum, karın kaslarının körük gibi çalışmasıyla sağlanır. Bu şekildeki solunuma abdominal tip solunum denir.

Karın bölgesinde meydana gelen ağrılı patolojik durumlar karın kaslarının solunuma katılımını engeller. Solunum, diyafram ve göğüs kasları ile sürdürülür. Buna da kostal tip solunum denir.

4.1.3. Solunumun Sinirsel Kontrolü

Beyin kabuğundaki solunum merkezi, gelen uyarılar doğrultusunda solunumu isteğe bağlı olarak denetler. Beyindeki pons ve medulla oblongatada bulunan merkezler solunumu istem dışı olarak devam ettirir.

Nervus vagus solunumu düzenleyici sinirdir. Omuriliğin 3. boyun omuru üzerinden kesilmesi solunumu durdurur. Solunuma yardımcı diyafram kasları bu bölgeden çıkan frenik sinir (nervus phrenicus, nervus frenikus) aracılığıyla uyarılmaktadır.

Solunum, soluk alma (inspirasyon) ve soluk verme (ekspirasyon) olmak üzere iki dönemde gerçekleşir.

Soluk Alma (İnspirasyon)

Göğüs kafesinin ve akciğerlerin genişlemesiyle, dış ortamda bulunan havanın alveollere ulaşmasına soluk alma denir. Normal solunumda göğüs boşluğundaki hacim değişikliklerinin % 70'i diyafram tarafından gerçekleştirilir. Diyafram kasları ile kaburgalar arası kaslar solunuma yardımcı olan kaslardır. Diyaframın göğüs boşluğuna bakan yüzü dış bükey olup solunum esnasında bombe azalır. Akciğerler genişler ve inspirasyon gerçekleşir (kostal tip solunum). Karın boşluğundaki organlar ise arkaya doğru itilir, karın içi basınç artar, karın duvarları yanlara doğru şişkinleşir (abdominal solunum). Diyaframın kasılması esnasında, kaburgalar arasındaki kaslar da kasılır, göğüs kafesinin genişlemesiyle akciğer içi basınç, atmosfer basıncından daha düşük olduğundan (negatif basınç) dışarıdaki hava akciğerlere dolar (inspirasyon). Normal solunumda kostal ve abdominal solunum birlikte (kosto abdominal) yapılır.

Sıra Sizde

- Arkadaşlarınızla spor müsabakası yaptığınızda neden kalbiniz daha hızlı atar?
- Arkadaşlarınızla spor müsabakası yaptığınızda neden daha çok nefes alırsınız?
- Her iki sorunun cevabını araştırdıktan sonra edindiğiniz bilgileri arkadaşlarınızla paylaşınız.

Soluk Verme (Ekspirasyon)

Genişlemiş olan göğüs kafesinin ve akciğerlerin eski haline dönmesi ve akciğerlerdeki havanın dışarı çıkmasıdır. Akciğer içi basınç, atmosfer basıncının biraz üstündedir. Soluk verme esnasında kaburgalar arası kasların kasılmasıyla göğüs kafesinin iç hacmi azalır, nefes dışarı verilir. Soluk vermede ön karın duvarı kaslarının kasılması sonucu diyafram yukarı itilir. Karın içi basınç artarken göğüs kafesi içe çekilmiş olur. Normalde soluk verme işlemi pasif olarak meydana gelmektedir. Güç solunumda ise ekspirasyon aktif olarak yapılır ve hızı artar (Görsel 4.13).

Soluk alıp verme sırasında akciğerlerin büzülmesi göğüs kafesinin daralmasından olur. Bu nedenle göğüs boşluğu ile akciğerler arasında negatif bir basınç şekillenir. Bu durum geviş getirenlerde besinlerin rumenden ağıza getirilmesine de yardımcı olur.

4.1.4. Solunum Sesleri

Soluk alma ve verme sırasında göğüs bölgesi stetoskopla dinlenildiği zaman bazı sesler işitilir. İnspirasyon sırasında alveollerden kaynaklanan yavaş söylenmiş F ve V harflerini andıran sesler duyulur. Bu sesler solunumla alınan havanın alveollere geldiğinde alveol duvarına çarpması ve alvolleri şişirmesi sonucu oluşur. Bu sese benzer bir ses de soluk alırken havanın gırtlaktan geçerken buraya yapmış olduğu basınç nedeniyle oluşur. Gırtlakta meydana gelen bu sesler, göğüs boşluğunun ön kısmında işitilmesiyle alveollerden kaynaklanan sesten ayrılır.

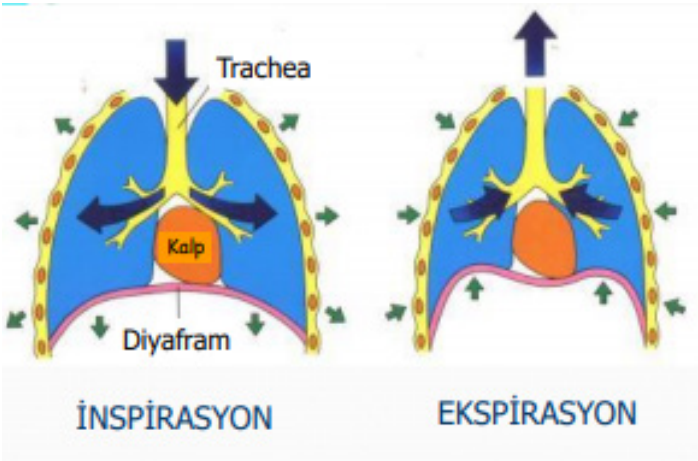

Görsel 4.13: İnspirasyon ve ekspirasyon

Bronşlarda ve akciğerlerde meydana gelen herhangi bir hastalık, bu seslerin özelliklerinin değişmesine neden olur. Bundan faydalanılarak bronşit (bronchitis), pnömoni (pneumoni) ve bronkopnömoni (bronchopneumoni) gibi hastalıkların teşhisi yapılabilmektedir.

Solunumla İlgili Bazı Terimler

Eupnea (öpne):	Dinlenme halindeyken normal uyarımla yapılan solunum şekline denir.
Hyperpnea (hiperpne):	Solunum sayısı, derinliği veya her ikisinin artmasına denir.
Polypnea (polipne):	Çabuk, yüzeysel ve kesik kesik olan solunuma denir. Köpeklerin sıcak havalarda yaptığı solunum bu tiptedir.
Apnea (apne):	Solunumun geçici bir süre durmasına denir.
Dyspnea (dispne):	Güç ve sıkıntılı solunuma denir. Costal tip solunum görülür. Bazı karın bölgesi hastalıklarında (peritonik sancı gibi) kostal tip solunum gözlenir.
Hypoxia (Hipoksi):	Kan ve dokularda yeterli miktarda oksijen bulunmamasıdır. Ani olarak şekillenen hipoksiler bilinç kaybı ve beş dakika içinde gerçekleşebilen ölümle sonuçlanabilir.
Asfeksi (Nefes alamama):	Nefesin kesilmesi şeklinde tanımlanan asfeksinin birçok durum ve hastalıklarda ortaya çıktığı görülür. Soğukta derideki kan damarları büzülerek soğuğun etkisiyle yüzeyde bulunan kılcal damarlarda kan dolaşımı güçleşir. Oksijen çabuk tükendiğinden siyanozise bağlı olarak morarmalar görülür. Soğuk uzun süreli olursa vücut uzantılarında kan dolaşımı tamamen durabilir. Bu durum sinir sisteminde depresyon ve uyku hali doğurur. Duyu organlarının çalışması azalır. Soğuk etkisiyle dolaşım ve solunum merkezleri iyi çalışamaz ve asfeksiye bağlı ölüm meydana gelebilir. Özellikle doğum öncesi dönemde yavrunun anne ile bağını sağlayan plasenta solunum organı olarak görev yapar. Yavruya kan taşıyan göbek kordonunun doğum öncesi yavruya dolanması veya doğum esnasında erken kopması boğulmalara sebep olabilir.
Siyanoz:	Deri ve mukozaların normal görünümü olan pembemsiliğini kaybederek koyu mavi-mor bir renk almasına denir. Bunun nedeni kılcal damarlarda normalin çok üstünde indirgenmiş hemoglobin bulunmasıdır. Kanda oksijenle bağlanmamış hemoglobin miktarı çok artmıştır. Siyanoz, en kolay mukozalar ile derinin ince olduğu (insanda) kulak memeleri, dudaklar ve parmaklarda görülür. Daha çok dolaşım bozukluğundan ileri gelen durumlarda kan dokularda uzun süre beklediğinden oksijenini kaybeder ve oksijen taşımayan hemoglobin miktarı artar. Kalp yetmezliğinde bu durum görülebilir.

Solunum Sayıları

Sağlıklı hayvanlarda dakikadaki solunum sayısı aşağıdaki tabloda gösterilmiştir.

Tablo 4.1: Bazı hayvan türlerinde dakikadaki solunum sayısı

Hayvan Türleri	Dakikadaki Solunum Sayıları
At	8-16
Sığır	12-30
Koyun Keçi	12-20
Köpek	10-30
Kedi	20-30
Tavuk	40-50

Bu sayılar vücut ağırlığı, yaş, egzersiz, heyecan, çevre sıcaklığı, gebelik, sindirim kanalının dolu oluşu ve hastalık gibi durumlarda değişir. İneklerde ağız açık solunum çok sıcak havalarda görülen sıcaklık stresine bağlı en tipik davranışlardan birisidir.

Kanatlı Hayvanlarda Solunum Sistemi

Solunum sistemi gaga üzerinde yer alan dış burun delikleriyle başlar. Bunlar birer kanalla ağız tavanında yer alan iç burun deliklerine bağlanırlar. Memelilerde olduğu gibi glottis küçük bir yarık şeklindedir ve farinksin arka tabanında yer alır. Bu kısımdan sonra gelen larinks kısa olup trakea ile bağlanır. Büyük bir olasılıkla havanın ısıtılması amacıyla trakea uzun ve kıvrımlı bir şekil almıştır. Trakea etrafında yer alan halka şekilli kıkırdak veya kemik yapılar destek ve koruma görevi yaparlar. Akciğerde alveol yoktur. Solunum havasını bronşlarla alırlar. Bronşlar tüm kuşlarda iyi gelişmiştir. Bronşların bir kısmı hava keselerine bağlanır. Nefes alma sırasında bu keselere dolan hava akciğerlerdeki kullanılmış havanın tümünü dışarı atar. Bunun sonucunda akciğerlerdeki kılcal damarlar her zaman yüksek derecede oksijen içeren hava ile temas eder.

Kanatlılarda göğüs boşluğu ile karın boşluğu tam bir diyafram ile ayrılmaz. Diyafram çok az gelişmiştir ve iki boşluğu birbirinden tümüyle ayırmamıştır. Dolayısı ile kanatlılarda vücut boşluğunun açıldığı tek bir boşluk görünümünde olması çok doğaldır. Hava keseleri içi hava dolu bazı kemiklerden oluşur. Memelilerin aksine akciğerlerde belirgin bir loplanma görülmez ve vücutla oranlandığında daha küçüktür. Kanatlılarda vücut boşluğu açıldığında akciğerler, memelilere oranla daha küçük ve sırta yakın bir şekilde görülür. Yani akciğerler göğüs boşluğunun üst kısmında yerleşmiş kaburgalara sıkıca bağlanmıştır.

4.1.5. Solunum Yollarının Kontrolü

Normal olarak hayvanların burunlarından seröz (serum gibi, sulu) ve ince bir akıntı gelir. Burundaki akıntının artması ve karakterinin değişmesi solunum sistemi hastalıklarının ilk belirtilerindendir. Yalnız sığırlar balgamlarını yuttuklarından, akciğer yangılarında burun akıntısı pek görülmez. Burun akıntısının kontrolünde; akıntının tek ya da çift taraflı, rengine, kıvamına, kokusuna, akıntıda yabancı bir cisim, akıntıda kan olup olmadığı dikkat edilmelidir.

Burun akıntısı sinüzitiste (sinusların yangısı) tek taraflıdır. Rengi, kıvamı, kokusunun kontrolünde ise seröz, müköz (koyu kıvamlı, yapışkan), serömüköz (karışık), mukopurulent (koyu kıvamlı ve iltihaplı) ve purulent (iltihaplı, irinli) yönünden bakılır. İltihabi akıntılar genellikle kötü kokuludur. Burun akıntısında yem parçası, mukoza parçaları olup olmadığına bakılmalıdır. Burun akıntısında kan varsa köpüklü olup olmadığına bakılır. Akciğer kanamasında kan köpüklüdür.

Normalde her iki burun deliğinden eşit ısı ve basınçta hava çıkar. Bunu anlamak için hayvanın önünde durulur ve eller çapraz hale getirilerek burun deliklerinin önüne tutulur. Nefesi koklamak için burundan çıkan hava avuca çarptırılarak koklanır. Kangrenli pneumonilerde (zatürre), burun ruamında (ruam: atlarda görülen insana da bulaşabilen bir hastalık) kötü bir koku, ketosiste (metabolizma hastalığı) aseton kokusu, buzağılardaki askaridiosis (bir çeşit parazit) olaylarında sarımsak-eter kokusu algılanır. Tek taraflı tıkanmalarda, daralmalarda çıkan havanın basıncı farklıdır. Ateşli hastalıklarda solunum havası sıcaktır.

Burunda bulunan tıkanma, daralma, yangı ve nezleler, ürtiker, parazit, tümör gibi durumlara bağlı olarak solunum sırasında hırıltı, homurtu gibi sesler duyulur. Tıksırık ise burundaki yangı, nezle ve exudat (eksüda, exudate, damar geçirgenliğindeki artış nedeniyle dokuların dışına çıkan kan sıvısı) parazit gibi cisimlerle irkiltici gazların neden olduğu bir ekspirasyon hareketidir.

Atların burun ruamında, tek veya çift taraflı, kötü kokulu, irinli bazen de kanlı akıntı vardır. Çene altı lenf yumrularında kronik şişlik söz konusudur. Sert mukozada ağrısız, kemiğe yapışık, üzeri pürüzlü ve zımba gibi delinmiş ülserler veya iyileşince yerlerinde buzlu cam görünüşünde sikatriks (yara izi, nedbe) dokusunun yer aldığı gözlenir.

Larinks ve trake inspeksiyon (göz ile yapılan kontrol) ve palpasyon (el ile yapılan kontrol) ile kontrol edilir. Sağlam hayvanlar larinks bölgesine baskı yapınca öksürmezler. Bir yangı varsa öksürük gözlenir. Atlar hariç diğer hayvanların ağzı açılarak dil dışarı çekilir. Larinks kontrol edilir. Larinksde apse, ödem, parazit ve tümör olduğu durumlarda solunum hırıltılıdır. Hırıltının ön solunum yolundan mı yoksa larinksden mi kaynaklandığını anlamak için burun tıkanır. Hırıltı sesi kaybolursa burundan, kaybolmazsa larinksden kaynaklandığı anlaşılır.

4.1.6. Göğüs Kafesi ve Akciğerlerin Kontrolü

Öksürüğün kontrolü de oldukça önemlidir. Çünkü öksürük çoğu kez solunum sistemi hastalıklarında semptom (belirti) olarak ortaya çıkar. Solunum sisteminin herhangi bir

bölgesinin uyarılması ile ortaya çıkan reflektorik olaya öksürük denir. Öksürük larynx ve daha gerideki organların hastalıklarının bir belirtisidir. Öksürük, organda bulunan balgam, parazit veya yabancı cisimlerin dışarı atılmasına hizmet eden ani ve şiddetli bir ekspirasyon hareketidir. Organizmanın savunma sisteminin bir sonucudur. Tek tırnaklıları, kedi ve köpekleri öksürtmek için birinci ve ikinci trachae halkalarına bastırmak yeterlidir. Sağlıklı hayvanlar hiç öksürmedikleri veya bir defa öksürdükleri halde bronş ve akciğer yangısı olan hayvanlar sık sık ve devamlı olarak öksürürler. Sığırları öksürtmek için 30–40 saniye kadar ağız ve burun delikleri kapatılır. Burun delikleri ve ağız açılınca hayvanın öksürdüğü görülür. Bunun ardında bir yutkunma refleksi oluşur.

Hayvan kendiliğinden öksürmüş veya bizim tarafımızdan öksürtülmüşse öksürüğün aralığına, kuvvetine, yüzlek, derin, yaş, kuru ve ağrılı olup olmadığına dikkat edilmelidir. Öksürük aralıklarına göre seyrek, sık ve nöbet şeklindedir. Öksürük peş peşe ve en az 1–2 dakika sürüyorsa bu şekil öksürüğe **nöbetli öksürük** veya öksürük nöbeti denir.

İnsan ve hayvanlarda solunum havasının larenksteki ses tellerine çarpmasına bağlı oluşan fiziksel olay sonucu ses meydana gelir. Ses canlılarda değişik şekillerde ortaya çıkar. Koyun, kuzu ve keçilerde meleme, köpeklerde havlama, kedilerde miyavlama, atlarda kişneme şeklindedir. Kuduz hastalığında ses kısık ve boğuktur. Larenksin yangısı ile felcinde ses hırıltılı ve ıslık şeklinde çıkar. Akciğerlerin bulunduğu göğüs kısmının inspeksiyonla kontrolünde hayvanın önünden ve yanlarından dolanılarak bölge üzerinde yara, yırtık, şişkinlik ve asimetri olup olmadığına bakılır. Elin tersi veya avuç içiyle ya da parmak uçları, bölge üzerinde gezdirilerek sıcaklık farkının olup olmadığına, bastırılarak ağrının bulunup bulunmadığına bakılır. Ağrı varsa hayvanda sakınma ve inilti vardır.

Akciğer seslerini dinlemek için stetoskop (Görsel 4.14) iyice deriye bastırılır. Gerekirse kıllar ıslatılarak kılların daha az ses çıkartması sağlanarak dinlenir. Doğrudan kulak göğse yaklaştırılarak da dinleme yapılabilir. Dinleme sonucunda normal akciğer sesi, sertleşmiş veziküler sesi, boru sesi, harhara (bronş veya bronşçuklar içerisinde sıvısı varlığını gösteren hastalık belirtisi sesler) sesleri duyulabilir. Harharalar yaş ve kuru harhara olarak ikiye ayrılır.

Akciğerlerden ses alınamaması haline ses kaybı (afoni, aphonie) denir. Akciğer de apse, tümör, parazit keseleri ve hayvanlara ilaç içirme esnasında dikkatsiz davranıldığında akciğere ilaç kaçırılması hallerinde ortaya çıkar.

Görsel 4.14
Köpekte akciğerlerin stetoskop ile dinlenmesi

BALİNALAR NASIL ÇOK UZUN SÜRE NEFESLERİNİ TUTABİLİYOR?

Balinalar suda yaşayan memeli türlerinden biridir. Deniz memelilerinin karada yaşayan memeli türlerinden önemli bir farkı var. Suyun altında çok uzun süre nefeslerini tutabiliyorlar. Örneğin, insanlar en fazla birkaç dakika nefeslerini tutabilirken bazı balina türleri iki saat nefes almadan suyun altında kalabiliyor.

Balinaların bu özelliğinin akciğerlerinin boyutuyla ilişkili olduğu düşünülebilir. Aslında vücut büyüklüklerine oranlandığında denizde yaşayan memelilerin akciğerleri, karada yaşayan memelilerinkinden daha küçüktür. Çünkü balinaların akciğerleri suyun altında oksijen deposu olarak görev yapmaz. Deniz memelilerinin suyun altında uzun süre nefeslerini tutabilmelerinin temel nedeni aldıkları oksijeni uzun süre verimli bir şekilde kullanabilmeleridir.

Deniz memelilerinin solunum ve kalp-damar sistemleri, karada yaşayan diğer memeli türlerinden farklı özelliklere sahiptir. Örneğin; deniz memelilerinde kan hacminin vücut hacmine oranı, insanlardakinden yaklaşık 3-4 kat daha fazladır. Kanlarındaki hemoglobin (kandaki oksijen taşıyan protein) oranı ise insanlardakinin yaklaşık iki katıdır. Deniz memelilerinde kas dokularında oksijen depolayan protein olan miyoglobin oranı da insanlardakinden 10-20 kat daha fazladır. Ayrıca suyun altında oksijen tüketimini mümkün olduğunca azaltabilmek için balinaların kalp atım hızları azalır ve kan sadece kalp, beyin ve kaslar gibi gerekli organlara pompalanır.

Kas hücrelerindeki miyoglobin oranının fazla olması balinaların suyun altında nefeslerini tutarken bile etkin bir şekilde hareket etmelerine imkân verir. Yapılan araştırmalara göre deniz memelilerinde miyoglobin oranının fazla olmasının nedenlerinden biri de, deniz memelilerindeki miyoglobin proteininin yapısının insanlardakinden daha kararlı olmasından kaynaklanabilir. Farklı bir araştırmada ise deniz memelilerindeki miyoglobin proteinlerinin elektriksel olarak artı yüklü olmaları sayesinde, proteinlerin yüksek yoğunlukta olmalarına rağmen bir araya gelip kümelenmelerinin engellendiği, bu sayede kas dokularının daha fazla oksijen tutabildiği belirlendi.

https://bilimgenc.tubitak.gov.tr/makale/balinalar-nasil-cok-uzun-sure-nefeslerini-tutabiliyor 07.06.2020 23.33

http://kitap.eba.gov.tr/KodSor.php?KOD=23265

Süre: 12 Ders Saati

Uygulama Sayfası

UYGULAMA 4.1: MAKET VEYA KESİLMİŞ HAYVAN ÜZERİNDE SOLUNUM SİSTEMİNİ OLUŞTURAN ORGANLARIN KONTROLÜ

Amaç

- Solunum sistemine ilişkin organların anatomik yapısını gözlemleyerek incelemek.

Hazırlık Çalışmaları

- Kişisel hijyen kurallarına dikkat etmek için eldiven, maske, iş elbisesi ve çizme giyilir.
- Mezbaha ziyareti planlanarak kesilmiş hayvan üzerinde veya kesilmiş hayvanın solunum organları laboratuvara getirirerek anatomik yapıları incelenir. Aynı işlem maket hayvan üzerinde de yapılır.
- Ders öğretmeninizin nezaretinde, solunum sistemini oluşturan organlar gösterilerek, organların yapısı koruyucu eldiven giydiğiniz elinizle (Kesinlikle çıplak elle temas edilmemelidir) kontrol edilerek anatomik kısımları Türkçe ve Latince olarak söylenir.
- Organların anatomik yapıları organ üzerinde gösterilir. Türler arasındaki farklar belirtilir.
- Mümkün olduğunca farklı tür, yaş ile kiloda olanların solunum sistemini oluşturan organları kontrol edilir.

Kullanılacak Araç Gereç ve Malzeme

- Kişisel hijyen kuralları için eldiven, maske, iş elbisesi, çizme ve gözlük
- Anatomik hayvan modelleri
- Kesilmiş hayvanın solunum organları, kadavra, karkas
- Dezenfektanlar
- Makas, pens, bistüri (neşter)

İşlem Basamakları

Ders öğretmeninizden yardım alarak bunları yapınız.

1. Kişisel hijyen kurallarına uyarak maket üzerinde ya da kesilmiş hayvana ait solunum organlarını inceleyiniz.
2. Solunum yollarını baştan itibaren kontrol ediniz.
3. Sığırlarda mermenin durumunu kontrol ediniz.
4. Üst solunum yolunu akciğerlere kadar inceleyerek her bir organın adını, kısımlarını, görevini Latince ve Türkçe olarak söyleyiniz.
5. Çeşitli hayvanlarda (at, sığır, koyun-keçi, kedi-köpek vs)akciğerin yerini tespit ediniz.
6. Maket veya kesilmiş hayvan üzerinde diyaframı göstererek yapısını inceleyiniz.

Uygulama Değerlendirme

Öğrencinin Numarası / Adı ve Soyadı	DEĞERLENDİRME	Alanlar ve Puanları	Bilgi	Beceri	Temizlik Düzen	Süre Kullanımı	Toplam	Tarih
..... /			30	50	10	10	100	.... /.... / 20 ....
Öğretmenin Adı ve Soyadı		Takdir Edilen Puan						Onay (İmza)
.....								.....

UYGULAMA 4.2: HAYVANLARDA SOLUNUM SİSTEMİNİN KONTROLÜ

Süre: 12 Ders Saati

http://kitap.eba.gov.tr/KodSor.php?KOD=23266

Uygulama Sayfası

Amaç

- Solunum sistemine ilişkin bulguları alarak solunum sayısını, solunum tiplerini, solunum seslerini, solunum havasının kokusunu kontrol etmek.

Hazırlık Çalışmaları

- Kişisel hijyen kurallarına dikkat etmek için eldiven, maske, iş elbisesi ve çizme giyilir.
- Hayvanın ölçüm öncesinde dinlenmesini sağlayınız.
- En az 15 dakika hayvan dinlendikten sonra solunum sayısını ve solunum sistemini kontrol ediniz.
- Mümkün olduğunca farklı türdeki hayvanların ve farklı yaş ile kiloda olanlarının solunum sistemini kontrol ediniz.

Kullanılacak Araç Gereç ve Malzeme

- Çeşitli türdeki canlı hayvanlar.
- Saat, kronometre.
- Stetoskop.
- Zapturapt araç gereçleri.
- Pamuk.
- Dezenfektanlar.

İşlem Basamakları

Ders öğretmeninizden yardım alarak bunları yapınız.

1. Hayvan sahibine hayvanda öksürük, hırıltılı solunum gibi belirtilerin olup olmadığını sorunuz.
2. Hayvanın dinlenmiş ve sakin olmasını sağlayınız. Dinlenmeden yapılacak kontrollerin yanıltıcı sonuçlar vereceğini unutmayınız.
3. Ders öğretmeninizin hayvanı ayakta uysal hale getirmesine yardımcı olunuz.
4. Hayvan iyi tutulduktan sonra ders öğretmeniniz nezaretinde hayvana yaklaşınız.
5. Hayvanın soluk alma hareketlerine bakarak solunum tipini tespit ediniz.
6. Hayvanın solunum kokusunu kontrol ediniz.

http://kitap.eba.gov.tr/KodSor.php?KOD=23266

7. Solunum yollarını baştan itibaren kontrol ediniz.
8. Sığırlarda mermenin durumunu kontrol ediniz.
9. Çeşitli hayvanlarda akciğerin yerini tespit ediniz.
10. Akciğerin yerini tespit ettikten sonra akciğer seslerini dinleyiniz. Duyduğunuz seslerin hangi sese benzediğini not alınız.
11. Hayvanın solunumunu sayınız. Elde ettiğiniz solunum sayısını kayıt ediniz. Kayıt yaparken hayvanın yaşı, cinsiyeti, ırkını ve ölçüm zamanını da yazınız.
12. Hayvanı hareket ettirdikten (yürütme veya koşturma) sonra ölçtüğünüz solunum sayısını dinlenmiş haldeki solunum sayısı ile karşılaştırınız. Sizin ölçerek bulduğunuz hayvan türüne ait solunum sayısını aşağıdaki tablo ile karşılaştırınız.

Hayvan Türleri Dakikadaki Solunum Sayıları

At	8-16
Sığır	12-30
Koyun-Keçi	12-20
Köpek	10-30
Kedi	20-30
Tavuk	40-50

Uygulama Değerlendirme

Öğrencinin Numarası / Adı ve Soyadı	DEĞERLENDİRME	Alanlar ve Puanları	Bilgi	Beceri	Temizlik Düzen	Süre Kullanımı	Toplam	Tarih
..... /			30	50	10	10	100	.... /.... / 20 ....
Öğretmenin Adı ve Soyadı		Takdir Edilen Puan						Onay (İmza)
.....								.....

4.2. HAYVANLARDA DOLAŞIM SİSTEMİ

Gelişmiş dolaşım sistemi omurgalılarda görülür. Dışarıdan alınan besin ve oksijenin dokulara, dokularda oluşan metabolizma artıklarının da boşaltım organlarına taşınması dolaşım sistemi ile sağlanır. Gelişmiş canlılarda dolaşım sistemi, madde taşınmasından başka vücut sıcaklığının düzenlenmesinde, bağışıklıkta ve hormonların taşınmasında da görev alır. Hayvanlarda açık ve kapalı dolaşım olmak üzere iki tip dolaşım sistemi vardır. Her ikisinin de üç ana bileşeni vardır:

- Bir dolaşım sıvısı ya da kan, taşıma ortamı olarak fonksiyon yapar.
- Bir kanal sistemi, vücutta kanın dolaşmasını sağlayan borucuklar sistemi veya kan damarları; kanı vücutta dolaştırır.
- Kastan yapılmış bir pompa ya da kalp, kan dolaşımını sağlar.

4.2.1. Kalp [Cor (kor)]

Kalp, dolaşım için metabolik enerjiyi kullanarak emme basma bir tulumba şeklinde çalışması sayesinde kanın hidrostatik basıncını yükseltir. Damarlarda dolaşan kan, basıncını giderek kaybeder ve kalbe geri döner. Kanın dolaşım sistemindeki hareketini bu kan basıncı sağlamaktadır. Damarlar içerisinde bulunan kan hareket ederek vücudun en uç noktasına kadar ulaşır. Bütün evcil memeli hayvanlarda, yaşamın sürdürebilmesi için ihtiyaç duyulan oksijenin yanı sıra besin maddeleri ve hormonlar da vücut hücrelerine kan aracılığıyla taşınır. Kan dolaşımı sayesinde, hücrelerde oluşan üre ve karbondioksit gibi zararlı maddeler, böbrekler ve akciğerlere ulaştırılarak dışarı atılır.

Görsel 4.15
Sığırın kalbi

Kalp, tüm kan dolaşımını ritmik kasılmalar ile sağlayan, konik biçimli organdır. Şekli; tepesi aşağıda, tabanı yukarıda olan bir koniye benzer (Görsel 4.15).

- **Basis cordis (basis kordis):** Kalbin tabanı olup üstte bulunur. Damarların girip çıktığı geniş kısımdır.
- **Apex cordis (apeks kordis):** Kalbin altta ve arkaya dönük olan sivri uçlu kısmıdır.

Kalbin Yeri ve Yapısı

Kalp; göğüs boşluğunda, mediastinumun (mediyastinum: İki akciğer arasında kalan bölge, boşluk arasındaki bölme) iki yaprağı arasında, biraz sola dönük olarak bulunur. Geviş getiren hayvanlarda 3.-5. kaburgalar, tek tırnaklılarda 3.-6. kaburgalar, et yiyenlerde ise 3.-7. kaburgalar arasında yer alır. Kalp yanlardan biraz basıktır. Sağ ve sol olmak üzere iki yüzü, iki de kenarı vardır (Görsel 4.16).

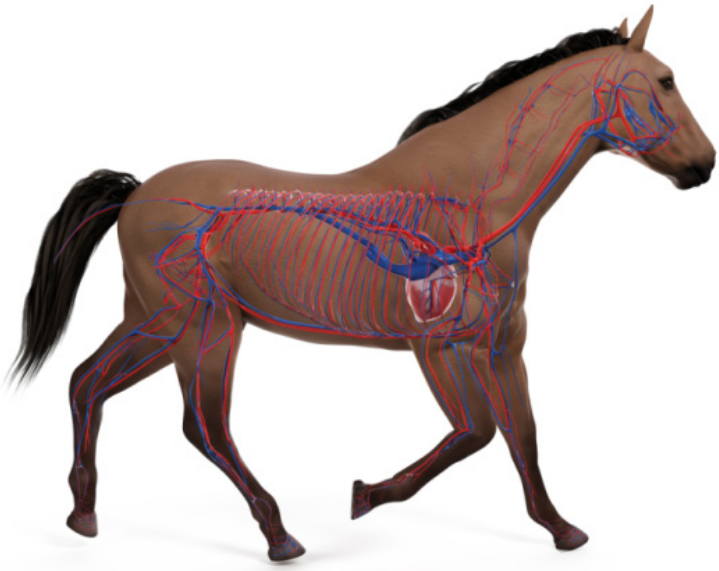

Görsel 4.16
Atta kalbin yeri

- **Margo cranialis (kalbin başa yakın kenarı):** Hafifçe dış bükey ve uzun olan kenarıdır.
- **Margo caudalis (kalbin arkaya yakın kenarı):** Hafifçe iç bükey ve kısa olan kenarıdır.
- **Sulcus coronarius (taç şeklindeki oluk):** Kulakçık (atrium) ve karıncıklar (ventriculus) arasındaki sınırı dıştan belirleyen oluktur. İçinde arteria coronarianın (kalbin özel besleyici atardamarı) kolları bulunur. Bu damarın tıkanması kalp rahatsızlığına neden olur.

Kalp çizgili kaslardan yapılı olmasına rağmen istek dışı olarak çalışır. Kalp kası üç tabakadan meydana gelmiştir. Perikart, kalbin dışını saran ve arasında kaygan bir sıvı bulunan iki katlı bir zardır. Miyokart, kalp kasından oluşur. Endokart, kalbin iç yüzeyini örten, tek sıralı epitel dokudan oluşur (Görsel 4.17).

- **Endocardium (endokardiyum):** Kalp boşluğunu döşeyen içteki tabakadır .
- **Myocardium (miyokardiyum):** Kalbin kas tabakasıdır.
- **Epicardium (epikardiyum):** Kalbin en dışta yer alan kısmı olup üzeri kalp zarı (pericardium, perikardiyum) ile örtülüdür.

Her
zaman inandığım
bir şey vardır:
İyi kalpli olmak,
mükemmel olmaktan
çok daha iyidir.
Jackson Brown

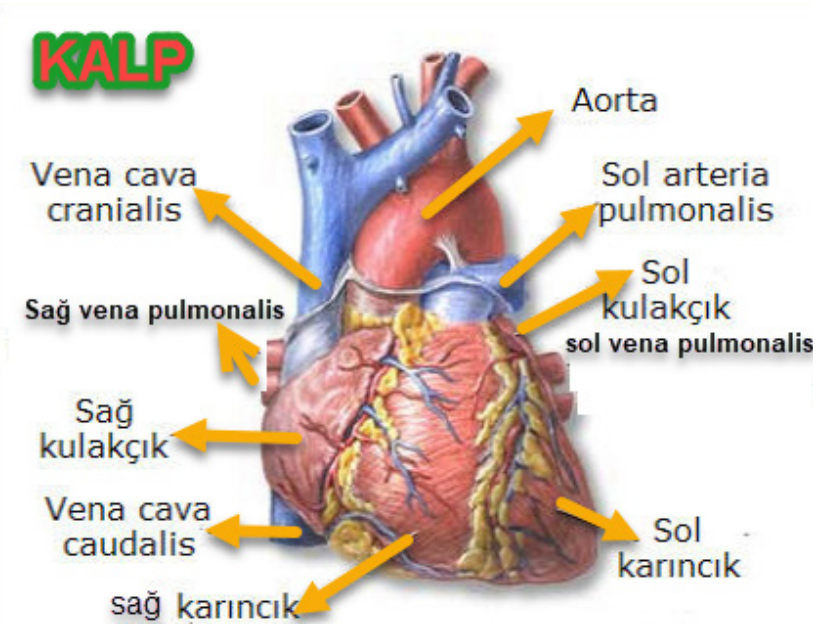

Görsel 4.17
Kalbin dış yapısı

UYGULAMA 4.3: MAKET VEYA KESİLMİŞ HAYVAN ÜZERİNDE KALP VE DOLAŞIM SİSTEMİNİN KONTROLÜ

Süre: 12 Ders Saati

http://kitap.eba.gov.tr/KodSor.php?KOD=23267

Amaç

- Dolaşım sistemine ilişkin organların anatomik yapısını gözlemleyerek incelemek.

Hazırlık Çalışmaları

- Kişisel hijyen kurallarına dikkat etmek için eldiven, maske, iş elbisesi ve çizme giyilir.
- Hayvan dokularına, organlarına veya parçalarına kesinlikle çıplak elle temas edilmemelidir.
- Mezbaha ziyareti planlanarak kesilmiş hayvan üzerinde veya kesilmiş hayvanın dolaşım organlarını laboratuvara getirerek anatomik yapıları incelenir. Aynı işlem maket hayvan üzerinde de yapılır.
- Ders öğretmeninizin nezaretinde çeşitli hayvan maketleri üzerinde kalbin yerini gösterilmesi, laboratuara getirilen kalbin yapısını koruyucu eldiven ile kontrol edilerek anatomik kısımları Türkçe ve Latince olarak söylenir.
- Kalbin anatomik yapıları organ üzerinde gösterilir. Büyük ve küçük kan dolaşımı kalp üzerinde gösterilir.

Kullanılacak Araç Gereç ve Malzeme

- Kişisel hijyen kuralları için eldiven, maske, gözlük, iş elbisesi ve çizme.
- Anatomik hayvan modelleri.
- Kesilmiş hayvan ait kalp, kadavra, karkas.
- Dezenfektanlar.
- Makas, pens, bistüri (neşter).

İşlem Basamakları

Ders öğretmeninizden yardım alarak bunları yapınız.

1. Kişisel hijyen kurallarına uyarak maket üzerinde ya da kesilmiş hayvana ait dolaşım organlarını inceleyiniz.
2. Kalp ve damarlarını kontrol ediniz.
3. Dikey kesilen kalp üzerinde anatomik yapıyı, kirli ve temiz kan giriş çıkış damarlarını büyük ve küçük kan dolaşımını izah ediniz.
4. Çeşitli hayvanlarda kalbin yerini gösteriniz.

Uygulama Sayfası

Uygulama Değerlendirme

Öğrencinin Numarası / Adı ve Soyadı	DEĞERLENDİRME	Alanlar ve Puanları	Bilgi	Beceri	Temizlik Düzen	Süre Kullanımı	Toplam	Tarih
..... /			30	50	10	10	100	.... /.... / 20 ....
Öğretmenin Adı ve Soyadı		Takdir Edilen Puan						Onay (İmza)
.....								.....

Kalbin İç Yapısı

Kalp, dikey bir bölmeyle biri sağ ve önde, diğer yarımı solda ve arkada yer almak üzere ikiye ayrılır. Sağ yarımı; sağ kulakçık (atrium dexter) ve sağ karıncık (ventriculus dexter) bölmelerini kapsayıp kirli kanı (venöz kanı) bulundurur. Sol yarımı; sol kulakçık (atrium sinistrum) ve sol karıncık (ventriculus sinister) bölmelerini kapsayıp temiz kanı (arteriel kanı) bulundurur (Görsel 4.18).

Kalbi iki yarıma ayıran kaslı yapıdaki dikey bölmenin iki kulakçık arasındaki kısmına, septum interatriale, iki ventriculus arasındaki kısmına ise septum interventiculare denir.

Her kalp yarımı da ortasındaki anulus fibrozus adındaki sert bağdokudan yapılmış bir bölme aracılığıyla ikisi üstte, ikisi de altta olmak üzere dört bölüme ayrılır. Üstteki bölmelere sağ ve sol kulakçık (atrium), alttaki bölmelere sağ ve sol karıncık (ventriculus) denir. Her kulakçık kendi tarafındaki karıncık ile ostium atrioventriculare denen delik aracılığıyla irtibat halindedir. Kalbin çalışması kasılma ve gevşeme hareketleri şeklindedir. Kalbin kasılmasına sistol, gevşemesine de diastol denir.

Kulakçık ve Karıncıkların Özellikleri

Sol karıncık boşluğu apex cordise kadar uzanır. Duvarı oluşturan kasın kalınlığı sağ karıncığın iki katıdır. Sol karıncık kanı daha büyük bir basınçla vücudun her tarafına pompaladığından duvarı daha kalındır. Kulakçıklar içindeki kanı alt kısımda bulunan karıncıklara gönderdiğinden kuvvetli bir kas yapısına ihtiyaçları yoktur.

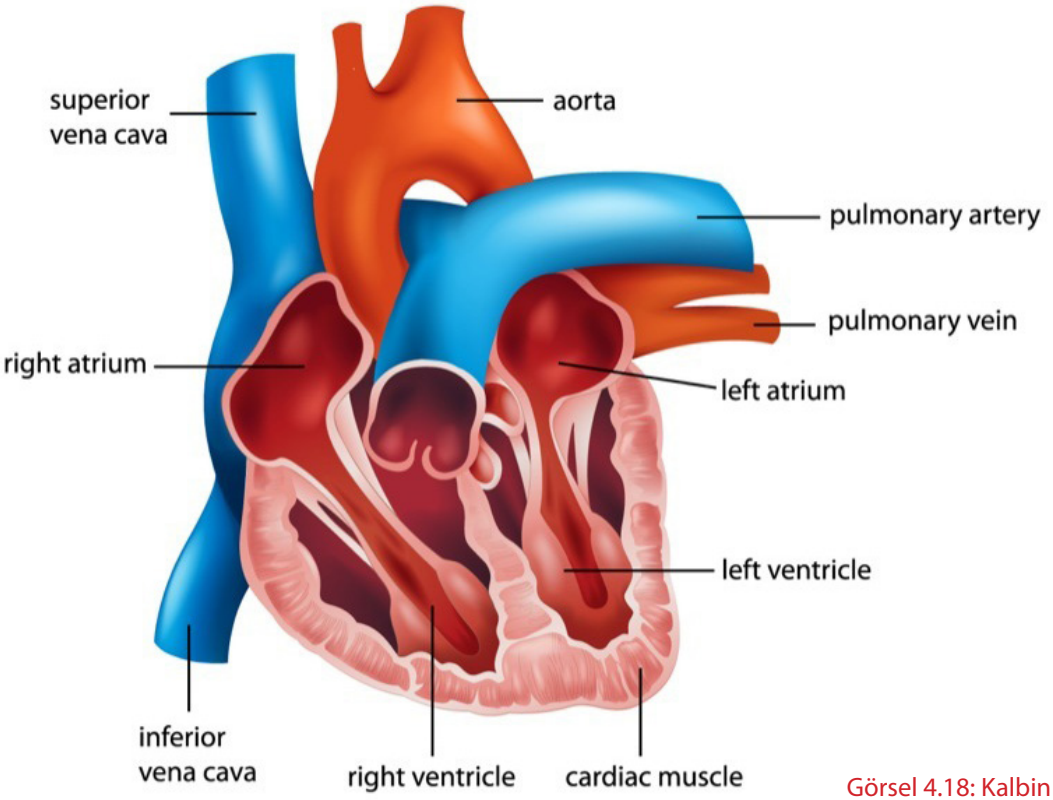

Görsel 4.18: Kalbin içyapısı

Karıncık duvarlarının iç yüzeyinde iki adet musculus papillaris bulunur. Bu kaslardan sayıları 6-10 arası değişen kiriş iplik (chorda tendinea) çıkar ve kalp kapakçıklarının uçlarına yapışır.

İki kulakçık arasındaki bölme fötal dönemde (yavrunun anne rahmindeki dönemi) foramen ovale denilen bir delikle bağlantı halindedir. Bu delik doğum sonrası 2–3 hafta içerisinde kapanır. Bazı hallerde bu delik kapanmaz ve sonuç olarak kirli kan ile temiz kan birbirine karışır. Hücreler ve dokular yeterince oksijen alamaz. Mukozalar siyanoz nedeniyle mavimsi bir renkte görülür.

4.2.2. Kalp Kapakları

Kalpte ve kalp üzerindeki bazı damarlarda kapak ve kapakçıklar bulunur. Kapakçıklar pompalanan kanın geri dönmesini engeller ve kanın tek yönde akmasını sağlar. Kapak çevrelerinde anulus fibrosis ve ortalarında ostiumlar (açıklık-delik) yer alır. Kalbin kapakları şunlardır (Görsel 4.19):

- Mitral kapak, biküspital kapak
- Aorta kapağı
- Sağ kalp kapakçığı, triküspital kapak
- Akciğer atardamar kapakçığı

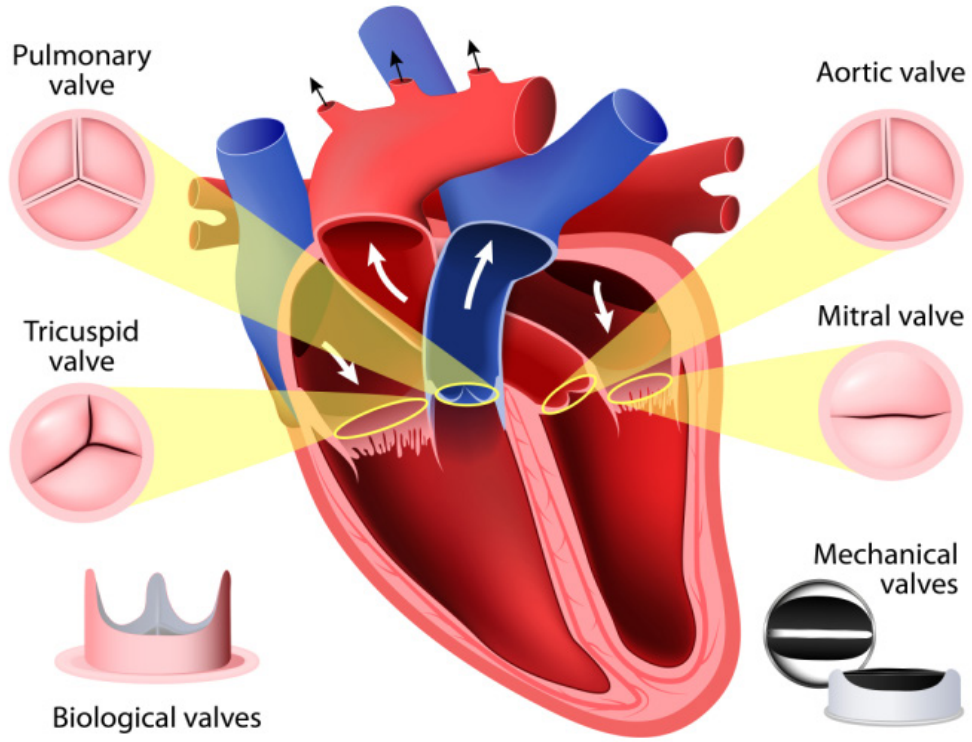

Görsel 4.19: Kalbin kapakçıkları

Sağ karıncıkta kanı akciğerlere göndermek üzere akciğer atardamarı (arteria pulmonalis) ile ilişkiyi sağlayan ostium trunci pulmonalis denilen ikinci delik yer alır.

Bu delik, üç parçalı yarım ay şeklindeki kapakla kapanır. Sağ karıncıktan akciğer atardamarına gönderilen kanın karıncığa geri dönmesi bu kapakla önlenir.

4.2.3. Kalbin Damarları

Kalbin damarları aşağıda gruplandırıldığı şekildedir (Görsel 4.20).

Akciğer Toplardamarları (Vena Pulmonales)

Sol kulakçığın tavan kısmına akciğerlerden gelen ve temiz kan getiren akciğer toplardamarları açılır. Çapları değişik olan ve 5-8 arasında değişen damar yer alır. Bunların deliklerinde kapak bulunmaz.

Aorta (Ana Atardamar)

Vücudun en büyük atardamarıdır. Sol karıncığın tabanından başlangıç alır. Baş, göğüs ve karın bölgeleri dâhil vücudun her yerine kan pompalar.

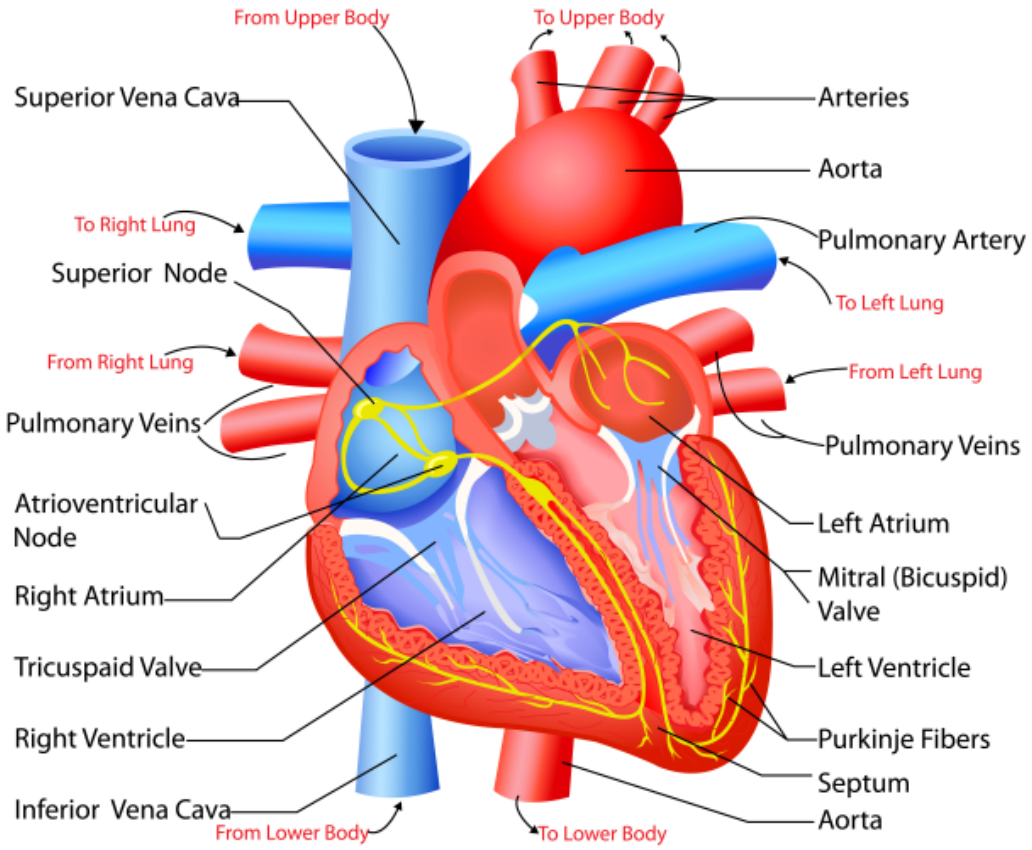

Görsel 4.20
Kalbin içyapısı: Kalp bölmeleri, kalp kapakları ve kalbe giren çıkan damarlar

Ön Ana Toplardamar (Vena Cava Cranialis)

Başın ve ön bacakların kirli (venöz) kanını sağ kulakçığa toplayan toplardamardır.

Arka Ana Toplardamar (Vena Cava Caudalis)

Gövdenin ve arka bacakların kirli kanını toplayan ve sağ kulakçığa taşıyan toplardamardır.

4.2.4. Kalbin Sinirleri, Uyarı ve İletim Sistemi

Kalbin atım sayısı ve kas gücü otonom sinirler (organları istem dışı çalıştıran sinirler) tarafından kontrol edilir. Herhangi bir sebeple kalp otonom sinir sisteminin etkisinden uzak kalsa bile, kendine has bazı uyarı ve ileti merkezleri sayesinde ritmik kasılmalarına devam eder. Bu sistemi oluşturan yapılar sinoatrial düğüm (SA düğümü), atrioventicular düğüm (AV düğümü), his demetleri ve dalları ile purkinje ipleridir.

Hayvanlarda kalp aktivitesi geniş ölçüde merkezi sinir sistemi tarafından ayarlanır. Omurilik soğanında (medulla oblongata) kalbin hareketlerini hızlandıran ve yavaşlatan merkez bulunur. Omurilik soğanından çıkan nervus vagusun (akciğer-mide siniri) kolları kalbe gelir. Omuriliğin göğüs bölgesinden kök alan sempatik sinirler de kalbe gelir. Nervus vagus kesilirse kalp atım sayısı artar. Vagus siniri, kalbin gereğinden fazla çalışmasını önler.

4.2.5. Kalbin Örtüleri

Göğüs boşluğunu ve buradaki organları örten plöra, kalbi en dıştan sararak kalp kesesini (perikard, pericardium) oluşturur. Perikard ile kalbin dış zarı olan epikard arasında liquor pericardii adı verilen bir sıvı bulunur. Kayganlaştırıcı özelliği sayesinde kalp çalışması esnasında sürtünmelerin önüne geçilmiş olur.

Kalbin Çalışması

Karıncıklar kasılırken, kulakçıklar gevşeme durumundadır. Kulakçıkların ikisinin birden gevşediği, bunun arkasından karıncıkların kasılıp gevşediği görülür. Kasılma olayına systole (sistol), gevşeme olayına ise diastole (diyastol) denir. Her ikisinin de gevşeme dönemlerinden sonra kısa süren bir dinlenme dönemleri vardır. Bir kulakçık sistolünden ikinci bir kulakçık sistolüne kadar geçen zamana bir kalp periyodu (döngüsü) denir.

Kulakçık sistolu sırasında kan, kulakçıklarla karıncıklar arasındaki kapakçıkları geriye iterek açılmasını sağlar. Karıncıklara dolan kan, karıncık duvarlarına çarpıp geri dönerken kapakçıkları ileri doğru iterek kapanmasını sağlar. Kapakçıkların ucu ile kalbin duvarı arasına gerili olan iplikçikler (corda tendinea) kapakçıkların sıkı şekilde kapanmasına yardım ederek kanın karıncıklara geri dönmesine engel olur.

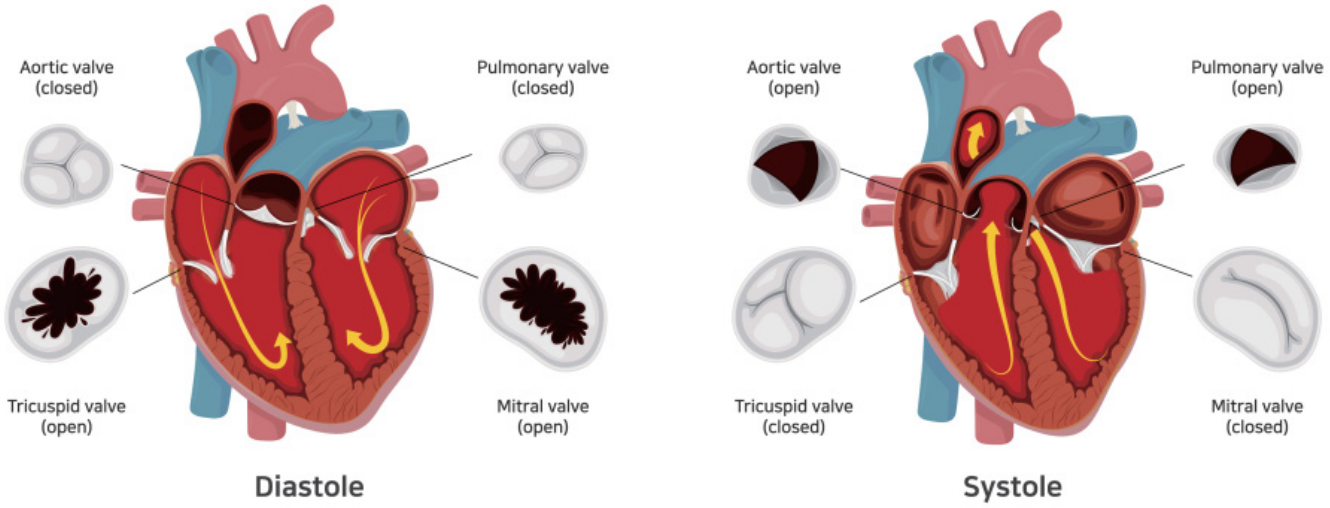

Görsel 4.21: Kalbin çalışması ve kalp kapaklarının işleyişi

Kalp Sesleri: Kalbin kasılıp gevşemesi sırasında iki çeşit ses ayırt edilir. Bu sesler "*buh-dup*" şeklinde algılanır. İlk duyulan "buh" sesine birinci kalp sesi veya sistolik *ses* denir. Karıncıkların kasılma esnasında duyulan bu sesin oluşmasına (Görsel 4.21):

- Kulakçıklar ile karıncıklar arasındaki kapakçıkların kapanması (mitral ve triküspital kapakların kapanması),
- Aort ve arteria pulmonalisteki semilunar kapakların açılması,
- Myokart hareketi ve tendokordiniaların titreşimleri sebep olur.

İkinci duyulan "dup" sesine ikinci kalp sesi veya diastolik kalp sesi denir. Bu sesin oluşmasına:

- Aort ve arteria pulmonalisteki semilunar kapakların kapanması,
- Pompalanan kanın damar çeperine çarpması, damar içerisindeki bir miktar kanın geri dönerek semilunar kapaklara çarpması neden olur.

Birinci kalp sesi ile ikinci kalp sesi arasındaki süre karıncıkların sistol süresine eşittir. İkinci kalp sesinin bitip birinci sesin tekrar oluşması için gereken uzun süre ise karıncıkların diyastol süresine eşittir.

4.2.6. Nabız, Kan Basıncı, Büyük ve Küçük Tansiyon

Karıncığın kasılmasıyla birlikte aortaya pompalanan kanın önündeki kan sütununa basınç yapması ile damar çapı genişler ve bu genişleme dalgalı biçimde bütün atardamar sistemi boyunca iletilir. Kalp kasılmalarının atardamarlarda hissedilmesine nabız denir. (Görsel 4.22).

Büyük atardamarların kemik üzerinden geçtiği bazı noktalarda parmak ucu ile damar kemik üzerine bastırılırsa nabız kolayca hissedilir. Büyük hayvanlarda alt çenenin alt kenarı gerisinden (arteria facialis), kuyruğun alt yüzünün ortasından (arteria coccygea medialis) ender olarak dirseğin iç tarafından ve kasık içinden nabız alınır. Küçük hayvanlarda (koyun, keçi, köpek, kedi v.s.) ise kasık içinden (arteria femoralis) nabız alınır. Evcil hayvanlarda ortalama nabız sayıları aşağıdaki gibidir:

♡ **Sığır, dakikada**	**60-80**	**Adet**
♡ **Koyun-Keçi , dakikada**	**70-80**	**Adet**
♡ **At, dakikada**	**30-40**	**Adet**
♡ **Domuz,dakikada**	**60-90**	**Adet**
♡ **Köpek, dakikada**	**70-120**	**Adet**
♡ **Kedi, dakikada**	**110-130**	**Adet**

Kanın içinde bulunduğu arterlerin damar çeperine, sürekli olarak yaptığı, lateral yöndeki (yanlara doğru) basıncına arterial kan basıncı (tansiyon) denir. Karıncıkların kasılması ile çevresel dolaşıma pompalanan kan, damarlardaki kan basıncını en üst düzeye ulaştırır. Buna sistolik basınç veya büyük tansiyon denir. Diyastol (gevşeme) dönemindeki basınca ise diyastolik basınç veya küçük tansiyon denir.

Görsel 4.22
Köpekte kalbin stetoskop ile dinlenmesi

http://kitap.eba.gov.tr/KodSor.php?KOD=23269

Süre: 12 Ders Saati

Uygulama Sayfası

UYGULAMA 4.4: ÇEŞİTLİ TÜRDEKİ CANLI HAYVANLAR ÜZERİNDE KALP VE DOLAŞIM SİSTEMİNİN KONTROLÜ

Amaç

Çeşitli canlı hayvanlar üzerinde kalp atışlarını kontrol etme ve nabız sayılarını tespit etmek.

Hazırlık Çalışmaları

- Kişisel hijyen kurallarına dikkat etmek için eldiven, maske, iş elbisesi ve çizme giyilir.
- Büyük hayvanlarda; incisura vasorumda (jugularis) atta iç yüzden, sığırda dış yüzden parmakla arter hissedildikten sonra nabız dalgaları kontrol edilir. Nabız alınacak yer tespit edildikten sonra en az 30 saniye nabzın sayılması gerekir.
- Hayvanlarda nabız alınan yerleri anatomik olarak, söyleyerek gösteriniz.
- Ders öğretmeninizin nezaretinde çeşitli hayvan türleri üzerinde kalbin yerinin göstererek, nabız alma yeri ve tekniğini inceleyiniz.

Kullanılacak Araç Gereç ve Malzeme

- Kişisel hijyen kuralları için eldiven, maske, gözlük, iş elbisesi ve çizme.
- Çeşitli türde canlı hayvanlar.
- Stetoskop.
- Saat, kronometre.
- Dezenfektanlar.

İşlem Basamakları

Ders öğretmeninizden yardım alarak bunları yapınız.

1. Kişisel hijyen kurallarına uyarak hayvanın kalp seslerini dinleyiniz.
2. Nabız alınacak yer tespit edildikten sonra en az 30 saniye nabzın sayılması gerekir.
3. Hayvan türlerine göre nabız alma yerlerinden nabız sayısını tespit ediniz.
4. Tespit ettiğiniz değerleri kayıt ederek arkadaşlarınızla karşılaştırınız.
5. Hayvanı hareket ettirdikten sonra nabız sayısını tekrar alınız. İkisi arasındaki farkın sebeplerini sınıfınızda tartışınız.

Uygulama Değerlendirme

Öğrencinin Numarası / Adı ve Soyadı	DEĞERLENDİRME	Alanlar ve Puanları	Bilgi	Beceri	Temizlik Düzen	Süre Kullanımı	Toplam	Tarih
..... /			30	50	10	10	100	.... /.... / 20 ....
Öğretmenin Adı ve Soyadı		Takdir Edilen Puan						Onay (İmza)
.....								.....

4.2.7. Kan Dolaşımı, Fötal Dolaşım ve Damar Sistemi

Kan, kalbi terk ettikten sonra arterlere, arterlerden arteriollere, arteriollerden kılcal damarlara, kılcal damarlardan venüllere, venüllerden venlere seyahat eder. Kanın, damarlar yoluyla kalpten çıkıp yine damarlar aracılığıyla kapalı bir sistem içinde kalbe dönmesine dolaşım (sirkülasyon) denir. Dolaşımın amacı, mide-bağırsak kanalından emilen besin maddelerini dokulara götürmek ve dokularda oluşan metabolizma artıklarını boşaltım organlarına getirmektedir. Kan, ayrıca akciğerler vasıtasıyla alınan oksijeni dokulara götürür, dokularda metabolik artık olarak oluşan karbondioksiti akciğere getirir.

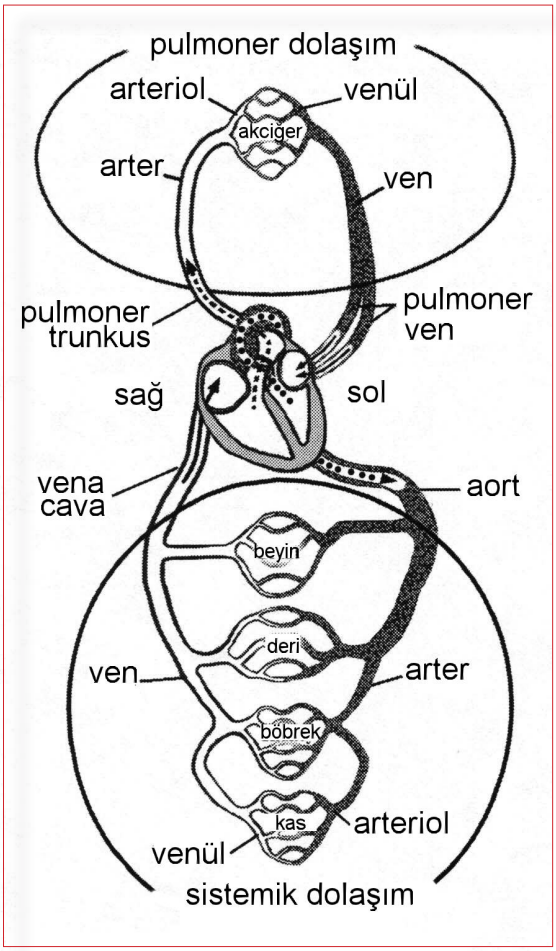

Görsel 4.23
Büyük ve küçük kan dolaşımı

Büyük ve Küçük Kan Dolaşımı

Kalpteki oksijence fakir kanın, akciğer atardamarı ile sağ karıncıktan çıkıp akciğere giderek oksijence zenginleştikten sonra akciğer toplardamarıyla sol kulakçığa dönmesine küçük kan dolaşımı denir. Oksijence zengin kanın aortla (ana atar damar) sol karıncıktan çıkıp tüm vücudu dolaştıktan sonra oksijence fakirleşerek alt ve üst ana toplardamarlarla (alt-üst vena cava) kalbin sağ kulakçığına dönmesine ise büyük kan dolaşımı denir (Görsel 4.22).

Genel kural olarak atardamarlar içinde oksijen yönünden zengin temiz kan, toplardamarlar içinde ise oksijen yönünden fakir kan (*kirli kan*) dolaşır. Bu kurala uymayan vena pulmonalis, akciğerlerden sol kulakçığa temiz kan getirir. Kalpten çıkan arteria pulmonalis (akciğer atar damarı) ise sağ karıncıktan akciğerlere kirli kan götürür.

Fötal Kan Dolaşımı

Fötal dönemde (ana rahminde) yavrunun kan dolaşımı doğum sonrası dolaşımdan çok farklıdır. Fetüs ihtiyacı olan besin maddelerini plasenta (yavru zarı) yolu ile ana karnından sağlar. Yavru, akciğer solunumu yapamadığından gaz değişimini plasenta üstlenir. Yavru ile plasenta arasındaki ilişki göbek kordonu ile olur. Göbek kordonunda bu işi gören göbek atardamarı ve toplardamarı (*arteria ve vena umbilicalis*) yer alır.

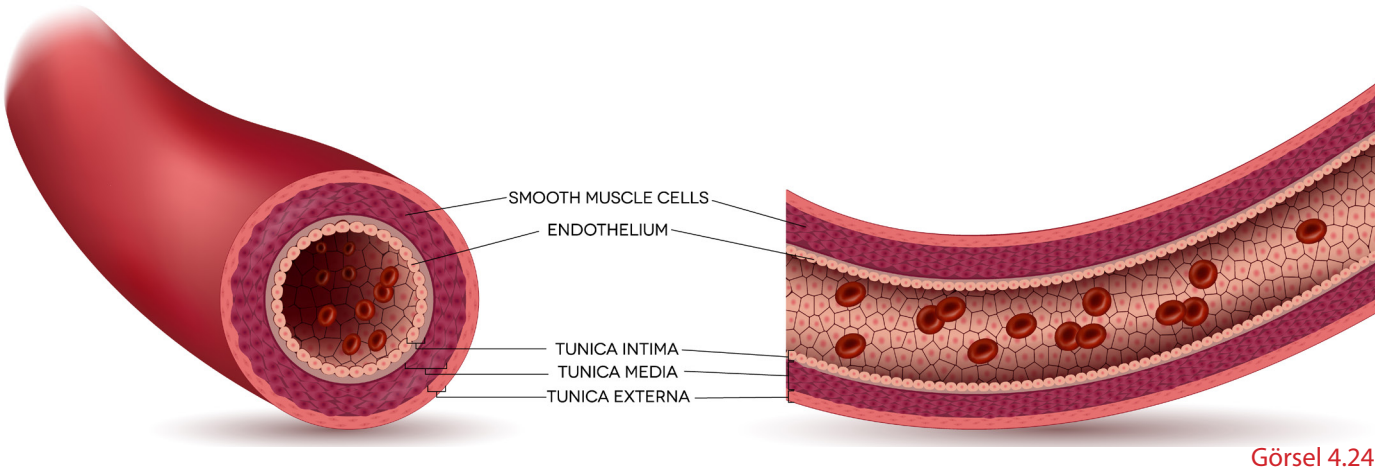

Görsel 4.24
Atardamarların yapısı

4.2.8. Damar Sistemi

Damarlar, kan damarları ve lenf damarları olarak iki gruba ayrılır. Kan damarları da kendi aralarında atardamarlar (*arteria*) ve toplardamarlar (*vena*) olmak üzere yine iki kısma ayrılır. Arter ve venalar merkezden çevreye doğru çapları giderek küçülen kılcal damarları (*kapillar*) oluşturur.

Atardamarların Yapısı ve Görevleri

Kalbin vücuda gönderdiği kanı dağıtma işlemi arterler, toplanması ise venalar aracılığı ile gerçekleşir. Atardamarlar kanı kalpten dokulara doğru iletir. Arterler kalbin sistol hareketi yapması sonucu meydana gelen basınca direnç gösterecek ölçüde kalın bir duvar yapısına sahiptir (Görsel 4.24).

Atardamarlar, dıştan içe doğru üç tabakadan oluşur: En dışta lifli bağ doku (tunica adventitia, tunica externa), arada elastik lifler içeren düz kaslar (tunica media), içte ise endotel adı verilen tek sıralı yassı epitel doku (tunica intima) bulunur. Atardamarlarda kan basıncı ve kan akış hızı yüksektir. Atardamarlardaki yüksek kan basıncına karşı damarın dayanıklılığını artıran elastik liflerdir. Akciğer atardamarı hariç atardamarların tümü oksijence zengin kan yani temiz kan taşır.

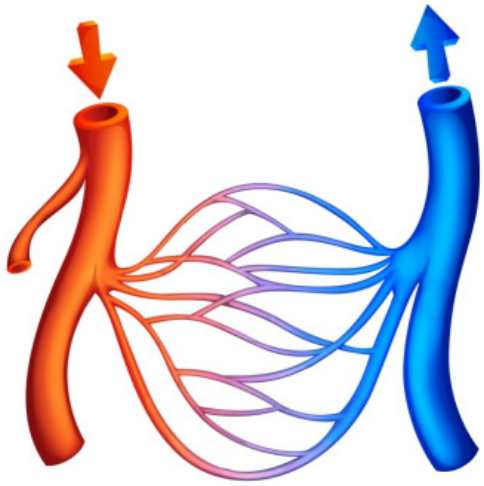

Atardamarlar kesildiği zaman, kalbin kasılmalarına uygun olarak, kanın kesik kesik ve fışkırarak akmasından belli olur. Atardamarlar vücudun derin kısımlarında seyretmek suretiyle dış etkenlerden gelebilecek yaralanmalardan, eklemlerin büklüm yüzlerinde yer alarak gerilmelere bağlı kopmalardan korunmuş olurlar. Bir atardamara çoğu kez toplardamar ve bölgenin sinirleri eşlik eder. Bir bölgedeki atardamar toplardamarlar ince dallarla (kapillar) ağ şeklinde birleşir. Buna **anastomoz** (ağızlaşma) denir (Görsel 4.25).

Görsel 4.25
Arter ve venalarda ağızlaşma (anastomoz)

Toplardamarların Yapısı ve Görevleri

Toplardamarlarda kan basıncı düşüktür. Çapları atardamarlardan büyük olduğu için daha çok kan bulundurur. Kan basıncıyla karşılaşmadıkları için atardamarlara göre damar duvarları daha incedir. Kolaylıkla gerilirler. Atardamarlarda kalınlığı sağlayan kas ipliklerinden zengin orta tabaka (*tunica media*) toplardamar duvarlarında yoktur. Kol ve bacak gibi ekstremite toplardamarlarının içlerinde kapakçıklar bulunur. Bu kapakçıklar özellikle bacaklarda kanın kendi ağırlığı sebebiyle geri gitmesine engel olur. Bu durum kan dolaşımının daha kolay yapılmasını sağlar. Beyin ve iç organ toplardamarlarında kapakçık yoktur.

Kılcal Damarların Yapısı ve Görevleri

Atardamarlar besin ve oksijeni hücrelere verebilmek için incecik bir damar ağı haline gelirler. Bu damarlara kılcal damarlar (kapillar damar) denir. Atardamar ile toplardamarlar arasında bulunurlar. Endotel adı verilen tek katlı yassı epitel dokudan meydana gelir. Epitel doku, hyalin kıkırdak, gözün korneası gibi vücut dokularında kılcal damarlar yer almaz. Küçük atar damarlar önce daha küçük çaplı arterleri (*arteriol*) oluşturur. Bunlar da kılcal damarları oluşturmak üzere dallanırlar. Bu dallanarak incelme hücrelere besin ve oksijen götürmek içindir. Kapillar damarlarla gelen besin ve oksijen önce hücreler arası sıvıya verilir. Oradan hücrelere geçerek metabolik faaliyetlerde kullanılır. Oluşan metabolizma artıkları ve karbondioksit hücreler arası sıvıya geçer. Buradan venöz kılcal damarlarla alınarak büyük venalar vasıtasıyla kalbe iletilir.

4.2.9. Lenf Sistemi ve Lenf Damarları

Lenf damarları içerisinde dolaşan, kan plazması ve lenf proteinlerinden oluşan dolaşım sıvısına lenf denir. Lenf sistemi ise lenf sıvısı, lenf damarları ve lenf düğümlerinden oluşur. Bu sistem vücudun içinde bezler, kanallar ve alanlar oluşturan, beyin hariç vücudun her yerinde devamlı dolaşan lenf sıvısını taşıyan bir organ sistemidir. Lenfatik sistem veya ikinci bir dolaşım sistemi olarak tanımlanabilse de lenf sistemi yapısı itibariyle dolaşım sisteminden çok farklıdır. Dolaşım sisteminden bağımsız olarak çalışan lenfatik sistem bağışıklık sistemi içeriğini yine dolaşım sistemine boşaltır ve genel olarak bağışıklıkta rol alır.

Görevleri şunlardır:

- Doku ve hücrelerdeki yabancı maddeleri, ölü ve yıpranmış hücreleri, bakteri ve mikropları uzaklaştırır.
- Kaybedilen proteinlerin bir kısmını tekrar dolaşıma kazandırır.
- Doku sıvısı ile kan sıvısının dengede kalmasını sağlar. Lenf dolaşımı doku aralıklarında oluşan fazla sıvıyı toplayarak kan dolaşımına döndürülmesini sağlar. Bu şekilde ödem oluşumu engellenmiş olur.
- Bağırsaklarda emilen yağ asitleri, gliserol, A, D, E, K vitaminlerini dolaşıma katar.

- Vücudun savunma sistemine destek olur, akyuvar hücrelerinden olan lenfositler bağışıklık oluşumunda görev alır.
- Hücreler arası proteini sağlar, kullanılmayan fazla proteini dokulardan uzaklaştırır. Fazla proteinin dokulardan uzaklaştırılmaması hayati tehlike oluşturur.
- Sindirim kanalı dışında deri altı, kas içi yollarla organizmaya giren maddeler lenf damarlarıyla emilir.

Lenf sisteminde, dolaşım sistemindeki kalp gibi pompalama görevi yapacak bir organ yoktur. Lenf sıvısının vücut içindeki hareketi, iskelet kaslarının basıncı ve solunum hareketleri ile sağlanır. Lenf sistemi; lenf sıvısı, lenf damarları ve lenf düğümlerinden oluşur. Lenf damarları lenf sistemine dâhildir. Lenf denilen saydam, açık sarı renkteki sıvıyı taşırlar. Lenf sıvısı, lenf plazması ile içinde bulunan lenfositlerden (akyuvar hücresi) oluşur. Lenf damarı birçok lenf yumruları ile lenf foliküllerinin içerisine ince lenf damarları gönderir. Lenf yumruları ürettikleri lenfosit ve özel savunma proteinlerini (*gama globulin*) lenf sıvısına katar.

Lenf damarları yapı olarak diğer damarlara benzer. venalarda olduğu gibi kapakçığa sahiptir. Lenf damarları kalbe dönük lenf kılcalları halinde başlar. Bu kılcallar lenf yumruları denen süzgeçten geçtikten sonra birleşerek vücudun en büyük lenf damarını oluşturur (Görsel 4.22).

4.2.10. Lenfoid Organların Yapısı ve Görevleri

Organizmaya giren mikrop ve yabancı maddelere karşı bağışıklık oluşturulmasında görev alan organlara "*lenfoid organlar*" denir. Bu organlar lenforetiküler dokudan oluşmuştur. Bu organların oluşturduğu sisteme de "*retiküloendotelyal sistem*" denir. Lenf yumruları, dalak, timus, bursa fabricius ve kemik iliği bu sistem içerisinde yer alır.

4.2.11. Lenf Yumruları [Lenf Düğümleri (Lymphonodi)]

Vücudun belli bölgelerinde, lenf damarları üzerinde yer alan, esmer gri renkte, ortalama 1-2 cm çapında, yuvarlak veya oval oluşumlardır. Besili hayvanların yumruları içinde yağ bulunduğundan rengi sarıya çalar. Enfeksiyöz hastalıklarda lenf yumruları şişer. Lenf yumrularının muayenesi hastalıkların teşhisine yardımcı olur. Lenf düğümlerinde akyuvar hücresi olan ve antikor yapımında görev alan *lenfositler* üretilir. Lenf sıvısı, lenf düğümlerinden geçerken üretilen lenfositler bu sıvıya karıştırılır.

Evcil memelilerden geviş getiren hayvanlarda az olarak da köpeklerde vücut boşluklarının duvarlarında "*hemal lenf yumrusu*" denen koyu kırmızı veya siyah renkli oluşumlar vardır. Bu lenf yumruları lenf damarları üzerinde yer almazlar. Her lenf yumrusunda ilgili lenf damarının girip çıktığı bir hilus (göbek) vardır. Dıştan zardan bir kapsül ile çevrelenir. Bir bölgenin lenf damarı üzerinde bulunarak o bölgenin savunmasını üstlenen bir veya birkaç lenf yumrusu bulunabilir. Buna lenf merkezi (*lenfocentrum-Lc.*) denir.

Vücuttaki Bazı Lenf Bezleri

- **Lenfocentrum parotidicum:** Kulak altı tükrük bezinin ön kenarında, derinin hemen altında görülen lenf yumrusudur.
- **Lenfocentrum mandibulare:** Oldukca büyük bir lenf yumrusudur. Alt çene kemiklerinin iç tarafında bulunur. Derinin hemen altında yer aldığından elle kolaylıkla muayene edilebilir.
- **Lenfocentrum retropharyngeum:** Yutağın arka duvarının üstünde, ilk boyun omurunun yan çıkıntısına yakın olarak iki parça halinde bulunur.
- **Lenfocentrum servicale superficiale (boynun yüzlek lenf merkezi) :** Üst kol eklemi önünde yüzlek olarak bulunur. Dışarıdan fark edilebilir.
- **Lenfocentrum cervicale profundum (boynun derinde bulunan lenf merkezi):** Gırtlak ile göğüs kafesi girişine kadar, soluk borusu boyunca yer alan irili ufaklı çok sayıda lenf yumrusundan oluşur. Dıştan fark edilemez. Ön, orta ve arka tarafta olmak üzere üç bölgede bulunur.
- **Lenfonodi axillares propri (koltuk altına ait özel lenf yumrusu):** Koltuk altında üçüncü kaburga arası (intercosta) bölgede bulunur.
- **Lenfonode axillaris primacosta (koltuk altı birinci costa lenf nodülü):** Koltuk altında birinci kaburganın yanında yer alır (Görsel 4.26, 27).

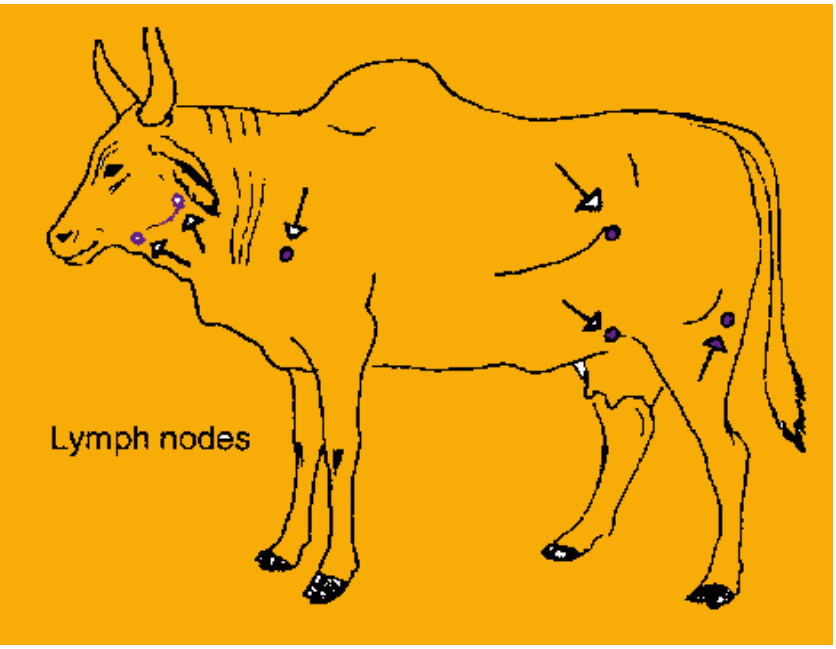

Görsel 4.26
Sığırda yüzeysel lenf yumruları



Görsel 4.27
Atta lenf sistemi

http://kitap.eba.gov.tr/KodSor.php?KOD=23270

Süre: 12 Ders Saati

Uygulama Sayfası

UYGULAMA 4.5: YÜZLEK LENF YUMRULARININ KONTROLÜ

Amaç

- Yüzlek lenf yumrularını kontrol etmek.

Hazırlık Çalışmaları

→ Kişisel hijyen kurallarına dikkat etmek için eldiven, maske, iş elbisesi ve çizme giyilir.

→ Çeşitli türdeki hayvanlarda lenf yumrularından yüzlek olanların yerini anatomik olarak söyleyerek gösteriniz.

→ Ders öğretmeninizin nezaretinde çeşitli hayvan türleri üzerinde lenf yumrularını göstererek, kontrol tekniğini inceleyiniz.

Kullanılacak Araç Gereç ve Malzeme

- Kişisel hijyen kuralları için eldiven, maske, gözlük, iş elbisesi ve çizme.
- Çeşitli türde canlı hayvanlar, kesilmiş hayvanlara ait lenf yumruları, karkas.
- Dezenfektanlar.
- Makas, bisturi, pens.

İşlem Basamakları

Ders öğretmeninizden yardım alarak bunları yapınız.

1. Kişisel hijyen kurallarına uyarak hayvan üzerinde lenf yumrularının adını ve yerini gösteriniz.
2. Hayvan türlerine göre tespit edebildiğiniz lenf yumrularını ve durumlarını, tahmini büyüklüklerini kayıt ederek arkadaşlarınızla karşılaştırınız.

Uygulama Değerlendirme

Öğrencinin Numarası / Adı ve Soyadı	DEĞERLENDİRME	Alanlar ve Puanları	Bilgi	Beceri	Temizlik Düzen	Süre Kullanımı	Toplam	Tarih
..... /			30	50	10	10	100	.... /.... / 20 ....
Öğretmenin Adı ve Soyadı		Takdir Edilen Puan						Onay (İmza)
.....								.....

4.2.12. Dalak (Lien), Timus (Thymus) ve Bursa Fabricius

Dalak

Dalak, midenin yakınında olmasına rağmen sindirimde hiçbir rol oynamaz, sadece kan ile lenf ve bunların dolaşımı ile ilgilidir. Tüm omurgalıların bir dalağı vardır. Dalak, lenf noduna benzese de çok daha büyüktür. Aslında, vücuttaki en büyük lenfatik organdır. Orta düzlemin sol yanında ve mide ile karın duvarı arasında bulunur. Tek tırnaklarda koyu kırmızı renkte, sığırlarda gri- mavimsi renktedir. Koyun, keçi, dana ve köpekte kırmızı renktedir. Diyaframa bakan yüzü dış bükey olup diyafram yüzü facies diyafragmatika, organlara bakan yüzü ise facies visceralis adını alır. Dalak bir takım bağlarla mide ve sol böbreğe bağlanır. Tek tırnaklılarda dalağın bir ucu sivri orak şeklindedir. Sığırda uzundur ve dile benzer. Koyun ve keçide yuvarlak üçgen şeklindedir. Dalağın görevleri şunlardır:

- Dalak; lenf yumruları gibi lenfosit, monosit ve plazma hücrelerini ürettiğinden, vücut savunmasında görev alır. Bağışıklık ve fagositoz gibi reaksiyonlarla reticüloendoteliyal sisteme dahil olur. Fagositler bakterileri uzaklaştırır ve bağışıklık cevaplarını başlatır.
- Dalak yaşlanmış alyuvarları ve lökositleri tahrip eder.

Kan depo eder, gerektiğinde dolaşıma verir.

Timus (Thymus)

Timus, soluk borusunun iki yanında, tiroit bezine kadar uzanan, loblu görünümde bir organdır (Görsel 4.28). Yeni doğanlarda ve gençlerde kırmızı- gri renkte, ergin-lerde ise sarımsı renktedir. Timus iç salgı bezlerindendir. Yeni doğanlarda, ergenlik dönemine kadar çok önemli görevi vardır. Kemiklerin normal gelişiminde, kalsiyum ve fosfor metabolizmasının düzenlenmesinde, büyümede rol oynar. Enfeksiyonlara karşı korumada ve bağışıklık sisteminin devamında gerekli bir organdır. Yeni doğan farelerin timusları çıkarıldığında birkaç ay yaşayabildikleri görülmüştür. Yeni doğanlarda oldukça büyük olan bez, ergenlik döneminin başlamasıyla, genital bezlerin etkisi ile yağ dokusuna dönüşür ve küçülür.

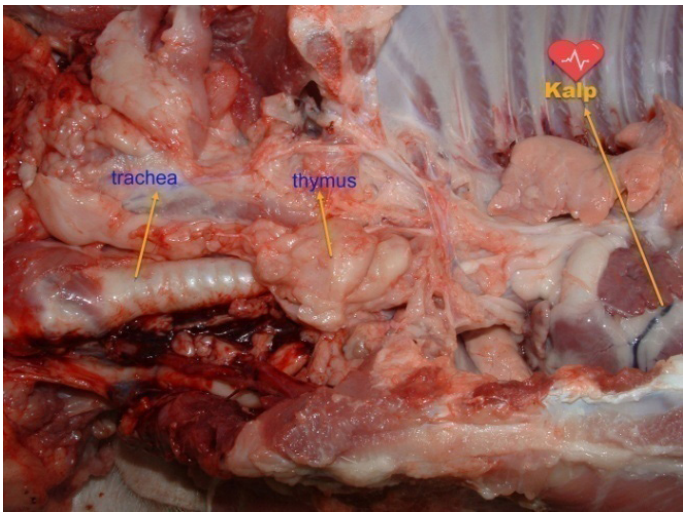

Görsel 4.28: Timus

Bursa Fabricius

Kanatlılara ait bir bezdir. Oval şekilli bir kese olup bağırsağın kloaka ile birleşme yerinde bulunur. Kanatlılarda kemik iliğinden köken alan lenfositlerin B-lenfositlerine dönüştüğü organdır. Bursa fabriciusları kuluçka döneminde alınan civcivlerde bağışıklık sisteminin gelişmediği gözlenmiştir.

4.2.13. İç Salgı Bezleri ve Ürettikleri Hormonlar

İç salgı bezleri (endokrin bez) doku ve organların çalışmalarını düzenleyip hormon olarak adlandırılan kimyasal maddeleri sentezleyip salgılarlar. İç salgı bezlerinin salgı kanalları bulunmaz. Bezleri kan damarları yönünden oldukça zengindir. Ürettikleri hormonlar büyük dolaşımla bütün vücuda yayılır. Hormonlar bütün vücut hücreleri ile temasa geçebilir, ancak hormona özgü reseptör (alıcı) taşıyan hücreler etkilenir. Bu hücrelere ve organlara hedef hücre veya organ denir.

Pankreas

Pankreas gri-pembe renkli, loblu bir bezdir. Mide, karaciğer ve onikiparmak bağırsağı arasında yer alır. Tükürük bezi yapısındadır. Hem iç salgı hem de dış salgı bezi olarak görev yapar. Pankreas dış salgı bezi olarak sindirim enzimlerini, iç salgı bezi olarak da karbonhidrat metabolizmasında rol oynayan insülin ve glukagon hormonlarını üretir. İnsülin, glikozun hücrelere geçişini kolaylaştırarak kan şeker düzeyini düşürür, glukagon ise kan şeker düzeyini artırır. İnsülin eksikliği, tedavi edilmezse ölümle sonuçlanabilecek şeker hastalığına (*diabetes mellitus*) yol açar.

Tiroit Bezi (Glandula Thyroidea)

Loblu ve koyu kırmızı renkli bir bezdir. Tiroit bezi, tiroksin adı verilen hormonu salgılar. Bu bezin çalışması hipofiz ön lobunda bulunan tiroit uyarıcı hormon (tirotropin, TSH) ile denetlenir. Tiroit hormonu sentezi için iyot gereklidir. Tiroit hormonlarının etkileri:

Dokuların metabolik hızını artırır. Oksijen kullanımı arttığından enerji üretimi çoğalır. Vücut sıcaklığı hafif yükselir ve azot atılımı hızlanır.

Protein ve yağ depoları boşalmaya başlar. Yeterli besin alınmazsa kilo kaybı gözlenir.

Tiroksin hormonu yetersizliğinde vücutta su tutulur, buna bağlı deri şişkinlikleri (miksödem) görülür.

Tiroit bezinin fazla çalışması halinde sinirlilik, kalp atımında hızlanma, nabız artışı, kilo kaybı, fazla yeme gibi belirtiler gösterir. Ekzoftalmus (göz yuvarlağını dışarı çıkma hali) görülebilir. Hayvanlarda kış uykusuna yatma, tüy ve deri değiştirme gibi olgular tiroit bezi tarafından düzenlenir.

Paratiroit Bezi

Bu salgı bezi ikisi dışta ikisi içte olmak üzere dört tanedir. Tiroit bezinin arka yüzünde yer alır. Bu bezin salgıladığı hormona parathormon (PTH) denir. Vücutta kalsiyum metabolizmasını düzenler. Kan plazmasında kalsiyumu belli bir seviyede tutar. Kandaki kalsiyum seviyesi bağırsaklardan emilen kalsiyum miktarına, besinlerdeki D vitaminin miktarına ve parathormonun salgılanmasına bağlıdır. Parathormon kemikler üzerine etkili olması için vitamin D' ye muhtaçtır. Parathormon kemiklerden kalsiyum çekip kana verir. Böbreklerden idrarla fosfat çıkışını arttırır.

Parathormon az salgılanırsa kanda kalsiyum seviyesi düşer, kaslarda titremeler ve kramplar oluşur. Parathormon çok salgılanırsa kemiklerden kalsiyum çok çekilir, kemiklerden kana geçen kalsiyumun seviyesi artar. Fosfat yoğunluğu azalır kemikler kolayca kırılabilir. Vücutta kalsiyum metabolizmasında görevli diğer bir hormon da tiroid bezi tarafından salgılanan kalsitonindir. Kemiklerde kalsiyumun depolanmasını sağlar.

Hipofiz Bezi

Hipofiz bezi, beynin tabanında bulunan fındık büyüklüğünde bir bezdir, Hipofiz ön lob, orta lob ve arka lob olarak üç kısma ayrılır.

Hipofiz ön lobdan bilinen altı hormon salgılanır. Bunlar;

- Büyüme hormonu (GH),
- Tiroid uyarıcı hormon (TSH),
- Böbrek üstü bezini uyarıcı hormon (ACTH),
- Lüteinize edici hormon (LH),
- Follikül uyarıcı hormon (FSH)
- Prolaktin hormonudur.

İlk beş hormonun etkisi diğer bezler üzerinedir, hormon salgılanmasını uyarırlar (tropik etki). Hipofiz ile hipotalamus arasında sıkı bir iş birliği vardır. Bazı hipofiz hormonları hipotalamusta bulunan hücreler tarafından sentezlenir.

Böbrek Üstü Bezi (Adren, Glandula Suprarenalis)

Böbreklerin üst kısmına yerleşmiş olan külah biçiminde sarımtırak renkte bir bezdir. Birbirinden farklı iki kısımdan oluşur. Dışta yer alan kabuk (korteks) içte yer alan ilik (medulla) olmak üzere iki kısımdan oluşmuştur. Kabuk (korteks) kısmı bezin büyük bir kısmını oluşturup hayati öneme sahiptir. Korteks kısmı, steroid hormonları; medulla kısmı, adrenalin, noradrenalin ve dopamin gibi hormonları salgılar.

4.2.14. Kanın Yapısı ve Görevleri

Kan, kapalı bir sistem içerisinde dolaşan, plazma denilen sıvı ile bu sıvı içerisinde yüzen kan hücrelerinden oluşan bir dokudur. Kan; insan ve diğer memeli gruplarında kolaylıkla pıhtılaşabilen hafifçe kaygan olan, kolayca köpürebilen bir sıvıdır. Rengi, büyük atardamarlarda (arterlerde) koyu kırmızı, toplardamarlarda (venalarda) ise hemen hemen çok koyu kırmızı-siyah renktedir. Kanın rengi alyuvarlarda bulunan hemoglobinden ileri gelir. Kanın kendine özgü tuzlu bir tadı ve karakteristik bir kokusu vardır. Bu koku plazmadaki buharlaşabilen yağ asitlerinden ileri gelir. Bir çeşit ter kokusunu andıran kan kokusu hayvanlara ve cinsiyete göre değişir.

Kan hücreleri alyuvarlar, akyuvarlar ve trombositlerdir. Plazma içinde asılı vaziyette bulunurlar. Dolaşımdaki kan miktarı insanda, koyunda, köpekte vücut ağırlığının 1/13' ü, sığırda 1/12' si atta ise 1/15' i kadardır. Kan miktarının 1/10' u alınabilir.

Kan hacminin % 55 kadarını plazma, %45'ini ise kan hücreleri oluşturur. Plazmanın %90' ı sudur, geri kalanı katı maddelerdir. Hayvanın türüne, diyetine ve incelenen plazmanın miktarına bağlı olarak sarı renk ile renksiz (ince bir tabaka olarak yayıldığında) arasında bir renk dağılımı gösterir. Kedi, köpek, koyun ve keçi gibi türlerde renksiz veya hafif sarı iken, ineklerde ve özellikle de atlarda genellikle daha koyu renklidir. Plazmanın rengi esasen biluribin adı verilen pigmentin oranına bağlı olup karoten ve diğer pigmentlerin de rolleri vardır (Görsel 4.29).

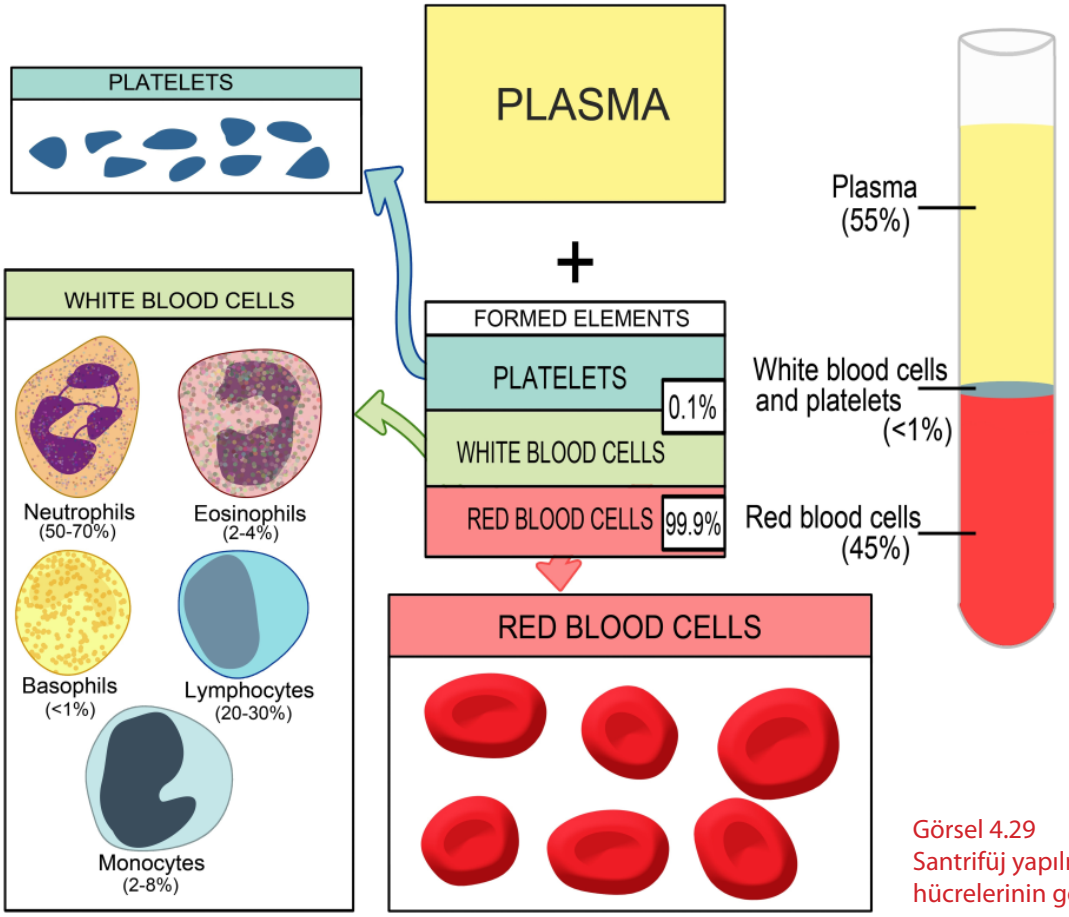

Görsel 4.29
Santrifüj yapılmış kan örneği ve kan hücrelerinin görünümü

- Kanın Görevleri
- Sindirim kanalından aldığı besin maddelerini organ ve doku hücrelerine götürür.
- Hücrelerde madde değişimi sonucu oluşan, artık maddeleri vücudun dışarı atma kapılarına götürür.
- Akciğerlerden alınan oksijeni hücrelere taşır.
- Endokrin (iç salgı) bezlerin salgıladıkları hormonları gerekli yerlere iletir, organların uyum içinde çalışmasına yardım eder.
- Organizmada su miktarının ve osmotik basıncın dengede tutulmasında etkilidir.
- Vücut ısısının düzenlenmesini ve ısının vücutta dağılmasını sağlar.
- Alyuvarlarla birlikte bağışıklık maddelerini gerekli yerlere götürecek mikroorganizmalara karşı savunma yapar.
- Vücut hücrelerinin içinde bulundukları ortamın değişmez tutulması (homeostasis) hayatın devamı için şarttır. Kan yaptığı işlerle buna yardımcı olur.

4.2.15. Kan Hücreleri (Kanın Şekilli Elemanları)

Kanın şekilli elemanları; alyuvar (eritrosit), akyuvar (lökosit) ve kan pulcukları (trombosit) dır (Görsel 4.30).

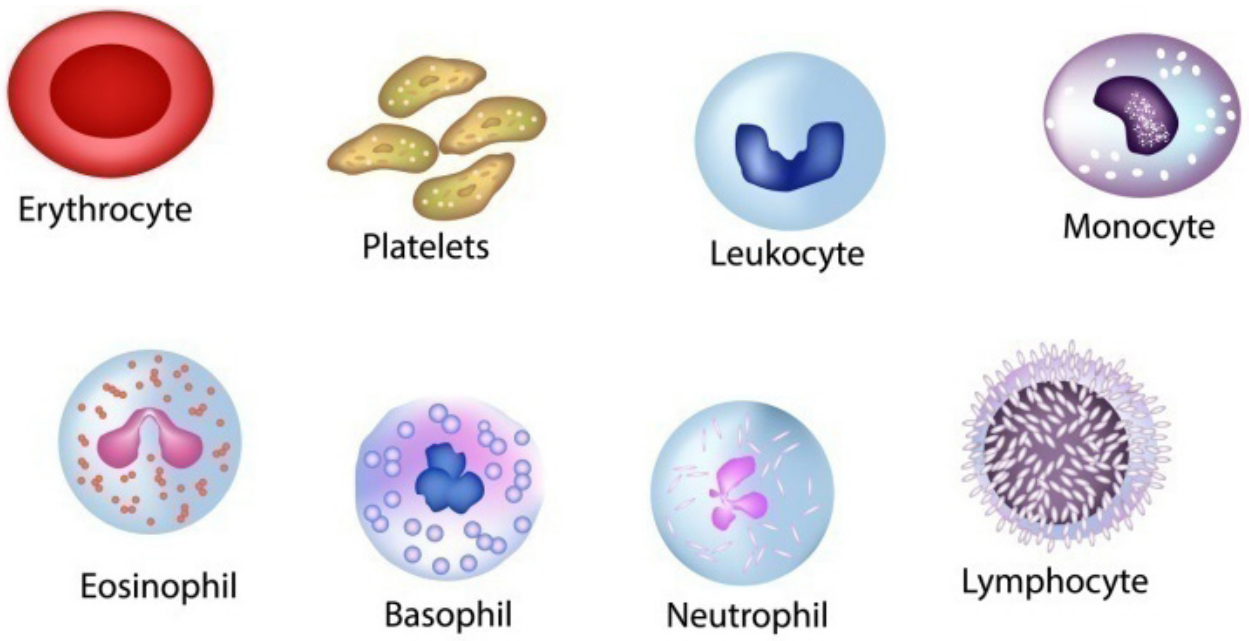

Görsel 4.30: Kan hücreleri

- **Alyuvarlar (Eritrositler)**

Alyuvarların ortalama yaşam süreleri hayvanlarda farklıdır. Köpeklerde 100-130 gün, kedilerde 70 - 80 gün, atlarda 140 - 150 gün, domuzlarda 75 – 95 gün, ergin ruminantlarda 125 – 150 gün iken kuzularda ve buzağılarda 50 – 100 gündür. Bu süre tavşan, sıçan ve fare gibi laboratuar hayvanlarında 55-60, tavuklarda ise 28-30 gündür. Kandaki şekilli elemanların çoğunluğunu oluşturur. Memelilerde dolaşıma katılmadan çekirdeklerini kaybederler. Kanatlı, sürüngen ve balıklarda çekirdeklidir. Omurgalıların alyuvarları kana kırmızı rengini veren hemoglobin pigmentini taşır. Hemoglobin protein yapısındadır. Oksijeni hücrelere iletir. İnsanlarda her iki yüzeyi içbükey (bikonkav) disk şeklindedir. Aktif olarak hareket edemezler fakat kılcal damarlarda dar olan yerlerden şekillerini değiştirerek kolayca geçerler. Fötal hayatın yarısından sonra asıl kan yapıcı organ olan kemik iliğinde yapımına başlanır ve hayat boyunca burada üretilir. Başlıca kan yapan kemik iliği costalar (kaburga), göğüs kemiği, leğen (pelvis) kemiği ve extremite (kol ve bacaklar) de bulunur. Genç hayvanlarda uzun kemik ilikleri kırmızıdır ve kan yaparlar. Yaşlanmayla yağlanarak sarı ilik oluşur, artık eskisi gibi kan hücreleri yapamaz.

Alyuvarın sayısı hayvan türü, ırk, cinsiyet, yaş, yerin seviyesi, çalışma ve istirahat durumuna göre değişir. Genç bireylerde sayıları fazladır. Çalışma durumu alyuvar sayısını arttırır, uyku durumunda sayı oldukça düşer. Akşamları en yüksek düzeye çıkar. Deniz seviyesinden yükseklere çıkıldıkça oksijenin kısmi basıncı azaldığından alyuvarlarda artış gözlenir. Çevre ısısı, gebelik, sağıma girme gibi durumlarda alyuvar değerleri üzerinde etkilidir.1 mm^3 kanda sığırda 5-10 milyon, atta 6,5-12 milyon, kedide 5-10 milyon, tavukta 2-3 milyon alyuvar bulunur. Hemoglobin oksijen taşıyan demir yönünden zengin bir pigmenttir. Hemoglobinin görevi oksijeni akciğerlerden alarak vücudun bütün dokularına taşımak ve metabolizma artığı olan karbondioksiti dışarı atmak üzere akciğerlere geri götürmektir (Görsel 4.31).

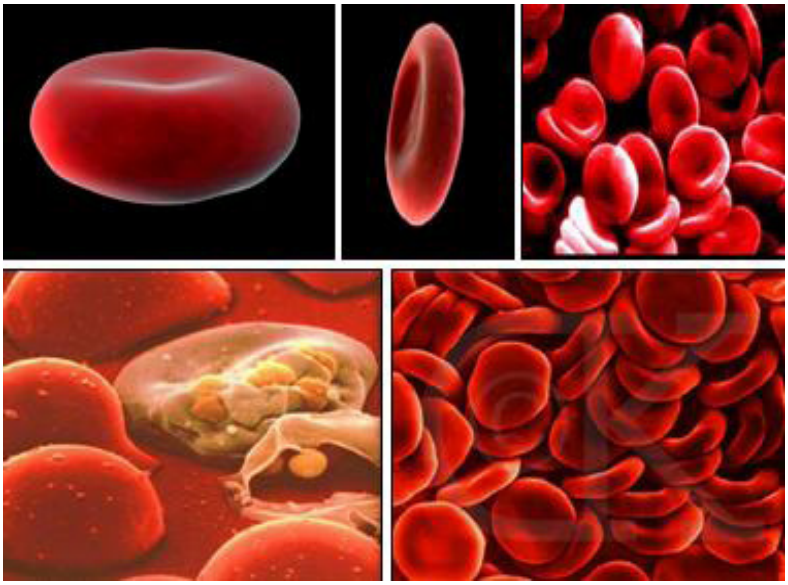

Görsel 4.31
Alyuvar hücresi

Hemoglobin, oksijen ile gevşek bir tarza bağlanır. Bağlanma geri dönüşümlüdür (Görsel 4.32).

$Hb + O_2 \leftrightarrow HbO_2$ Buna *oksihemoglobin* denir.

Hemoglobinin karbondioksitle bağlanması da geri dönüşümlüdür.

$Hb + CO_2 \leftrightarrow HbCO_2$ Bu bileşiğe *karbaminohemoglobin* denir.

Hemoglobinin karbonmonoksitle olan birleşiğine *karboksihemoglobin* denir. Reaksiyon dönüşümsüz olup bu birleşme nedeniyle kanın oksijen taşıma kapasitesi azalır. Özellikle hava gazı zehirlenmesinde hemoglobin karbon monoksitle şiddetle bağlanır. Alyuvar hücresinin içbükey olması, gaz alışverişinin olabildiğince geniş yüzeylerde yapılmasına imkân verir.

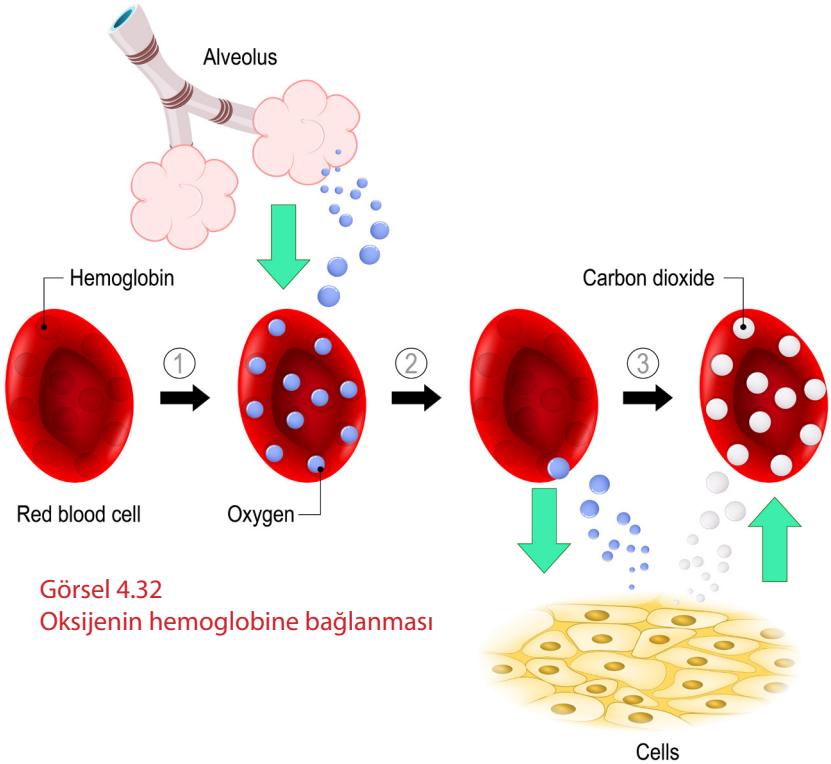

Görsel 4.32
Oksijenin hemoglobine bağlanması

Okuma Parçası

HAYVANLARDA DA KAN GRUPLARI VAR MIDIR?

İnsan kanları, kırmızı kan hücrelerinin yüzeyinde çeşitli maddelerin bulunup bulunmamasına göre gruplandırılır ve bugüne kadar tanımlanmış 35 ayrı kan grubu sistemi vardır. Bu sistemlerin en önemlisi ABO gruplandırmasıdır. Avusturyalı bilim insanı Karl Landsteiner tarafından geliştirilen ABO sisteminde, kırmızı kan hücrelerinin yüzeyinde A ve B olarak adlandırılan iki ayrı antijeninin olup olmadığına bakılır. Sadece A antijeni olan kanlar A, sadece B antijeni olan kanlar B, hem A hem de B antijeni olan kanlar AB, ne A ne de B antijeni olan kanlarsa O olarak gruplandırılır. Kan grubu kalıtsal bir özelliktir ve hem anneden hem de babadan gelen genler tarafından belirlenir.

İnsanlardan başka canlılarda da kan grupları vardır. Örneğin köpeklerde 13, kedilerde 3, atlardaysa 8 ayrı kan grubu tanımlanmıştır. İnsanlardaki A, B, AB, O kan gruplarına başka canlılarda da rastlanır. Örneğin maymunların, gorillerin ve kemirgenlerin kanları da ABO sistemi ile gruplandırılır.

https://bilimgenc.tubitak.gov.tr/makale/hayvanlarda-da-kan-gruplari-var-midir

- **Akyuvarlar (Lökositler)**

Dolaşım kanında ortalama bin alyuvara bir akyuvar düşer. 1 mm^3 kanda; sığırda 4-12 bin koyunda 2,5-7,5 bin, atta 5,5-12,5 bin, köpekte 6-17 bin, tavukta 20-45 bin civarında akyuvar bulunur.

Akyuvar Çeşitleri

Kanda bulunan akyuvarlar iki sınıfa ayrılırlar. Sitoplâzmalarında bir takım granüller bulunanlara granülositler denir. Bu grupta nötrofil, eozinofil ve bazofil yer alır. Sitoplâzmalarında granül bulunmayanlara ise agronülositler denir. Bu grupta ise lenfosit ve monosit bulunur.

Agranülositler

Lenfositler: Çekirdekleri hücrenin tamamına yakınını doldurur. Bağışıklık sistemindeki görevlerine bakarak B lenfositleri ve T lenfositleri olarak ayrılır. Doğumdan sonra bir kısım lenfositler kemik iliğinde üretilir. Lenfositlerin çoğu; daha önceden kemik iliğinden lenf düğümleri, tonsiller, dalak ve timusa gelen öncül hücrelerden üretilir. Timus bezine gelen hücreler T lenfositleri oluşturur ve hücresel bağışıklıkta görev alır. Kanatlılarda bursa fabricius ve memelilerde bunun karşılığı lenfoit dokulara gelen köken hücreler B lenfositlere dönüşür. B lenfositleri sıvısal bağışıklıkta görev alır.

Lenfositlerin % 2'si dolaşım kanının içinde bulunur, geri kalanı genellikle lenfoid organlardadır. B lenfositlerin yüzeyleri çok sayıda immünoglobulin (Ig) molekülü bulunduru. Bu immünoglobulin molekülleri antijenler için alıcı (reseptör) görevi yapar. Damar dışına çıkan B lenfositleri antijenlerle karşılaşınca çoğalır ve plazma hücrelerine dönüşür

Monositler: Alyuvarların %3-9'unu meydana getirir. Çekirdekleri at nalı şeklindedir. Monositler kemik iliğinden kana geçer, kanda 3-4 gün kaldıktan sonra dokulara geçer. Damar aralarından, yalancı ayak (diapedezis) çıkararak sıyrılıp geçerler. Dokuda amip benzeri hareketlerle ilerlerler. Bu özellik damar dışına çıkabilen tüm akyuvarlarda vardır. Dokudaki monositler, doku makrofajlarına dönüşürler. Bu hücrelerin güçlü fagositoz yetenekleri vardır (Görsel 4.33).

Görsel 4.33
Kırmızı kan hücreleri, trombositler, lökositler, lenfositler, eozinofiller, nötrofiller, bazofiller monositler

Granülositler

Granulositler nötrofil (Görsel 4.34), eozinofil ve bazofil olmak üzere üç tür hücreden oluşmuştur. Kan boyalarından birisi ile boyandıklarında sitoplâzmaları içinde bir takım granüllere sahip olduğu görülen akyuvarlardır. Granülsüz akyuvarlarda çekirdek tek parçalı olduğu halde granulositlerde çekirdek birkaç parçadan oluşmuştur. Granulositler de hareketlidir, damar dışına çıkabilirler (Görsel 4.35).

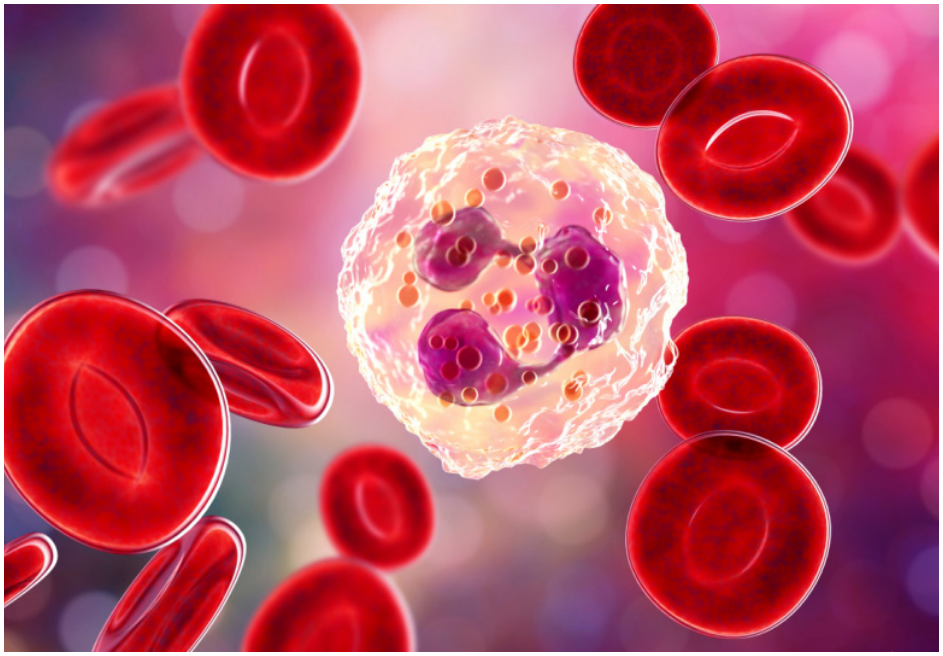

Görsel 4.34
Nötrofil

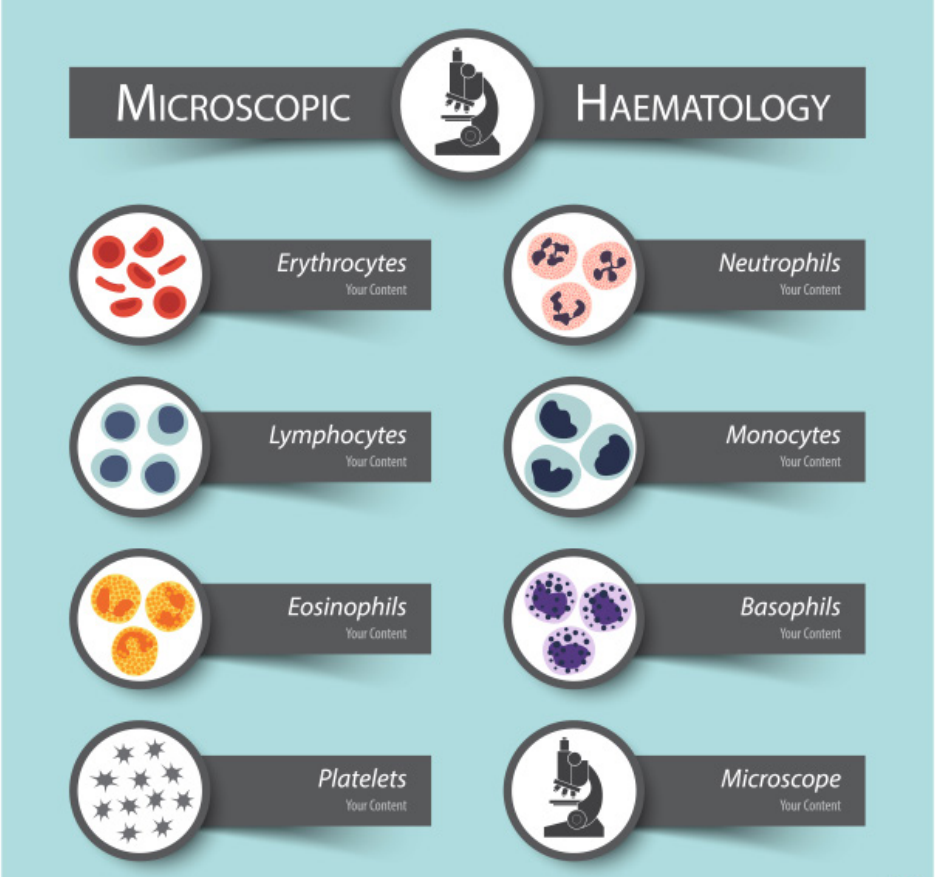

Görsel 4.35
Kan hücrelerinin mikroskopta görünüşü

Nötrofiller, hayvan türlerine göre tüm akyuvarların % 65-70' ini oluşturur. Sitoplâzmada bulunan granüller lizozim (sindirim enzimi) içerir. Bu hücrelerin görevi fagositoz yapmaktır. Organizmada oluşan yangılarda damardan çok miktarda nötrofil çıkarak (diopedesis yoluyla) yangılı bölgeye ulaşır. Daha sonra bölgeye makrofajlar da gelir. Nötrofil ve makrofajlar amoboid harektlerle bakterileri kuşatır. Bakteri ve ölmüş doku kısımlarını fagosite ettikten sonra kendiler de ölürler. Burada ölmüş hücreler ve yarı sıvı olan bir madde olan irinin meydana gelmesine sebep olur. Kanda nötrofillerin sayısı akut enfeksiyon olaylarında çok çabuk artar. Ömürleri 4-8 gündür.

Eozinofil: Eozinofil sayı olarak tüm akyuvarların %2'si ila %4'ü kadardır. Organizmada meydana gelen toksik, alerjik ve aşırı duyarlılık halinde belirgin derecede artar. Akciğer veya mide - bağırsak yoluyla vücuda giren parazit enfeksiyonlarında kandaki sayıları yüksek oranda çoğalır.

Bazofil : Kanda en az bulunan akyuvar türüdür. Fagositoz yapmazlar. Damar dışına pek çıkmayan bu hücreler bol miktarda heparin ve histamin taşır. Heparin kanın pıhtılaşmasını önleyen maddedir. Ani aşırı duyarlılık tepkimelerinde histamin salgılayıp hafif alerjik belirtilerden, şoka kadar değişen reaksiyon verir. Kanın şekilli elementlerinin en küçüklerindendir.

Akyuvarları azaltan ve arttıran durumlar: Viral hastalıklarda nötrofillerin sayısı azalır, bakteri ve toksinlerinden ileri gelen rahatsızlıklarda nötrofiller artar. Lenf sistemi tümörlerinde, enfeksiyonlarda, özellikle virüs enfenksiyonlarında lenfositler artar. Aşırı fiziksel çaba cerrahi müdahaleler, gebelik, doğum, enfeksiyon hastalıkları, doku zedelenmeleri, ağrı durumları lökosit sayısını arttırır (lökositozis). Beslenme bozuklukları, açlık, aşırı zafiyet, alerjik şoklar akyuvarları düşürebilir (lökopeni).

Yaşama süreleri: Alyuvarlara göre çoğu akyuvarların hayat süreleri çok kısadır. Granülositler kanda ortalama 12 saat kalırlar. Monositlerin 90 gün, lenfositlerin 100-200 gün ömürlerinin olduğu tespit edilmiştir.

Akyuvar yapımı: Doğum sonrası bütün kan hücrelerinin yapım yeri kemik iliğidir. Lenfosit ve monositler ayrıca lenf yumruları dalak-timus ve bursa fabricius (kanatlılarda) gibi lenfoid organlarda da yapılır.

- ## Trombositler

Kanın şekilli elementlerinin en küçüğüdür. Kemik iliğindeki dev hücreler olan megakaryosit sitoplâzmasının tomurcuklanarak kopan parçalarından trombositler üretilir. Trombositlerin % 60-75'i kan dolaşımında, geri kalanı dalakta bulunur. Sürüngen, balık ve kanatlılarda çekirdek taşıyan tipik hücre yapısındadır. Memelilerde, çekirdeksiz çok küçük hücrelerdir. Sitoplâzma içinde boyandıklarında granülleri görünür. Kan pulcukları olarak da isimlendirilir. Ömürleri 2-5 gün kadardır. 1 mm^3 kandaki sayıları atlarda 300-350 bin, sığırda 500-900 bin arasındadır. Kanın pıhtılaşmasında görev yapar.

4.2.16. Plazma ve Serum

Plazma, kan vücut dışına alınır ve pıhtılaştırılsa jelatine benzer bir kitleye dönüşür ve pıhtının büzüşmesiyle, serum adı verilen sıvı dışarı çıkar. Serum plazmaya benzer fakat fibrinojen ve diğer pıhtılaşma faktörlerini içermez. Kan, vücuttan dışarı alınıp pıhtılaşmayı önleyici bir madde ile (*antikaogülant*) karıştırıldıktan sonra bekletilirse, hücreler kabın dibine çöker ve üstte saman sarısı renginde bir sıvı kalır. Kanın şekilli elementlerinden artakalan bu sıvıya plazma denir (Görsel 4.36).

Kanın %55'i plazma, %45'i şekilli elementlerden oluşmuştur. Plazma yaklaşık olarak %92 sudan ve %8 katı maddelerden oluşmuştur. Katı maddelerin %2'sini proteinler, %1'lik kısmını ise organik maddeler ve elektrolitler (pH dengeleyicileri) oluşturur.

Plazma Proteinleri

Gama globulin (immunogobulinler): Dolaşımda bağışıklık veren (*antikorlar*) maddelerdir. Plazma hücreleri tarafından üretilir.

Albumin: Bağlayıcı, taşıyıcı, osmotik basıncı düzenleyici bir proteindir. Metaller iyonlar, yağ asitleri, aminoasitler, enzimler ve ilaçlar için aynı zamanda taşıyıcı olarak görev yaparlar. Dolaşımdaki proteinlerin %55'ini oluşturur. Karaciğerde üretilirler.

Fibrinojen: Kan pıhtılaşmasında rol oynar. Karaciğerde üretilir.Bunların dışında plazmada protein tabiatında bir çok madde daha bulunur.

İnorganik maddeler; sodyum, potasyum, kalsiyum, magnezyum, klor, bikarbonat ve fosfat iyonları başlıca elektrolitlerdir. Bunun yanında demir, bakır gibi elementler de içerir. Aminoasit, glikoz, lipitler, enzimler, hormon ve vitaminler plazmada bulunan diğer maddelerdir.

Serum, kan damarlardan alınıp pıhtılaşmaya terk edilir ve kan pıhtısı uzaklaştırılırsa kalan sıvıya serum denir. Aslında serum, fibrinojen ve pıhtılaştırma faktörleri alınmış plazmadan başka bir şey değildir. Serum içerisinde antikorlar (bağışıklık maddeleri)



Görsel 4.36
Serum ve plazma

mevcuttur. Hayvanlara belli aralıklarla hastalık yapıcı bir etken (antijen) verilecek olursa, kanda o antijene özgü antikorlar meydana gelir. Bu gibi hayvanlardan alınacak serum, diğer hayvanları bu etkene karşı pasif olarak tedavi etmek ve korumak amacıyla kullanılabilir.

Pıhtılaşma Mekanizması

Zedelenen damarlardan kanın dışarıya akmasına kanama, hasarlanmış kan damarlarından dışarı akan kanın durdurulmasına ise hemostaz denir. Kan damarı zedelenince ilk reaksiyon zedelenen yerdeki kan damarının büzülmesidir. Damarın büzülmesi, hasar büyük değilse kanamayı azaltır veya durdurur. Hasar büyükse damarın dikilmesi gerekir.

Damarın büzülmesiyle beraber trombosit kesik bölgesinde kümeleşir ve geçici gevşek bir tıkaç oluşturulur. Ancak trombositlerin bu etkisi kanamanın durmasına yeterli değildir, geçici tıkacın, kalıcı pıhtıya dönüşmesi gerekir. Bu da içindeki trombositlerin yer aldığı gevşek kümeleşmenin, fibrin iplikçikleriyle bağlanmasıyla sağlanır.

Trombin enzimi, kanda inaktif enzim olan protrombin halinde bulunur. Protrombinin aktif trombin haline getirilmesi için kalsiyum iyonunun (Ca^{+2}) ve birçok plazma pıhtılaşma faktörlerinin katalizör olarak etkimesine ihtiyaç vardır. Kanın pıhtılaşmasında esas tepkime, çözünür plazma proteini olan fibrinojeninin, çözünmez fibrin haline dönüştürülmesidir. Trombin, fibrinojeni erimeyen fibrine dönüştürür. Fibrin iplikleri ve aralarındaki kan pulcukları pıhtıyı meydana getirir (Görsel 4.37).

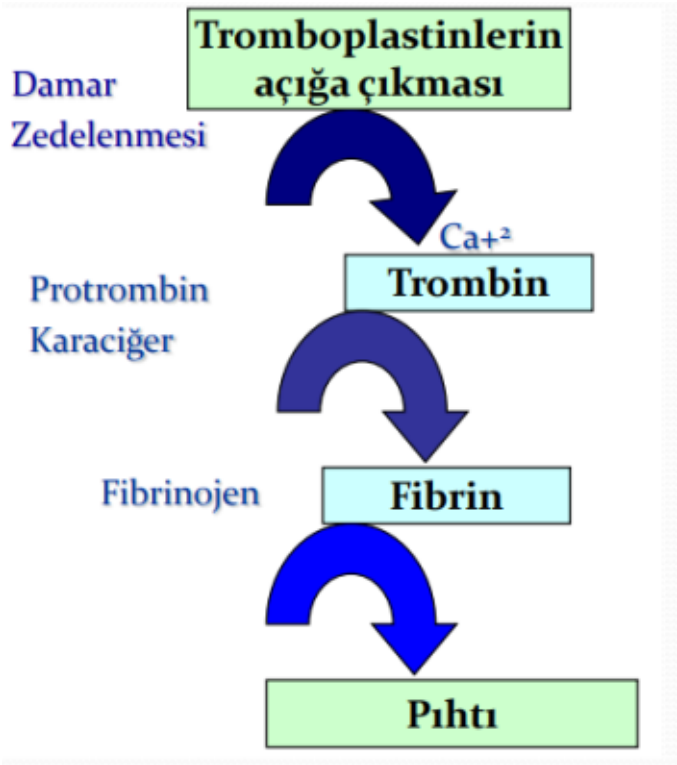

Görsel 4.37
Pıhtılaşma mekanizması

Hemoliz

Çeşitli nedenlerle alyuvarların parçalanarak hemoglobinin dışarı çıkmasına hemoliz denir. Hemoliz doğuran önemli etkenler şunlardır:

- Hipotonik eriyiklerin kana verilmesi: Alyuvar zarı yarı geçirgendir. Alyuvarlar, ozmotik basıncı plazma basıncından daha düşük olan çözeltiler içinde şişer ve hemoglobin çözeltiye geçer.
- Bakteri toksinleri, arı yılan sokmaları
- Donma ve çözülme, yüksek ısı
- Bazı kimyasal maddeler (safra tuzları, deterjanlar, kuvvetli asit ve alkaliler vb.)
- Kan parazitleri

Bu şekilde açığa çıkan hemoglobin plazmayı kırmızı bir renge boyar, buna hemoglobinemi denir. Plazmadaki hemoglobin idrarla dışarı çıkar, idrarın rengi kırmızı olduğundan bu hemoglobinüri (idrardan kan gelmesi) olarak tanımlanır.

Anemi (Kansızlık)

Kanda alyuvar ve hemoglobin miktarının azalması, normal değerlerin altına düşmesine denir. Anemi bir hastalık olmayıp bazı hastalıkların seyri esnasında ortaya çıkan bir belirtidir. Anemiler çok çeşitlidir. Değişik esaslara göre sınıflandırmalar yapılmıştır. Anemi oluşturan sebeplerden bazıları şunlardır:

- B12 vitamin noksanlığı, insanlarda öldürücü anemi (pernisiyöz anemi) meydana getirir.
- Demir eksikliği
- Kemik iliğinin hasarına neden olan etkenler
- Damar bütünlüğünün bozularak fazla kan kaybına neden olan darbeler (travma)
- Mide ve karaciğer parazitlerinine bağlı kan kaybı
- Dolaşım kanında, alyuvarlarda yıkım meydana getiren durumlar (anaplazma, piroplazma gibi kan parazitleri, bakır, kurşun zehirlenmeleri, bakteri toksinleri vb.)
- Hemoliz doğuran diğer etkenler

Sedimentasyon (Alyuvarların Çökmesi)

Pıhtılaşmayı önleyen bir madde ile karıştırılmış kan, bir tüpe konursa, bir süre sonra yerçekiminin etkisi ile kan hücreleri dibe çöker ve üstte plazma kalır. Çöken hücrelerin büyük bölümünü alyuvarlar oluşturur. Alyuvarların çöküş hızı normal insan ve hayvanlarda sabit değerlerdir. Hayvan türleri arasında çökme hızları farklılıklar gösterir.

Akut enfeksiyonlarda, romatizma ve tüberküloz gibi hastalıklarda, kötü huylu tümörlerde, karaciğer ve böbrek rahatsızlıklarında, gebelikte, alyuvarların çökme hızı artar. Çökme hızı hastalığı bildirmez, mevcut hastalığın seyri (prognoz) bakımından önemlidir.

Hematokrit

Kanın şekilli elemanlarının (alyuvar, akyuvar, trombosit) hacminin, plazma hacmine oranıdır. Şekilli elemanlar içerisinde en büyük hacmi alyuvarlar oluşturduğu için, hematokritin tanımı "alyuvar hacminin plazma hacmine oranı" şeklinde de yapılabilir. Genellikle hematokrit değer, 100 cc kanda bulunan alyuvarların cc olarak hacmini gösterir.

Günümüzde otoanalizör denilen cihazlarla diğer kan parametreleriyle birlikte çok kısa sürede sonuç almak mümkündür. Normal hematokrit değerler: İnsanda; erkek 47-kadın 42, köpekte 37-55, sığırda, 24-46, atta 32-52, arasında değişir. Hematokrit değere bakılarak bazı hastalıklar teşhis edilebilir ya da teşhiste bir basamak oluşturulabilir.

Hiperbilirubinemi (kanda safra pigmentinin artışı) ile birlikte hematokrit değerin çok düşük olması eritrosit yıkımının arttığını gösterir. Hemolitik anemilerde böyle bir durum gözlenir.

Dehidrasyon (su kaybı) durumlarında ise hematokrit değer daha yüksek çıkar. Yanık ishal vb. durumlarda kaybedilen su miktarına bağlı olarak kanın yoğunluğu artar. Sıvı miktarı azalır ve hematokrit yüksek çıkar.

Hemaglutinasyon

Antijenlerden bazıları; süspansiyon haline getirilip alyuvarların yüzeylerine tutunmaları (*adsorbsiyon*) sağlandıktan sonra, elekrolit sıvılar içerisinde kendileri için spesifik (kendine özel) antikorlar ile birleşerek gözle görülebilen çökeltiye neden olurlar. Bu olaya hemaglutinasyon denir. Alyuvarların bu şekilde çökeltiler meydana getirmesi antijen+antikor kompleksinin kurulduğunu gösterir.

Antijenler, bağışıklık sistemini özel olarak uyarabilen ve spesifik antikoru ile birleşebilen maddelerdir.

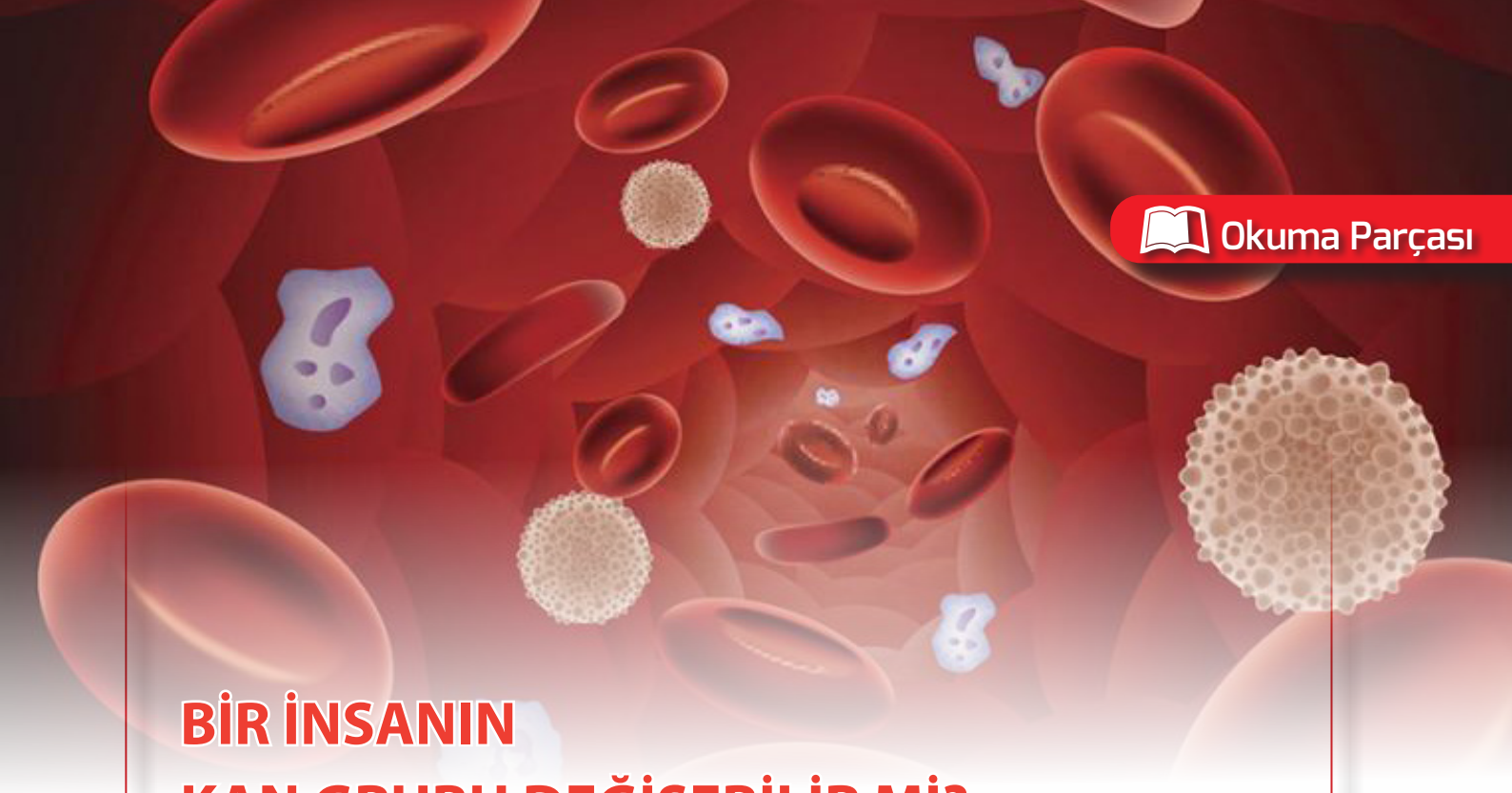

Okuma Parçası

BİR İNSANIN KAN GRUBU DEĞİŞEBİLİR Mİ?

Kan grubu kalıtsal olarak belirlenen özelliklerimizdendir. Kırmızı kan hücreleri üzerindeki antijenlerin ve kan plazmasındaki antikorların türüne göre kan grubu sınıflandırma çeşitleri var. Bunlardan en bilineni A, B ve O sistemi ile Rh sisteminin birlikte kullanıldığı sınıflandırmadır.

Kan hücrelerinin büyük kısmı, bazı kemiklerin içindeki boşluklarda bulunan ve süngerimsi bir yapıya sahip olan kemik iliği tarafından üretilir. Kemik iliği nakli, bazı kan ve kemik hastalıkları ile bazı kanser türlerinin tedavisinde kullanılan bir yöntemdir. Bir insanın kan grubu kemik iliği nakli sonrası değişebilir.

Kemik iliği naklinde hastaya önce yüksek dozda kemoterapi ya da radyasyon verilerek kendi kemik iliğinin işlevini kaybetmesi sağlanır ve hastalıklı kan hücreleri yok edilir. Daha sonra vericiden alınan kemik iliği kök hücreleri hastaya nakledilir. Kan hücreleri nakilden sonra vericiden gelen kemik iliği tarafından üretildiği için hastanın kan grubu birkaç hafta içinde vericinin kan grubuna döner.

Kemik iliği nakli için hasta ile verici arasında doku uyumu olması çok önemlidir. Bunun için kan gruplarının değil, beyaz kan hücrelerinin yüzeyinde bulunan antijenlerin (HLA) uyumlu olup olmadığına bakılır.

İlik naklinin yanı sıra çok nadir de olsa bazı hastalıklar kan grubunun değişmesine neden olabilir. Ayrıca sonuçları 2015 yılında *Journal of the American Chemical Society* dergisinde yayımlanan bir araştırmada bilim insanları kırmızı kan hücrelerinin yüzeyindeki A ve B antijenlerini uzaklaştıran bir enzim keşfetti. Bu gelişme gelecekte kan grubunun yapay olarak değiştirilebileceği anlamına gelebilir.

Dr. Tuba Sarıgül

https://bilimgenc.tubitak.gov.tr/makale/bir-insanin-kan-grubu-degisebilir-mi 19.05.2020 19:05

Sıra Sizde

Bir Ben Bir de Alışkanlıklarım!

Aşağıdaki alışkanlık örneklerini okuyup yaptıklarınıza ✓ işareti, yapmadıklarınıza da ✗ işareti koyun. Boş bırakılan yerlere siz de yeni maddeler yazarak onlarla ilgili de işaretlemenizi yapın.

ÖLÇME VE DEĞERLENDİRME

Aşağıdaki cümlelerin başında boş bırakılan kutuya, cümlelerde verilen bilgiler doğru ise D, yanlış ise Y yazınız.

	1. İnspirasyon ve ekspirasyon olayının toplamı olarak dolaşım meydana gelir.
	2. Burun boşluğu, choana (kohana) adı verilen deliklerle yutakla bağlantılıdır.
	3. Göğüs boşluğunu örten zar olan pleura, (plöra, plevra) akciğerleri sıkıca sarar ve onları göğüs boşluğuna bağlar.
	4. Sağlıklı canlılarda solunum abdominal tiptir.
	5. Solunumun geçici bir süre durmasına hyperpnea (hiperpne) denir.
	6. Köpeklerde solunum sayısı dakikada 40-50 arasındadır.
	7. Öksürük peş peşe ve en az 1–2 dakika sürüyorsa bu şekil öksürüğe nöbetli öksürük veya öksürük nöbeti denir.
	8. Dünyada her yıl 7 milyon kişi sigara sebebiyle hayatını kaybetmektedir.
	9. Apex cordis (apeks kordis) kalbin tabanı olup üstte bulunur. Damarların girip çıktığı geniş kısımdır.
	10. Kalp çizgili kaslardan yapılı olmasına rağmen istek dışı olarak çalışır.
	11. Karıncıklar kasılırken, kulakçıklar gevşeme durumundadır. Kulakçıkların ikisinin birden gevşediği, bunun arkasından karıncıkların kasılıp gevşediği görülür. Kasılma olayına diastole (diyastol) gevşeme olayına ise systole (sistol) denir.
	12. Kalp kasılmalarının atardamarlarda hissedilmesine nabız denir.
	13. Oksijence zengin kanın aortla (ana atar damar) sol karıncıktan çıkıp tüm vücudu dolaştıktan sonra oksijence fakirleşerek alt ve üst ana toplardamarlarla (alt-üst vena cava) kalbin sağ kulakçığına dönmesine ise küçük kan dolaşımı denir.
	14. Organizmaya giren mikrop ve yabancı maddelere karşı bağışıklık oluşturulmasında görev alan organlara "lenfoid organlar" denir.
	15. Tek tırnaklılarda dalağın bir ucu sivri orak şeklindedir. Sığırda uzundur ve dile benzer. Koyun ve keçide yuvarlak üçgen şeklindedir.

5. ÖĞRENME BİRİMİ

HAYVANLARDA BOŞALTIM VE GENİTAL SİSTEM

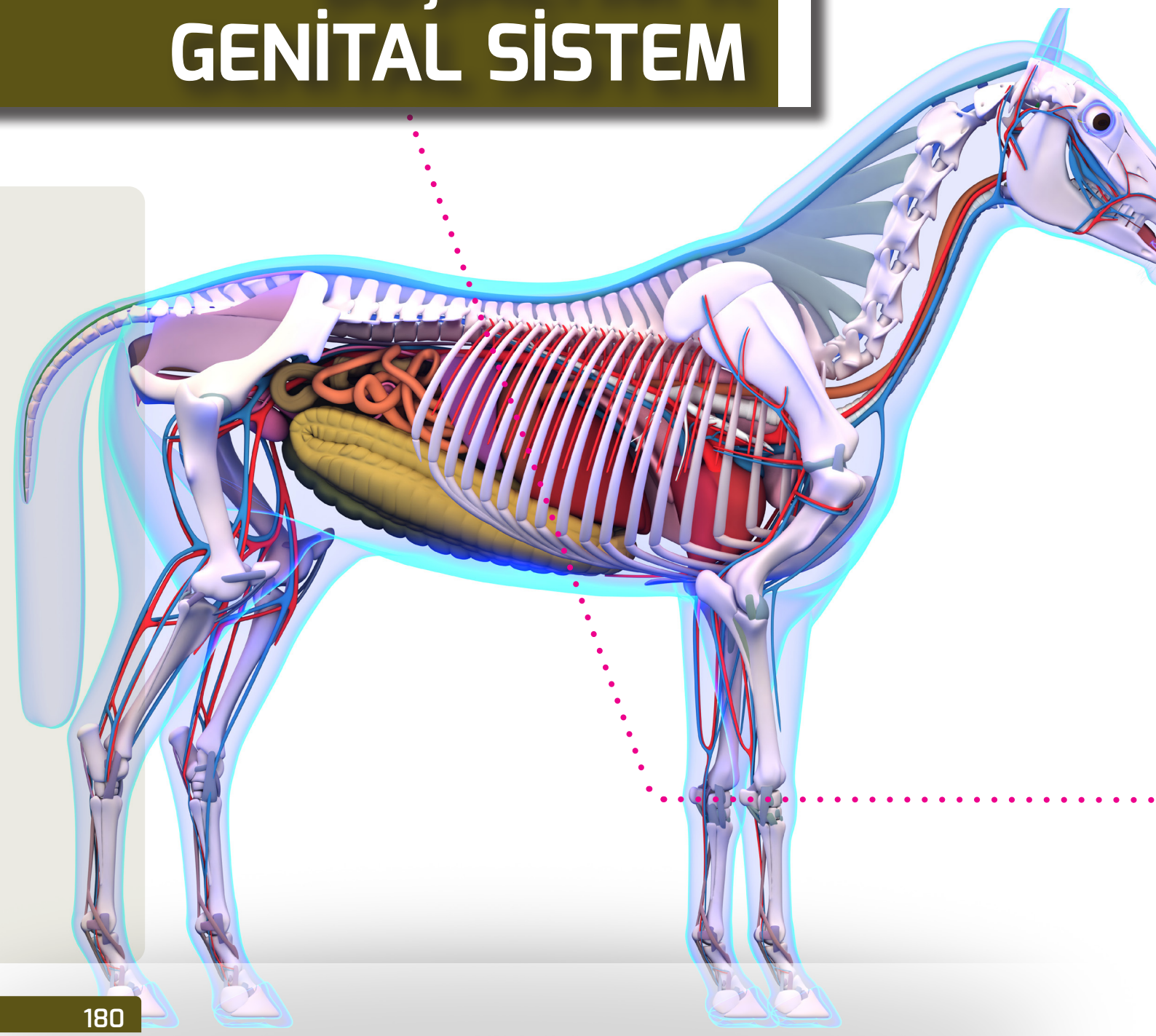

https://www.eba.gov.tr/c?q=U40690_d15042fa

KONULAR

Boşaltım Sistemi

Dişi Genital Sistem

Erkek Genital Sistem

TEMEL KAVRAMLAR

- Üriner Sistem Organları
- Ürinasyon
- İdrar Oluşumu
- Toksik Maddelerin Vücuttan Eliminasyonu
- Böbrek
- Nefron
- Filtrasyon, Rezorbsiyon ve Sekresyon
- Üreme Organları
- Dişi Hayvanlarda Hormonal Mekanizma

Bu öğrenme biriminde;

- Boşaltım sistemini oluşturan organları,
- Boşaltım sistemini oluşturan organların yapı ve görevlerini,
- Nefronun yapısı ve fonksiyonlarını,
- Hayvan türlerine göre ürinasyon sayısı ve miktarını,
- Ürinasyon kontrolünü,
- Ürinasyon sırasında ağrı belirtilerini,
- Dişi genital organların yapısı ve özelliklerini,
- Oogenezisin oluşum ve hormonal mekanizmasını,
- Dişi genital organların kontrolünü,
- Erkek genital organların yapısı ve özelliklerini,
- Erkek eklenti bezlerinin yerleri ve görevlerini,
- Spermatogenezisin oluşum ve hormonal mekanizmasını,
- Erkek genital organlarının kontrolünü

öğreneceksiniz.

5. HAYVANLARDA BOŞALTIM VE GENİTAL SİSTEM

Hazırlık Çalışmaları

- Boşaltım sistemiyle ilgili kaynak kitap, dergi ve internet sitelerini inceleyiniz.
- Çevrenizdeki mezbahalardan veya kasaplardan koyun ve sığır böbreği alarak inceleyiniz.
- Erkek genital organları ile komşu yapıları atlas ve maket üzerinde inceleyiniz
- Dişi genital organlar ile komşu yapıları atlas ve maket üzerinde inceleyiniz.
- Konuyla ilgili dosya oluşturarak arkadaşlarınızla paylaşınız.

5.1. BOŞALTIM SİSTEMİ

Metabolizma artıklarının vücut dışına atılmasına boşaltım denir. Vücuda alınan ve kullanılan her şey, atık maddelerin oluşumuna neden olur. Hayatın devamı için metabolizma atıklarının vücuttan uzaklaştırılması zorunludur.

Canlılarda vucüdun %60-70 kadarı sudur ve bu miktarı koruması gerekir. Normalde vücudun kaybettiği ve kazandığı su miktarı birbirine eşittir. Boşaltımda direkt görev alan organ böbreklerdir. Üreterler, mesane ve üretra bu siteme yardımcı organlardır. Boşaltım sistemini meydana getiren organlar da idrar oluşturularak zararlı maddelerin dışarıya atılması sağlanır.

5.1.1. Boşaltım Sistemini Oluşturan Organlar ve Görevleri

İdrarın oluşumu ve dışarı atılım sırasına göre bu organlar;

- İdrarı süzen böbrekler (renes),
- İdrarı böbrekten idrar kesesine getiren idrar kanalları (üreterler),
- İdrarı depolayan idrar kesesi (vesica urinaria, vezika urinerya),
- İdrar kesesinden dışarı atan ürethradan

oluşmaktadır.

- **Böbrek (Ren)**

Böbrekler bel omurlarının ventralinde sağ ve sol yanında bulunurlar (Görsel 5.1, 2).

Böbreklerin görevleri şunlardır:

- Böbreklerin en önemli görevi vücuttaki zararlı ve atık maddeleri (Üre, Kreatinin, Ürik asit gibi) süzerek vücuttan idrar yolu ile atılmasını sağlama.
- Renin hormonu salgılayarak tansiyonu (kan basıncı) düzenlemektir.

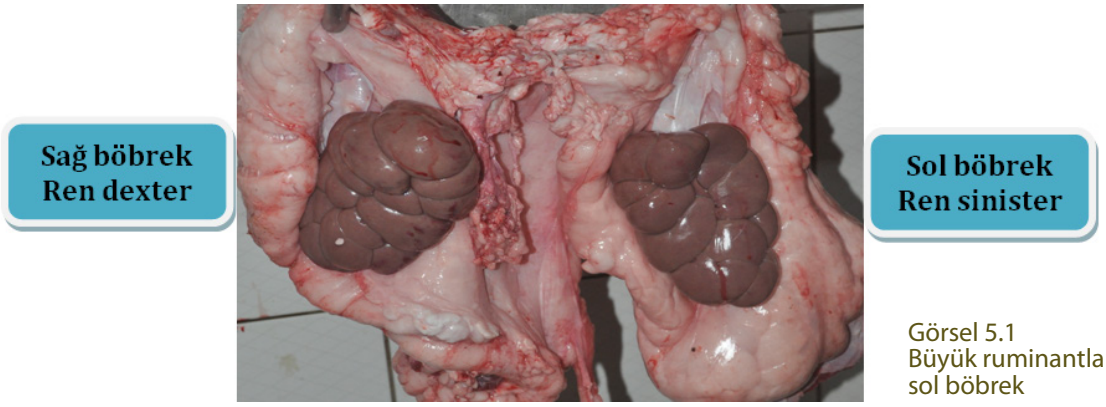

Görsel 5.1
Büyük ruminantlarda sağ ve sol böbrek

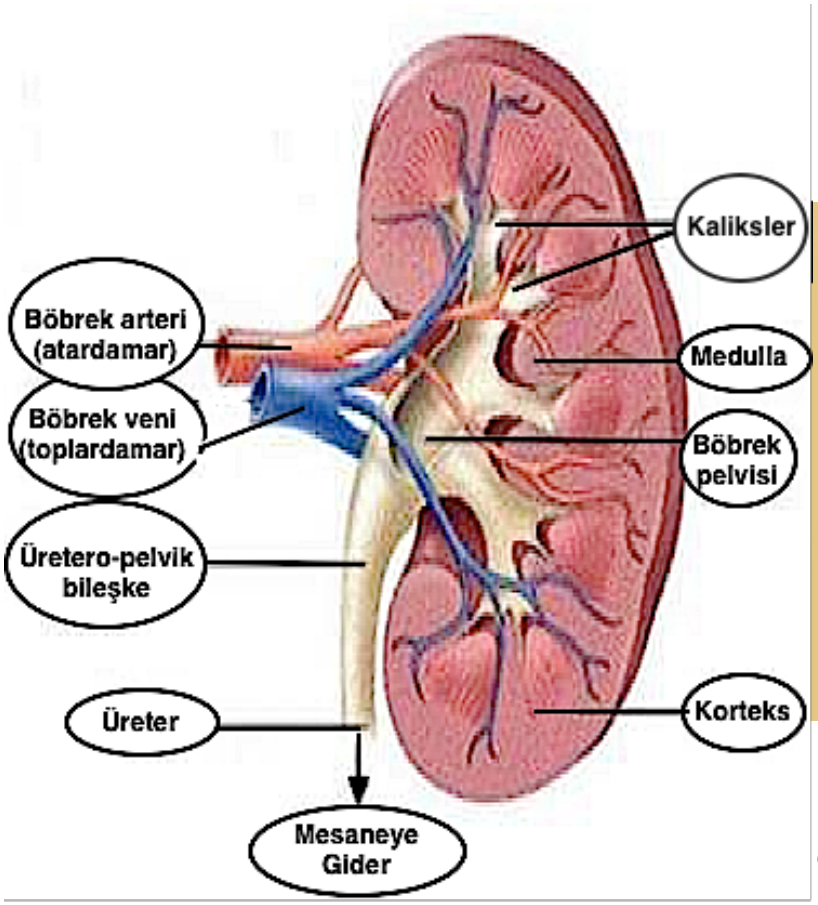

Margo medialisin orta kısmında Hilus renalis adlı çöküntü bulunur.

Hilus renalisten böbreğe giren oluşumlar;
**arteria renalis*
**sinirler*

Hilus renalisin ventralinde böbrekten çıkan oluşumlar
**vena renalis*
**Üreterlerdir*

Görsel 5.2
Böbreğin yapısı

Nefronun Yapısı ve Fonksiyonları

Böbreğin en küçük yapısal birimi **nefron** adını alır. Nefronun kısımları şunlardır:

Malpighi cisimciği	→ Glomerulus kılcalları → Bowman kapsülü
Boşaltım kanalcığı (Nefron kanalcığı)	→ Proksimal tüp → Henle kulpu → Distal tüp

Bir böbrekteki nefron sayısı 1-3 milyon arasındadır. Nefronlarda gerçekleşen süzme (filtrasyon), salgılama (sekresyon) ve geri emilme (rezorbsiyon) aşamalarından sonra idrar şeklinde atılan miktar 1,5 litre kadardır.

Bowman kapsülü ile glomerulusların ikisi birden birleşerek malpighi cisimciği adını alır. Nefron kanalcığı içindeki Proximal tüp, henle kulpu ve distal tüpler birleşerek tubulusları oluştururlar.

Nefronun görevleri şunlardır:

- Sıvı dengesini düzenlemesi ve kandaki pH düzenlenmesine,
- Vücudumuza gerekli olan bazı minerallerin, (tuz, potasyum, fosfor, magnezyum vb) suyun, glikozun ve proteinlerin dengede tutulmasına,
- Eritropoetin hormonu salgısı ile kemik iliğini uyararak kan yapımına yardımcı olmaya,
- Vücudumuza alınan D vitamininin kullanılmasını sağlayarak kandaki Ca-P seviyesini dengelemek ve sağlıklı bir kemik yapısının olmasına katkıda bulunmaktır.

Malpighi Cisimciği

→ Glomerulus

Kalbin pompaladığı kanın dörtte biri böbreklere gider ve süzülür. Böbreklere kan götüren arte-ria renalis, aorta abdominalisten (karın aortu) ayrılır. Kanı götüren vena renalis ise vena cava inferiora bağlanır. Arteria renalis böbreğe girdikten sonra 7 ile 8 parçaya ayrılır. Bunlara interlobar arterler denir. Bunlardan ayrılan kısa kan damarları glomerülleri oluşturur.

Glomerül kılcallarının çeperleri iki katmandan oluşur. Bu yapı, damarların hem yüksek basınca dayanıklı olmasını sağlar hem de protein ve kan hücrelerinin dışarı çıkmasını engeller. Glomerül kılcalla-rında su ve erimiş maddeler sadece dışarıya verilir (Görsel 5.3).

Glomerül kılcalları, taşıdıkları bol miktarda gözenek sayesinde diğer kılcallardan 100 kat daha geçirgendir. Glomerülün fonksiyonu filtrasyondur.

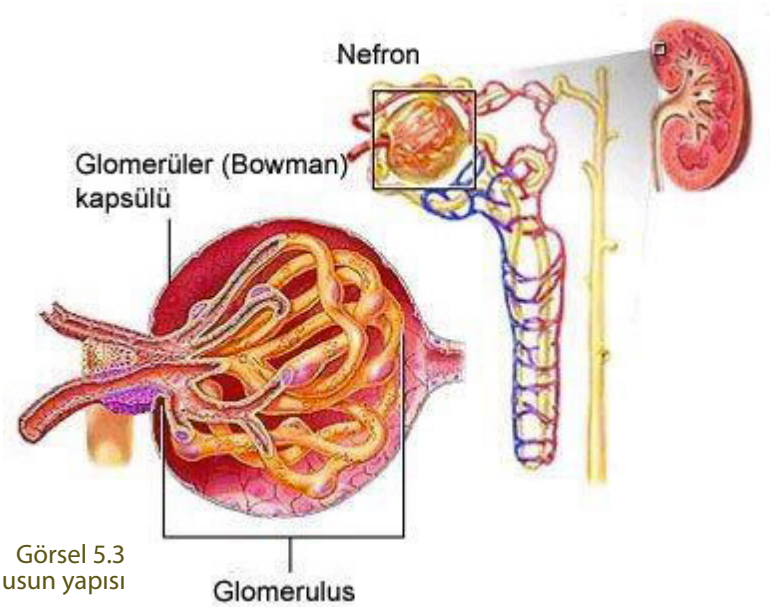

Görsel 5.3
Glomerulusun yapısı

Bowman kapsülü

Kadeh şeklinde bir yapıdır ve böbreğin başlangıç kısmı olup böbrek korteksinde bulunur. Kalpten basınçla gelen kanın plazmasındaki su, çeşitli tuzlar, glukoz, üre, ürik asit, kreatin vb. maddeler bowman kapsülü duvarından tubulusa geçer. Bowman kapsülünden dakikada kalpten gelen kanın % 20-25'i geçer, böylece 1-2 litre kan filtre edilir. Plazmayı süzmek için gerekli olan kan basıncı, renin enzimiyle böbrek içinde düzenlenir. Bu enzim renal kan damarlarının düz kaslarında sıkışmaya yol açar. Böylece kan basıncı yükselir ve kan bowman kapsülüne süzülür (Görsel 5.4).

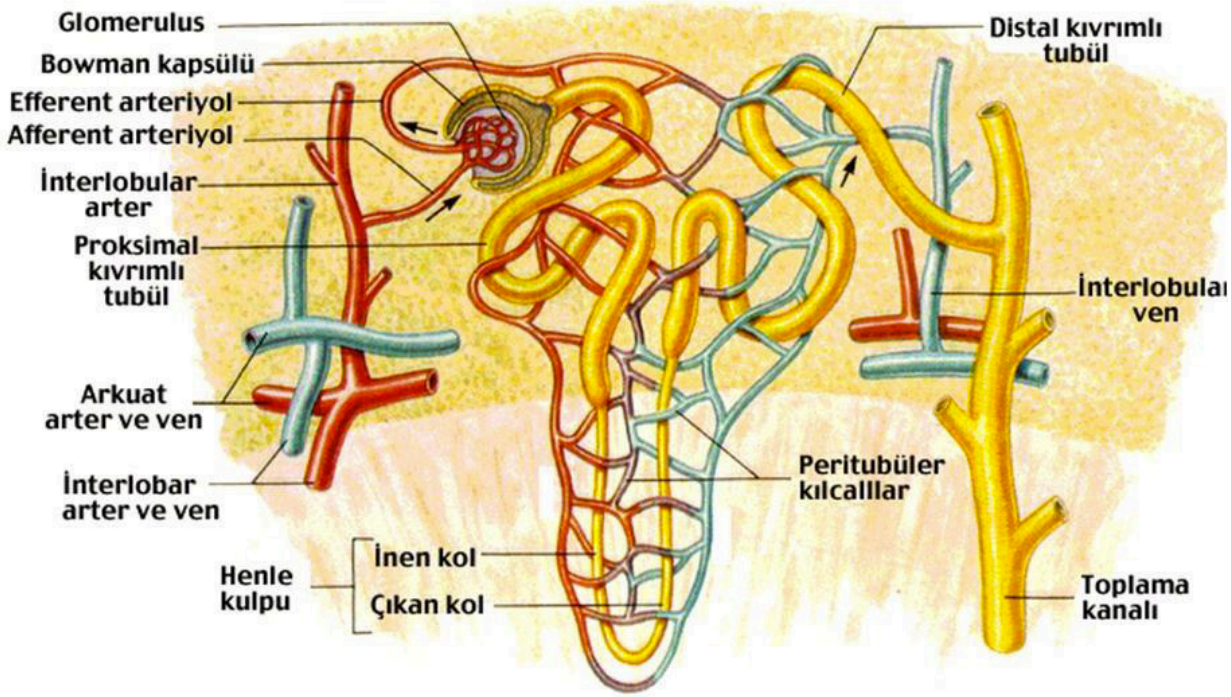

Görsel 5.4
Glomerulus ve bowman kapsülü

** Böbreklerin şekli Büyük ruminantlar hariç tüm hayvanlarda fasulyeye benzer ,*

** Ren Dexter , Ren sinisterden biraz daha cranialde yer alır.*

** Böbeklerin iç kenarına Margo medialis, dış kenarına Margo lateralis denir.*

- **Nefron Kanalcığı**

→ **Proksimal Tubulus**

Tubuler geri emilim ve sekresyon olaylarının büyük kısmı burada gerçekleştiğinden fonksiyonel açıdan önemlidir.

→ **Henle Kulbu**

Medulladan kortekse çıkarak distal tubulü meydana getirir.

→ **Distal Tubulus Ve Kollektör Kanallar**

İdrar toplama kanalına bağlanır.

5.1.2. Boşaltım ve Böbrek Fonksiyonu

Canlı yaşamının devamlılığının sağlanmasında iki önemli husus vardır:

- Homeostasis: İç ortamın dengede tutulması,
- Kan pH'sının değerinin ayarlanmasıdır.

Akciğerler ve böbrekler bu iki metabolik faaliyetin işletilmesinde önemli role sahiptirler. Akciğerler; vücutta oksijen ve karbondioksiti dengede tutarken, böbrekler ise vücut için zararlı maddeleri temel boşaltım ürünleri olarak uzaklaştırırlar.

Vücutta Üretilen Temel Boşaltım ürünleri:

Tablo 5.1: Boşaltım ürünleri tablosu

Metabolit Adı	Açıklama
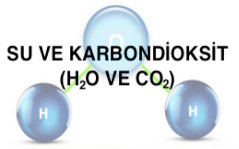	Besin alımı ile alınan organik bileşiklerden enerji elde edilmesi sırasında ortaya çıkar.
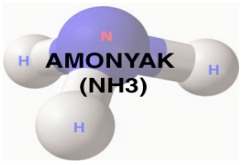	Protein gibi azotlu besin maddelerinin sindirimi esnasında ortaya çıkar.
	Bazı hayvanlar amonyağı direkt olarak vücuttan uzaklaştırırken bazı hayvanlar ise üre (büyük ruminantlar) ve ürik asite (kanatlı hayvanlar) dönüştürerek uzaklaştırır.

Okuma Parçası

KANDAKİ MİKROPLARI SÜZEN YAPAY BÖBREK



Harvard Üniversitesi'nden araştırmacılar genellikle ölümle sonuçlanan kan enfeksiyonlarına sebep olan mikroorganizmaları kandan uzaklaştırabilecek yeni bir cihaz tasarladı. Bir bakıma diyaliz makinelerine benzeyen cihaz nanoteknoloji ve mikro-akışkanlarla ilgili gelişmelerden yararlanılarak geliştirildi.

Sepsis de denen kan enfeksiyonlarında, hastalık yapıcı mikroorgranizmaların oluşturduğu bir enfeksiyon vücuda kan yoluyla yayılarak hayati tehlike yaratan vakalara yol açar. Yeni geliştirilen sistem tıpkı böbrekler gibi kanımızı süzer. Ancak süzme işleminin öncesinde mikroorganizmalara ve onların salgıladığı toksinlere bağlanabilecek şekilde tasarlanmış manyetik nano-boncuklar enjeksiyonla kana verilir. Sonra kan hastanın vücudundan alınıp cihazın içinde manyetik bir alandan geçirilir, böylece manyetik nano-boncuklar manyetik alanın etkisiyle belirli bir tarafta toplandığı için onlara bağlanmış haldeki mikropların da kandan ayrılması sağlanır. Mikroplardan arındırılan kan daha sonra vücuda geri verilir.

Araştırmacılar, cihazı tasarlarken çeşitli noktalarda doğadan esinlenmiş. Mikroplara ve toksinlere bağlanarak onları bağışıklık sisteminin hedefi haline getiren bir protein sınıfına odaklanan araştırmacılar, bunlardan 90'ın üzerinde farklı bakteri, virüs, mantar ve toksine bağlanabilen bir proteini genetik olarak değiştirerek manyetik nano-boncukları kaplamak için kullanmış. Yine cihazın içinde kanın geçtiği mikro akışkan kanallar, böbreğin yapısından esinlenerek tasarlanmış. Cihazın içindeki bu kanallarda kan bir tuz çözeltisiyle yan yana akar. Manyetik alan uygulanınca nano-boncuklar, kendilerine bağlı olan mikroplar ya da toksinlerle birlikte bu çözeltiye geçer. Araştırmacılardan Donald Ingber sıçanlar üzerindeki deneylerde şimdiden saatte 1,25 litrelik süzme hızına ulaştıklarını belirterek bunun çok daha üstünde hızlara erişebileceklerini düşünür. Sistemin en önemli özelliklerinden biri de mikro-akışkan kanalların iç yüzeyini kaplayan özel malzeme. Etobur Nepenthes bitkisinden esinlenerek tasarlanan kaygan özellikli bu malzeme, proteinlerin ve kan pulcuklarının kanalın yüzeyine yapışmasını ve pıhtılaşmayı tetiklemesini engeller. Diyalizde ise bunu engellemek için hastalara pıhtılaşmayı engelleyici ilaçlar verilmesi gerekir. Araştırmacılar sistemi, kandaki mikroorganizmaların kimliğini tespit ederek normalde günler süren bakteri kültürü sonuçlarını beklemeksizin etkin antibiyotik tedavisinin kararlaştırılmasını sağlayacak biçimde geliştirmeyi hedefler. Bu da geçen her dakikanın önem taşıdığı sepsis vakalarının tedavisi için eşsiz bir imkândır.

https://services.tubitak.gov.tr/edergi/user/yaziForm1.pdf?cilt=46&sayi=812&sayfa=6&yaziid=34891 01.07.2020 21.10

İdrar Boruları (Üreterler)

Üreterler, idrarı böbrekten uzaklaştıran ve vesica urinariaya (idrar kesesine) ulaştıran boru şeklinde, sağlı sollu iki organdır. Üreterler, ostium ureter denilen delikle idrar kesesine açılır.

İdrar Kesesi (vesica urinaria)

Görsel 5.5: İdrar kesesi, vesica urinaria

İdrarın depo edildiği, genişleme kabiliyeti oldukça yüksek, kas ve zardan oluşmuş torba şeklindeki bir organdır. Yeri, pelvis boşluğunun tabanında, Syhmpyhsis pelvinanın ön ucu üzerindedir. Dişilerde uterusun, erkeklerde ise rektumun ventralinde bulunur. Dolduğunda büyür ve özellikle etçillerde abdomen boşluğuna doğru sarkar (Görsel 5.5).

İdrar kesesi histolojik olarak dıştan içe:

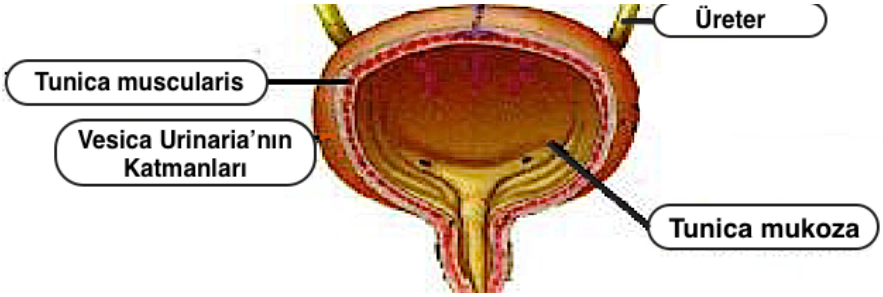

Görsel 5.6: Vesica urinarianın katmanları

- Tunica seroza
- Tunica subseroza
- Tunika muskularis
- Tunika submukoza
- Tunica mukoza

olmak üzere 5 katmandan oluşur (Görsel 5.6).

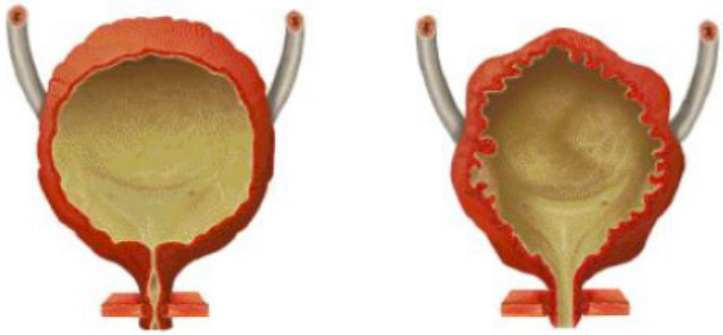

Görsel 5.7: Vesica urinarianın iç yapısı

Tunica muskularis katmanındaki kas lifleri idrarın idrar kesesi içinde tutulmasına ve kasılarak idrar kesesinden boşlatılmasına yardımcı olur. Tunica mukoza katmanındaki değişken şekildeki epiteller ise idrar kesesinin doluluğuna uyum gösterir. Bu katman sayesinde, idrar kesesi, dolu iken genişler ve idrar kesesi boşaldıktan sonra büzüşük bir hal alır (Görsel 5.7).

İdrar Kanalı (Urethrae)

İdrarın, vesica urinariadan alınıp vücut dışına atılmasını sağlayan, boşaltım sisteminin son kanalıdır. İdrar, canalis urethralisten geçer ve ostium urethra externumdan (idrar çıkış deliğinden) dışarı atılır. Ostium urethra externum, erkeklerde glans penisten, dişilerde vagina tabanından dışarı açılır. Sığır ve domuzda vagina'ya açıldığı yerin altında ve aynı deliğe açılan bir kör kese veya torba meydana gelmiştir. Buna diverticulum suburethrale denir. Klinikte idrar sondası kullanılırken ve suni tohumlama uygulaması yapılırken bu anatomik durum her zaman gözönünde bulundurulmalıdır.

Özet Olarak İdrarın İzlediği Yol Aşağıda Şematize Edilmiştir.

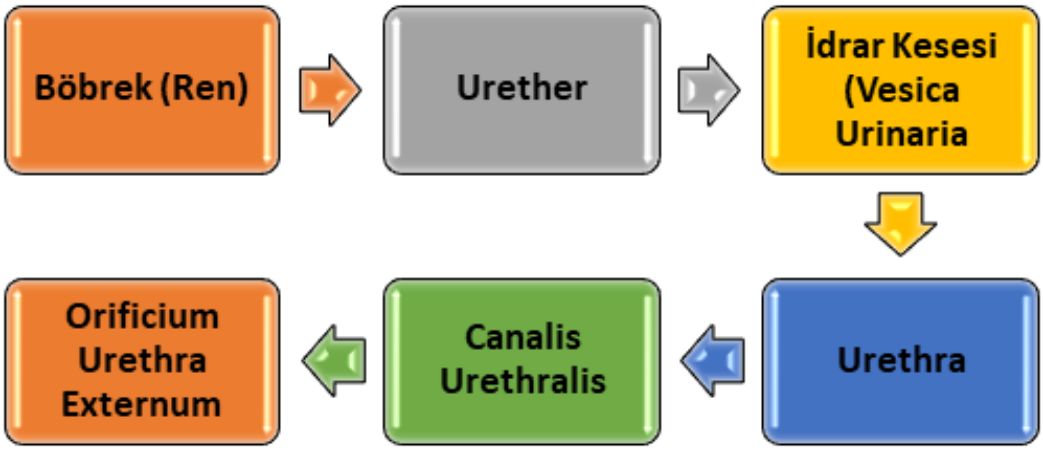

İdrar Oluşumu

Dinlenme hâlinde kalbin pompaladığı kanın her dört litresinden üç litresi vücuda, bir litresi ise böbreklere gider. Böbreklere bu kanı getiren böbrek atardamarları karın aortundan ayrılır.

İdrar oluşumu;

- Süzülme (filtrasyon),
- Geri emilme (rezorpsiyon),
- Salgılama (sekresyon)

olmak üzere üç ayrı olayla gerçekleşir.

→ Süzülme (Filtrasyon)

Kalpten aorta pompalanan kanın yaklaşık 1/4'ü böbrek atardamarıyla böbreklere gelir. Yüksek kan basıncının etkisiyle kan hücreleri, plazma proteinleri ve yağ molekülleri dışındaki kan içeriğinin glomerulustan Bowman kapsülüne geçmesine filtrasyon denir.

Süzülen sıvıda su, glikoz, aminoasitler, vitaminler, Na, K, Ca, Mg, HCO vb. iyonlar; üre, ürik asit, amonyak ve kreatin gibi boşaltım maddeleri yer alır. Süzüntü içerisinde bulunan bu maddeler afferent (getirici) damarlarda fazla, efferent (götürücü) damarlarda azdır.

→ Geri Emilim (Reabsorbsiyon)

Filtrasyon ile tubuluslara geçen süzüntü şeklindeki zararlı maddelerin dışında kalan su ve erimiş maddeler, tekrar emilerek kana, yani dolaşıma katılır. Bu olaya reabsorbsiyon denir.

Bazı hormonlar, tubuluslarda geri emilecek maddeler üzerinde etkilidir. Bunlardan aldesteron, distal tubulus bölgesine etki ederek Na+ iyonunun geri emilimini artırırken, K+ iyonunun idrar ile atılımını hızlandırır. Antidiüretik hormon (ADH), toplayıcı kanalların suya geçirgenliğini kontrol eder. Aynı zamanda ADH, aldesteron ve atriyal natriüretik hormon (ANH), idrar hacminin düzenlenmesinde önemli rol oynarlar. Diyabetli hastalarda poliüri görülmesinin nedeni de budur.

→ Salgılama (Sekresyon)

İdrar oluşumunun son aşamasıdır. Vücut için zararlı olmayan ya da zararlı olan atık ve yabancı maddelerin, kandan alınıp tubulus sıvısına verilmesi olayıdır. Sekresyon sırasında, tubuluslardan bizzat bazı maddeler alınır ve idrara verilir. Kandan alınıp idrara verilen maddeler; su, kreatinin, asit, potasyum, magnezyum, sülfat, klorür gibi yabancı maddelerdir.

Uzun süre bekletilen idrarda bakteriler tarafından ürenin amonyağa dönüşmesi sonucu keskin bir amonyak kokusu görülür. İdrarın % 95-96'sı su, kalanı çözünmüş maddelerdir. Normal idrarda glukoz ve plazma proteinleri bulunmaz.

5.1.3. İdrar Yapma

Vücut fonksiyonlarının devamı için hücrelerden atık maddelerin atılması lazımdır. Katı ve sıvı atıklar, kan içinde erimiş olarak taşınırlar ve böbreğe ulaştırılarak filtre edilirler (süzülürler). Bu atıklar üreterler yoluyla mesaneye geçerek, belli aralıklarla mesanede idrar olarak depolanıp periyodik olarak vücuttan atılırlar. Bu şekilde idrarın vücuttan atılmasına idrar yapma denir.

Ürinasyonun Sinirsel Kontrolü

Ürinasyon (idrar yapma), sempatik ve parasempatik sinirler tarafından kontrol edilir. Böbreklerden süzülen idrar, üreter aracılığıyla idrar kesesine aktarılır. Sempatik sinirler idrar kesesi kaslarını gevşeterek sfinkterleri kasılı tutarken, parasempatik sinirler kese kaslarını kasarak ve idrar sfinkterlerini gevşeterek idrar yapmaya neden olurlar.

5.1.4. Üriner Sistemin Kontrolü

Üriner sistemin kontrolü hayvanın genel sağlık durumunu veya hastalığını tespiti açısından önemlidir.

Ürinasyon Sırasında Hayvanların Aldığı Pozisyonlar

Atlar genellikle istirahat hâlinde idrarlarını yaparlar. Aygır ve kısraklar idrar yaparken iki ön ayağını ileriye atarlar, karınlarını aşağıya doğru sarkıtırlar. Bu şekilde, karın içi basınç artar. Bu hareket hayvanda inspirasyonu ve solunumunu tutmasını kolaylaştırır. Erkekler penisini preputial keseden çıkararak idrarı yaparlar. Kısraklar ise idrarlarını vulvadan akıtırlar (Görsel 5.8).

İnekler arka ayaklarını ileri atarlar ve sırtlarını kamburlaştırarak kuyruklarını kaldırırlar. Erkek sığırlar hareket hâlindeyken, yem yerken ayakta durur pozisyonda idrarlarını yaparlar. Boğa ve öküzler idrarını preputium boşluğuna bırakırlar ve idrar oradan dışarı dökülmüş olur. Keçi ve koyunlar inekler gibi, koç ve tekeler boğalar gibi idrarını yaparlar. Dişi köpekler arka ayaklarını bükerek karınlarını yere doğru çökertirler ve bu pozisyonda idrarını yaparlar. Erkek köpekler idrarlarını yapacaklarında arka ayaklarından birini kaldırırlar ve eşya veya bir maddeyi gördüklerinde idrarını yaparlar.

Görsel 5.8
İneğin idrar yapma esnasında aldığı pozisyon

Urinasyon Sayısı

Hayvanların ürinasyon sayısı, içtiği su miktarına, çeşitli yollarla kaybettiği su miktarına bağlı olduğu kadar laktasyondaki hayvanların süt verim miktarına bağlı olarak değişmektedir. At ve sığırlar günlük 5-7 kez 6 -12 litre, koyun ve keçiler 1-3 kez 0,5-1,5 litre idrar yaparlar. Köpeklerde ürinasyon sayısı sabit değildir. Köpekler 250-1000 ml, kediler 20-250 ml civarında idrar yaparlar.

Urinasyon Sırasında Ağrı Belirtilerinin Kontrolü

Hayvanlarda çeşitli nedenlerden kaynaklanan sorunlardan dolayı idrar miktarı ve sayısı değişebilir.

Bu değişiklerden başlıcaları:

Retentio ürina
İdrar yollarında tıkanmadan dolayı idrar çıkışının engellenmesidir.

Oligüri
İdrarın çok seyrek aralıklarla ve çok az miktarlarda çıkarılmasıdır.

Poliüri
Fazla miktarda idrar çıkarmadır.

İncontinentia Ürina
İdrar tutamamadır.

Strangüri
Damla damla ve ağrılı idrar yapmaya denir.

Pollaküri
Anormal sayıda sık sık idrar yapılmasıdır.

Üriner Sistemin Fiziksel Kontrolü

Böbrek bölgesine basınç uygulandığında yangı var ise ağrı oluşur. Köpeklerde karın duvarının dışından palpe etmek mümkündür. Kedilerde böbrekler kolayca palpe edilir. Dıştan böbreklerin büyüklüğü, ağrılı olup olmadığı, yüzeylerin durumu tespit edilebilir. Ayrıca ultrasonografi böbreklerin durumu ile ilgili detaylı bilgi verir (Görsel 5.9).

Görsel 5.9
Ultrasonografi ile böbreklerin kontrolü

UYGULAMA 5.1: MAKET ÜZERİNDE YA DA KESİLMİŞ HAYVANA AİT BOŞALTIM SİSTEMİ ORGANLARINI İNCELEMEK

Süre: 12 Ders Saati

http://kitap.eba.gov.tr/KodSor.php?KOD=23050

Amaç

- Boşaltım sistemine ilişkin organların anatomik yapısını gözlemleyerek incelemek.

Hazırlık Çalışmaları

- Kişisel hijyen kurallarına dikkat etmek için eldiven, maske, iş elbisesi ve çizme giyilir.
- Ders öğretmeninizin nezaretinde boşaltım sistemini oluşturan organlar gösterilerek, organların yapısı koruyucu eldiven giydiğiniz elinizle (kesinlikle çıplak elle temas edilmemelidir) kontrol edilerek anatomik kısımları Türkçe ve Latince olarak söylenir.
- Organların anatomik yapıları organ üzerinde gösterilir. Türler arasındaki farklar belirtilir.
- Mümkün olduğunca farklı tür, yaş ile kiloda olanların boşaltım sistemini oluşturan organları kontrol edilir.

Kullanılacak Araç Gereç ve Malzeme

- Kişisel hijyen kuralları için eldiven, maske, gözlük, iş elbisesi ve çizme.
- Anatomik hayvan modelleri.
- Kesilmiş hayvanın boşaltım organları, kadavra, karkas.
- Dezenfektanlar.
- Makas, pens, bistüri (neşter).

İşlem Basamakları

Ders öğretmeninizden yardım alarak bunları yapınız.

1. Kişisel hijyen kurallarına uyarak maket üzerinde ya da kesilmiş hayvana ait boşaltım organlarını inceleyiniz. Boşaltım sistemini baştan itibaren kontrol ediniz.
2. Sığırlarda böbrek yapısının, diğer türlere göre olan farklılıklarını inceleyiniz.
3. Böbreği avucunuzun içine alınız ve longitudinal kesit atarak korteks ve medulla bölgelerini inceleyiniz.
4. Hilus bölgesinde üreterleri gözlemleyiniz.
5. İdrar kesesini temiz bir kabın içerisine alarak organa kesit atınız, idrar kesesi mukozasını ve idrarı inceleyiniz.
6. Boşaltım sistemine ait her bir organın adını, kısımlarını, görevini Latince ve Türkçe olarak söyleyiniz.
7. Çeşitli hayvanlarda böbreğin ve idrar kesesinin yerini tespit ediniz.
8. İdrar çıkış kanalının dişi ve erkek hayvanlardaki farklılıklarını inceleyiniz.
9. Canlı hayvanları idrar yaparken izleyiniz. Aldıkları pozisyon ve idrar yapma sıklığını gözlemleyiniz.

Uygulama Değerlendirme

Uygulama Sayfası

Öğrencinin Numarası / Adı ve Soyadı ..... /	DEĞERLENDİRME	Alanlar ve Puanları	Bilgi	Beceri	Temizlik Düzen	Süre Kullanımı	Toplam	Tarih
			30	50	10	10	100	.... /.... / 20 ....
Öğretmenin Adı ve Soyadı		Takdir Edilen Puan						Onay (İmza) .....

5.2. DİŞİ GENİTAL SİSTEMİ

Üreme organları (organa genitalia) ,erkek üreme organları (organa genitalia masculina) ve dişi üreme organları (organa genitalia feminina) diye iki gruba ayrılır. Dişi üreme organları, dıştan içe doğru ferç (vulva), bızır (clitoris), kılıf veya mehbil (vagina), rahim (uterus), yumurta kanalları (tuba uterina) ve yumurtalıklardan (ovaryum) meydana gelmiştir.

5.2.1. Dişi Genital Organların Yapısı Özellikleri

Dişi üreme organları , dış üreme organları iç üreme organları diye iki grupta incelenir. İç üreme organları: yumurtalık (ovaryum), yumurta kanalı (tuba uterina), rahim (uterus) ve kılıf (vagina); dış üreme organları ferç (vulva) ve bızır (clitoris) olarak incelenir.

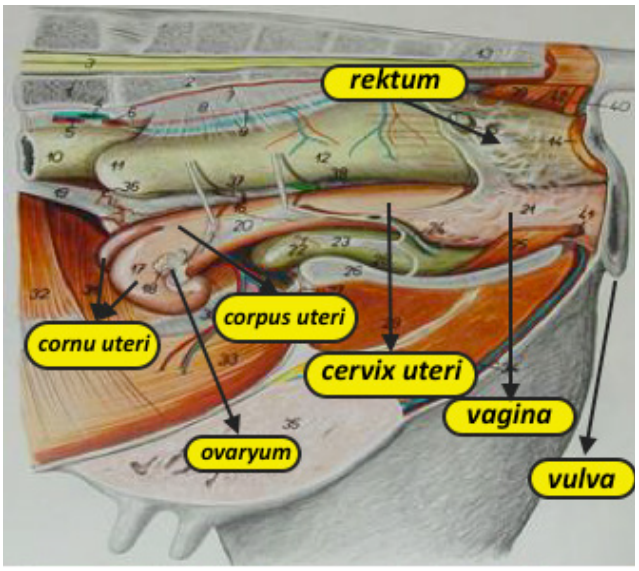

Görsel 5.10: Üreme organları ve yerleri

Vulva

Dişi genital sisteminin dış kısmını oluşturur. Anüsün hemen altında ortalama 12-15 cm boyunda vertical bir yarıktır. Deri kıvrımlarından oluşmuş iki dudaktan oluşur. Dudakların her birine labium vulvae iki dudak arasındaki yarığa rimae vulvae denir. Deri, ter ve yağ bezlerinden zengindir. Dudaklar mukozaya kadar kısa kıllarla kaplıdır. Vulva, proestrus ve oestrus evresinde görülen değişiklikerin dış bakıda tanınmasını sağlar (Görsel 5.10, 11).

Clitoris

Clitoris penisin rudimenter (gelişmemiş) karşılığıdır.

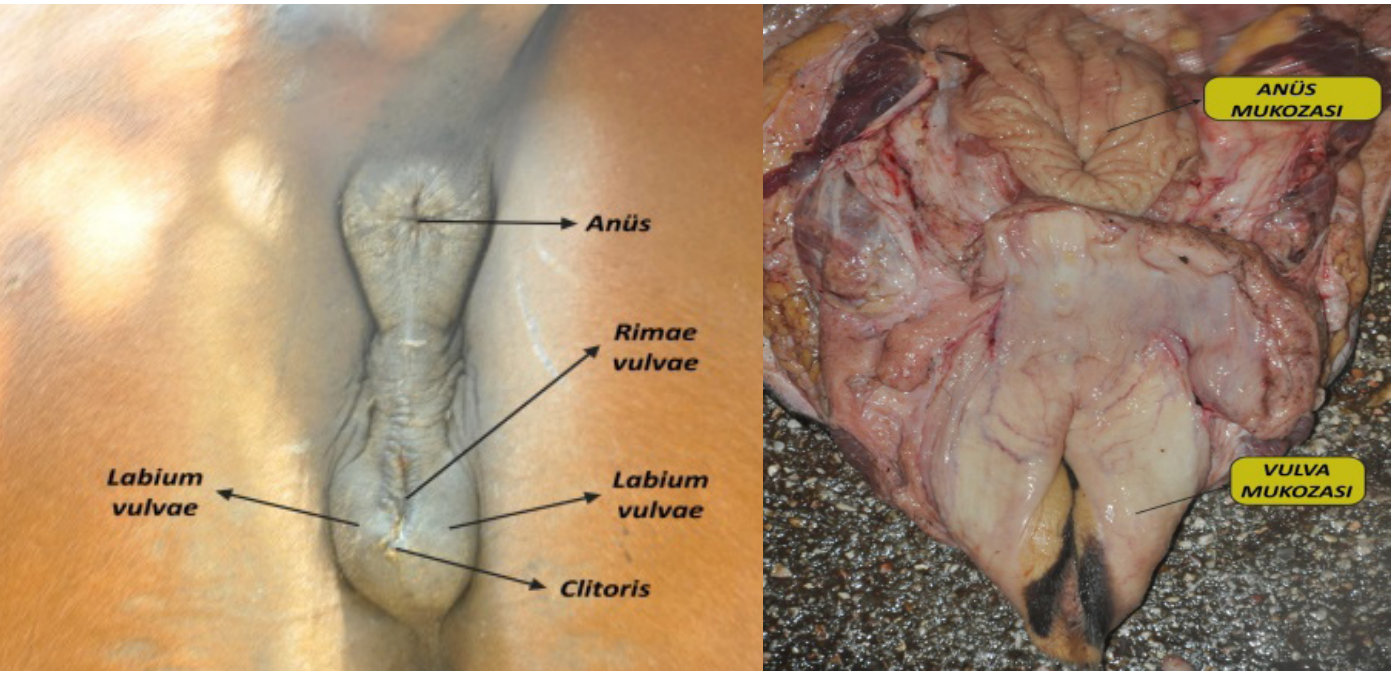

Görsel 5.11: Kısrakta vulvanın dıştan, inekte ise vulva ve anüs mukozası içten görünüm

Vagina

Cervix uteri ile vulva arasında yer alan kassel, zarsel ve bezsiz bir organdır. Üst tarafında rectum altta idrar kesesi yanlarda pelvis duvarı yer alır. Doğumda yavrunun geçtiği yerdir. Östrüs esnasında salgılanan mukus ile kaygan hâle gelir. Doğal aşımda spermanın bırakıldığı çiftleşme organıdır. Vaginanın cranial ucu cervix uteriye dayanır. Portio vaginalis etrafında derin anuler bir çıkmaz oluşur, buna fornix vaginae denir. (Görsel 5.12,13).

Görsel 5.12
Koyunda Fornix

Uterus (Rahim, Döl yatağı, Kuzuluk)

İçi boş kassel bir organdır. Geride vagina ile önde tuba uterina ile bağlantı hâlindedir. Dölyatağı, buzağılık, kuzuluk, gibi adlarla da anılır. Embriyonun yerleştiği, korunduğu, gelişen yavrunun doğum sırasında kasılmalar ile dışarı çıkmasını sağlayan organdır. Etçillerde karın boşluğunda, diğerlerinde kısmen karın boşluğunda, kısmen de pelvis boşluğunda yer alır (Görsel 5.14).

Görsel 5.13
Sığırda Fornix

Ligamentum latum uteri (mezometriyum) adı verilen peritondan gelen iki büyük bağ ile sublumbal bölgeye asılmıştır. Özellikle ovaryum hormonlarının kontrolü altında döllenmiş yumurtanın implantasyonunu sağlar. Bu aşamadan sonra plasenta oluşur. Plasenta yolu ile hem yavrunun beslenmesi sağlanır hem de yavrunun uterus mukozasına bağlanması tamamlanır. Yavru doğum öncesi gelişmesini tamamlayıncaya kadar uterusta kalır. Uterus doğumdan sonra eski hacmine döner (Görsel 5.15).

Uterus caudalden craniale doğru üç kısımda incelenir :

- Cervix uteri
- Corpus uteri
- Cornu uteri

Görsel 5.14: Normal boyutta uterus

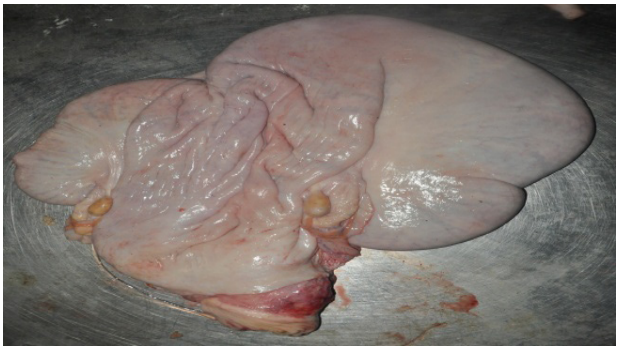

Görsel 5.15: Doğumdan sonra involusyonunu tamamlamamış uterus

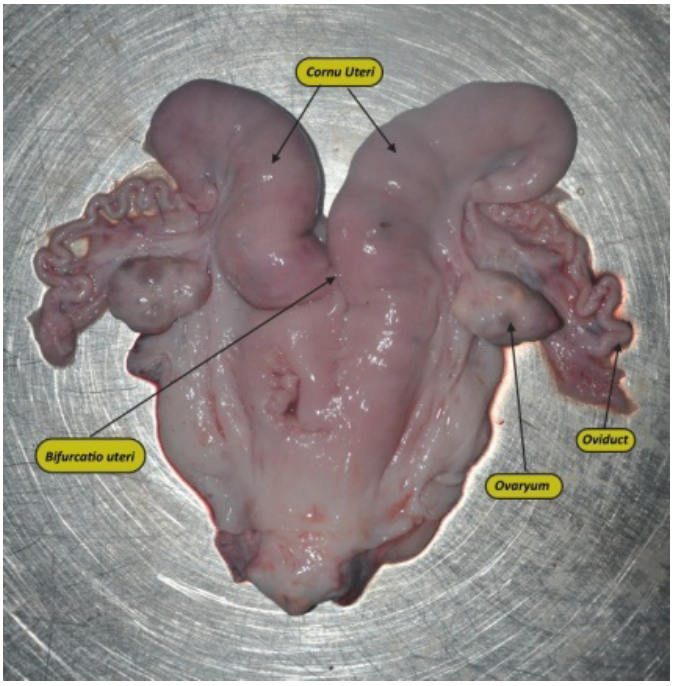

Görsel 5.16
Uterus

→ Cervix Uteri

Uterus ile vaginayı birleştiren kıvrımlı, kassel, kalın duvarlı, tavuk boynu şeklinde ve sert kıvamlıdır. vaginaya doğru açılmamış gül görünümlü çıkıntısına portio vaginalis denir. İneklerde uzunlamasına dürümlerden başka 3–5 adet fibroz yapıda enine halkalar bulunur. Bu halkalar suni tohumlama esnasında kateterin geçisini zorlaştırır (Görsel 5.16).

→ Corpus Uteri

Uterusun ortasında parçadır. Karında kısmen de pelvis boşluğunda yer alır.

→ Cornu Uteri

Sağlı sollu olmak üzere iki adettir. Karın boşluğunda yer alır. Uçları kısrak ve karnivorlarda böbreklerin arka ucuna kadar uzanır. Silindirik ve kıvrıktır. İki cornu uterinin birleştiği yere bifurcatio uteri denir. Ligamentum latum uteri ile lumbal bölgeye bağlanır (Görsel 5.16).

İneğe ait cornu uterilerin endometriyumunda dört sıra hâlinde ve cornuların uçlarına doğru gittikçe küçülen caruncula adında çıkıntılar vardır (Görsel 5.17). Carunculalarda bez bulunmamaktadır. Endometriyumda carunculaların doğuştan yokluğu durumunda veya sonradan tahribi sonucu ortadan kalkması hâlinde ruminant dişisinin gebe kalması mümkün değildir.

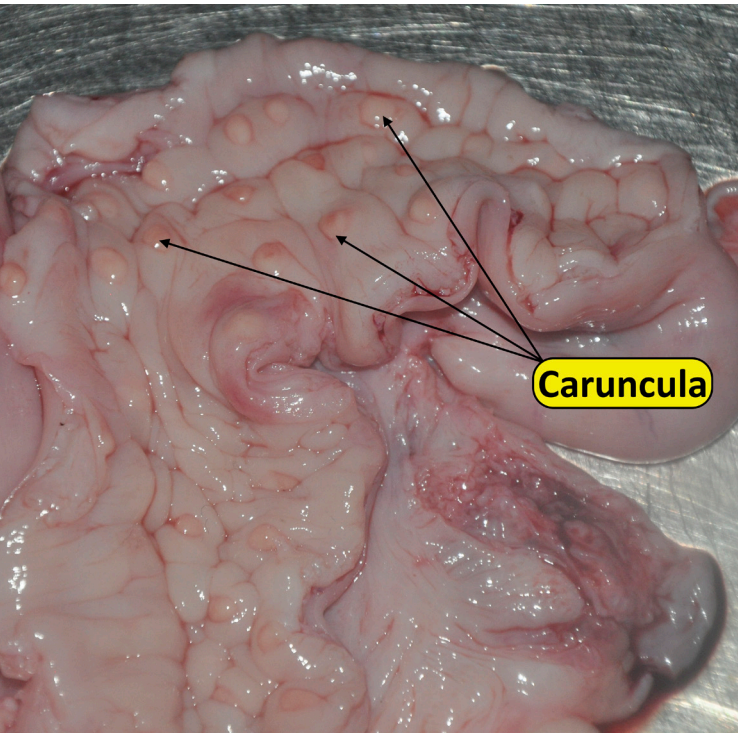

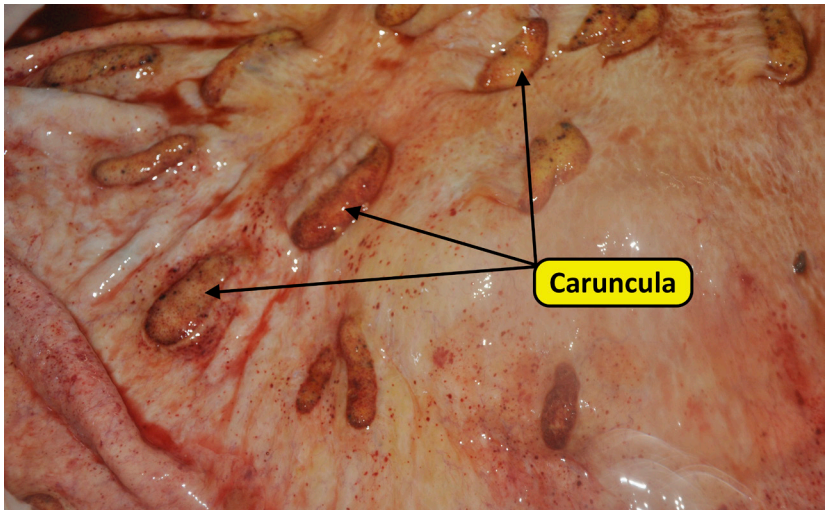

Görsel 5.17: İnekte gebe olmayan uterus ve doğum sonrası karunkulalar

Etçillerde uterusun büyük kısmını uzunca olan cornu uteriler oluşturur. Carnivorlarda cornu uteri V harfi şeklindedir (Görsel 5.18).

Görsel 5.18: Carnivorda Uterus

Yumurta Kanalı (Tuba uterina, Oviduct, Salpinx)

Cornu uteri ile ovaryum arasında kalan sağlı sollu çift kanaldır. Ovulasyon sonucu serbest hâle gelen yumurtayı kabul eder ve yumurtayı cornu uteriye iletir. Tuba uterina döllenmenin gerçekleştiği yerdir (Görsel 5.19). Tuba uterinanın iç duvarını örten tek katlı prizmatik epitel hücreleri kaplı ve uterusa doğru epitel hücrelerin yükseklikleri azalır. Bu hücrelerin bir kısmı hareketli tüycüklüdür. Bu tüylerin hareketi ile ovum ya da embriyo uterusa doğru gönderilir. Titrek tüylerin hareketi uterusa doğru olup hareket tek yönlüdür.

Ovaryum

Dişi üreme sisteminin merkezini teşkil eder. Erkek hayvanlardaki testisin karşılığıdır. Biri sağ tarafta diğeri sol tarafta bulunan bir çift organdır. Ovaryum endokrin bez olarak östrojen, progesteron, vb. hormonları üretirken ve ekzokrin bez olarak yumurta hücresi (ovum) üretir.

Ruminantlarda badem şeklinde 3–4 cm uzunluğunda 2,5 cm genişliğindedir. Köpekte 2 cm uzunluğundadır. Ovaryumun vücuttaki yerleri 4–5 lumbal omur altında, böbreklerin arka ucu yakınında yer alır. Köpeklerde ovaryum 3–4 lumbal omur düzeyinde ya da aynı taraftaki böbreğin hemen arkasında veya onunla temas hâlindedir.

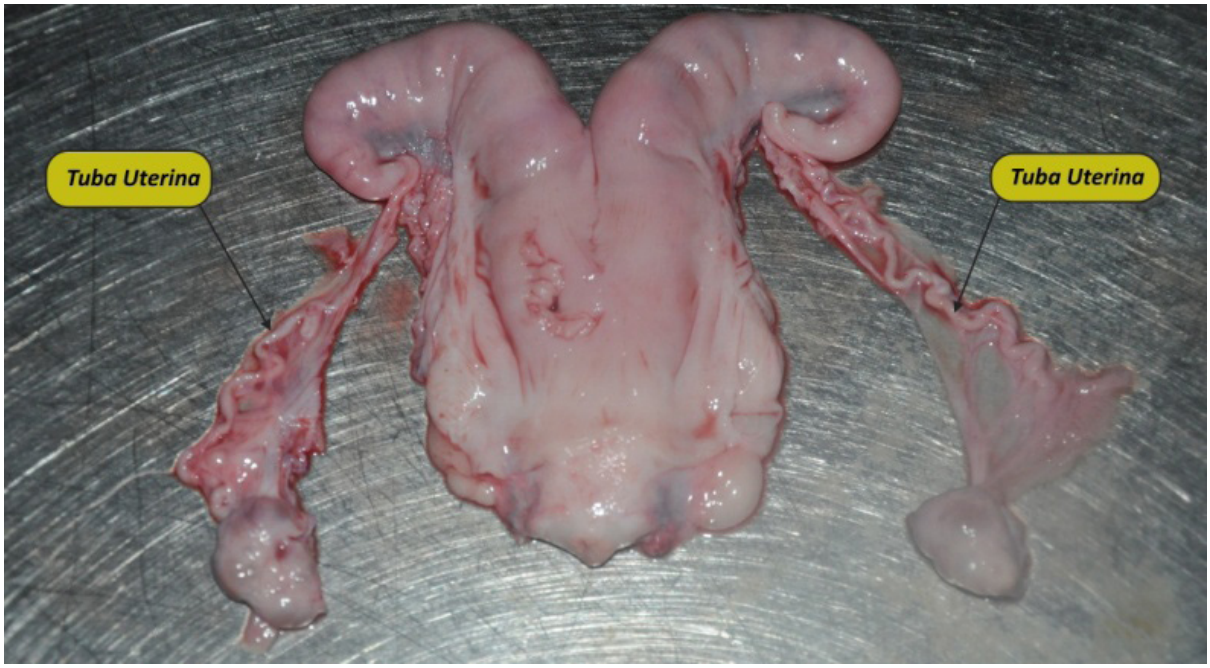

Görsel 5.19: Tuba Uterina

Görsel 5.20
Ovaryum kesiti

Görsel 5.21
Ovaryumda kist

Görsel 5.22
Ovaryum folikülü

Ovaryumların (Görsel 5.20) en önemli görevi ovumun (dişi üreme hücresi) oluşmasını sağlar. Doğum esnasında mevcut olan primer folliküllerden, puberta (ergenlik) ile sekunder follikül ve onlardan da tersiyer folliküller meydana gelir. Tersiyer (Görsel 5.21). folliküllerden graaf follikülü oluşur. Graaf follikülü oluşması sonrasında graaf follikül duvarı yırtılır ve ovum ovaryumu terk eder. Bu olaya ovulasyon adı verilir.

Ovaryumun hormonal işlevi ile follikül duvarından östrojen ve korpus luteumdan progesteron oluşturulur. Ovaryumlarda oluşan kistler normal hormonal işleyişi bozabilir (Görsel 5.22).

5.2.2. Dişi Üreme Hormonları

Östrojen

Östrojen, gebe olmayan dişilerde ovaryumlardaki folliküllerde, gebelerde ise gebeliğin son dönemlerinde plasentada yapılıp kana verilir. Hayvanlarda foliküler evrede östrojen üretimi giderek artar. Kanda belli bir düzeye yükseldiğinde östrus (kızgınlık) baş gösterir. Östrojen:

- Dişilerde ikincil cinsiyet karakterlerini ve davranışlarını belirler.
- Dişilerde uterus ve dişi üreme kanalı gelişiminde sorumludur.
- Meme bezlerinden süt kanallarının gelişimini sağlar.
- Ergenlikte kemiklerin uzamasını uyarır, kemikleşmeye yardımcı olur.

Progesteron

Başlıca korpus luteumlarda yapılan steroid bir hormondur. Uterusta salgı evresini başlatan progesteron, endometriumu döllenmiş yumurtanın yerleşmesine ve büyümesine hazır hâle getirir.

Progesteron:

- Uterus kasılmalarını önler, uterusu gevşetir.
- Gebeliğin devam etmesini sağlar. Yavru atmayı engeller.
- Meme bezlerinde alveollerin gelişmesine hizmet eder.
- Hayvan davranışsal olarak uysal hâle gelir.

Görsel 5.23
Suni tohumlama uygulaması

5.2.3. Dişi Genital Organların Kontrolü

Dişi genital organların kontrolünde, vulva ve vagina ile uterus ve ovaryumların muayenesi yapılır.

Vulva ve Vaginanın Kontrolü

Vulva dudakları temizlenir, baş ve işaret parmakları ile birbirinden ayrılarak vulva ve vestibulum vaginadaki bulgulara bakılır. Vaginanın kontrolü için uygun spekulum asepsi antisepsi kurallarına uygun olarak vulvaya uygulanır. Bu uygulama östrus ve suböstrus gösteren ineklerin tespitinin yanı sıra vagina, serviks ve uterustaki enfeksiyonların tespiti açısından avantaj sağlar.

Vaginal muayenede mukozanın rengine, serviksin açıklığına, çaranın miktarına, kıvamına ve rengine bakılır. Çara renk ve kıvam olarak sağlıklı bir hayvanda yumurta akı görünümündedir.

Normalden ayrı bulgular hastalık bulgusu olarak düşünülmelidir. Servixten gelen normal akıntı ipliksel, cam gibi, renksiz ve homojendir. Bu akıntıdaki, beyaz sütümsü kurumuş irin parçaları veya irinli görüntü uterus yangısına işaret olarak düşünülmelidir. Bu gibi şüpheli durumlarda tohumlama yapılmamalıdır Ovaryumlarda oluşan kistler normal hormonal işleyişi bozabilir (Görsel 5.23).

Uterusun ve Ovaryumların Kontrolü

Büyük hayvanlarda rektal palpasyonla uterus ve ovaryumların kontrolü yapılabilir. Palpasyon ovaryumların durumlarına bağlı olarak siklus dönemlerinin belirlenmesine yardımcı olur. Uterus ve ovaryum kontrolü yapmadan önce hayvanı zapturapt altına almak kontrol için önemlidir. El uygun şekilde kayganlaştırılır. Parmaklar huni şeklinde birleştirilir. Rektum aşırı güç uygulamadan geçilir. El anüsten dışarı çıkartılmadan rektumdaki gaita boşaltılır.

Ovaryumların kontrolünde folliküler durum ve korpus luteum varlığı araştırılır. Folliküler ya da luteal kist olup olmadığına bakılır. Ovaryumlar büyüklük ve yapışmalar yönünden de incelenir.

http://kitap.eba.gov.tr/KodSor.php?KOD=23280

Süre: 12 Ders Saati

Uygulama Sayfası

UYGULAMA 5.2: MAKET ÜZERİNDE VEYA KESİLMİŞ HAYVANA AİT DİŞİ GENİTAL SİSTEMİ ORGANLARINI İNCELEMEK

Amaç

- Dişi genital sistemine ilişkin organların anatomik yapısını gözlemleyerek incelemek.

Hazırlık Çalışmaları

- Kişisel hijyen kurallarına dikkat etmek için eldiven, maske, iş elbisesi ve çizme giyilir.
- Mezbaha ziyareti planlanarak kesilmiş hayvan üzerinde veya kesilmiş hayvanın boşaltım organlarını laboratuvara getirerek anatomik yapıları incelenir. Veteriner Klinikleri ve belediye barınaklarında yapılan kısırlaştırma operasyonları gözlemlenir ve operasyon sonrası genital organlar incelenir. Aynı işlem maket hayvan üzerinde de yapılır.
- Ders öğretmeninizin nezaretinde dişi hayvanlarda genital sistemini oluşturan organlar gösterilerek, organların yapısı koruyucu eldiven giydiğiniz elinizle (kesinlikle çıplak elle temas edilmemelidir) kontrol edilerek anatomik kısımları Türkçe ve Latince olarak söylenir.
- Organların anatomik yapıları organ üzerinde gösterilir. Türler arasındaki farklar belirtilir.
- Mümkün olduğunca farklı türlerin genital sistemini oluşturan organları kontrol edilir.

Kullanılacak Araç Gereç ve Malzeme

- Kişisel hijyen kuralları için eldiven, maske, gözlük, iş elbisesi ve çizme.
- Anatomik hayvan modelleri.
- Kesilmiş dişi hayvanın genital organları, kadavra, karkas.
- Dezenfektanlar.
- Makas, pens, bistüri (neşter).

İşlem Basamakları

Ders öğretmeninizden yardım alarak bunları yapınız.

1. Kişisel hijyen kurallarına uyarak maket üzerinde ya da kesilmiş hayvana ait genital organlarını inceleyiniz.
2. Dişi genital sistemini baştan itibaren kontrol ediniz.
3. Vulva ve anüs organlarının yerlerini inceleyiniz ve rektum ile vagina ve cervix uteri organlarının yerleşimi arasındaki ilişkiyi inceleyiniz.
4. Sığırlarda bulunan divertuculum suburethrale (kör nokta) yapısının yerini bulunuz ve klitorisi inceleyiniz.
5. Fornix (portio vaginalis) adlı yapıyı inceleyiniz ve cervix uteriyi elinize alarak kıkırdaksı yapısını palpe ediniz.
6. Cornu uteri, tuba uterina, ovaryumları temiz bir masa üzerine yatırarak inceleyiniz.
7. Cornu uterilere longitudinal kesit atarak mukoza yapısını inceleyiniz ve karunkulaları bulunuz.
8. Ovaryumlar üzerindeki folikül, kist ve Corpus Luteum yapılarını inceleyiniz.
9. Gebe kalmamış düve, gebe kalmamış inek ve metritis nedeniyle kesime sevkedilen hayvanların uterus mukozalarını inceleyiniz.
10. veteriner kliniği barınak ziyaretleriniz esnasında kısırlaştırma operasyonunu gözlemleyiniz ve operasyon sonrasında çıkarılan uterus ve ovaryum yapılarını inceleyiniz.

Uygulama Değerlendirme

Öğrencinin Numarası / Adı ve Soyadı	DEĞERLENDİRME	Alanlar ve Puanları	Bilgi	Beceri	Temizlik Düzen	Süre Kullanımı	Toplam	Tarih
..... /			30	50	10	10	100	.... /.... / 20 ....
Öğretmenin Adı ve Soyadı		Takdir Edilen Puan						Onay (İmza)
.....								.....

5.3. ERKEK GENİTAL ORGANLARI

Testisler, akıtıcı kanallar, eklenti bezleri ve penis olarak 4 kısımda incelenebilir.

5.3.1. Erkek Genital Organların Yapısı ve Özellikleri

Penis (Cav, Kamış)

Çiftleşme organı olan penis idrarı boşaltan ve çiftleşme (koitus) esnasında spermanın vajinaya akıtılmasını sağlayan bir organdır. Penisin kök kısmına radix penis, gövde kısmına corpus penis, uç kısmına glans penis denir. Kan dolması ile penis ereksiyona geçer. Düz kaslar kasıldığında elastik ipler gevşeyerek eski hâline döner ve böylece cavernlerden kan boşalır. Tersi olduğunda ise düz kaslar gevşeyip uzayarak elastik ipler gerilir, cavernlerde kan dolar ve sertleşme gerçekleşir.

Boğa, koç ve tekede uzun silindirik ve fibro elastik yapıda olan penis, ereksiyon dışında da oldukça serttir. Boğalarda, koç ve domuzda gövde kısmı 'S' şeklinde kıvrılıp flexura sigmoideayı oluşturur. Ereksiyon dışında penis bu sayede üçte bir oranında küçülmüş olur. Flexura sigmoidea'yı kasılarak 'S' şekline getiren ve gevşeyerek düzleşmesini sağlayan kasa musculus retractor penis denir.

Glans penis, penisin baş kısmıdır. Ruminantlarda glans penis yoktur. Köpeklerde glans penis uzundur. Os penis denilen bu kemik açıklığı aşağıya dönük bir oluklu sonda biçimindedir ve içinden uretra geçer. Diğer hayvanlarda da Uretra penisin ventralinde oluşan kanaldan geçer (Görsel 5.24).

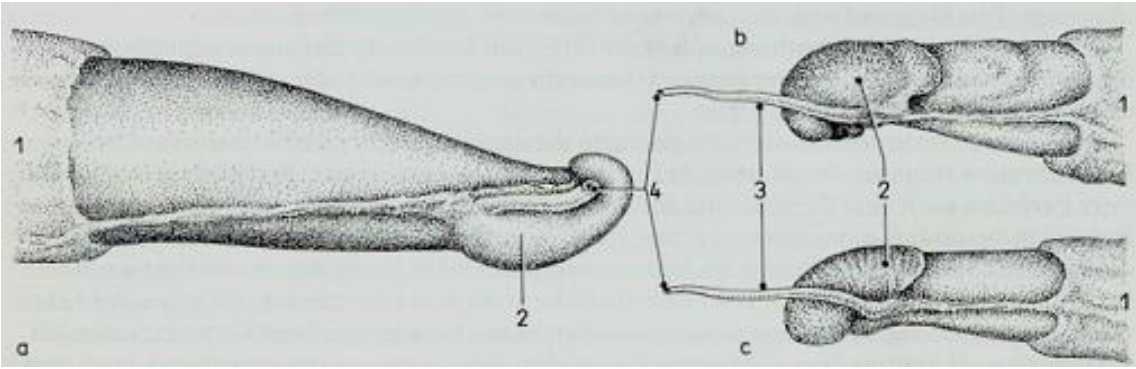

Görsel 5.24
Koç boğa teke penisinin uç kısımlarının görünümü

Scrotum

Cutis scroti denilen ince derili elastik yapıda kese şeklinde bir yapıdır. İnce tüyler veya uzun sert ve seyrek kıllar kapsar. Ter bezlerinden zengin, yağ bezlerinden fakirdir. İki testis için ortak bir kesedir.

Musculus cremaster ve scrotum testislerinin normal sperma üretimi için ısı ayarlanmasında testisleri vücut ısısından 4-7 ºC aşağıda tutmak için işbirliği yaparak testisleri vücuda yaklaştırır ya da uzaklaştırır.

Görsel 5.25: Scrotum

Testis (Orchis)

Testis erkek üreme bezidir. Testisler, evcil hayvanlarda, embriyonal dönemde böbreklerin yakınında şekillenir ve birçok memeli türünde daha sonra skrotuma inerler (Görsel 5.25). Yalnız kanatlılarda bu inme görülmez abdomen boşluğunda bulunur. Çift organdır.

Testisler, hem endokrin bez olarak testosteron hormonu hem de ekzokrin bez olarak erkek cinsiyet hücresi (spermatozoon) üreten bir çift erkek üreme organıdır. Testiste tubulus seminiferus contortus denilen kıvrımlı kanallarının içerisinin mitoz ve mayoz bölünme sonucu spermatozit oluşur (Görsel 5.26).

Görsel 5.26
Testis

Epididimis

Kordon şeklinde bir organdır (Görsel 5.27). Epididimislerin dört önemli görevi vardır. Bu görevler şunlardır:

- Spermatozoonları taşıma.
- Yoğunlaştırma.
- Depolama.
- Olgunlaştırma.

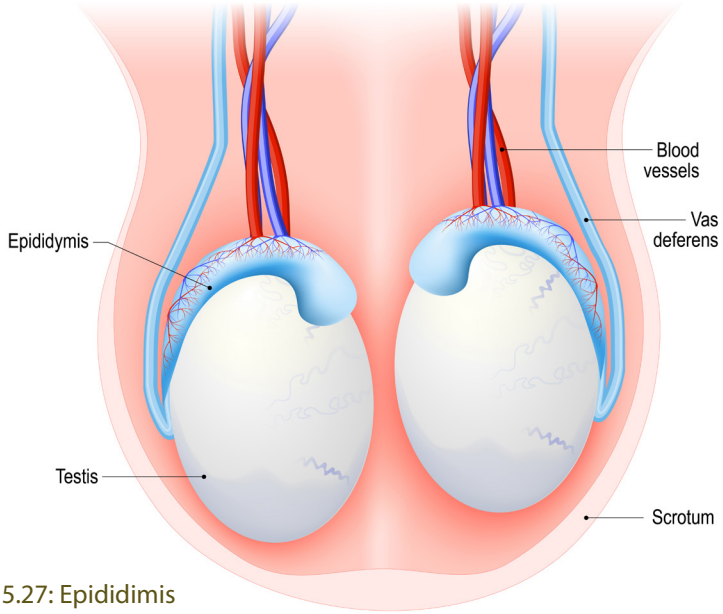

Görsel 5.27: Epididimis

Spermatozoonların taşınması, spermatozoonların üretilmesinden kaynaklanan basınç, epididimiste yer alan silyumlu hücreler, kas kontraksiyonları ve hormonların etkileri aracılığıyla gerçekleşir.

Yoğunlaştırma, boğa ve koçlarda testislerden çıkan spermatozoonlar mililitrede 100 milyon iken epididimiste yoğunlaştırıldıkları zaman mililitrede 4 milyar olmaktadır. Spermatozoonlar kaudo epididimiste depolanmaları sırasında olgunlaşıp motilite yeteneği kazanırlar. Bu işlem testis sıvısının epididimis epitel hücreleri tarafında absorpsiyonu ile oluşmaktadır. Esas olarak absorpsiyon caput epididimis ve corpus epididimisin üst ucunda meydana gelir.

Ductus Deferens

Taşıma, yoğunlaştırma, depolama ve olgunlaştırma gibi dört önemli görevi vardır. Ductus epididimisin devamıdır. Karın boşluğuna girer ve penisin radixinden vesicula seminalis ile birlikte urethraya dâhil olur (Görsel 5.28).

Funiculus Spermaticus

İnguinal kanalın abdominal ucundan testise kadar uzanan ductus deferens, arter, ven, lenf damarları, musculus cremaster, otonom sinirlerden oluşan ve tunika vaginalisin visceral yaprağı ile örtülü bir oluşumdur (Görsel 5.28).

Preputium

Deriden bir kındır. Karın duvarı derisinin corpus penisi örttükten sonra glans penis üzerine kıvrılıp onu örtmesinden oluşur. Yağlı sekresyon salgılar. Bu yağlı sekresyon dökülen epitel doku ve mikroplarla karışarak smegma preputi denilen yoğun ve fena kokulu bir madde meydana getirir. Preputium boğalarda dar ve uzun olup deliğin çevresinde sert ve uzun kıllar mevcuttur.

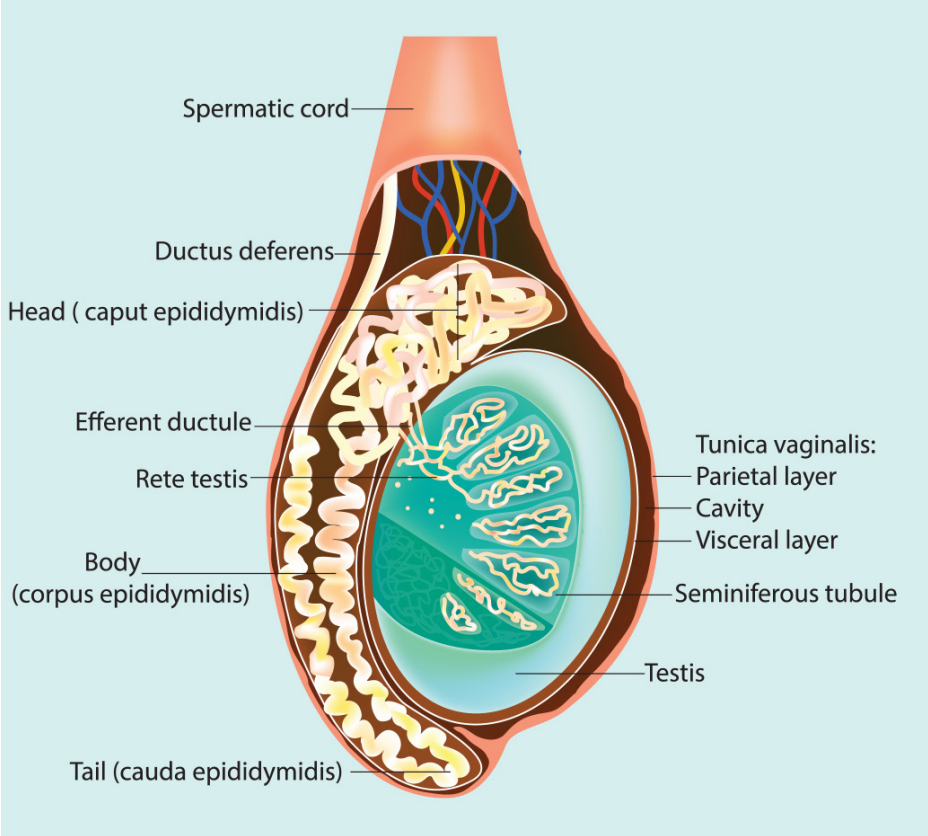

Görsel 5.28
Testisin yapısı

5.3.2. Erkek Eklenti Bezleri

Urethranın başlangıcından itibaren geriye doğru sıralanan 3 adet bezdir. Bunlar;

- Vesicula seminalis,
- Prostat,
- Cowper bezidir.

→ Vesicula Seminalis

Mesanenin boyun kısmında sağlı sollu yer almış iki organdır. Carnivorlarda bulunmaz. Beyaz, sarımtrak renkte, şeffaf bir salgısı vardır. Bu salgı spermotozoitlerin hareketliliğini artırır.

→ Prostat

Bütün memeli hayvanlarda olan tek bezdir. Ürethranın başlangıcında yer alır. Özel bir kokuya sahip bir salgısı vardır. Bu salgı ejekülasyonun büyük bir kısmını oluşturur. Spermotozoitlerin hareket etme ve döllenme yeteneklerini artırır.

→ Cowper Bezi (Glandula Bulbourethralis)

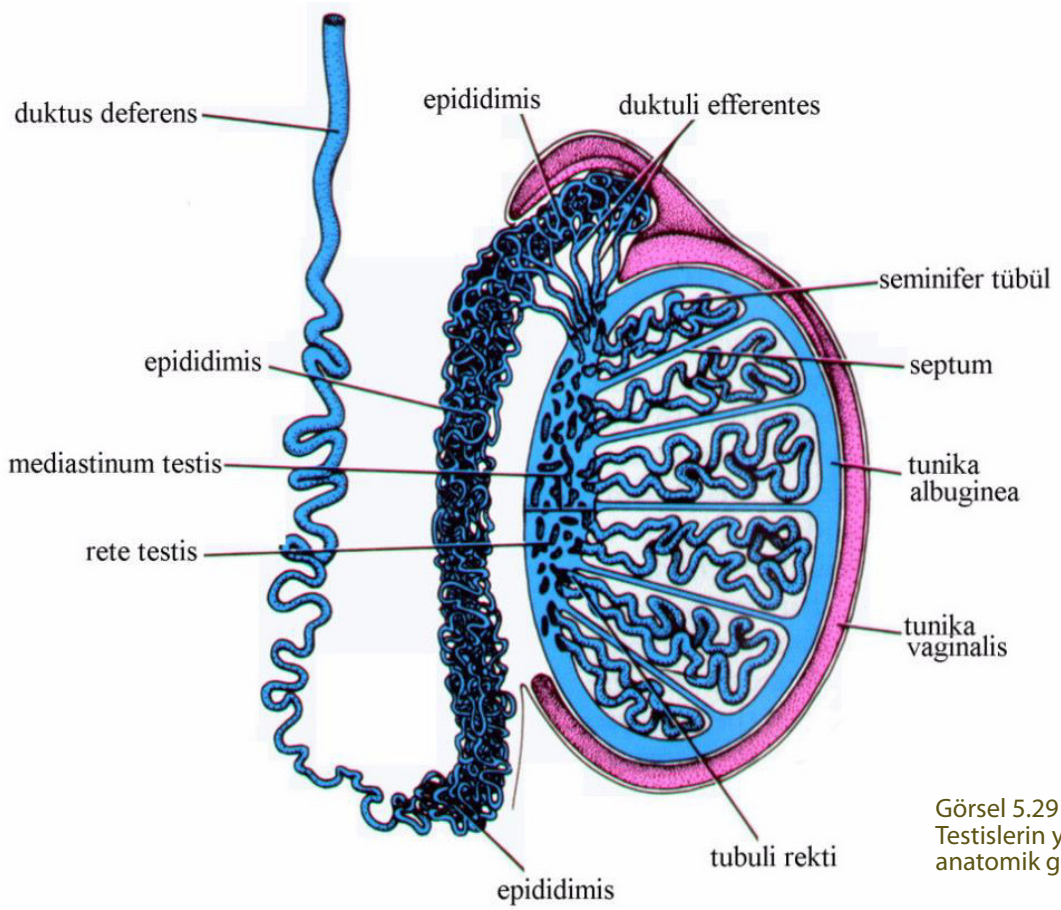

Görsel 5.29
Testislerin yan taraftan anatomik görünümü

İki küçük bezdir. Eguidelerde ceviz büyüklüğünde oval ruminantlarda ve kedide ise fındık büyüklüğünde ve yuvarlaktır. Spermanın kıvamının oluşmasına etken bir salgı salar. Salgısını direkt urethraya boşaltarak ejekulasyondan önce urethradaki idrar ortamını alkaliye çevirir.

Erkeklerde ergenlik (puberte) ile başlayan spermatozoonların üretimi süreklidir. Erkekte bir çift testis bulunur. Testisler (gonatlar) spermatozoa üretiminin yanısıra hormon yapımından sorumludur. Erkek yumurta hücresi olan spermatozoonlar testislerde üretilir. Epididimis, spermatozoonların kısa süreli depolandığı ve olgunlaşarak hareket yeteneğini kazandığı yerdir. Bu yollara açılarak salgı bırakan eklenti bezleri mevcuttur. Salgısı früktoz içerir ve alkali niteliktedir. Ejakülasyon sırasında üretraya salgılanarak, spermatozoonların birbirlerine yapışmalarını engeller.

Kedi ve köpeklerde iyi gelişmiş olan prostat bezi, spermayı sulandırmaya yarayan alkali özellikte bir salgı üretir. Bu salgı spermatozoonların dişi kanala döküldüğünde hareketliliğini sağlayarak dölleme yeteneğini artırır. Üreme kanalının prostattan sonraki bölümünde cowper bezinden salgılanan müköz özellikteki salgı, üretrayı idrarın asit etkilerinden temizler.

5.3.3. Erkeklerde Üreme İşlevinin Hormonal Kontrolü

Özellikle damızlıkta kullanılan veya kullanılacak hayvanlarda daha da önemlidir.

Erkek Eklenti Bezleri

Testosteron

Kolesterolden sentezlenen steroid yapıdaki erkeklik hormonudur. Erkekte büyük oranda testiste, Leydig hücrelerinde, az miktarda ise adrenal kortekste üretilir. Kanda steroid hormon bağlayıcı globüline ve albümine bağlanarak az bir kısmı ise serbest şekilde taşınır.

Testosteron, fötus ve büyüme çağındaki erkek hayvanlarda üreme kanalları ve eklenti bezlerinin gelişiminden sorumludur. Spermatogenezi uyarır. Tür için özel ses, davranış, beden kıl, tüy dağılımı, deri rengi ve niteliği, boynuz yapısı, kas-yağ dağılımı gibi ikincil cinsiyet karakterlerinin oluşmasını sağlar. Hücrelere aminoasit girişini ve protein yapımını artırır. Kas gelişimi ile kemiklerin uzaması ve kalınlaşmasına etki eder. Kas kitlesini artırır.

5.3.4. Erkek Genital Organlarının Kontrolü

Scrotumun Kontrolü

Scrotumun varlığı, simetrisi, testis üzerinde kayıp kaymaması (orchitiste yapışır), kıl durumu ve pigmentasyon, gerginliği ve üzerindeki yeni oluşumların varlığı, maddi kayıplı yara olup olmadığı, parazitler ve mantar enfeksiyonları ve skrotal deri kalınlığı yönünden kontrol edilir.

Testislerin Kontrolü

Testis ve epididimisler skrotum kesesi içinde tespit edildikten sonra palpasyon ölçme yöntemleri ile büyüklükleri, şekilleri, skrotal keseye inip inmedikleri, simetrileri, konumları, kıvamları, serbestlik dereceleri (skrotum içinde), sıcaklıkları, yangı ve ağrı durumları incelenir.

Boğalarda Epididimislerin kontrolü

Kaput, korpus ve kauda olarak üçe ayrılır. Kaput, testisin üstünde ve biraz lateralde yer alır. Korpus, testis boyunca testisten daha serttir. Kauda testisin ventralinde kabarık biçimde yer alır. Büyüklük, şekil, simetri, konum, ısı ve ağrı artışı araştırılır.

Funiculus Spermaticusun Kontrolü

Büyüklük, simetri, kıvam, hareketlilik, ısı artışı ve ağrı durumları araştırılır.

İnspeksiyon ve palpasyonla dış ve iç bakı olarak kontrol edilir. Bu amaçla kıllanma durumu, rengi, büyüklüğü, konumu, ostium preputialenin açıklığı, yangı, akıntı, ısı artışı, parazit ve mantar enfeksiyonları yönünden kontrol edilir (Görsel 5.30).

Penisin muayenesi erektil ya da erektil olmayan durumda yapılır. Penisin dışarıya çıkışı anestezi ile sağlanır. Erektil olmayan durumda büyüklük, serbest hareket, elastikiyet, erektil durumda ise, patolojik oluşum, kanama, maddi kayıplı yara, yapışma yangı, anormal büyüme, apse, kırılma gibi durumlara bakılır.

Aygırlarda penisin üzeri prepusyumdan salgılanan gri kahverengi kazeöz ve krem benzeri kokulu smegma ile kaplıdır. Bazen pul şeklinde kurudur. Penis hafif yumuşak, buruşuk ve pigmentlidir. Distal ucu genişleyerek konveks yüzlü glansı oluşturur, glansın ventral kısmında fossa glandis mevcuttur. Erektil olmayan ergin bir aygırda toplam penis uzunluğu 50 cm'dir.

Boğalarda, preaputium deliği kıllarla örtülü, 2-3 parmak geçer, penisin incelen kısmı hariç her tarafta çapı aynıdır, 25-45 cm uzunlukta; koçlarda, pembe, nemli ve düz yapıdadır, 4 cm uzunluğundaki uretral uzantı penis ucunda görülebilir.

Görsel 5.30
Köpekte penis ve preaputiumun kontrolü

UYGULAMA 5.3: MAKET ÜZERİNDE VEYA KESİLMİŞ HAYVANA AİT ERKEK GENİTAL SİSTEMİ ORGANLARINI İNCELEMEK

Süre: 12 Ders Saati

http://kitap.eba.gov.tr/KodSor.php?KOD=23281

Amaç

- Ekek genital sistemine ilişkin organların anatomik yapısını gözlemleyerek incelemek.

Hazırlık Çalışmaları

- Kişisel hijyen kurallarına dikkat etmek için eldiven, maske, iş elbisesi ve çizme giyilir.
- Ders öğretmeninizin nezaretinde erkek hayvanlarda genital sistemini oluşturan organlar gösterilerek, organların yapısı koruyucu eldiven giydiğiniz elinizle (kesinlikle çıplak elle temas edilmemelidir) kontrol edilerek anatomik kısımları Türkçe ve Latince olarak söylenir.
- Organların anatomik yapıları organ üzerinde gösterilir. Türler arasındaki farklar belirtilir.
- Mümkün olduğunca farklı tür, yaş ile kiloda olanların genital sistemini oluşturan organlarını kontrol edilir.

Kullanılacak Araç Gereç ve Malzeme

- Kişisel hijyen kuralları için eldiven, maske, iş elbisesi ve çizme, gözlük
- Anatomik hayvan modelleri
- Kesilmiş erkek hayvanın genital organları, kadavra, karkas
- Dezenfektanlar
- Makas, pens, bistüri (neşter)

İşlem Basamakları

Ders öğretmeninizden yardım alarak bunları yapınız.

1. Kişisel hijyen kurallarına uyarak maket üzerinde ya da kesilmiş hayvana ait genital organlarını inceleyiniz.
2. Erkek genital sistemini baştan itibaren kontrol ediniz.
3. Testis ve penisin farklı tür hayvanlarda yerlerini inceleyiniz. Penis ve üretra arasındaki ilişkiyi inceleyiniz.
4. Koyun ve keçilerin penis ucundaki soru işareti şeklindeki kıvrımlı yapıyı inceleyiniz.
5. Köpeklerde os penis adlı yapının yerini bulunuz.
6. Testislere longitudinal kesit atarak sperma kanalllarını inceleyiniz.
7. Testisler üzerinde epididimisi bulunuz ve testis üzerindeki yerleşimini inceleyiniz.
8. Veteriner kliniği, barınak ziyaretleriniz esnasında kısırlaştırma operasyonunu gözlemleyiniz ve operasyon sonrasında çıkarılan testis yapılarını inceleyiniz.

Uygulama Sayfası

Uygulama Değerlendirme

Öğrencinin Numarası / Adı ve Soyadı ..... /	DEĞERLENDİRME	Alanlar ve Puanları	Bilgi	Beceri	Temizlik Düzen	Süre Kullanımı	Toplam	Tarih .... /.... / 20 ....
			30	50	10	10	100	
Öğretmenin Adı ve Soyadı		Takdir Edilen Puan						Onay (İmza) .....

Sıra Sizde

DEĞERLER ETKİNLİĞİ

Aşağıda sorumluluk kavramının ilkeleri verilmiştir. İlkelerin her biri için size ayrılan yere bir slogan yazınız.

SORUMLULUĞUN BEŞ İLKESİ

- Yaptığım her şeyden sorumluyum. Eğer iyi yaparsam itibar görürüm. Eğer yapamazsam kendim yapamadığımı kabul ederim ve suçu başkalarına atmam.
- .....
  .....

- İyi bir iş ve hayat tarzı için eğitimimden ben sorumluyum dolayısıyla benim yapmam gerekenleri kapasitem yeterli olduğu ölçüde kendim ve çevrem için başkaları değil, ben yaparım.
- .....
  .....

- Ailemi ve çevremdeki diğer kişileri anlayış ve saygı çerçevesinde eğitmekten sorumluyum. Farklı olsak, farklı görünsek ve farklı düşünsek bile bu önemli olmamalı; önemli olan her birimizin değerli bir insan olmasıdır.
- .....
  .....

- Halkıma, uluslara ve dünyaya destek olmaktan sorumluyum. Bu her bireyi daha adil, daha demokratik ve daha misafirperver olmaya götürür.
- .....
  .....

- Dünyayı sevgiyle umursamak ve daima korumaktan sorumluyum.
- .....
  .....

ÖLÇME VE DEĞERLENDİRME

Aşağıdaki cümlelerin başında boş bırakılan kutuya, cümlelerde verilen bilgiler doğru ise D, yanlış ise Y yazınız.

	1. Böbrekler bel omurlarının ventralinde sağ ve sol yanında bulunurlar.
	2. Böbreğin en küçük yapısal birimi bowman kapsülüdür.
	3. Glomerül kılcalları, taşıdıkları bol miktarda gözenek sayesinde diğer kılcallardan 100 kat daha geçirgendir. Glomerülün fonksiyonu filtrasyondur.
	4. Homeostasis; İç ortamın dengede tutulmasıdır.
	5. Filtrasyon ile tubuluslara geçen süzüntü şeklindeki zararlı maddelerin dışında kalan su ve erimiş maddeler, tekrar emilerek kana, yani dolaşıma katılır. Bu olaya filtrasyon denir.
	6. Köpekler 250-1000 ml, kediler 20-250 ml civarında idrar yaparlar..
	7. Fazla miktarda idrar çıkarmaya oligüri denir.
	8. Clitoris penisin rudimenter (gelişmemiş) karşılığıdır.
	9. Cervix uteri, corpus uteri ve cornu uteri uterusun kısımlarıdır.
	10. Koyunlarda cornu uteri V harfi şeklindedir.
	11. Glans penis, penisin baş kısmıdır. Ruminantlarda glans penis yoktur.
	12. Ductus deferensin taşıma, yoğunlaştırma, depolama ve olgunlaştırma gibi dört önemli görevi vardır.
	13. Vesicula seminalis dişilerde salgılanan bir hormon çeşididir.
	14. Testosteron kolesterolden sentezlenen steroid yapıdaki erkeklik hormonudur.
	15. Testosteron kas gelişimi ile kemiklerin uzaması ve kalınlaşmasına etki eder. Kas kitlesini azaltır.

6 ÖĞRENME BİRİMİ

HAYVANLARDA SİNİR SİSTEMİ

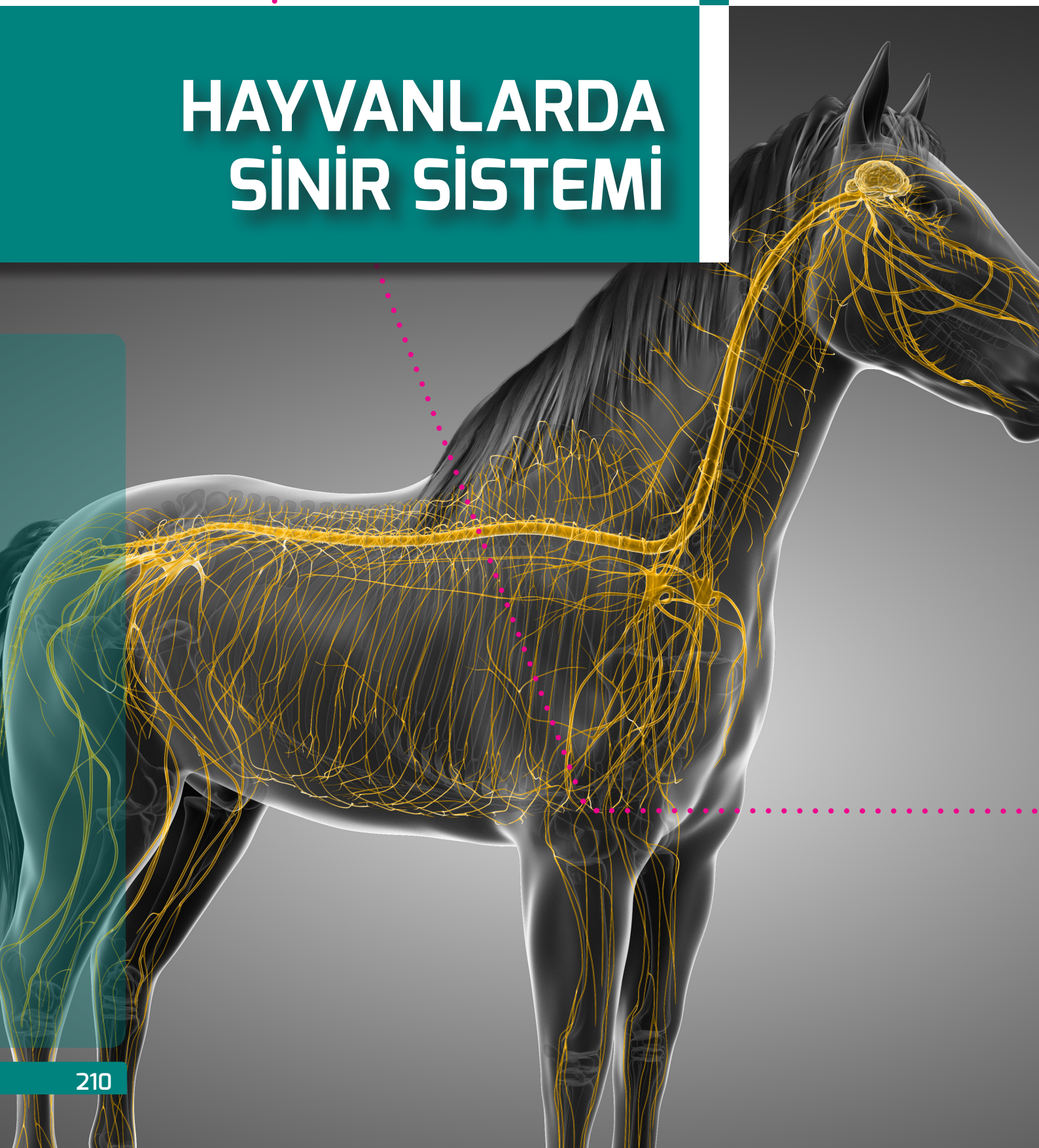

https://www.eba.gov.tr/c?q=U40694_84b9bb7e

KONULAR

Sinir Sistemi Organları

Refleks Kontrolü

Görme ve İşitme

TEMEL KAVRAMLAR

- Systemanervosum,
- Nöron, Sinaps
- Medullaspinalis
- Otonom Sinir Sistemi
- Somatik Sinir Sistemi
- Refleks ve Refleks Kontrolü
- Göz ve Görme
- Kulak ve İşitme
- Görme İşitme Kontrolü

Bu öğrenme biriminde;

- Sinir sisteminin görevlerini ve canlı için önemini,
- Nöronların yapısını,
- Sinapslar ve uyarıların iletimini,
- Sinir sistemini gruplandırarak merkezi sinir sistemini oluşturan organları ve görevlerini,
- Refleks ve refleks çeşitlerini,
- Çevresel sinir sistemi ve görevlerini,
- Somatik sinir sisteminin görevlerini,
- Otonom sinir sisteminin görevlerini,
- Gözün tabakalarında yer alan oluşumları,
- Görme ve hayvanlarda görme kontrolünü,
- Gözün yardımcı organlarını,
- Kulak bölümlerindeki oluşumları ve görevlerini,
- İşitme mekanizmasını ve işitme kontrolünü

öğreneceksiniz.

6. HAYVANLARDA SİNİR SİSTEMİ

Hazırlık Çalışmaları

- Sinir sistemini oluşturan organların yapısı hakkında araştırma yapınız.
- Sinir sisteminin kontrolünün nasıl yapıldığına dair çevrenizde bulunan Veteriner kliniklerinden, hayvan hastanelerinden bilgi toplayınız.
- Sinir sisteminin ana organı olan beynin çalışmasını ve yapısını araştırınız.
- Konu hakkında edindiğiniz bilgileri sınıfınızda paylaşınız.

6.1. SİNİR SİSTEMİ [SYSTEMA NERVOSUM (SİSTEMA NEVROZUM)] VE ORGANLARI

Sinir sistemi, canlı organizmanın içsel ve dışsal bütün uyarıları algılayabilen, yorumlayabilen ve cevap verebilen karmaşık bir sistemdir. Vücut içerisinde sinirsel ağ sayesinde sinyalleri farklı bölgelere iletimini sağlayan organların ve kasların aktivitelerini düzenleyen metabolizmanın birbiriyle uyum içerisinde çalışmasını sağlayan yani homeostaziyi sağlayan sistemdir.

Canlı vücudunda, sinir sistemi görev yapmadığında yaşamsal fonksiyonlar durur. Vücudun kasları işlevini göremez. Çünkü kasların harekete geçebilmesi için kendisini uyaran bir sinire ihtiyacı vardır (Görsel 6.1).

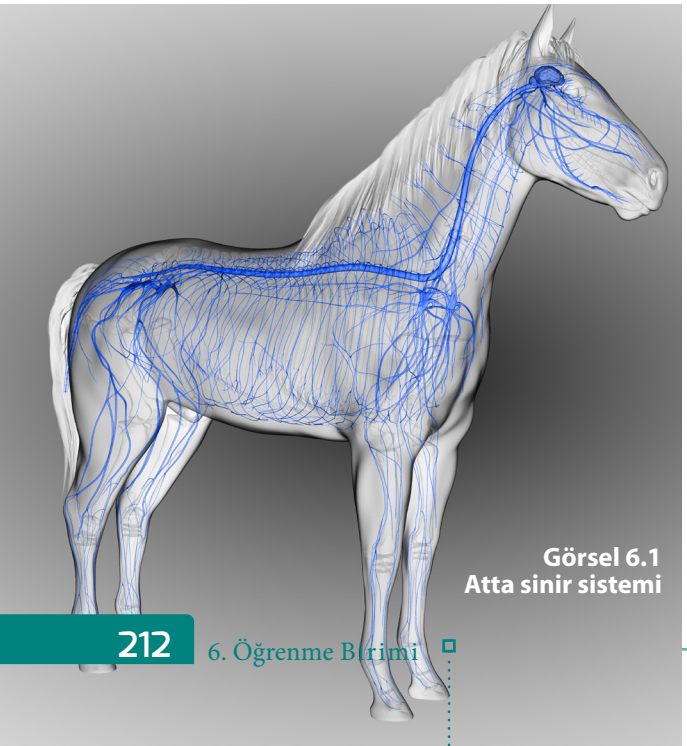

Görsel 6.1
Atta sinir sistemi

6.1.1. Sinir Sisteminin Görevleri

- Duyuları sinir hücresinde bulunan reseptörler sayesinde algılayan ileten ve cevap oluşturan sistemdir.
- Vücudu çevre şartlarına göre ayarlar.
- Bezleri uyararak hormon salınımını veya azaltımını sağlayarak vücudun iç dengesini oluşturur.
- Organların birbiriyle uyumlu bir şekilde çalışmasını sağlar.
- Hafıza ve öğrenme için gerekli deneyimleri özümser.
- İstemli ve istemsiz hareketlerin kontrolünü sağlar.

Sinir Sisteminin Özellikleri

Uyarılabilme: İç ve dış ortamda oluşan uyarıları, duyu sinirlerinin uçlarında bulunan reseptörler tarafından alınır.

İletebilme: Reseptörler tarafından alınan uyartılar, afferent sinirler ile beyin omuriliğe iletilir.

Duyuları algılama: Merkeze gelen bilgilere cevap oluşturulur.

Uyarıya cevap verme: Merkezden verilen cevaplar motor sinirlerle tepki verecek olan kas veya salgı bezine iletilir. Örneğin, köpekle karşılaşıldığı zaman kasları ve bezleri uyararak kaçma planını oluşturur.

6.1.2. Nöronların Yapısı, Sinapslar ve Uyarıların İletimi

Sinir sisteminde nöronlar ve glia hücreleri olmak üzere başlıca iki tür hücre bulunur. Sinir sisteminde bulunan özelleşmiş hücrelere nöron denir. Nöronlar ömür boyu aktif olan hücrelerdir. Boyut ve yapı bakımından farklı hücre tipleri vardır. Çekirdekli gövde ve gövdeden çıkan uzantılar olmak üzere iki kısımda incelenir. Kısa uzantılara dentrit, uzun uzantılara ise akson adı verilir. Enerji ihtiyaçları fazla olduğundan mitokondri ve golgi cisimciği sinir hücresinin içinde çok sayıda bulunur. Dentritte miyelin kılıf bulunmaz. Bazı akson uzantılarında miyelin kılıf bulunur. Sinir sisteminde nöronlardan çok daha fazla sayıda glia hücresi bulunur. Glia hücreleri nöronların gövdeleri veya aksonları arasında yerleşerek destek görevi görürler. Bu miyelin kılıf sayesinde dışarı ile bağlantıyı keserek uyarıların daha hızlı iletilmesini sağlarlar. Miyelin kılıfı oluşturan schwan hücreleri bulunur. Schwann hücreleri periferal sinirlerde aksonları saran hücrelerdir. Bu hücrelerin plazma zarları içeri çökerek aksonların etrafında kılıf şeklinde düzenli zar katlanmaları yaparak aksonu korurlar ve impulsun kolayca iletilmesini sağlarlar. Böyle sinirlere miyelinli sinirler denir. Aksonun sonunda bulunan çıkıntılara akson ucu denir. Uyarılar dentritten aksona doğru iletilir. Dentrit ve akson uçları birbirlerine çok yaklaşmış olsalar da aralarında bir boşluk vardır bu boşluğa sinaps boşluğu denir. (Görsel 6.2)

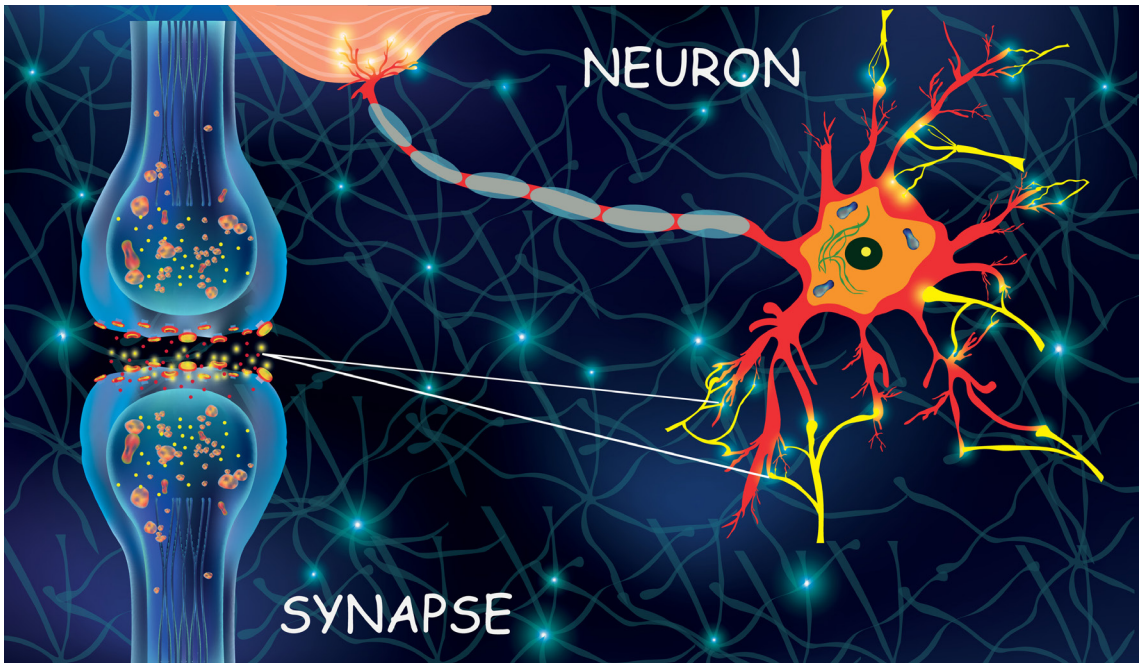

Görsel 6.2: Sinaps boşluğu ve nöron

Sinaps: iki sinir hücresinin bağlantı kurduğu bölümdür. Uyarıların iletilmesi veya kesilmesinin olduğu bölümdür. Klasik anlamda sinaps, sinir hücresinin ürettiği sinyali o hücreden diğerlerine taşıyan aksonun dallarından birinin uç kısmı ile alıcı hücrenin etrafındaki hücre zarının birbirleriyle yaklaşması sonucu meydana gelir.

Sinapslar, elektriksel sinapslar ve kimyasal sinapslar olmak üzere iki çeşittir. İmpulsların bir sinir hücresinden diğer bir sinir hücresine geçişi kimyasal madde ile olursa kimyasal sinaps, doğrudan akson potansiyeli ile (elektritiksel aktivite) olan sinapslara da elektriksel sinaps denir.

Kimyasal sinapslar: Omurgalıların sinir sistemindeki çoğu sinaps kimyasal tiptedir. Kimyasal sinapslarda sinaptik aralık adı verilen dar bir boşluk vardır. Bu boşluk, uyarıyı gönderen nöronun sinaptik ucunu alıcı hücreden ayırır. İmpuls uyarıyı gönderen nöronun akson ucuna ulaştığında, nörotransmitter moleküllerden oluşmuş kimyasal bir sinyale dönüşür (Görsel 6.3).

Bir nöronun başka bir nöron veya kasta etki oluşturmak için salgıladığı kimyasal maddelere nörotransmitter adı verilir. Elektriksel uyarıyı (impulsu) kimyasal sinyale dönüştüren, uyarıyı gönderen nörondan alıcı hücrede aksiyon potansiyeli (impuls) oluşturarak impulsu bir nörondan diğer bir hücreye aktarabilen kimyasal haberci moleküllerdir. Akson ucundaki sinaptik keseciklerin içerisinde bulunurlar.

Dopamin, histamin, serotonin, asetilkolin, adrenalin, nöradrenalin gibi maddeler, nörotransmitter olarak görev yapar.

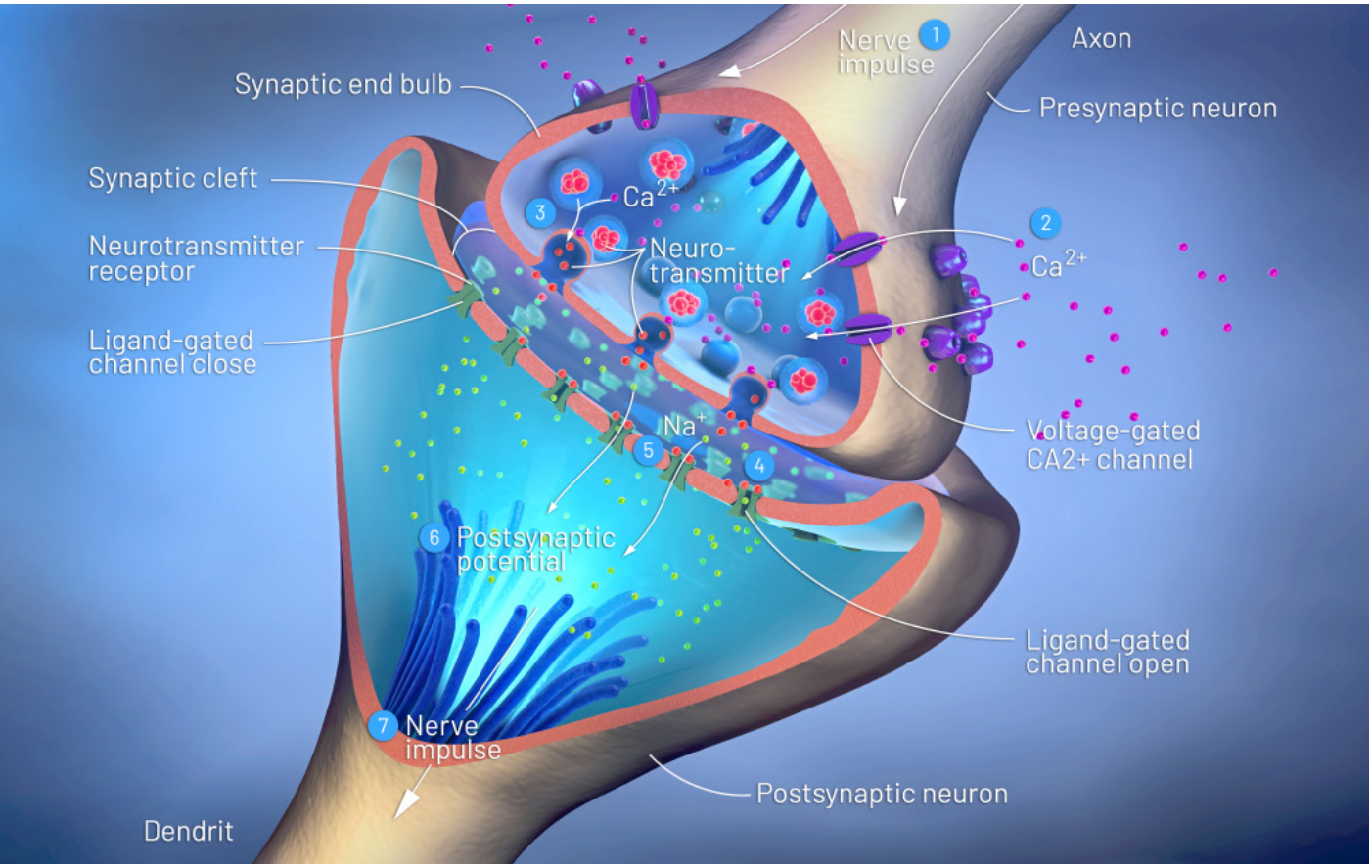

Görsel 6.3: Sinapstaki kimyasal değişimler

Sıra Sizde

Aşağıdaki görselde sinir hücresinin bölümlerini doldurunuz.

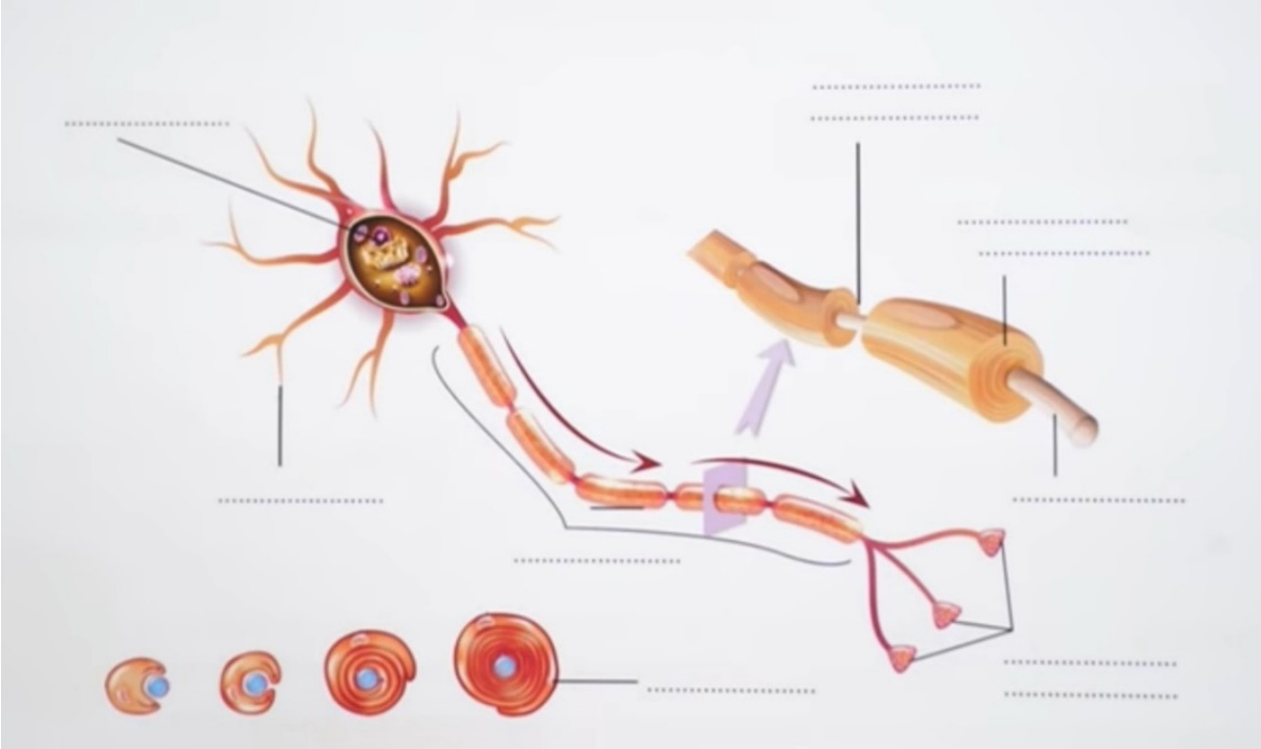

6.1.3. Sinir Sisteminin Gruplandırılması

Sinir sistemi iki bölümde incelenir (Görsel 6.4).

Merkezi sinir sistemi (MSS): Omurilik (medulla spinalis) ve beyinden oluşmaktadır.

Çevresel sinir sistemi (Periferik): Motor (somatik ve otonom) ve duyusal (medulla spinalisten çıkan ve vücuda dağılan) sinirlerden oluşur.

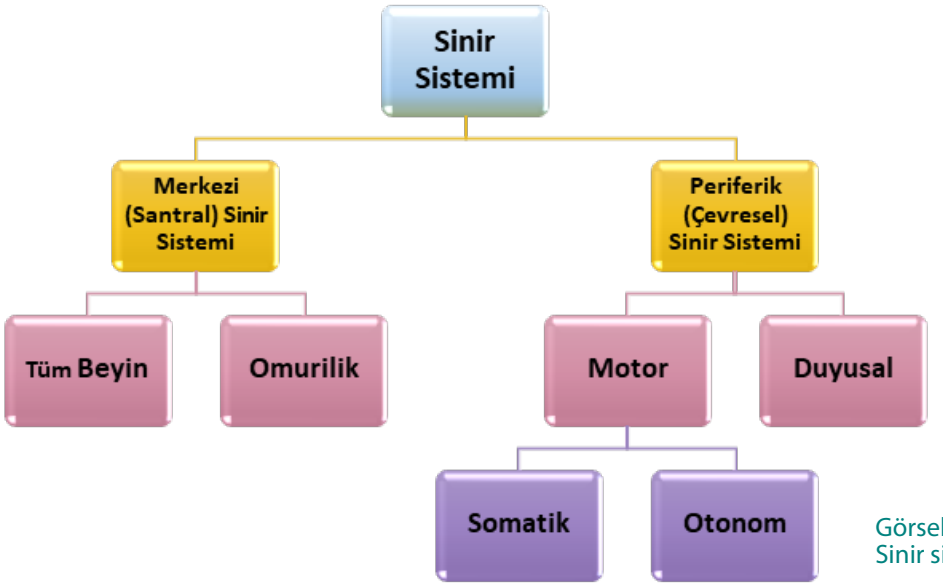

Görsel 6.4
Sinir sisteminin bölümleri

Görsel 6.5: Dura mater, aroknoid mater ve pia mater

- **Merkezi Sinir Sistemi**

Bu sistem, kafatası boşluğundaki (cavum cranii) beyin (encephalon) ile omurgadaki canalis vertebralis içindeki omurilikten (medulla spinalis) oluşur.

Beyin kafatası tarafından omurilik ise omurga tarafından korunur. Beyin, meninges adı verilen beyin zarları ile çevrelenmiştir. Meninges, dıştan içe doğru şu şekilde sıralanır (Görsel 6.5):

- Sert zar (**dura mater**)
- Örümceksi zar (**araknoid mater**)
- İnce zardır (**pia mater**)

→ Dura Mater (Sert Zar)

Kafatası kemiğine yapışık, kalın, dayanıklı iki katmanlı zardır. Beyni, kafatasına bağlar ve dıştan gelen darbelere karşı korur. Epidural anestezi bu boşluğa yapılır. Burada "BOS" (beyin omurilik sıvısı-liquor cerebrospinalis) yoktur. Dura materile arachnoidea arasındaki boşluğa ise cavum subdurale adı verilir. Burada da BOS bulunmaz.

→ Araknoid Mater (Örümceksi Zar)

Sert zarın altındadır. İnce bağ dokusu lifleriyle iki zarı birbirine bağlar. Araknoid mater ile piamater arasında yer alan subaraknoid aralıkta beyin omurilik sıvısı bulunur. Araknoid materin beyni saran bölümüne, araknoidea cranialis denir. Beynin gyruslarını örter. Medulla spinalisi saran bölümüne arachnoiadea mater spinalis denir.

➔ Piamater (İnce Zar)

En içteki piamater tüm beyin ve medulla spinalisi sarar. Çok ince bir tabakadır. Bu zarda bulunan kan damarları, beyin dokusunu besler ve solunum gibi olaylarda görevlidir.

Görsel 6.6: Köpekte sinir sistemi

• Omurilik (Medulla Spinalis)

Foramen magnumdan başlayarak canalis vertebralis içinde seyrederek sakral kemiklerin ortasına kadar seyreder. Beyaz ve gri cevherden oluşmuştur. Beyaz ve gri cevher denmesinin sebebi omurilikte bulunan sinir hücrelerinde miyelinli (miyelin, lipid yapıda olduğu için beyaz gözükür) olanlar beyaz gözükür o yüzden beyaz cevher denir. Miyelensizler ise gri gözükür

Omurilik, canalis vertabralisin içini tam olarak doldurmaz. Bu sayede omurların hareketlerinden etkilenmez. Görsel 6.7' de olduğu gibi medulla spinalisin her bir yanından sinirler çıkarak ilgili kaslara uzanır ve onların çalışmasında görev alır.

Görsel 6.7: Medulla spinalisten çıkan sinirler

• Beyin (Cerebrum)

Beyin, tüm beynin en büyük ve en karmaşık parçasıdır. Üzeri girintili çıkıntılıdır. Önden arkaya doğru uzunlamasına derin bir yarıkla sağ ve sol iki yarımküreye (hemisfer) ayrılır. Bu iki yarım kürenin arasındaki yarığa, fissura longitidunalis denir. Her iki hemisfer tabanda corpus callosum ile birbirine bağlanır. Cerebrumun sağ yarım küresi vücudun sol, sol yarım küresi de vücudun sağ tarafını yönetir. Örneğin; sağ ayak sol yarım küre, sol ayak sağ yarım küre tarafından kontrol edilir (Görsel 6.9).

Beynin başlıca dört lobu vardır. Bunlar lobus frontalis, lobus occipitalis, lobus parietalis, lobus temporalisdir (Görsel 6.9).

Beyin, embriyolojik bakımdan ele alındığında üç önemli bölüme ayrılarak incelenir (Görsel 6.9):

- Ön beyin (prosencephalon)
- Orta beyin (mesencephalon)
- Arka beyin (rhombencephalon)

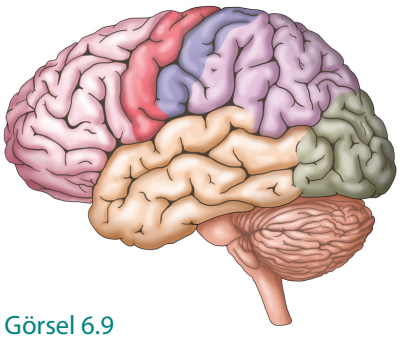

Görsel 6.9
Beynin lobları

Görsel 6.8
Beyinde sağ ve sol hemisferler

İleriki dönemlerde prosencephalon'dan beyin yarım küreleri (telencephalon) ile diencephalon (arabeyin) adı verilen önemli kısımlar meydana gelir. Rhombencephalon; medulla oblongata, pons ve cerebellumdan oluşur.

→ Beyin sapı

Tüm beyin sapı, anatomik olarak omuriliği beyne bağlayan bir köprü gibidir. Tüm beyin ile omurilik arasındaki bilgi taşıyan sinir liflerinin geçtiği bölgedir. Temel hayati öneme sahip fonksiyonların kontrolünü sağlayan yerdir. Temel solunum ritimleri gibi solunum fonksiyonları, yutma ve kusma gibi sindirim olayları, kan basıncı refleksleri ve kalp hızı refleksleri gibi dolaşım sistemi kontrolü ayrıca metabolizma uyku ve uyanıklık gibi hayati öneme sahip olan birçok önemli etkinlik beyin sapı tarafından kontrol edilir. Organizmanın içinden gelen duyuların büyük bir kısmı da burada algılanır. Beyin sapı tarafından kontrol edilen bütün işler istem dışı gerçekleşir.

Beyin kökü hareket sistemimizin önemli bir parçası olan beyin, beyincik ile omuriliği birbirine bağlayan çok önemli yollar içerir. Böylece beyin kökü ayakta durma ve vücudun vaziyet alması gibi reflekslerin merkezi olarak da görev yapar

→ Pons (Metencephalon)

Medulla oblongata'nın önünde enlemesine yer alan kabarık bir yapıdır. Pons yanlara doğru hem biraz daralır hem de biraz kıvrılarak cerebelluma giden kısmı oluşturur.

→ Beyincik (Cerebellum)

Cerebellum rhombencephalonun en büyük parçasıdır. Medulla oblongata ve ponsun üzerinde yer alır. Beyinciğin üst yüzü derin yarıklar aracılığıyla önden arkaya doğu 8 parçaya ayrılır. Beyincik önemli görevlere sahiptir. Kas grubunu doğrudan idare edemez fakat gerek beyin kabuğu gerekse medulla spinalisten gelen uyarımları kontrol eder ve düzenler. Bedenin dengesini sağlama işini yürütür (Görsel 6.10).

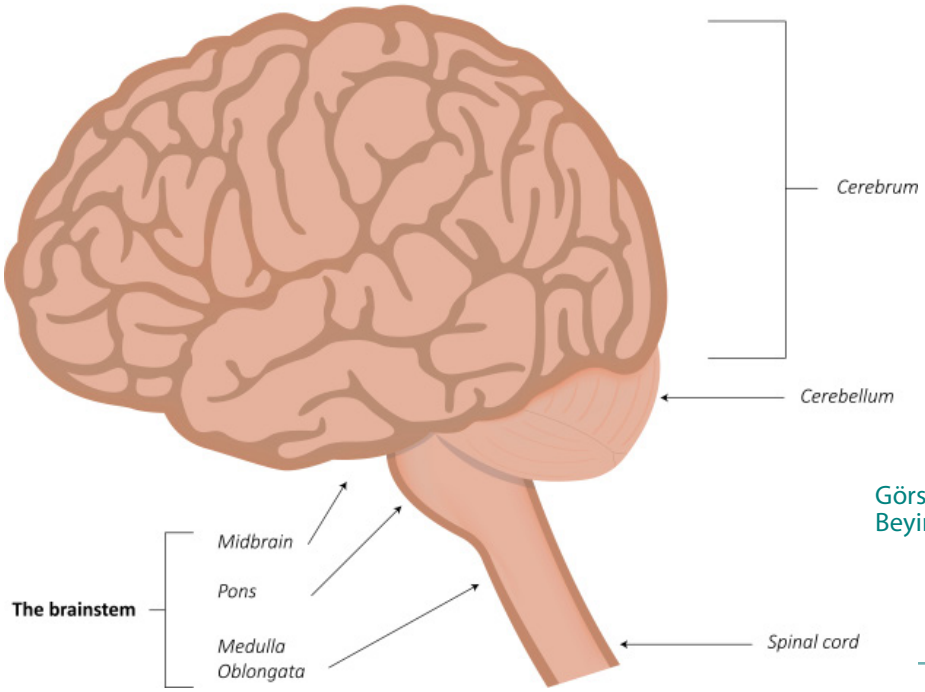

Görsel 6.10
Beyin ve beyin sapı

Süre: 12 Ders Saati

UYGULAMA 6.1
MAKET ÜZERİNDE YA DA KADAVRAYA AİT SİNİR SİSTEMİ ORGANLARINI İNCELEMEK

http://kitap.eba.gov.tr/KodSor.php?KOD=23283

Amaç

- Bu uygulamada öğrenciye; iş sağlığı ve güvenliği tedbirlerini alarak maket veya kadavra üzerinde sinir sistemine ilişkin kontroller yapmaya yönelik bilgi ve becerilerin kazandırılması amaçlanmaktadır.

Hazırlık Çalışmaları

- Kişisel hijyen kurallarına dikkat etmek için eldiven, maske, iş elbisesi ve çizme giyilir.
- Mezbaha ziyareti planlanarak kesilmiş hayvan üzerinde beyin ve omuriliğin laboratuvara getirerek anatomik yapıları incelenir. Aynı işlem maket hayvan üzerinde de yapılır.
- Ders öğretmeninizin nezaretinde beyin ve omuriliğin yapısı eldiven kullanılarak (kesinlikle çıplak elle temas edilmemelidir) kontrol edilir. İncelenen organların anatomik kısımları Türkçe ve Latince olarak söylenir.
- Organların anatomik yapıları organ üzerinde gösterilir.

Kullanılacak Araç Gereç ve Malzeme

- Kişisel hijyen kuralları için eldiven, maske, gözlük, iş elbisesi ve çizme.
- Anatomik hayvan modelleri.
- Kesilmiş hayvanın beyin ve omuriliği, kadavra, karkas.
- Dezenfektanlar.
- Makas, pens, bistüri (neşter).

İşlem Basamakları

Ders öğretmeninizden yardım alarak bunları yapınız.

1. Kişisel hijyen kurallarına uyarak maket üzerinde ya da kesilmiş hayvana ait beyin ve omuriliği
2. inceleyiniz.
3. Beynin ve omuriliğin yapısını kontrol ediniz.
4. Beynin hemisferlerini inceleyiniz.
5. Sinir sistemini gruplandırılarak merkezi sinir sistemini oluşturan organları ve görevlerini açıklayınız.
6. Farklı hayvan türlerinde omuriliğin yapısını kontrol ediniz.

Uygulama Sayfası

Uygulama Değerlendirme

Öğrencinin Numarası / Adı ve Soyadı ..... /	DEĞERLENDİRME	Alanlar ve Puanları	Bilgi	Beceri	Temizlik Düzen	Süre Kullanımı	Toplam	Tarih
			30	50	10	10	100	.... /.... / 20 ....
Öğretmenin Adı ve Soyadı		Takdir Edilen Puan						Onay (İmza) .....

• Beyinden Çıkan Sinirler (Nn. Craniales)

Beyin sinirleri 12 çifttir. Kafatası tabanındaki deliklerden ya dışarı çıkarak innervasyon bölgelerine giderler ya da deliklerden girerek beynin ilgili bölümlerine bağlanırlar. N.trochlearis dışında tümü beynin ventralinden çıkar. Bazıları kafatasının tabanındaki deliklerden çıkar, bazıları ise aynı deliklerden girerek innervasyon (uyarım) bölgelerine giderler. Sırasıyla beyin sinirleri şunlardır:

- Koku Alma Siniri (Nervus olfactorius)
- Görme Siniri (Nervus opticus)
- Göz Oynatan (Nervus oculomotorius)
- Makara Sinir (Nervus trochlearis) Gözün hareket sinirlerindendir.
- Üçüz Sinir (Nervus trigeminus)
- Uzaklaştırıcı Göz Siniri (Nervus abducens)
- Yüz Siniri (Nervus facialis)
- N.vestibulocochlearis (sensibl) Kulak, duyma ve denge siniri
- Dil Yutak Siniri (Nervus glossopharyngeus)
- Nervus vagus (motor-sensibl)
- Ek Sinir (Nervus accessorius) (motor sinir)
- Dilaltı Siniri (Nervus hypoglossus) Dil hareketlerini yaptırır

Beyinden çıkan bu sinirlerin farklı sebeplere bağlı tahrip olması vücutta olumsuz sonuçlar doğurur. Uyarı yaptıkları bölgelerde olumsuz sonuçlar ortaya çıkar. Örnek olarak 2. sinirimiz olan nervus opticusta bir hasar oluşması ile görme işlemi gerçekleştirilemez.

• Spinal Sinirler

Omuriliğinden ayrılan sinirlerdir. Baş tarafı ve arka tarafı olmak üzere iki ana bölümden oluşur. Genel olarak gittikleri bölgelerdeki kasları çalıştırırlar. Omurilikten sağlı sollu simetrik olarak orijin alan sinirlerdir. Her bölgedeki spinal sinir sayısı hayvan türlerine göre omur sayısıyla paralel olarak değişiklik göstermektedir. Spinal sinirler, omurganın ve köken aldıkları omurilik segmentinin bölümüne göre 5 kısım gösterirler.

→ Boyun Spinal Sinirleri

Omuriliğin boyun bölümünden köken alırlar. Tüm evcil memeli hayvanlarda servikal spinal sinir sayısı sekiz çifttir.

Plexus cervicalis, ilk dört yada beş boyun spinal sinirinin ventral dallarının birleşmesinden oluşan bir sinir ağıdır.

Plexus brachialis, ön ekstremite ile göğüs bölgesi deri ve kaslarına yayılır. Bu bölgede sinirsel işlevlerden sorumludur.

→ Sırt Spinal Sinirleri

Omuriliğin sırt bölümünden köken alırlar. Sayıları sırt omuru sayısıyla aynıdır. Sırt spinal sinirlerinin dorsal dalları ilgili bölgedeki deriden duyuyu alırlar ve kasları innerve ederler.

→ Bel Spinal Sinirleri

Omuriliğin bel bölümünden köken alırlar. Sayıları bel omuru sayısıyla paraleldir. Bel spinal sinirlerinin dorsal dalları ilgili bölgedeki deriden duyuyu alırlar ve kasları innerve ederler.

→ Sağrı Spinal Sinirleri

Omuriliğin sağrı bölümünden köken alırlar. Sayıları sacrumu oluşturan omur sayısıyla aynıdır. Sağrıspinal sinirlerinin dorsal dalları ilgili bölgedeki deriden duyuyu alırlar ve kasları innerve ederler. Plexus lumbosacralis, karın ve pelvis duvarı ile arka bacaklara giden sinirlerin köken aldığı sinir ağıdır. Bu ağdan çıkan siyatik sinir (nervus ischiadicus) vücuttaki en kalın sinirdir ve arka bacakların innervasyonundan sorumludur.

→ Kuyruk Spinal Sinirleri

Omuriliğin kuyruk bölümünden köken alırlar. Sayıları kuyruk omuru sayısından farklı olarak türler arasında değişmekle birlikte 4-8 arasındadır. Bu sinirler kuyruk kasları ile bölge derisini innerve ederler.

• Periferik Sinir Sistemi (Çevresel Sinir Sistemi)

Motor (Somatik ve otonom) ve duyusal (medulla spinalisten çıkan ve vücuda dağılan) sinirlerden oluşur. Periferdeki uyarıları merkezi sinir sisteminde dengelendirerek uyarıları ilgili organ ve kaslara iletir. Periferde reseptörler (alıcılar) tarafından alınan duyuları merkezi sinir sistemine iletilir. Afferent (alıcı) lifler de denir. Merkezi sinir sisteminden kaslara veya organlara giden lifler ise efferent lifler olarak adlandırılırlar. Bu liflerden çizgili kaslara gidenlere somatomotor, iç organlara gidenlere visceromotor, tükrük bezleri ile iç ve dış salgı bezlerine gidenlere sekretomotor lifler denir.

• Otonom Sinir Sistemi

Kendiliğinden yani istemsiz çalışan kalp kası, damarlar, akciğerler ve organların düz kasları ile salgı bezleri gibi istek dışında çalışan organları çalıştıran bölümdür. Genel olarak miyelinsiz sinir hücrelerinden oluşur.

→ Sempatik Sinirler

Duygularla aktive olan sistemdir. Korku, sevinç, stres gibi duygularla aktive olur. Örnek verecek olursak bir kedinin korkmasında göz bebekleri büyür, kalp atışı artar, akciğer alveolleri genişler, tükrük salgısı azalır ve kan basıncı artar. Bunların hepsi sempatik sinirler tarafından oluşturulur. Bu durumun eski halini alması parasempatik sinirler tarafından gerçekleştirilir. Göz bebekleri normale döner, kalp atışı yavaşlar, akciğer alveolleri küçülür yani sistem eskisine döner. Sempatik sinirler kalp atım sayısı, kan basıncı, bronşların genişlemesi, büzücü kasların kasılı kalması, zorlanma veya tehlike anında aktif hale geçerken homeostasisi sağlamaya katılır.

→ Parasempatik Sinirler

İki ana bölümü vardır: Birinci bölümün çıkış merkezi beyinde bulunur. Bunlara kranial bölüm denir. İkinci bölümün çıkış merkezi medulla spinalisin sacral parçasında bulunur. Buna da sakral bölüm denir. Bu çıkış merkezlerinin bulunduğu yerden dolayı parasempatik sisteme kraniosakral sistem adı da verilir.

Parasempatik sinirler uyarılınca irisin yuvarlak kaslarının uyarmasına neden olarak pupillayı daraltır. Retina üzerine fazla ışık gelmesine engel olur. Lens cristallinanın uyum sağlamasında önemli rol oynar. Tükürük gözyaşı, burun, mide ve bağırsak bezleri parasempatik sinirler tarafından kuvvetli uyarılır ve bol miktarda salgılanmaya neden olur. Mide, bağırsak, parasempatik sinirler uyarılınca mide bağırsak sisteminin etkinliği artar. Hareketler çoğalarak sindirim kanalı içindeki içerik kitlesi ileriye doğru hızla yol alır. Parasempatik sinir uyarılırsa kalp hareketlerinin yavaşladığı metabolizmanın düştüğü görülür.

• Somatik Sinir Sistemi

İstemli çalışan sinir sistemidir. Somatik sinirlerin hücre gövdeleri beyin ve omurilikte bulunur. Aksonlar ise doğrudan iskelet kaslarına gider. Beynin kontrolünde olan hareket ve davranışlar somatik sinir sistemi ile sağlanır. Miyelinli sinir hücrelerinden oluşur.

Somatik sinirlerin hücre gövdeleri merkezi sinir sisteminde bulunur. Somatik sinirlerde inhibisyon sadece merkezde bir nöronun diğer bir nöronu inhibe etmesi ile olur. Somatik sinir yaralanır veya kesilirse bu sinirle idare edilen iskelet kası dejenere olur. Somatik sinirlerin çapları büyük ve impuls hızları fazladır.

6.2. REFLEKS VE KONTROLÜ

Canlının dış dünyadan aldığı bazı uyarılara istemsiz olarak kas ve bez yolu ile verdiği ani tepkilere refleks denir. Genel olarak kendini koruma amaçlıdır. Refleks olayının oluşabilmesi için bir götürücü nöron, bir refleks merkezi, bir getirici nöron, bir de iş yapan organ (kas ve salgı bezi) olması gerekir. Bu birimler dizisine refleks yayı (arkı) denir. Reflekslerin azalması, kaybolması ve artması sinir sisteminin düzenli çalışmasını engeller, sinir sisteminin düzenli çalışabilmesi için reflekslerin normal olması gerekir.

Kas grubunun veya bir salgı bezinin yangı, dejenerasyon vs. gibi bozukluğa uğraması, refleks yolundaki bölümlerden birinin devreden çıkması, koma, kollaps, genel anestezi gibi durumlarda refleksler kısmen veya tamamen kaybolur veya zayıflar.

Serebrum ve hipotalamustaki uyarı merkezlerinin zarar görmesi, beyin ile spinal ganglionların arasındaki bağlantının zayıflaması, refleks yolundaki bölümlerden birisinin irrite edilmesi sonucu refleksler artar.

Hayvanlarda klinik olarak kornea, pupilla, patella, pedal, anal, deri, kulak ve emme refleksleri kontrol edilir. Bu kontrol bize canlının sağlığı hakkında önemli bilgiler verir

Kornea refleksi: Parmak ile kornea üzerine bastırıldığında yada bir cisim yaklaştırıldığında canlının göz kapağı kapanır. Genel anestezi durumlarında kornea refleksi kaybolur. Kornea refleksinin kaybolması aynı zamanda refleks yolu felçlerinde de görülür.

Pupilla Refleksinin Kontrolü: Pupillanın ışık kaynağı karşısında daralması, karanlıkta genişlemesi olaylarına pupilla refleksi denir. Normal durumlarda kontrol için hayvanın iki gözü elle kapatılıp 30-60 saniye bekletildikten sonra açılır. Nervus opticusun felcinde, epileptoid nöbetler sırasında, irisin lens veya korneaya yapışması olaylarında pupilla refleksi kaybolur (Görsel 6.11).

Patella refleksi: Yatmış ve dört ayağını uzatmış pozisyonda bulunan hayvanlara uygulanan bir yöntemdir. Yatmış durumdaki bir hayvanın patella ligamenti üzerine bir perküsyon çekiciyle vurularak yapılır. Patella refleksinin normal olduğu durumlarda ayağın gerginleşmesi ve reaksiyon göstermesi dikkati çeker (Görsel 6.12).

Görsel 6.11
Işık kaynağı yaklaştırılınca pupillanın daralması

Görsel 6.12
Perküsyon çekici

Sıra Sizde

- Çevrenizdeki hayvanlarda bu reflekslerin kontrolünü yaparken fotoğraf veya video çekimi yapınız.
- Elde ettiğiniz görüntüleri ders öğretmeninize gösterdikten sonra sınıfta arkadaşlarınızla paylaşınız.

Pedal refleks: At ve sığırlarda; Corium coronarium bölgesine iğne veya sivri bir cisim batırılmasıyla, kedi ve köpeklerde parmak arası derisinin elle çimdiklenmesiyle hayvanın ayağını aniden geri çekmesi eylemine pedal refleks denir.

Anal refleks: Perianal bölgeye dokunulur, beklenen yanıt anal sfinkterin kontraksiyonu ve kuyruğun fleksiyonudur**.**

Deri refleksinin kontrolü: Hayvanın vücudunun bir bölümüne elle dokunulduğunda dokunulan bölgedeki yüzlek kasların titrediği görülür, hayvanın boynunun sağına veya soluna dokunulduğunda, başını dokunulan yöne çevirmesi deri refleksinin normal olduğunun göstergesidir. Hastalık yönünden ağır olan hayvanlar bu refleksi kısmen veya tamamen yapamazlar.

Kulak refleksi: Seslenilen hayvanın sesin geldiği tarafa doğru kulaklarını dikmesi ve vücut olarak da o tarafa doğru dönmesidir. Duymanın ve kulak refleksinin normal olduğu kabul edilir. Buna en iyi örnek köpeklerdir. Köpekler sesin geldiği yöne doğru kulaklarını dikerler.

Kuyruk refleksi: Hayvanın kuyruğunu tutup hareket ettirilmek istendiğinde, hayvanın kuyruğunu kurtarmaya çalışması, kuyruğunu bıraktığımızda tekrar eski normal duruma dönmesi kuyruk refleksinin normal olduğunu gösterir.

Emme refleksi: Süt emen hayvanların ağızlarına parmak sokulduğunda emme refleksi normalse hayvan ağza sokulan parmağı emer. Özellikle yeni doğan hayvanlarda bu refleksin olmaması hayvanın hastalık yönünden değerlendirilmesi açısından önemlidir.

UYGULAMA 6.2: FARKLI TÜR HAYVANLARA UYARIMLAR VEREREK ÇEŞİTLİ REFLEKSLERE AİT KONTROLLERİ YAPMAK

Süre: 12 Ders Saati

http://kitap.eba.gov.tr/KodSor.php?KOD=23284

Amaç

- Farklı tür hayvanlara uyarımlar vererek çeşitli reflekslerin kontrolünü yapmak.

Hazırlık Çalışmaları

→ Kişisel hijyen kurallarına dikkat etmek için eldiven, maske, iş elbisesi ve çizme giyilir.
→ Emme refleksinin kontrolü için yeni doğmuş yavru bir hayvan tercih edilir.
→ Diğer refleksler için her türden ve yaştan canlı hayvan tercih edilebilir.

Kullanılacak Araç Gereç ve Malzeme

⊞ Çeşitli türdeki canlı hayvanlar, Perküsyon çekici, iğne veya sivri bir cisim.
⊞ Zapturapt araç gereçleri.

İşlem Basamakları

Ders öğretmeninizden yardım alarak bunları yapınız.

1. Hayvan sahibine hayvanda kas titremesi, yürüyüş bozukluğu gibi belirtilerin olup olmadığını sorunuz. Hayvanın dinlenmiş ve sakin olmasını sağlayınız. Dinlenmeden yapılacak kontrollerin yanıltıcı sonuçlar vereceğini unutmayınız.
2. Ders öğretmeninizin hayvanı ayakta uysal hale getirmesine yardımcı olunuz.
3. Hayvan iyi tutulduktan sonra ders öğretmeniniz nezaretinde hayvana yaklaşınız.
4. Kornea refleksini kontrol etmek için parmak ile kornea üzerine bastırıldığında ya da bir cisim yaklaştırıldığında canlının göz hareketlerini kontrol ediniz.
5. Pupillanın refleksini öğrenmek için 30 saniye göz kapalı tutulur ışık kaynağı göze yaklaştırılır. Pupillada gördüğünüz değişimleri not alarak sınıfınızda paylaşınız.
6. Patella refleksini kontol etmek için hayvan yan yatırılır. Küçük hayvanlar kucakta tutulur. Perküsyon çekici ile patella ligamenti üzerine hafifçe vurularak patella refleks kontrolü yapılır. Patella refleksinin normal olduğu durumlarda ayağın gerginleşmesi ve reaksiyon göstermesini gözlemleyiniz.
7. At ve sığırlarda corium coronarium bölgesine iğne veya sivri bir cisim batırılmasıyla, kedi ve köpeklerde parmak arası derisinin elle çimdiklenmesiyle hayvanın ayağını aniden geri çekmesi eylemi olan pedal refleks kontrol edilir.
8. Emme refleksi kontrol edebilmek için süt emen yavru hayvan olması gerekir. Yavru hayvanın ağzına parmak sokulduğunda emme refleksi kontrol edilir. Emme refleksi normalse hayvan ağza sokulan parmağı emer.

Uygulama Sayfası

Uygulama Değerlendirme

Öğrencinin Numarası / Adı ve Soyadı	DEĞERLENDİRME	Alanlar ve Puanları	Bilgi	Beceri	Temizlik Düzen	Süre Kullanımı	Toplam	Tarih
..... /			30	50	10	10	100	.... /.... / 20 ....
Öğretmenin Adı ve Soyadı		Takdir Edilen Puan						Onay (İmza)
.....								.....

6.3. GÖRME VE İŞİTME

6.3.1. Görme Duyu Organı Göz

Kafatasının göz çukurluğu (orbita) içine yerleşmiş göz küresi (bulbus oculi) ve göz küresine yardımcı olan Nervus optikus, göz kapakları, konjunktiva ve gözyaşı bezleri gibi yapıları içine alan bir organdır. Görme olayını gerçekleştirmek için özelleşmiş bir yapıya sahiptir (Görsel 6.13).

Görsel 6.13: Göz küresi (bulbus oculi)

Göz, görme işlevinde direk olarak görev alan kısımları ve bunları koruyan koruyucu yapılardan oluşur. Koruyucu yapılar; kaşlar, göz kapakları, gözyaşı bezleri, kirpikler ile göz yuvarlağını göz çukuruna bağlayan ve gözün hareketini sağlayan kaslardır. Göz kapakları, gözyaşı bezinin ürettiği sıvıyı kırpma hareketi ile gözün saydam tabakasına yayarak bu tabakayı sürekli olarak ıslak tutar ve kurumasını engeller. Ayrıca göz kapakları kapanarak da gözü dış çevrelerden korur. Kornea refleksi buna bir örnektir.

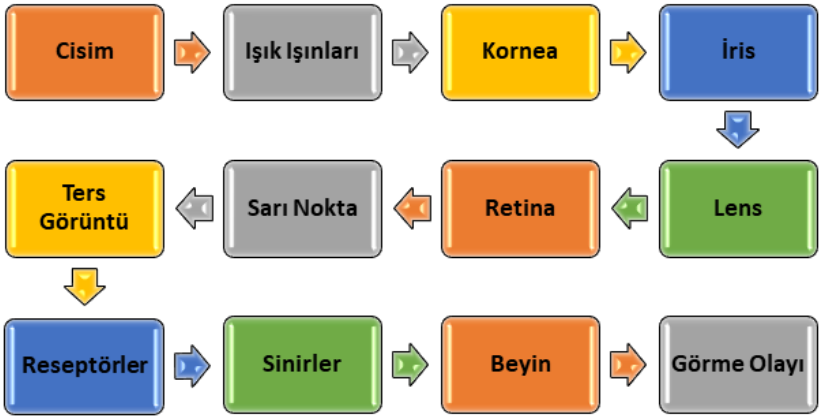

Görsel 6.14
Görme olayının fizyolojisi

Gözün görme olayına direk olarak katılan kısımları ise, mercek (lens) ışığa duyarlı reseptörler, reseptörlerin aldığı uyarımları beyine taşıyan sinirden oluşur.

Göz yuvarlağı dıştan içe doğru üç tabakadan oluşur:

- Sert tabaka
- Damarlı tabaka
- Ağ tabaka

6.3.2. Görme

Çevremizdeki cisimlerden gelen ışınlar, önce korneaya geçer ve ön kamara, pupilla, arka kamara, lens ve humor vitreusu geçerek retinaya gelir. Görme olayının gelişmesi için ışık miktarının ayarlanmasını iris sağlar. İris, corneanın arkasında dairesel bir oluşum şeklinde ve ortasında pupilla denilen delik bulunur. Lens, göze gelen ışınları birbirine yaklaştırarak kırar. Cismin tam ve gerçek görüntüsünü retina üzerine düşürür. Retina tabakasının sarı noktası üzerine ters olarak düşen görüntü, görme siniri aracılığı ile beynin görme alanına iletir ancak bu görüntüyü yorumlayarak görüntüyü algılayan beyindir. Beyinde görüntü düzeltilir ve cisimler düzgün olarak görünür. Böylece görme olayı gerçekleşir (Görsel 6.14).

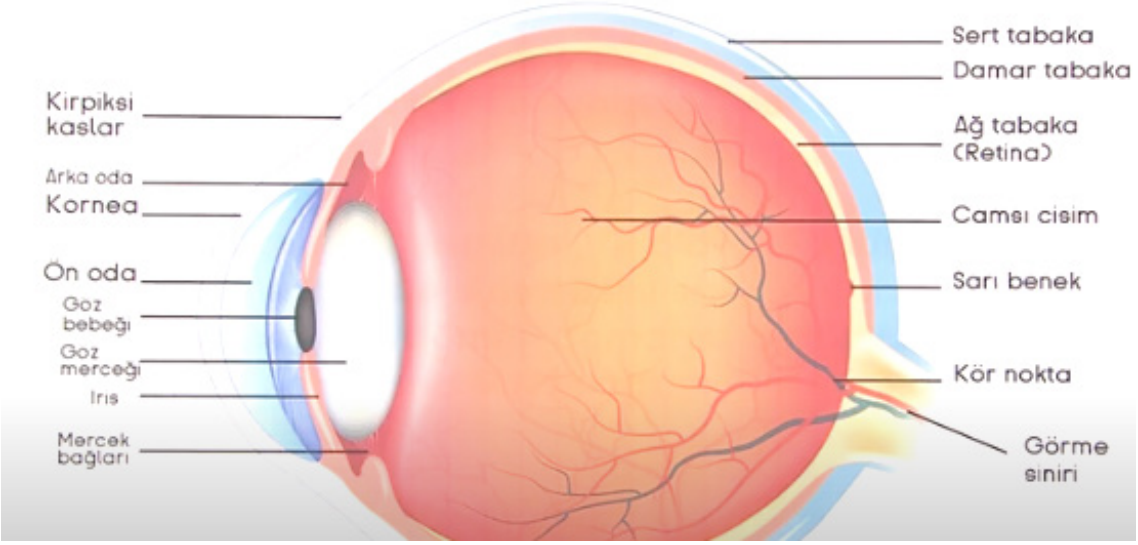

Görsel 6.15
Gözün yapısı

Sert tabaka: Gözün arka tarafında gözün beyaz olan kısmıdır. Aynı zamanda ışığın her taraftan göze girmesine engel olur. Ön tarafa doğru geldiğinde ise saydamlaşarak bir kubbemsi yapı oluşturur. Bu kubbemsi yapıya kornea adı verilir. Kornea sert tabakanın içerisinde bulunan bir yapıdır. Kornea ışığın kırılmasını sağlar (Görsel 6.15).

Damar tabaka: Ağ tabaka ile sert tabaka arasını doldurur. Gözü besleyen kan damarlarını bulundurur. Damar tabakanın iç yüzeyinde siyah renkli melanin renk maddelerini içeren hücreler vardır. Damar tabaka korneanın önünde kalınlaşarak iris denilen renkli kısmı ve merceği tutan askıları meydana getirir. Göze rengini veren maddeler iriste bulunur. İrisin ortasında ışığın göz içine girmesini sağlayan ve göz bebeği adını alan küçük bir delik yer alır. Göz bebeği ışığın miktarına göre büyüyüp küçülebilir. İrisin hemen arkasında göz merceği yer alır. Göz merceği göz bebeğinden giren ışınları kırarak ağ tabakaya düşürür. Saydam tabaka ile iris arasında kalan boşluğa ön oda, iris ile göz merceği arasında kalan boşluğa ise arka oda denir. Bu iki oda özel bir sıvı ile doludur(-Görsel 6.15).

Ağ tabaka (retina): Camsız sıvı denilen göze desteklik veren aynı zamanda basınç oluşturup gözün şeklinni korumasını sağlayan sıvı bölümdür. İçerisinnde damar bulunur. Işığa duyarlı reseptör hücreler bu tabakada bulunur. Bu hücreler çomak veya koni şeklindedir. Çomak hücreleri cisimlerin şeklini, siyah beyaz olduğunu; koni hücreleri ise renkli görmemizi sağlar. Arka tarafında sarı benek denilen görmeyi sağlayan kornea ve çubuk reseptörlerin olduğu bölgeye sahiptir. Sarıbenek denilen yere görüntü düşer. Reseptörlerde oluşan impuls kör noktadan görme sinirine geçerek beyne iletilir (Görsel 6.16).

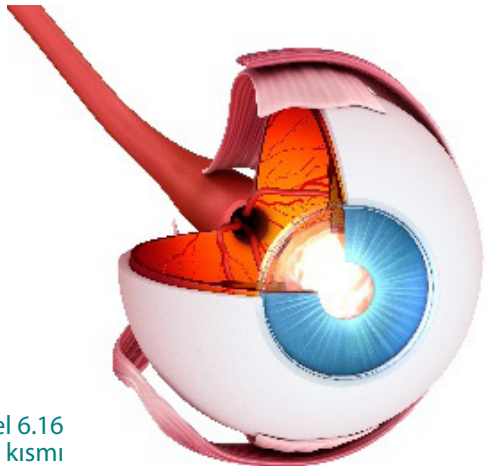

Görsel 6.16
Gözün retina kısmı

http://kitap.eba.gov.tr/KodSor.php?KOD=23288

Süre: 12 Ders Saati

Uygulama Sayfası

UYGULAMA 6.3
FARKLI TÜR HAYVANLARDA GÖRME VE İŞİTME KONTROLÜ YAPMAK

Amaç

- Farklı türdeki hayvanlar üzerinde görme ve işitme kontrolü yapmak.

Hazırlık Çalışmaları

→ Kişisel hijyen kurallarına dikkat etmek için eldiven, maske, iş elbisesi ve çizme giyilir.

→ Görme kontrolü; hayvanın hareket eden cisimleri izlemesi, engellerden sakınması ve alışık olmadığı çevredeki davranışların izlenmesi ile yapılır. Görerek dokunma refleksinin muayenesi de önemli bulgular sağlar.

Kullanılacak Araç Gereç ve Malzeme

- Kişisel hijyen kuralları için eldiven, maske, gözlük, iş elbisesi ve çizme.
- Kedi veya köpek laboratuvar ortamına getirilir.
- Pamuk, ip, aydınlık ortam veya karanlık ortamda ışık kaynağı.
- Ağızlık, tasma, zincir vs.

İşlem Basamakları

Ders öğretmeninizden yardım alarak bunları yapınız.

1. Hayvan sahibine hayvanda körlük, sağa sola çarpma gibi belirtilerin olup olmadığını sorunuz. Farklı bir ortama geldiği için stresten çıkması beklenir ve hayvan serbest bırakılır. (15-20 dakika)
2. Ders öğretmeninizin hayvanı uysal hale getirmesine yardımcı olunuz. Hayvan iyi tutulduktan sonra ders öğretmeniniz nezaretinde hayvana yaklaşınız.
3. Hayvanın gözüne doğru hava akımı oluşturmadan elinizi sallayarak gözler, göz kapakları, pupilla refleksleri muayene edilir. Hayvanın verdiği tepkiyi kontrol ediniz.
4. Engel testi uygulayınız. Hayvanı farklı bir ortamda yürüterek engellerden kaçınma yeteneğini değerlendiriniz. Görme kusuru kontrol yapmak için kedi ve köpeğin yaklaşık 1 metre ilerisine ip gerilir. Gerili ipe doğru hareket ettirilir. Göremeyen hayvan ipe takılacaktır.

5. Kornea refleksini kontrol etmek için parmak ile kornea üzerine bastırıldığında ya da bir cisim yaklaştırıldığında canlının göz hareketlerini kontrol ediniz. Pupillanın refleksini öğrenmek için 30 saniye göz kapalı tutulur ışık kaynağı göze yaklaştırılır. Pupillada gördüğünüz değişimleri not alarak sınıfınızda paylaşınız.
6. Kişisel hijyen kurallarına uyarak kedi ve köpekte aydınlık ortamda gözde, göz kapaklarında patolojik bir durum var mı diye kontrol edilir.
7. Görmenin her iki gözde veya tek gözde olduğunu anlamak için gözler sırasıyla tek tek kapatılarak yürütülür.
8. Kedi - köpek masa veya varsa operasyon masası üzerine bırakılır. Elimizdeki pamuk hayvana gösterildikten sonra yukarıdan bırakılır. Hayvanın pamuğu izlemesi kontrol edilir. İzleyen hayvanın gördüğünü söyleyebiliriz.
9. Yapay ses oluşturarak hayvanın sese verdiği tepkiyi kontrol ediniz. Normal bir hayvan gürültüye cevap olarak kulaklarını hareket ettirir. Bu olmazsa hayvanın arkasında sizi görmeyecek ve fark etmeyecek bir durumda şiddetli bir ses çıkararak işitme kontrolü yapınız

Uygulama Değerlendirme

Öğrencinin Numarası / Adı ve Soyadı ..... /	DEĞERLENDİRME	Alanlar ve Puanları	Bilgi	Beceri	Temizlik Düzen	Süre Kullanımı	Toplam	Tarih
			30	50	10	10	100	.... /.... / 20 ....
Öğretmenin Adı ve Soyadı		Takdir Edilen Puan						Onay (İmza) .....

http://kitap.eba.gov.tr/KodSor.php?KOD=23290

Süre: 12 Ders Saati

Uygulama Sayfası

UYGULAMA 6.4
MAKET ÜZERİNDE YA DA KESİLMİŞ HAYVANA AİT GÖZ VE KULAĞIN ATAYOMİK YAPISISINI İNCELEME

Amaç

- Maket üzerinde ya da kesilmiş hayvana ait göz ve kulağın anatomik yapısını incelemek

Hazırlık Çalışmaları

→ Kişisel hijyen kurallarına dikkat etmek için eldiven, maske, iş elbisesi ve çizme giyilir.

→ Göz görme işinde görevli yapılarla bu yapıları koruyan yardımcı kısımlardan oluşur. Görmede görevli yapılar kornea, mercek, reseptörler ve sinir hücreleridir. Yardımcı yapılar ise göz kapakları, kirpikler, kaşlar, gözyaşı bezleri, göz yuvarlağının şeklini korumaya yardımcı olan sert tabaka, göz yuvarlağının hareketini sağlayan göz kaslarıdır. Gözler kafatası içindeki göz çukurunda bulunduğu için bazı dış etkilere karşı korunmuştur. Göz yuvarlağı dıştan içe doğru sert tabaka, damar tabaka ve ağ tabaka olmak üzere üç tabakadan oluşur. Sert tabaka, damar tabaka ve ağ tabaka

→ Kulak, işitme işlevini gören ve denge organını içinde bulunduran anatomik yapıdaki organdır. Kulak (auris) üç bölümde incelenir. Dış kulak (Auris externa), orta kulak (Auris media), iç kulak (Auris interna)

→ Anatomi modelleri temin yoluna gidilir.

→ Mezbahadan veya kasaptan kesilmiş hayvana ait göz ve kulak temin edilir.

Kullanılacak Araç Gereç ve Malzeme

- Kişisel hijyen kuralları için eldiven, maske, gözlük, iş elbisesi ve çizme.
- Bisturi, makas, pens, dezenfektanlar.
- Çeşitli hayvanlara ait göz, kulak veya kafanın tamamı.

İşlem Basamakları

Ders öğretmeninizden yardım alarak bunları yapınız.

1. Kişisel hijyen kurallarına dikkat etmek için eldiven, maske, iş elbisesi ve çizme giyiniz.

Süre: 12 Ders Saati

http://kitap.eba.gov.tr/KodSor.php?KOD=23290

Gözün İncelenmesi

2. Gözün çevresini temizleyiniz. Gözün enine kesitini alınız.
3. Önce sert tabakayı kesiniz. Sırasıyla damar tabaka ve ağ tabaka bölümlerini inceleyiniz.
4. Gözün iç kısmını açıp göz merceğini inceleyiniz.
5. Merceğin sertliği inceleyiniz.
6. İnceleme sonucunda gördüğünüz anatomik yapı hakkında not alarak arkadaşlarınızla paylaşınız.
7. Kulağın İncelenmesi
8. Kulağın dış anotomik yapısını (Auris extarna) inceleyiniz.
9. Orta kulak (Auris media) yapısını inceleyiniz.
10. İç kulak (Auris interna) yapısını inceleyiniz.
11. İnceleme sonucunda gördüğünüz anatomik yapı hakkında not alarak,arkadaşlarınızla paylaşınız.

Uygulama Değerlendirme

Uygulama Sayfası

Öğrencinin Numarası / Adı ve Soyadı ..... /	DEĞERLENDİRME	Alanlar ve Puanları	Bilgi	Beceri	Temizlik Düzen	Süre Kullanımı	Toplam	Tarih
			30	50	10	10	100	.... /.... / 20 ....
Öğretmenin Adı ve Soyadı		Takdir Edilen Puan						Onay (İmza) .....

6.3.3. İşitme Duyusu ve Denge Organı Kulak

Ses dalgaları, fiziksel ortamlarda titreşim olarak kendini gösterir ve havayla iletilir. Dış kulağın (auricula) topladığı ses dalgalarının kulağın çeşitli bölümlerinde değişikliğe uğradıktan sonra beyine gönderilip burada ses hâlinde algılanmasına işitme denir. Kulak, işitme işlevini gören ve denge organını içinde bulunduran anatomik yapıdaki organdır. Kulak (auris) üç bölümde incelenir (Görsel 6.17):

- Dış kulak (auris externa)
- Orta kulak (auris media)
- İç kulak (auris interna)

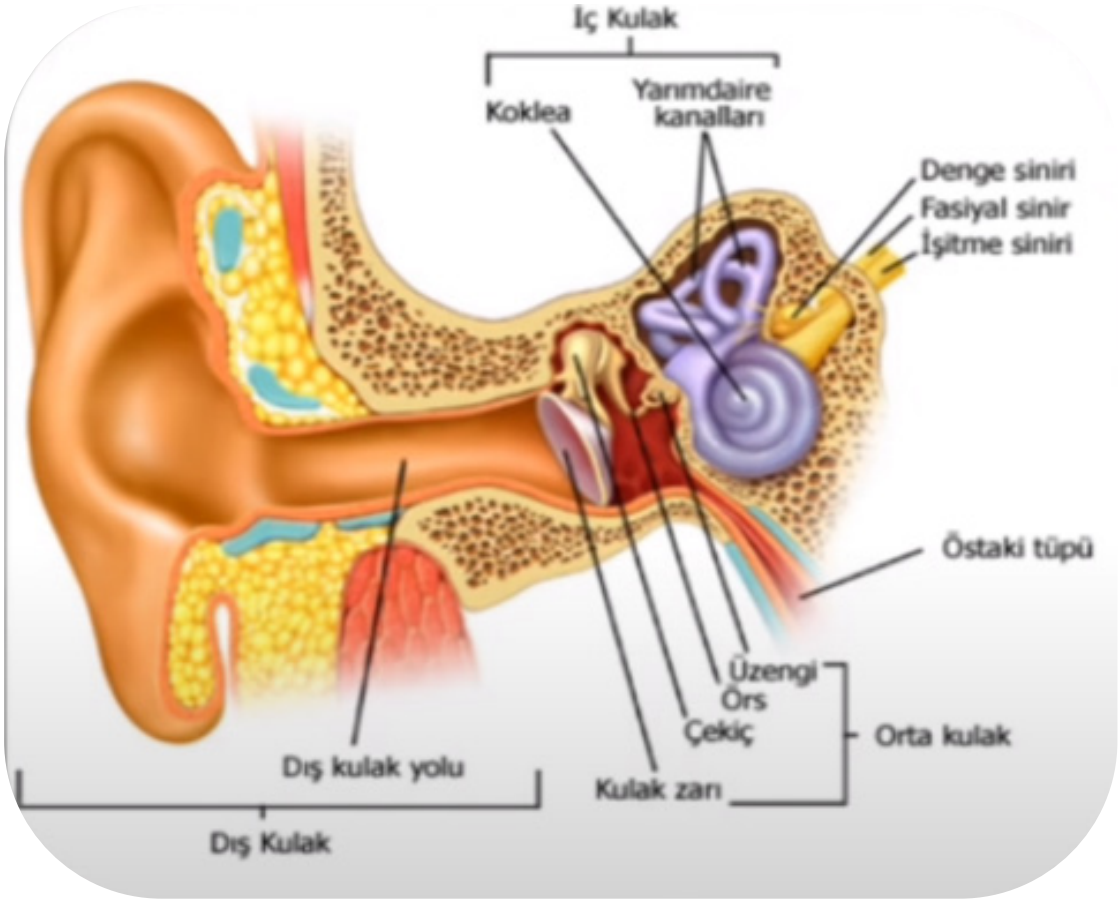

Görsel 6.17
Kulağın yapısı

→ Dış Kulak (Auris Externa)

Kulak kepçesi (auricula) ve dış kulak yolundan (meatus acusticus externus) oluşur. Kulak kepçesinin görevi ses dalgalarını toplamak ve dış kulak yoluna iletmektir. Her ne sebeple olursa olsun kulağı kesilen canlılar duyma konusunda sıkıntı yaşarlar. Kulak yolu, dış kulak yapısında bulunup ses dalgalarının iletilmesini sağlar. Salgı bezleri ile kulak zarının esnek bir yapıda olmasını sağlamak da görevleri arasındadır.

Kulak zarı, dış kulak ile orta kulak arasında bulunan bir zardır. Kulak yolundan gelen ses dalgasını kuvvetlendirip orta kulağa iletir. Ayrıca kulağa zarar verebilecek maddelerin özellikle tozların orta kulağa geçmesini engeller.

→ Orta Kulak (Auris Media)

Orta kulak, çekiç (malleus), malleusa yapışık olan örs (incus), ve incusa yapışık üzengi (stapes) kemikleri ve östaki borusundan oluşur. Çekiç, örs, üzengi kemiklerine kemik köprüsü de denir. Bunun denmesinin sebebi güçlenmiş ses dalgasını bir köprü gibi sırasıyla çekiç örse, örs üzengiye iletir, üzengi ise bu ses dalgasını iç kulağa iletir. Orta kulaktan yutağa uzanan bir boru geçidi vardır. Bu boru geçidine östaki borusu denir. Östaki borusu her iki kulakta da bulunur. Östaki borusunun yutak kısmında kapakçıklar bulunur esneme yutkunma gibi olaylarda ve ani basınç değişikliğinde bu kapakçıklar açılarak kulağın iç basıncını dengelemeye çalışırlar (Görsel 6.18).

Görsel 6.18: Köpek kulak kepçesi ve iç yapısı

→ İç Kulak (Auris İnterna)

İşitme ve denge duyusuyla ilgili yapılar vardır. İç kulakta oval pencere, salyangoz ve yarım daire kanalları gibi yapılar vardır. Salyangoz işitme duyusu ilgili görevleri yapar yarım daire kanalları ise denge ile ilgili duyusal olaylarda görevlidir. Denge yarım daire kanallarında gerçekleşir. Her kulak için üç adet yarım daire kanalı mevcuttur. Bu kanallar içerisinde de endo lenf sıvısı vardır. Bu sıvının içerisinde otalit taşları mevcuttur. Bu taşlar sarsıntıyı algılayabilen özel taşlardır. Bu taşlar sayesinde denge kurulmuş olur.

6.3.4. İşitme

Dış kulakta bulunan kulak kepçesi tarafından toplanan ses dalgaları, yine dış kulakta bulunan bir başka yapı olan kulak kanalına iletilir. Kulak kanalı boyunca aktarılan ses dalgalarının dış kulaktaki son durağı, kulak zarı olarak adlandırılan yapıdır ve ses dalgaları burada titreşimlere dönüştürülür. Titreşimlerin oluşmasının ardından orta kulak devreye girer. Orta kulakta bulunan çekiç, örs ve üzengi kemikleri sesin işlenmesini ve iç kulağın harekete geçmesini sağlar. Oval pencereden orta kulakta bulunan salyangoz

yapısına aktarılan titreşimler, burada işlenmelerinin ardından işitme siniri vasıtasıyla beyne aktarılır. Beyne gelen titreşimlerin deşifre edilmesiyle birlikte duyum oluşturulur. Sesin, titreşimden algılanan bir duyuma dönüşmesi böylece sağlanmış olur (Görsel 6.19).

Görsel 6.19
İşitme fizyolojisi

Okuma Parçası

BOŞ SAKSININ DEĞERİ

Bir zamanlar, artık yaşlandığını ve yerine geçecek birini seçmesi gerektiğini düşünen bir padişah varmış. Yardımcılarından ya da çocuklarından birini seçmek yerine; kendi yerine geçecek kişiyi değişik bir yolla seçmeye karar vermiş. Bir gün, ülkesindeki tüm gençleri çağırmış ve: "Artık tahttan inip yeni bir padişah seçme vakti geldi. Sizlerden birini seçmeye karar verdim." demiş. Gençler şaşırmışlar ancak o sürdürmüş: "Bugün hepinize birer tohum vereceğim. Bir tek tohum... Ama bu çok özel bir tohum. Evlerinize gidip onu ekmenizi, sulayıp büyütmenizi istiyorum. Tam bir yıl sonra büyüttüğünüz o tohumla buraya geleceksiniz. Sizi, yetiştirdiğiniz o tohuma göre değerlendirip, birinizi padişah seçeceğim."

Okuma Parçası

Saraya çağırılan gençlerin arasında Yiğit adında biri de varmış. O da diğerleri gibi tohumunu almış... Evine gidip heyecanla olayı annesine anlatmış. Annesi bir saksı ve biraz toprak bulup, onun tohumu ekmesine yardım etmiş. Sonra birlikte dikkatlice sulamışlar. Her gün sulayıp büyümesini bekliyorlarmış. Yeterince zaman geçtikten sonra diğer gençler tohumlarının ne kadar büyüdüğünü anlatırken, Yiğit hayal kırıklığı içinde, kendi tohumunda hiçbir değişiklik olmadığını görüyormuş.

Üç hafta, dört hafta, beş hafta geçmiş... Hâlâ hiçbir gelişme yokmuş. Diğerleri yetişen bitkilerinden söz ederken Yiğit çok üzülüyormuş. Padişahın onu beceriksiz sanmasından çok endişeleniyormuş. Arkadaşlarına da hiçbir şey diyemiyor, sabırla bekliyormuş. Sonunda bir yıl bitmiş ve gençlerin yetiştirdikleri bitkileri padişahın huzuruna götürecekleri gün gelip çatmış. Yiğit, annesine boş saksıyı götüremeyeceğini söyleyince, annesi ona cesaret verip; saksısını götürüp dürüst bir şekilde olanları padişaha anlatmasını istemiş. Yiğit, pek istemese de, annesinin sözünü tutmuş ve boş saksıyla saraya gitmiş. Saraya varınca arkadaşlarının yetiştirdiği bitkilerin güzellikleri karşısında şaşırmış. Sonra padişah gelmiş ve tüm gençleri selamlamış. Yiğit, arkalarda bir yerlere saklanmaya çalışıyormuş. «Ne büyük bitkiler, çiçekler ve ağaçlar yetiştirmişsiniz. Bugün biriniz padişah olacak.» demiş padişah. Aniden arkada elinde boş saksısıyla Yiğit›i fark etmiş. Hemen muhafızlarına onu öne getirmelerini emretmiş. Yiğit çok korkmuş. «Sanırım beceriksizliğimden dolayı beni öldürtecek.» Yiğit öne geldiğinde padişah adını sormuş. «Adım Yiğit.» demiş. Diğer gençler gülüşüp onunla alay etmeye başlamışlar. Padişah onları susturmuş. Yiğit'e ve elindeki saksıya dikkatle bakıp kalabalığa doğru dönmüş. «Yeni padişahınızı selamlayın. Adı Yiğit!» demiş. Yiğit inanamamış. Çünkü tohumunu yeşertememiş bile, nasıl padişah olurmuş?

Padişah devam etmiş:

“Bir yıl önce burada herkese bir tohum verdim. Siz ekip, sulayıp bir yıl sonra getirecektiniz ama hepinize kaynamış tohum vermiştim. Asla büyüyemeyecek olan... Yiğit’in dışında herkes ağaçlar, bitkiler ve çiçekler getirdi. Çünkü tohumun büyümediğini fark edince hepiniz onu bir başka tohumla değiştirdiniz. Sadece Yiğit içinde benim verdiğim tohum olan boş saksıyı getirme cesaret ve dürüstlüğünü gösterdi. Beklentisi gerçekleşmeyince umutsuzluğa kapılsa da dürüstlüğünden vazgeçmedi... Onun için yeni padişahınız o olacak!”

Dürüstlük en büyük erdemlerden biridir. Onu sıkı tutunuz.

ÖLÇME VE DEĞERLENDİRME

Aşağıdaki soruları dikkatlice okuyunuz ve doğru seçeneği işaretleyiniz.

7. Aşağıdakilerden hangisi sinir sisteminin görevlerinden F DENİR <u>değildir?</u>

A) Duyuları reseptörler sayesinde algılayan ileten ve cevap oluşturan sistemdir
B) Vücudu çevre şartlarına göre ayarlar
C) Organların birbiriyle uyumlu bir şekilde çalışmasını sağlar.
D) Hafıza ve öğrenme için gerekli deneyimleri özümser
E) Vücuttaki kan üretiminden sorumludur.

8. Aşağıdakilerden hangisinde nöronlarla ilgili verilen bilgi <u>yanlıştır?</u>

A) Nöronlar gövde ve uzantıları olmak üzere iki bölümden incelenir
B) Nöronlar belirli dönem aktif olan hücrelerdir
C) Dentrit sinir hücresi gövdesinden çıkan kısa uzantılardır
D) Bazı akson uzantılarında miyelin kılıf bulunur.
E) Nöronlar arasında sinaps boşluğu vardır.

9. Akson ucundaki sinaptik keseciklerin içerisinde aşağıdakilerden hangisi <u>bulunmaz?</u>

A) Dopamin
B) Histamin
C) Serotonin
D) Depomin
E) Asetilkolin

10. Aşağıdakilerden hangisi beyin lobu <u>değildir?</u>

A) Lobusleteralis
B) Lobusfrontalis,
C) Lobusoccipitalis
D) Lobusparietalis,
E) Lobustemporalis

11. Aşağıdakiler hangisi beyinden çıkan 12 çift sinirlerden <u>değildir?</u>

A) Koku Alma Siniri (Nervus olfactorius**)**
B) Görme Siniri (Nervus opticus)
C) Göz Oynatan (Nervus oculomotorius)
D) Makara Sinir (Nervus trochlearis)
E) Ön Ayak hareket(Plexus brachialis)

ÖLÇME VE DEĞERLENDİRME

12. Otonom sinir sistemi ile ilgili aşağıdaki ifadelerden hangisi yanlıştır?

A) Parasempatik sistem, kalp hızını yavaşlatır.
B) Sempatik sistem, bağırsak hareketlerini yavaşlatır.
C) Parasempatik sistem, tükürük ve bağırsak salgılarını artırır.
D) Parasempatik sistem, kalp damarlarını genişletir.
E) Sempatik sistem göz bebeklerini (pupilla) genişletir

13. Aşağıdakilerden hangisi gözün yardımcı organlarından birisi değildir?

A) Göz kasları
B) Göz kapakları
C) Konjunktiva
D) Bulbus oculi
E) Glandula lacrimalis

14. Cornea'nın arkasında dairesel bir oluşum olarak bulunan ve ortasında pupilla denilen delik bulunduran anatomik yapı aşağıdakilerden hangisidir?

A) Lens
B) Retina
C) Konjunktiva
D) Sclera
E) İris

15. Aşağıdakilerden hangisi dış kulakta yer alır?

A) Meatus acusticus externus
B) Kulak kemikçikleri
C) Östaki borusu
D) Vestibulum
E) Cochlea

16. Aşağıdaki ifadelerden hangisi iç kulak için doğrudur?

A) İşitme ve denge duyusuyla ilgili yapılar vardır.
B) Her kulak için beş adet yarım daire kanalı mevcuttur
C) Endo lenf sıvısınnın içerisinde bazalit taşları mevcuttur
D) Bazalit taşları dengeyi sağlar.
E) Hepsi

KAYNAKÇA

AYDIN M. (1992). ***Anatomi.*** Samsun: Eser Matbaası.

ALAÇAM E. (1994). (Editörlüğünde Komisyon), ***Evcil Hayvanlarda Reprodüksiyon, Suni Tohumlama, Doğum ve İnfertilite.*** Konya.

BAŞOĞLU A. (1998). ***Veteriner* İç Hastalıklarında Klinik Muayene**. Konya: Bahçıvanlar Basım San.

BÖLÜKBAŞI F. (1989). **Fizyoloji Ders Kitabı-Vücut Isısı ve Sindirim.** Ankara: Ankara Üniversitesi Yayınları.

DOĞUER Sabri, (1973). **Evcil Hayvanların Komparatif Sistematik Anatomisi-İç Organlar-Dolaşım Sistemi.** Veteriner Fakültesi Yayınları.

DONNERSBERGER A.B., LESAK A. E. (1988). ***A Laboratory Textbook of Anatomy and Physiology.*** London: Jonesand Bartlett Publishers.

DURSUN N. (1996). ***Veteriner Anatomi (I-II)***. Ankara: Medisan Yayınevi.

Dyce KM, Sack WO, Wensing CJG. (1996). ***Textbook Of Veterinary Anatomy.*** 2nd edn. London: WB Saunders Comp.

ERGANİŞ O, İSTANBULLUOĞLU E. (1999). ***İmmünoloji.*** Konya: Mimoza Yayınlar Selçuk Üniversitesi veteriner Fakültesi.

F.GANONG W, (2002). **Tıbbi Fizyoloji**. İstanbul: Nobel Matbaacılık.

Getty R, (1975). ***Carnivore Digestive System. In: Sisson And Grossman's The Anatomy Of The Domestic Animals. vo12, 5 ed.*** London: WB Saunders Com.

İMREN H. Y, (2000). ***Veteriner İç Hastalıklarına Giriş.*** Ankara: Medisan Yayınevi.

İMREN H.Y, ŞAHAL M. (2000). ***Veteriner* İç Hastalıkları**. Ankara: Fıryal Matbaacılık.

İZCİ C. (1999). ***Sığır Ayak Hastalıkları***. Konya: S.Ü. Veteriner Fakültesi yayınları.

KOMİSYON, (2011). ***Temel veteriner Fizyoloji.*** ESKİŞEHİR: Anadolu Üniversitesi Web-Ofset Tesisleri.

KONUK T. (1975). ***Pratik Fizyoloji.*** Ankara: Ankara Üniversitesi Basımevi.

KÜÇÜKER N. (1993). **Hayvan Anatomisi ve Fizyolojisi**. Adana: Çukurova Üniversitesi Yayınları.

NİCKEL R., SCHUMMER A., SEİFERLE E. (1979). ***The Viscera of Domestic Mammals, 2nd ed.*** Berlin: Verlag Paul Parey.

NOYAN A. (2004). ***Fizyoloji.*** Ankara: Meteksan Yayınevi.

ÖZGEN H. (1972). ***Hayvan Besleme***. Ankara: Ankara Üniversitesi Basımevi.

ÖZKOCA A. (1972). **Çiftlik Hayvanlarında *Suni Tohumlama.*** Ankara: Ankara Üniversitesi Basımevi.

ÖZTÜRKCAN O. (1995). ***Beslenme Fizyolojisi ve Metabolizma***. Adana: Çukurova Üniversitesi Ziraat Fakültesi Yayınları.

POPESKO P. (1986). ***Atlas of Topographical Anatomy of the Domestic Animals, 5th edn. Vol 2***. London: WB Saunders Com.

SEVİNÇ A. (1972). ***Dölerme ve Suni Tohumlama.*** Ankara: Ankara Üniversitesi Basımevi.

TECİRLİOĞLU S. (1986). ***Komparatif Anatomi Terimleri.*** Ankara: Ankara Üniversitesi veteriner Fakültesi Yayınları.

TEKELİ T. Kenan Ç. (1996) ***İneklerde Suni Tohumlama.*** Konya: Bahçıvanlar Basım Sanayi.

Veteriner Hekimliği Terimleri Çalışma Grubu. (2009). ***Veteriner Hekimliği Terimleri Sözlüğü***. İstanbul: Türk Dil Kurumu Yayınları.

YAMAN K. (1987). ***Fizyoloji.*** İstanbul: Demircan Yayınevi Kadıoğlu Matbaası.

Mesleki ve Teknik Eğitim Genel Müdürlüğü, Hayvan Yetiştiriciliği ve Sağlığı Alanı Anatomi ve Fizyoloji Laboratuvarı Ders Bilgi Formu, Ankara, 2020.

Mesleki ve Teknik Eğitim Genel Müdürlüğü, Hayvan Yetiştiriciliği ve Sağlığı Alanı Çerçeve Öğretim ProgramıAnkara, 2020.

GENEL AĞ KAYNAKÇASI

- https://www.bilimgenc.tubitak.gov.tr/makale/soguk-havalarda-neden-burnumuz-akar

  Erişim tarihi: 12.06.2020 Erişim saati: 02.47

- http://auzefkitap.istanbul.edu.tr/kitap/laborantveveterinersaglik_ao/tahistoloji.pdf

  Erişim tarihi: 21.04.2020 Erişim saati: 01:53

- http://vanat.cvm.umn.edu/vetAnomal

  Erişim tarihi: 16.04.2020 Erişim saati: 20.25

- http://www.bio.sunyorange.edu/updated2/comparative_anatomy/anat.html1/Lymphatic%20System_files/e_thymus.jpg

  Erişim tarihi: 17.06.2020 Erişim saati: 03.08

- https://ets.anadolu.edu.tr/storage/nfs/LBV101U/ebook/LBV101U-11V1S1-10-0-1-SV1-ebook.pdf

  Erişim tarihi: 19.05.2020 Erişim saati: 19.05

- http://www.biyolojiportali.com

  Erişim tarihi: 14.06.2020 Erişim saati: 22.33

- http://www.fao.org/3/t0690e/t0690e0b.htm

  Erişim tarihi: 17.06.2020 Erişim saati: 01.51

- https://acikders.ankara.edu.tr/pluginfile.php/60388/mod_resource/%20%0dcontent/0/20.%20Dola%C5%9F%C4%B1m%20ve%20Solunum%20%20.pdf%20

  Erişim tarihi: 13.06.2020 Erişim saati: 00.18

- https://avys.omu.edu.tr/storage/app/public/kayam/72831/Kanatl%C4%B1%20solunum%20sistemi.pdf

  Erişim tarihi: 07.06.2020 Erişim saati: 22.54

- https://bilimgenc.tubitak.gov.tr/makale/bir-insanin-kan-grubu-degisebilir-mi

  Erişim tarihi: 19.06.2020 Erişim saati: 00:53

- https://secure.vet.cornell.edu/oed/sunymusc/BonesAndJoints.aspx

  Erişim tarihi: 05.04.2020 Erişim saati: 00.12

- https://services.tubitak.gov.tr/edergi/user/yaziForm1.pdf?cilt=46&sayi=812&sayfa=6&yaziid=34891

  Erişim tarihi: 01.04.2020 Erişim saati: 01.59

- https://services.tubitak.gov.tr/edergi/user/yaziForm1.pdf?cilt=46&sayi=815&sayfa=68&yaziid=35053

  Erişim tarihi: 21.04.2020 Erişim saati: 02.53

- https://services.tubitak.gov.tr/edergi/user/yaziForm1.pdf?dergiKodu=4&cilt=43&sayi=514&sayfa=98&yaziid=30680

  Erişim tarihi: 08.06.2020 Erişim saati: 12.35

- https://video-cdn.tjk.org/videoftp/2020_AYGIR_KATALOGU.pdf

  Erişim tarihi: 25.04.2020 Erişim saati: 09.05

- https://www.tarimorman.gov.tr/HAYGEM/Belgeler/Hayvanc%C4%B1l%C4%B1k/K%C%BC%C3%A7%C3%BCkba%C5%9F%20

  Erişim tarihi: 28.04.2020 Erişim saati: 10.53

- https://www.aa.com.tr/tr/portre/dunyayi-titreten-padisah-kanuni-sultan-suleyman/1575316

  Erişim tarihi: 23.04.2020 Erişim saati: 08.45

- www.ansci.wisc.edujjp1ansci_repromiscwebsites09thurOvsynchOvsynch.htm.jpg

  Erişim tarihi: 02.05.2020 Erişim saati: 14.11

- www.vetmed.wsu.edu

  Erişim tarihi: 08.05.2020 Erişim saati: 03.55

GÖRSEL KAYNAKÇA

Kapak	:	Shutterstock 425983969
Öğrenme Birimi 1	:	Seyfullah Yeni tarafından çekilmiştir.
Görsel 1.1, 1.3, 1.29, 1.32, 1.33, 1.34	:	http://www.dicle.edu.tr/Dosya/2020-01/4_6079.PDF alındığı tarih 02.05.2020 saat 04.48
Görsel 1.13	:	Veteriner Hekim Zeynullah Hekimoğlu tarafından çekilmiştir.
Görsel 1.2	:	123rf 52435816
Görsel 1.4	:	Shutterstock1443412832
Görsel 1.25	:	Veteriner Hekim Yaşar Şahin tarafından çekilmiştir.
Görsel 1.26	:	123rf 126423229
Görsel 1.28	:	Veteriner Hekim Mustafa Canbazoğlu tarafından çekilmiştir.
Görsel 1.30	:	123rf 31835391
Görsel 1.31	:	123rf 68635286
Görsel 1.35	:	123rf 56719800

Görsel 1.36	:	123rf 80631894
Görsel 1.37	:	Fotoğraf Hakan Köken tarafından çekilmiştir.
Görsel 1.38, 1.39, 1.40, 1.42	:	http://cdn.istanbul.edu.tr/FileHandler2.ashx?f=atlarda-yapisal-bozukluklar.pdf alındığı tarih 19.05.2020 saat 19.05
Görsel 1.41	:	https://acikders.ankara.edu.tr/pluginfile.php/131533/mod_resource/content/0/6.pdf alındığı tarih 27.04.2020 saat 01.47
Görsel 1.5	:	Veteriner Hekim Tuncay Eker tarafından çekilmiştir.
Görsel 1.6, 1.7, 1.9, 1.10, 1.11, 1.12, 1.14, 1.15, 1.16, 1.17, 1.18, 1.19, 1.20, 1.21, 1.22, 1.23, 1.24, 1,25, 1.27	:	Veteriner Hekim Hasan Yeşilyurt tarafından çekilmiş, düzenlenmiştir.
Görsel 1.8	:	123rf 141935966
Öğrenme Birimi 2	:	Seyfullah Yeni tarafından çekilmiştir.
Görsel 2.1	:	123rf 44493562
Görsel 2.12	:	123rf 34583510
Görsel 2.14	:	123rf 107595147
Görsel 2.2, 2.4, 2.5, 2,6, 2.7, 2.8, 2.10, 2.11, 2.13,2.15, 2.16, 2.17, 2.18, 3.1, 3.2, 3.3, 3.4, 3.6 (2), 3.7, 3.8, 3.9,3.11, 3.12, 3.13, 3.14, 3.15, 3.17, 3.19, 3.20, 3.21, 3.22, 3.23, 3.24, 3.25, 3.26, 3.27, 3.28, 3.29, 3.30, 5.1,5.8, 5.9, 5.10, 5.11, 5.12, 5.13, 5.14, 5.15, 5.16, 5.17, 5.18, 5.19, 5.20, 5.21, 5.22, 5.23, 5.24, 5.25, 5.26, 5.27	:	Veteriner Hekim Nedret Selvi tarafından çekilmiştir
Görsel 2.3	:	123rf 69363580
Görsel 2.9	:	123rf 110556279 ve Shutterstock 1230629371 düzenlenmiştir.
Öğrenme Birimi 3	:	Seyfullah Yeni tarafından çekilmiştir.
Görsel 3.18	:	123rf 128230655
Görsel 3.3, 3.6, 3.10, 3.16	:	Hayvanlarda sindirim sistemi modülünden alınmıştır.
Öğrenme Birimi 4	:	Shutterstock 70616500
Görsel 4.1	:	Shutterstock 1384019741
Görsel 4.10	:	Shutterstock 239128069
Görsel 4.11	:	https://acikders.ankara.edu.tr/pluginfile.php/128270/mod_resource/content/1/Solnum%20Sistemi.pdf alındığı tarih 12.05.2020 saati 11.47
Görsel 4.12	:	Anadolu üniversitesi Yayını no: 2319 alındığı tarih 15.05.2020 saati 10.28
Görsel 4.13	:	http://cdn.istanbul.edu.tr/FileHandler2.ashx?f=solunum-fizyolojisi.pdf alındığı tarih 6.6.2020 saati 03.36

Görsel 4.14	:	Veteriner Hekim Nedret Selvi' den alınarak düzenlenmiştir.
Görsel 4.15	:	İsmail Rahman Köse tarafından çekilmiştir.
Görsel 4.16	:	Shutterstock 1571284174
Görsel 4.18	:	Shutterstock 131979947
Görsel 4.19	:	Shutterstock 375878683
Görsel 4.21	:	Shutterstock 1478859881
Görsel 4.22	:	Veteriner Hekim Nedret Selvi tarafından çekilmiştir.
Görsel 4.24	:	Shutterstock 267890783
Görsel 4.25	:	Shutterstock 145028506
Görsel 4.27	:	Shutterstock 1507412
Görsel 4.3	:	Services.tubitak.gov.tr/edergi/user/yaziForm1.pdf?-cilt=46&sayi=798&sayfa=42&yaziid=34342 alındığı tarih 20.05.2020 saati 13.52, düzenlenmiştir.
Görsel 4.30	:	Shutterstock 435411736
Görsel 4.31	:	Shutterstock 1358485370
Görsel 4.34	:	Shutterstock 658780867
Görsel 4.35	:	Shutterstock 1184857141
Görsel 4.4	:	Shutterstock 187162100
Görsel 4.6	:	https://www.toraks.org.tr/halk/news.aspx?detail=4722 alındığı tarih 07.06.2020 saati 23.42
Görsel 4.9	:	http://cdn.istanbul.edu.tr/FileHandler2.ashx?f=solunum-fiz-yolojisi.pdf alındığı tarih 06.06.2020 saati 03.36
Öğrenme Birimi 5	:	Shutterstock 288455894
Görsel 5.2, 5.3, 5.4, 5.6	:	Hayvanlarda boşaltım sistemi modülünden alınmıştır.
Görsel 5.29	:	http://tez.sdu.edu.tr/Tezler/TF03122.pdf alındığı tarih 06.12.2020 saati 19.55
Öğrenme Birimi 6	:	Shutterstock 130052729
Görsel 6.1	:	123rf 130052729
Görsel 6.2	:	Shutterstock 1547189516
Görsel 6.3	:	Shutterstock 1291434724
Görsel 6.6	:	Shutterstock 1495576448
Görsel 6.7	:	Shutterstock 1715271019
Görsel 6.8	:	Shutterstock 86007007
Görsel 6.9	:	Shutterstock 526850140
Görsel 6.10	:	Shutterstock 288031550
Görsel 6.11, 6.13	:	Veteriner Hekim Nedret Selvi tarafından çekilmiştir.
Görsel 6.12	:	Shutterstock 1687644757
Görsel 6.16	:	Shutterstock 1144480013
Görsel 6.18	:	Shutterstock 128604028

CEVAP ANAHTARI

	ÖĞRENME BİRİMİ					
	1	2	3	4	5	6
1	D	B	C	Y	D	E
2	Y	C	D	D	Y	B
3	Y	C	B	D	D	D
4	D	C	E	Y	D	A
5	D	C	A	Y	Y	E
6	Y	canlı	B	Y	D	C
7	Y	setae	C		Y	D
8	Y	maling bening	B		D	E
9	Y	sinus lactiferi	B		D	A
10	D	sekresyon	D		Y	A
11	Y		D		D	
12	Y		D		D	
13	D		C		Y	
14	D		D		D	
15	Y		D		Y	